This is a digital copy of a book that was preserved for generations on library shelves before it was carefully scanned by Google as part of a project to make the world's books discoverable online.

It has survived long enough for the copyright to expire and the book to enter the public domain. A public domain book is one that was never subject to copyright or whose legal copyright term has expired. Whether a book is in the public domain may vary country to country. Public domain books are our gateways to the past, representing a wealth of history, culture and knowledge that's often difficult to discover.

Marks, notations and other marginalia present in the original volume will appear in this file - a reminder of this book's long journey from the publisher to a library and finally to you.

Usage guidelines

Google is proud to partner with libraries to digitize public domain materials and make them widely accessible. Public domain books belong to the public and we are merely their custodians. Nevertheless, this work is expensive, so in order to keep providing this resource, we have taken steps to prevent abuse by commercial parties, including placing technical restrictions on automated querying.

We also ask that you:

+ *Make non-commercial use of the files* We designed Google Book Search for use by individuals, and we request that you use these files for personal, non-commercial purposes.
+ *Refrain from automated querying* Do not send automated queries of any sort to Google's system: If you are conducting research on machine translation, optical character recognition or other areas where access to a large amount of text is helpful, please contact us. We encourage the use of public domain materials for these purposes and may be able to help.
+ *Maintain attribution* The Google "watermark" you see on each file is essential for informing people about this project and helping them find additional materials through Google Book Search. Please do not remove it.
+ *Keep it legal* Whatever your use, remember that you are responsible for ensuring that what you are doing is legal. Do not assume that just because we believe a book is in the public domain for users in the United States, that the work is also in the public domain for users in other countries. Whether a book is still in copyright varies from country to country, and we can't offer guidance on whether any specific use of any specific book is allowed. Please do not assume that a book's appearance in Google Book Search means it can be used in any manner anywhere in the world. Copyright infringement liability can be quite severe.

About Google Book Search

Google's mission is to organize the world's information and to make it universally accessible and useful. Google Book Search helps readers discover the world's books while helping authors and publishers reach new audiences. You can search through the full text of this book on the web at `http://books.google.com/`

A propos de ce livre

Ceci est une copie numérique d'un ouvrage conservé depuis des générations dans les rayonnages d'une bibliothèque avant d'être numérisé avec précaution par Google dans le cadre d'un projet visant à permettre aux internautes de découvrir l'ensemble du patrimoine littéraire mondial en ligne.

Ce livre étant relativement ancien, il n'est plus protégé par la loi sur les droits d'auteur et appartient à présent au domaine public. L'expression "appartenir au domaine public" signifie que le livre en question n'a jamais été soumis aux droits d'auteur ou que ses droits légaux sont arrivés à expiration. Les conditions requises pour qu'un livre tombe dans le domaine public peuvent varier d'un pays à l'autre. Les livres libres de droit sont autant de liens avec le passé. Ils sont les témoins de la richesse de notre histoire, de notre patrimoine culturel et de la connaissance humaine et sont trop souvent difficilement accessibles au public.

Les notes de bas de page et autres annotations en marge du texte présentes dans le volume original sont reprises dans ce fichier, comme un souvenir du long chemin parcouru par l'ouvrage depuis la maison d'édition en passant par la bibliothèque pour finalement se retrouver entre vos mains.

Consignes d'utilisation

Google est fier de travailler en partenariat avec des bibliothèques à la numérisation des ouvrages appartenant au domaine public et de les rendre ainsi accessibles à tous. Ces livres sont en effet la propriété de tous et de toutes et nous sommes tout simplement les gardiens de ce patrimoine. Il s'agit toutefois d'un projet coûteux. Par conséquent et en vue de poursuivre la diffusion de ces ressources inépuisables, nous avons pris les dispositions nécessaires afin de prévenir les éventuels abus auxquels pourraient se livrer des sites marchands tiers, notamment en instaurant des contraintes techniques relatives aux requêtes automatisées.

Nous vous demandons également de:

+ *Ne pas utiliser les fichiers à des fins commerciales* Nous avons conçu le programme Google Recherche de Livres à l'usage des particuliers. Nous vous demandons donc d'utiliser uniquement ces fichiers à des fins personnelles. Ils ne sauraient en effet être employés dans un quelconque but commercial.

+ *Ne pas procéder à des requêtes automatisées* N'envoyez aucune requête automatisée quelle qu'elle soit au système Google. Si vous effectuez des recherches concernant les logiciels de traduction, la reconnaissance optique de caractères ou tout autre domaine nécessitant de disposer d'importantes quantités de texte, n'hésitez pas à nous contacter. Nous encourageons pour la réalisation de ce type de travaux l'utilisation des ouvrages et documents appartenant au domaine public et serions heureux de vous être utile.

+ *Ne pas supprimer l'attribution* Le filigrane Google contenu dans chaque fichier est indispensable pour informer les internautes de notre projet et leur permettre d'accéder à davantage de documents par l'intermédiaire du Programme Google Recherche de Livres. Ne le supprimez en aucun cas.

+ *Rester dans la légalité* Quelle que soit l'utilisation que vous comptez faire des fichiers, n'oubliez pas qu'il est de votre responsabilité de veiller à respecter la loi. Si un ouvrage appartient au domaine public américain, n'en déduisez pas pour autant qu'il en va de même dans les autres pays. La durée légale des droits d'auteur d'un livre varie d'un pays à l'autre. Nous ne sommes donc pas en mesure de répertorier les ouvrages dont l'utilisation est autorisée et ceux dont elle ne l'est pas. Ne croyez pas que le simple fait d'afficher un livre sur Google Recherche de Livres signifie que celui-ci peut être utilisé de quelque façon que ce soit dans le monde entier. La condamnation à laquelle vous vous exposeriez en cas de violation des droits d'auteur peut être sévère.

À propos du service Google Recherche de Livres

En favorisant la recherche et l'accès à un nombre croissant de livres disponibles dans de nombreuses langues, dont le français, Google souhaite contribuer à promouvoir la diversité culturelle grâce à Google Recherche de Livres. En effet, le Programme Google Recherche de Livres permet aux internautes de découvrir le patrimoine littéraire mondial, tout en aidant les auteurs et les éditeurs à élargir leur public. Vous pouvez effectuer des recherches en ligne dans le texte intégral de cet ouvrage à l'adresse `http://books.google.com`


BIBLIOTHECA · BOSTONIENSIS · MEDICINAE
SERVAT ET DOCET
FVNDATA MDCCCLXX
EX DONO

REVUE HEBDOMADAIRE

DE

LARYNGOLOGIE, D'OTOLOGIE

ET DE RHINOLOGIE

PARAISSANT LE SAMEDI MATIN

FONDÉE ET PUBLIÉE

Par le Docteur E. J. MOURE

Chargé du cours de Laryngologie, d'Otologie et de Rhinologie, à la Faculté de Médecine de Bordeaux,

Officier de l'Instruction publique.

TOME XXIV

VOLUME I

DÉPOT A PARIS

AUX DOIN, ÉDITEUR

PLACE DE L'ODÉON

ADMINISTRATION A BORDEAUX

IMPRIMERIE G. GOUNOUILHOU

RUE DE CHEVERUS, 8

MDCCCCIV

BOSTON MEDICAL
AUG 26 1904
LIBRARY.

CATALOGUED
AUG 26 1904
E. H. B.

REVUE HEBDOMADAIRE

DE

LARYNGOLOGIE, D'OTOLOGIE

ET DE RHINOLOGIE

9217
8221

25e ANNÉE. N° 1. 2 JANVIER 1904.

BOSTON MEDICAL LIBRARY
AUG 26 1904

REVUE HEBDOMADAIRE

LARYNGOLOGIE, D'OTOLOGIE ET DE RHINOLOGIE

LABYRINTHITE SUPPURÉE ET ABCÈS CÉRÉBELLEUX[1]

Par le Dr J. MOLINIÉ, de Marseille.

L'existence de la labyrinthite suppurée était presque complètement ignorée il y a quelques années, et le lumineux article de M. Lermoyez[2], en appelant l'attention sur cette manifestation grave, a considérablement servi la science otologique.

Depuis ce travail important, les cas nouveaux de labyrinthite suppurée sont restés peu nombreux, aussi croyons-nous utile d'en publier un exemple constaté objectivement au cours d'une intervention sur le rocher.

Observation. — M. X..., quarante ans.

Son passé pathologique est assez chargé.

Un mal de Pott, survenu à l'âge de quatre ans, a laissé une scoliose très prononcée. Dans l'enfance, l'oreille gauche de ce malade a subi les premières atteintes d'une suppuration qui s'est perpétuée presque sans répit jusqu'à la puberté. Vers l'âge de dix-sept ans, arrêt de l'écoulement, qui a reparu onze ans après pour prendre fin six mois plus tard.

A trente-trois ans, M. X... a été atteint d'hématémèse très intense, mettant ses jours en péril. Concurremment, retour de [illegible]hée à gauche. L'écoulement dure trois semaines consécutives,

[1] [illegible]ravail communiqué à la Société française de laryngologie, [illegible]e 1903.

[2] [illegible]a suppuration du labyrinthe, sa chirurgie (*Presse méd.*, n° 10, fév. [illegible]

et, après une interruption de quelques jours, récidive et persiste pendant cinq années, subissant toutefois des intermittences d'arrêt et de reprise, variables comme fréquence et comme durée.

A trente-huit ans, l'otorrhée paraît définitivement tarie.

Ce n'est que deux ans plus tard qu'il se produit une reprise de la suppuration, survenue dans les circonstances suivantes :

En juin 1902, je suis appelé à soigner M. X... pour une otite externe du côté droit, qui guérit au bout de trois semaines.

Sans raisons plausibles, au mois de juillet de la même année, l'oreille gauche recommence à couler. Il est à remarquer que cette suppuration exerce une action particulièrement déprimante sur le moral du malade, qui accuse une sensation curieuse de balancement de son cerveau, paraissant osciller de droite à gauche et de gauche à droite. Le conduit sténosé permet de constater l'existence d'une perforation postéro-inférieure, par laquelle s'écoule un pus épais animé de battements.

Fin août éclatent des troubles très graves. Ce sont des céphalées violentes, laissant le malade dans une prostration extrême, puis des bruits intenses (sifflements, grondements) et des vertiges d'une violence inouïe. Pendant une semaine, le malade est en proie à ces phénomènes vertigineux, durant nuit et jour, sans répit, et donnant la sensation atroce de chute dans un gouffre sans fond.

La surdité est absolue de ce côté.

Quelques jours plus tard, s'ajoutent à ces maux des névralgies terribles, atteignant toutes les branches du trijumeau. Une paralysie faciale survient vers la même époque.

Le malade vient me voir le *15 septembre*. Il est très déprimé, les vertiges ont cessé, mais les céphalées persistent, et le malade dit ressentir des « ondes sonores dans la tête ».

L'examen otoscopique ne donne aucun renseignement caractéristique; à travers un conduit très rétréci, apparaît le pus très concret, contenant des lamelles et doué d'une assez grande fétidité.

Je fais entrevoir l'opportunité d'une opération, mais le malade, peu fidèle, s'adresse ailleurs et je reste assez longtemps sans nouvelles de lui.

Le *26 novembre*, je suis appelé en consultation avec M. le Dr Gamel, chirurgien des hôpitaux, et M. le professeur Delanglade.

Le malade est assis dans un fauteuil, la tête étayée par de nombreux coussins et dans l'impossibilité de faire le moindre mouvement de tête sans provoquer de vertige. La station verticale et

à plus forte raison la marche sont impossibles. M. X... est très abattu, le visage est pâle, les lèvres légèrement violacées, la peau recouverte d'une sueur visqueuse. Il est tenaillé par une douleur occipitale qui ne le quitte pas et donne la sensation de broiement des os. Cette douleur existe tantôt du *côté malade*, tantôt du *côté opposé*.

La pression au niveau de l'antre provoque de la douleur, et la percussion de la région occipitale éveille une assez vive sensibilité.

La paralysie faciale existe encore. Les névralgies du trijumau ont disparu. En examinant les yeux, nous notons la réaction normale de la pupille et l'absence d'hémianopsie, mais le malade a une légère diplopie.

Les mouvements des membres sont normaux.

Du côté du tube digestif, il faut signaler une constipation très marquée et des vomissements intermittents.

Nous relevons des phénomènes très importants du côté du pouls. Celui-ci est très irrégulier et très ralenti. Le nombre des pulsations descend parfois à 48. La tension artérielle est très faible (11 mm. de kg.). Malgré l'état de douleur dans lequel il se trouve depuis plusieurs mois, M. X... a conservé toute sa lucidité et une parole facile et élégante.

Les urines ne contiennent ni sucre ni albumine.

Nous pensons unanimement à l'existence d'un abcès du cervelet; mais, ainsi qu'on doit le faire pour toute lésion intra-cranienne, ce diagnostic est émis avec certaines réserves. Quant à la ligne de conduite, elle paraît toute tracée; une opération s'impose. Toutefois, ayant fait entrevoir à la famille l'incertitude de l'issue, nous sommes invités à solliciter l'avis, si hautement autorisé, de M. le professeur Combalat. Notre très éminent maître se prononce délibérément en faveur d'une intervention.

L'opération a lieu le jour même, *27 novembre*. Après avoir pris toutes les dispositions en prévision d'une syncope cardiaque (sérum, caféine, pile électrique), le malade est endormi par M. le Dr Gamel; M. le professeur Combalat est présent, et M. le professeur Delanglade veut bien me faire l'honneur de m'assister.

Je fais une attico-antrotomie. Mais l'os est absolument éburné et l'antre situé à une très grande profondeur. La mise à nu des [illegible]tés de l'oreille est, en raison de ces circonstances, très labo[illegible]se et très longue.

[illegible] caisse et l'antre sont remplis de pus grumeleux. Dans la [illegible] postérieure de l'antre existent quelques fongosités enlevées [illegible]urette.

Je constate que la paroi osseuse en regard de l'aditus est friable; quelques raclages à la curette créent une fenêtre transversale de 3 millimètres de large environ sur 1 centimètre et demi de long, à travers laquelle apparaît une sorte de magma noirâtre, de consistance élastique, qui s'enfonce et s'efface sous la pression et dont je ne saisis pas bien la signification.

Nous décidons, en l'état de faiblesse du malade, de borner là notre intervention et d'attendre les événements.

Le conduit est fendu longitudinalement à sa paroi postérieure et le malade pansé sans suture des téguments.

Suites opératoires. — Le soir, température rectale, 37° 3; pouls, 80. Pas de vomissements. Sommeil chloroformique.

27 novembre. — La nuit a été calme. Température rectale, 37°; pouls, 80; respiration, 16. Légère amélioration. Parole plus claire, regard calme, intelligence lucide, facilité à se mouvoir; peu ou pas de douleur.

28 novembre. — Le malade a un peu dormi. Calme. De temps en temps, quelques gémissements. Température et pouls normaux. Dans la soirée, reprise des douleurs.

29 novembre. — Le malade n'a pas dormi une heure dans la nuit. Température rectale, 36° 8. Le matin, affaissement extrême, torpeur intellectuelle, affaiblissement. Pulsations, 80. Douleurs de tête frontales très vives. Fausse grippe. Les pupilles réagissent, mais la diplopie persiste.

30 novembre. — Le matin, état satisfaisant; le soir, prostration, céphalées frontales, diplopie, ralentissement du pouls; température rectale, 37° 1.

1er décembre. — La température rectale est descendue à 36° 8; abattement extrême; légères secousses dans le bras droit. Nous décidons de tenter une nouvelle opération le même jour.

Deuxième opération. — A lieu à cinq heures du soir. M. le Dr Combalat présent; M. Gamel chloroforme; M. Delanglade assistant.

Mon plan est de mettre à découvert le sinus latéral, la dure-mère cérébelleuse et la dure-mère cérébrale.

J'attaque donc la face externe de la mastoïde très en arrière, et, copeau par copeau, je fais sauter le tissu osseux, très dense et très résistant. Je crée ainsi dans la gouttière du sinus latéral une fenêtre que j'agrandis de haut en bas avec une pince coupante.

Insinuant ensuite un mors de la pince entre la dure-mère cérébelleuse et la paroi osseuse, l'autre mors étant dans la plaie de la première trépanation, je fais sauter la paroi postérieure du

rocher, qui est saine au voisinage de la gouttière sigmoïde, mais friable et fongueuse dans la région du conduit auditif interne.

Reprenant l'attaque de l'os par la plaie antrale, je rejoins la dure-mère vers la pointe du rocher, en enlevant à la curette toute la substance osseuse intermédiaire, qui est friable et recouverte de fongosités noirâtres. La dure-mère cérébelleuse, saine au voisinage du sinus, présente, dans la région de la pointe, des altérations considérables. Elle est épaisse, noirâtre et se déchire quand j'enlève l'os qu'elle recouvre. En même temps, par cette déchirure, s'échappe de la matière cérébelleuse en boullie blanchâtre, fluente et sans consistance. Les instruments mousses s'enfoncent dans le cervelet ramolli avec facilité, mais les ponctions ne permettent pas de découvrir de collection.

Passant à la dure-mère cérébrale, elle est mise à nu en faisant sauter le toit de l'antre et de la caisse. Deux ponctions cérébrales restent blanches. Un drain est placé dans la substance cérébelleuse et le malade pansé à la gaze aseptique.

Suites opératoires. — Nuit sans réveil.

2 décembre, huit heures matin. — Le malade dort, sort à peine de sa torpeur aux appels pressants. Pupille contractée, mais réagissant. Nystagmus. Pouls, 58, légèrement irrégulier; température, 37° 1; respiration, 20.

Six heures soir. — Torpeur comateuse.

Minuit. — Subconscience.

3 décembre, huit heures matin. — Amélioration légère, mais embarras de la parole. Dans la journée, alimentation légère.

Six heures soir. — La torpeur est dissipée.

4 décembre. — Bien-être relatif. Pansement. Je trouve dans le fond de la plaie, vers la pointe du rocher, de la matière cérébelleuse semi-liquide, d'aspect purulent. La dure-mère est épaisse et noirâtre, d'aspect sphacelé dans cette région de la pointe. Le sinus latéral est mou, dépressible, sans battements. Applications de lanières imbibées de sublimé. Le malade est profondément affecté. Quelques heures plus tard, amélioration, grande lucidité, disparition des douleurs.

Huit heures soir. — Pouls et température normaux, mais légère excitation cérébrale avec délire. Agitation pendant laquelle le lade lutte quelque peu avec la garde. Progression de l'excitation ıu'à quatre heures du matin.

décembre, huit heures du matin. — Calme, température et pouls maux Alimentation.

décembre. — Le matin, à huit heures, le malade paraît en voie

d'amélioration, le pouls et la température sont normaux, le regard lucide, la conscience nette. Vers midi, apparaissent une torpeur et une légère tendance à la dépression. A quatre heures, le pouls faiblit, mais le malade s'alimente encore (gelée et bouillon). A six heures, le malade s'éteint sans secousses.

L'absence d'examen nécropsique ne permet que des hypothèses sur la nature et le siège des lésions du cervelet; aussi, à cet égard, l'observation n'est pas très instructive.

C'est donc du côté des lésions labyrinthiques que porte l'intérêt, et voici les constatations que nous avons cru devoir relever et mettre en lumière.

1° L'affection est survenue sur une oreille malade depuis l'enfance.

2° L'antre mastoïdien était limité vers l'extérieur par une couche très épaissie de tissu osseux éburné, circonstance favorisant l'évolution et la progression des lésions vers la cavité cranienne.

3° Les altérations osseuses partant de la paroi profonde de l'aditus et de l'antre atteignaient la paroi postérieure et la pointe du rocher. Les canaux semi-circulaires, le nerf auditif, le facial, englobés dans le tissu pathologique, ont été enlevés au cours de l'opération.

4° Il y a lieu de signaler la continuité des lésions se succédant sans interruption de la caisse au cervelet par l'intermédiaire du rocher et de la dure-mère sphacelée.

5° Les phénomènes cliniques les plus saillants ont été : le syndrome de Ménière (atteignant un haut degré d'intensité), la névralgie du trijumeau et la paralysie faciale. Si la première de ces manifestations cliniques doit être légitimement rapportée aux lésions des canaux semi-circulaires, il ne saurait en être de même des troubles des cinquième et septième paires; ceux-ci étaient dus aux lésions de la pointe et de la face externe du rocher et ne doivent pas rentrer dans le cadre symptomatique de la labyrinthite suppurée.

SOCIÉTÉ AUTRICHIENNE D'OTOLOGIE

Séance du 23 février 1903.

M. Alt a observé un cas d'**embolie aérienne par le sinus latéral** au cours d'un pansement pratiqué par un de ses assistants sur un malade opéré de mastoïdite. Il s'agissait d'un tuberculeux avancé chez lequel le sinus avait été largement mis à nu par un abcès périsinusien; à l'opération, cependant, nul incident qui aurait pu en provoquer la perforation. Le premier pansement fut fait par l'auteur lui-même, le deuxième fut confié à un aide. Le malade était assis. A un moment donné, il se serait produit, à deux reprises, un bruit de glouglou spécial très net. L'assistant s'empresse de tamponner la cavité opératoire. Le malade perd connaissance et devient cyanotique; la syncope dure demi-heure et la cyanose, près d'une heure et demie; le pouls se maintient entre 60 et 70. On ne peut pas ausculter le cœur, l'épaule étant prise sous un pansement volumineux pour arthrite tuberculeuse. L'incident n'eut pas d'autres suites fâcheuses.

La perforation a pu se faire spontanément par usure des parois (abcès périsinusien); peut-être était-elle due à un coup de pince malencontreux, en tout cas, elle a été grandement favorisée par la position du malade au moment du pansement et par sa profonde cachexie. Geuzmer et Senn ont, en effet, démontré sur des animaux que l'embolie gazeuse par le sinus ne se produit que si l'on a anémié les animaux par des saignées répétées et si on leur maintient la tête en haut pour les forcer à faire des mouvements inspiratoires exagérés; la tête reste-t-elle basse, aucune embolie n'est possible.

M. Neumann. — **Les méthodes conservatrices dans le traitement de l'otite purulente chronique.**

L'auteur recommande l'eau oxygénée pure en combinaison avec une solution très faible de permanganate de potasse.

M. Max dit avoir d'abord employé l'eau oxygénée pure à 30 o/o, mais ant très peu de temps. Une solution aussi concentrée n'est pas sans oquer quelquefois des douleurs; elle est caustique, surtout pour le pan, et l'aspect de la plaie correspond à celui qu'on voit après les érisations à l'acide trichloracétique. L'exsudat qui se forme disparaît s un jour et ne laisse pas de perte de substance. Même la solution o/o serait douloureuse. Pour le moment, M. Max se contente d'une

concentration à 1 o/o pour les enfants et d'une autre à 3 o/o pour les adultes. Les deux solutions seraient très bien supportées.

M. Hugo Frey. — **Glycosurie et affections auriculaires.**

Un cas d'abcès cérébelleux, présenté dans le temps à la Société, a, dans la suite, donné lieu à de la glycosurie. Presque tout de suite après l'opération, on put noter des symptômes du côté du pneumogastrique (troubles de la respiration et de la circulation) et du côté du cervelet (parésies, vertiges, nystagmus) en plus de la glycosurie, qui disparut du reste au bout de quinze jours.

Jusqu'à ce jour, cinq observations seulement de glycosurie avaient été publiées. Dans les trois cas où l'on a fait l'autopsie, on a trouvé du pus au niveau du quatrième ventricule; dans les deux cas avec guérison, il s'agissait, la première fois, d'une collection purulente sous-durale; la deuxième fois, le diagnostic était resté en suspens.

Grunert croit qu'il s'agit d'un phénomène toxique; Frey pencherait plutôt à admettre une localisation spéciale de l'affection cérébelleuse, comme étant la cause exacte de la glycosurie. On ne peut nier, en effet, que, dans les cas publiés, c'est toujours la fosse cérébelleuse qui est atteinte; que jamais, dans les autres complications endocraniennes, on n'a noté pareil symptôme; enfin, que la concordance des troubles de la sphère du pneumogastrique rend une telle explication des plus probables. Une glycosurie toxique ne se passe du reste pas sans fièvre et autres phénomènes généraux, ce qui n'a jamais été le cas.

Quand il n'y a pas de pus au niveau du quatrième ventricule, rien ne s'oppose à expliquer les symptômes donnés par l'œdème qui se développe autour de l'abcès et la compression qui s'exerce de ce fait sur les tissus environnants. Au point de vue du diagnostic, la glycosurie survenant dans le cours d'une des complications de l'otite purulente sera un excellent signe de probabilité pour un abcès du cervelet ou, pour être exact, pour une affection localisée à la loge cérébrale postérieure.

Séance du 23 mars 1903.

Présentation de malades et de pièces anatomiques.

1° M. Politzer. — Temporal d'un malade atteint d'otite chronique avec cholestéatome et carie osseuse; fonte purulente du labyrinthe; abcès cérébelleux et méningite purulente.

2° M. Frey. — Malade chez lequel on peut voir, à travers une cicatrice du tympan, le bulbe de la veine jugulaire.

M. G. Alexander. — **Otite moyenne chronique cholestéatomateuse. Pyohémie; thrombo-phlébite suppurée du sinus et du bulbe. Évidement; ligature de la jugulaire; ouverture du sinus et du bulbe; drainage par la fixation du bout supérieur de la jugulaire dans la plaie du cou.**

Malade âgé de quarante ans. Otorrhée droite depuis son enfance. En 1886, extraction d'un polype à droite. Trois semaines avant son entrée à l'hôpital, on avait pu constater un écoulement très abondant, extrêmement fétide et, après lavage, un polype remplissant presque tout le conduit; on en avait fait l'extirpation comme d'ordinaire et on avait prescrit pendant huit jours des bains à l'eau oxygénée, de l'alcool boriqué et un léger tamponnement à la gaze au xéroforme. Le malade était resté quinze jours sans revenir; il aurait eu, les cinq derniers jours, de la fièvre et des frissons. Comme autres antécédents, il faut noter une suppuration costale pendant l'enfance avec élimination d'un séquestre. Pouls à 120, respiration à 40, rien dans les urines ni ailleurs; les pupilles sont normales; il y a une papillite aiguë bilatérale.

L'oreille droite se projette légèrement en avant; le conduit est fortement rétréci; il y a très peu de pus; le fond du conduit échappe à tout examen; la mastoïde est œdématiée et sensible à la percussion et spontanément; raideur de la nuque; le malade évite de faire des mouvements avec la tête ou la colonne vertébrale; les ganglions du cou et de la région hyoïdienne sont hypertrophiés, mais non sensibles à la pression; la percussion du crâne, du côté droit, est très douloureuse.

Opération : Une pyohémie d'origine auriculaire étant très probable, ou commence par mettre à nu la jugulaire droite à l'intersection de son tiers moyen et supérieur; ligature préalable de la faciale; la jugulaire elle-même est vide de sang. On passe deux fils à 1 centimètre de distance; on fait d'abord un nœud en bas et on incise; il y a très peu de sang par en haut, aussi se contente-t-on de serrer tout juste assez le deuxième nœud dont les deux chefs t conservés intacts. L'opération de la mastoïde est faite ıme d'ordinaire; il y a là un cholestéatome qui remplit toutes anfractuosités et qu'on énuclée complètement par la résection la paroi postérieure; autoplastie du conduit d'après le procédé Pause. Les parois du sinus mis à nu étant décolorées, on le

poursuit en haut jusqu'à sa jonction avec la portion horizontale, en bas jusqu'au bulbe. Le caillot obturateur s'étend jusque dans le bulbe. Incision et curettage du sinus et du bulbe; une partie même de la paroi est excisée complètement pour arriver plus facilement sur des caillots assez adhérents. Drainage par des tubes en caoutchouc très fins; dans la plaie du cou, on avait insinué une languette de gaze le long de la jugulaire pour faire office de drain.

Les symptômes de pyohémie persistent; la fièvre, intermittente, est encore assez forte; en cinq jours, le malade fait deux frissons et a une fois des vomissements. On se décide à une nouvelle opération plus complète. Le sinus latéral est mis à nu dans toute sa partie horizontale, jusqu'à près de 2 millimètres de la ligne médiane sagittale, incisé dans toute sa longueur et débarrassé de tous les caillots purulents et fétides qu'il contenait. Revenant à la plaie du cou, on recherche le bout supérieur qu'on débarrasse du nœud fait quelques jours avant et on le fixe dans l'angle supérieur de la plaie par trois points de suture; quelques gouttes de pus s'écoulent de suite et, dans les jours qui suivent, une véritable décharge purulente se fait par le canal veineux, si heureusement mis à contribution comme tube de drainage. Le bulbe également laisse passer du pus en quantité.

La température revient à la normale en l'espace de trois jours; les pansements sont faits journellement. Une semaine après, la lumière de la jugulaire était complètement oblitérée; on ferme la plaie du cou. Une opération plastique ultérieure arrive à rétrécir le canal de trépanation et son prolongement postérieur. La cavité opératoire est complètement cicatrisée le cinquième mois et le malade se remet parfaitement. Il a gardé de son opération une paralysie faciale avec menaces de contracture secondaire vers le front; la voie moyenne est entendue à 1m 50, la voix chuchotée à 60 centimètres.

Le cas, outre son intérêt clinique assez grand puisque les thromboses de la portion horizontale et surtout celles du bulbe sont peu connues, présente plusieurs particularités au point de vue opératoire qui méritait d'être signalées. La mise à nu du bulbe et son drainage à l'extérieur ont été faits plus d'une fois; quant à l'utilisation du bout central de la jugulaire comme tube de drainage tout trouvé, empêchant surtout les infiltrations purulentes dans les aponévroses du cou, elle nous paraît trop logique pour ne pas devoir être recommandée. Voici comment Alexander conseillerait de faire dans un cas analogue : la jugulaire est libérée de tous les côtés à la place d'élection ; on fait passer deux fils en-dessous d'elle

en descendant aussi bas que possible. On ne fait d'abord qu'un nœud qui doit naturellement être fait avec le fil inférieur. La jugulaire ne contient-elle plus de sang, on se sert de l'autre fil, une fois la section faite, pour ramener tout le segment libéré en haut et en dehors de la plaie et on le fixe, en le laissant ouvert, à l'angle supérieur. Y a-t-il encore du sang dans la jugulaire, on fait un deuxième nœud et on sectionne entre les deux; seulement, au lieu de laisser le segment supérieur dans la plaie, on le ramène également en haut pour le fixer, comme dans l'autre cas, au pourtour de la plaie. Si les phénomènes de pyohémie persistent, en supposant qu'un caillot ait pu se former dans le segment supérieur, on fait sauter la ligature et le bulbe est drainé par la plaie du cou.

M. V. Hammerschlag. — **De la surdi-mutité dégénérative.**

La surdi-mutité dégénérative est une des formes de la surdi-mutité congénitale; elle est héréditaire et peut se voir chez plusieurs membres de la même famille; la consanguinité paraît être un de ses facteurs étiologiques les plus fréquents.

L'année dernière, dans sa communication sur le même sujet, M. Hammerschlag avait laissé entendre que la surdi-mutité dégénérative possédait quelques analogies avec l'état des oreilles chez les chats, chiens et souris atteints d'albinisme partiel. Depuis, les recherches d'Alexander et Kreidl ont jeté quelque lumière sur l'anatomie pathologique des oreilles de ces animaux et Oppikofer a cru trouver des lésions à peu près pareilles chez des malades sourds et muets depuis la naissance. Alexander et Kreidl ayant de plus trouvé que les *souris albinos* (gerboises) réagissent par des mouvements vertigineux quand elles sont soumises à l'action du courant galvanique, avaient repris ces expériences à l'Institut des sourds et muets de Vienne. Voici leurs résultats : 68,8 o/o des enfants atteints de surdi-mutité soi-disant congénitale donnaient la même réaction, et 71 o/o des enfants devenus sourds après leur naissance se montraient réfractaires à toute excitation galvanique. Le chiffre relativement peu élevé de la première série n'est pas sans étonner M. Hammerschlag, bien qu'il l'explique par le fait qu'on se base sur les seuls antécédents donnés par les parents r dire que tel enfant est atteint de surdi-mutité congénitale el autre de surdi-mutité acquise; des erreurs peuvent donc commises et fausser le résultat final. Le pourcentage devient s élevé, par contre, et s'approche même de 100 o/o quand on mine que les enfants atteints de ce que M. Hammerschlag

appelle la surdi-mutité dégénérative. C'est ainsi qu'en contrôlant les antécédents donnés à l'entrée du malade, en recherchant s'il y avait consanguinité des parents, si d'autres frères ou sœurs étaient atteints de la même infirmité ou si on connaissait des exemples chez les ascendants directs et indirects, en excluant tout enfant qui présentait un tympan quelque peu anormal, il est arrivé, dans un autre Institut et sur 80 internés, à trier une série de 23 enfants qui lui semblaient présenter tous les caractères de cette forme spéciale de surdi-mutité; à relever encore qu'en même temps, il a fait examiner les yeux, la rétinite pigmentaire — elle fut trouvée en tout trois fois — lui semblant être un précieux adjuvant du diagnostic, d'autant plus que chez un grand nombre de souris albinos (gerboise) il avait pu noter l'absence de toute pigmentation choroïdienne. A l'essai du courant galvanique, 22 sur 23 réagissaient uniformément et même à un faible ampérage par des mouvements de la tête et du tronc; un seul enfant, une jeune fille qu'on avait admise dans la série sur la foi de la seule rétinite pigmentaire, se montrait réfractaire.

Sans nier la valeur de la réaction galvanique, M. Hammerschlag ne voudrait toutefois pas la regarder comme un moyen de diagnostic infaillible entre la surdi-mutité dégénérative et la surdi-mutité acquise. Quant aux analogies qui semblent, d'après ces expériences, exister entre l'albinisme et la surdi-mutité, l'auteur, tout en se montrant très réservé et en rappelant, par exemple, qu'il y a des animaux albinos qui entendent très bien, croit qu'elles ont été assez fréquemment observées pour qu'on puisse dire qu'il s'agit, dans les deux, de phénomènes dégénératifs dus à la même cause.

M. Hanke montre des préparations microscopiques ayant trait aux recherches entreprises par M. Hammerschlag et concernant la pigmentation du fond d'œil chez la souris ordinaire, la souris albinos et la souris gerboise. Chez la première, les couches de pigment sont normales; chez la deuxième, toute pigmentation fait défaut, aussi bien au niveau de la rétine que sur la choroïde; chez la troisième, enfin, la couche rétinienne seule a persisté. Il y a donc chez cette dernière de l'albinisme partiel, absolument comme chez l'enfant qui vient d'être présenté à la Société et qui était atteint en même temps de surdi-mutité dégénérative.

Séance du 25 mai 1903.

M. Politzer montre des préparations histologiques provenant du **labyrinthe d'un sourd et muet**; il y avait une sorte de plissement du revêtement de la partie terminale du labyrinthe.

M. Hammerschlag présente un enfant atteint d'une **forme de mutité rare** survenue à la suite d'une attaque de maladie infectieuse. L'enfant est absolument incapable de parler spontanément, elle entend normalement et répète tout ce qu'on lui dit. La conductibilité osseuse est conservée.

M. Alexander. — Il ne peut s'agir là d'une maladie indépendante, mais d'un des symptômes d'une affection du système nerveux central, tels qu'on peut les voir au cours d'une méningite ou de l'hydrocéphalie, d'une tumeur des enveloppes cérébrales ou d'une pachyméningite intéressant le lobe temporal. Ainsi, dans ce cas présent, on peut parfaitement invoquer une méningite aiguë.

M. Gomperz présente des préparations microscopiques concernant l'**argyrie de la muqueuse nasale.**

M. Meumann fait remarquer que l'argyrie ne tient pas autant à la concentration des solutions employées, qu'à la fréquence et à la longue durée des badigeonnages.

M. Alexander. — **Otite moyenne suppurée chronique droite. Otite interne purulente. Paralysie faciale. Opération radicale. Énucléation du labyrinthe. Guérison.**

Enfant de deux ans. Otorrhée à droite presque tout de suite après la naissance; depuis un an, gonflement rétro-auriculaire qui se serait ouvert spontanément et aurait donné du pus. Paralysie faciale depuis à peu près six mois; des accès de fièvre de temps à autre.

Il y a une fistule conduisant sur de l'os à nu dans une profondeur d'un demi-centimètre. Le conduit est bourré de polypes et d'une quantité de pus fétide. L'apophyse est sensible à la pression et à la percussion; le facial est paralysé.

Opération sous chloroforme. — Incision de 7 centimètres de longueur passant à travers la fistule, qui est soigneusement curettée. Dénudation de la corticale et extraction d'un séquestre volumineux comprenant la paroi postérieure du conduit, toute l'apophyse et la partie latérale et postérieure de la capsule labyrinthique. Autoplastie par le procédé de Pause. La dure-mère est à nu, mais complètement indemne. La paroi antérieure du conduit fongueuse et doit être curettée; le sinus est à découvert sur étendue d'une pièce de 50 centimes; dans la profondeur, on le vestibule, le canal semi-circulaire latéral et le labyrinthe ement ouverts et remplis de fongosités. Le nerf facial est uit depuis le genou supérieur jusqu'en avant, en dessous du

massif. On finit par un curettage soigneux et on fait le pansement. La convalescence se passe sans le moindre incident et la plaie est complètement cicatrisée au bout de trois mois; la paralysie faciale paraît moins nette en ce moment qu'au début, probablement à la suite d'une contracture secondaire des muscles intéressés.

M. Hugo Frey. — Moulage et préparations concernant une **chéloïde du pavillon de l'oreille.**

M. Urbantschitsch communique le résultat de quelques recherches sur les **parésies réflexes des extrémités et des muscles du larynx à point de départ auriculaire.**

Les phénomènes paresthésiques sur lesquels Urbantschitsch veut appeler l'attention sont plus fréquents qu'on ne le croit ordinairement, et c'est faute de les rechercher systématiquement chez tous nos malades, surtout chez ceux qui souffrent de l'oreille moyenne, que nous les observons si rarement. C'est ainsi qu'on peut trouver une différence notable dans la pression des deux mains, ou bien encore des troubles de l'écriture; les jambes peuvent, du reste, être prises également; quelquefois même les deux membres sont pris en même temps. La parésie est unilatérale ou bilatérale; elle prédomine du côté de l'oreille malade, mais peut aussi siéger du côté opposé. La durée en est variable; il y en a qui sont fugaces et durent peu, témoin celles qu'on provoque par un cathétérisme, un bougirage, un lavage ou une compression exercée au niveau du conduit et de la caisse et qu'on peut facilement mettre en évidence quand on fait écrire le malade; d'autres et surtout celles qui accompagnent les affections auriculaires chroniques durent plus longtemps, quelquefois même des mois. Elles peuvent s'améliorer de temps à autre ou se conserver tout le temps avec la même intensité et donner même lieu à confusion avec les maladies de la moelle épinière. Le diagnostic, cependant, est facile; on n'a qu'à passer une bougie ou un cathéter, par exemple, pour établir la relation de cause à effet; on voit de suite se produire une amélioration sinon une réduction complète; celle-ci est presque la règle quand on continue le traitement causal.

Les muscles de la voix peuvent être atteints de la même façon. Dans les formes légères, la voix est vite fatiguée; d'autres fois, il y a impossibilité ou simplement difficulté à prononcer certaines lettres ou certaines syllabes; quelquefois la fatigue est assez forte pour amener de l'aphonie quand le malade continue à lire. Les lettres

les plus souvent mises en cause sont les *s*, *sp*, *st*, *p*, *l*, et *g*. Comme la parésie des membres, la fatigue de la voix est passagère ou durable et persiste quelquefois pendant des semaines et des mois, mais comme elle aussi elle est liée à l'état des oreilles, en ce sens que l'amélioration de l'une est suivie de l'amélioration de l'autre et qu'un traitement prolongé de l'oreille arrive à guérir le larynx. Urbantschitsch a vu surtout le tamponnement de l'oreille produire cette influence inhibitrice sur l'appareil musculaire du larynx sans que l'excès de pression paraisse cependant exercer une action prédominante, car il y a eu des cas où le tamponnement a amené un soulagement. La confusion entre les différentes lettres est plus rare : plus rare encore le bégaiement, dont Politzer a rapporté une curieuse observation après une extraction de polype.

Les deux formes de parésies, celle des membres inférieurs ou supérieurs et celle des muscles du larynx, peuvent apparaître en même temps, et, pour peu que cela se produise d'une façon brusque et rapide, on peut être conduit à penser à l'existence d'une affection du lobe temporal, comme cela est arrivé une fois dans la pratique d'Urbantschitsch.

Il parait y avoir également quelques troubles réflexes des sens du tact et de la température; l'auteur se réserve de publier ses observations plus tard. Chez pas mal de malades, il y avait de l'asthénie visuelle; les malades ne pouvaient lire que pendant une ou deux minutes de suite, le champ visuel s'obscurcissant petit à petit de points noirs. Cette concordance entre la parésie musculaire et l'asthénie fera le sujet d'un autre rapport. (*Monats. f. Ohrenheilk.*, oct. 1903.)

Dr Bertemes.

BIBLIOGRAPHIE

Anévrysmes latents de la crosse de l'aorte, signes révélateurs (valeur séméiologique et diagnostique), par le Dr Victor Hau.

Dans ce travail, l'auteur a en vue l'étude des anévrysmes [illegible]nts de la crosse de l'aorte, c'est-à-dire des anévrysmes [illegible] ne se traduisent pas par ce qu'on est convenu d'appeler [illegible] signes physiques, tels que souffles divers, tumeur ani- [illegible] de battements. Cette espèce d'anévrysmes est relative- [illegible]t rare, puisque dans l'espace d'un an il ne lui a été

possible que d'en recueillir dix cas seulement dans tous les hôpitaux de Lyon. Avec les observations antérieures, il arrive à un total de cent cas d'après lesquels il a calculé souvent d'une façon fort approximative, d'ailleurs, la fréquence relative des signes qu'il a étudiés. Ces signes sont au nombre de quarante-six. Pour les chercher, l'auteur a suivi le plan que l'on suit dans l'examen habituel d'un malade. Débutant par les troubles subjectifs, la douleur, a continué par l'examen des divers appareils, respiratoire, circulatoire, digestif. La radioscopie est venue apporter un énorme secours au diagnostic, en permettant de changer une probabilité en certitude.

Ces signes sont nombreux, mais peu sont bons. Ils sont de valeur bien inégale soit par leur fréquence, soit par leur signification. Il est donc bien difficile de formuler, à propos de chacun d'eux, des conclusions fermes, car souvent la valeur de tel ou tel symptôme tient plus aux circonstances accessoires qui l'entourent, aux caractères qu'il emprunte à la situation, qu'à son existence même. Par suite, il est impossible d'assigner à tel ou tel signe une valeur absolue et fixe. Dans tous les cas, il est d'une importance capitale de s'astreindre à un examen complet et minutieux et surtout de ne jamais négliger l'examen laryngoscopique quand on aura raison de soupçonner l'anévrysme, et principalement chez un malade qui présente une altération de la voix.

L'auteur termine par les conclusions suivantes :

1° Les signes révélateurs possibles de l'anévrysme latent de la crosse de l'aorte sont très nombreux. Beaucoup n'ont de valeur que par certains caractères qu'il faut bien connaître pour les remarquer : c'est souvent par hasard, au cours d'un examen rationnel et systématique d'un malade, que l'un d'eux se présentant avec une allure insolite éveillera et orientera le diagnostic.

2° Les meilleurs sont tout d'abord ceux fournis par l'examen laryngoscopique : la paralysie d'une corde, qu'on peut d'ailleurs diagnostiquer par le simple timbre bitonal de la voix et son apparition brusque en coup de fusil (M. Garel); les battements laryngés; la constatation d'une

tumeur pulsatile par la trachéoscopie; puis la toux de compression; le signe d'Olivier, les œdèmes ou dilatations veineuses.

La dysphagie avec ses caractères spéciaux : elle survient souvent brusquement, elle est variable et capricieuse, elle a une influence manifeste sur la douleur et la dyspnée; elle ne s'accompagne pas, en général, de régurgitations.

Le cathétérisme, quand il est pratique, ne ramène pas de débris sanglants ou d'odeur repoussante. Un caractère commun excellent est l'influence réciproque des divers troubles fonctionnels les uns sur les autres.

3° Il semble qu'on puisse citer, par ordre de fréquence relative, tout d'abord les douleurs, puis la paralysie récurrentielle, le signe d'Oliver, la toux de compression, les battements, la dysphagie, les œdèmes, l'inégalité des pouls.

4° La fréquence relative de tel ou tel signe n'est pas d'un intérêt capital. Le plus insignifiant de tous peut mettre un observateur sagace sur la voie du diagnostic, faire tout d'abord penser à la compression médiastale : quand celle-ci est diagnostiquée, sa cause n'est pas loin de l'être.

5° Jamais un seul symptôme, quelle que soit sa valeur, ne pourra permettre d'affirmer l'anévrysme. Il faudra toujours en réunir un certain nombre pour arriver à une probabilité que la radioscopie, dans le plus grand nombre de cas, changera en certitude. (A. Storck et Cie, éditeurs, Lyon 1903.)

Dr G. Dupond.

ANALYSES DE THÈSES

De la trépanation large du sinus maxillaire par la voie du méat inférieur appliquée au traitement de la ·site maxillaire chronique, par le Dr Vaquier.

ns la première partie de son travail, l'auteur expose les ɔns sommaires de la pathologie de la sinusite maxillaire ɔnique. Il aborde la question critique des méthodes ·rgicales appliquées au traitement de cette affection et

se livre ensuite à l'étude comparée des divers procédés opératoires.

Dans la deuxième partie, il décrit en détail le manuel opératoire de la trépanation du sinus maxillaire par le méat inférieur (procédé de Claoué, modifications d'Escat) et il rapporte les observations des malades opérés sous ses yeux par cette méthode.

De cette étude critique des différents procédés opératoires, et des résultats jugés d'après les derniers travaux et les plus récentes statistiques il croit pouvoir conclure que :

1° La règle conseillée actuellement et suivie par la plupart des rhinologistes est la suivante : toute sinusite maxillaire chronique qui aura résisté à des lavages antiseptiques répétés après ponction chirurgicale du méat inférieur (méthode de Mikulicz-Krause) n'est justiciable que d'un seul traitement vraiment curatif, le curettage consciencieux du sinus avec établissement d'un large drainage sinuso-nasal (méthode de Caldwell-Luc), exécutée sous le chloroforme.

2° Entre la ponction du méat inférieur, qui convient aux empyèmes chroniques très bénins, et la cure radicale qui doit exclusivement s'appliquer aux sinusites chroniques fongueuses particulièrement rebelles, il y a place pour une méthode plus radicale que la ponction de Krause moins radicale que l'opération de Caldwell-Luc : c'est la trépanation large du méat inférieur pratiquée par la voie endonasale, dans le but d'établir un drainage sinuso-nasal.

3° Dans la cure de la sinusite maxillaire chronique simple, le large drainage, l'ample aération de la cavité sinusale primeraient le curettage, qui ne serait point la condition essentielle de la guérison.

4° La résection large de la partie inférieure de la paroi nasale du sinus, proposée et mise en pratique par M. Claoué, remplit les conditions de cette troisième méthode.

5° L'instrumentation et la technique de M. Claoué, satisfaisantes en principe, demandent néanmoins à subir certains perfectionnements.

6° L'opération de Claoué trouve son indication dans toute sinusite purulente chronique :

a) Quand la ponction du méat inférieur, suivie de lavages antiseptiques, n'a pas donné la guérison au bout d'un mois environ;

b) Quand la conformation du cornet inférieur, s'opposant à la libre introduction du trocart de Krause dans le méat inférieur, rend l'exécution de la ponction trop difficile ou impossible, rend pour la même raison les lavages consécutifs pénibles pour le médecin, douloureux pour le malade, et oblige souvent à répéter cette ponction.

c) Quand la sinusite, affectant un caractère spécial de gravité justiciable de la cure radicale de Caldwell-Luc, le malade ne veut pas consentir à subir cette opération.

7° La méthode Claoué, en cas de résultat négatif, ne saurait être considérée comme capable de compromettre le succès ultérieur de la cure radicale devenue nécessaire : répondant, en effet, au troisième temps de l'opération de Caldwell-Luc exécutée par la voie inverse, elle réduit cette dernière à ses deux premiers temps.

Loin de constituer une méthode rétrograde, elle établirait, au contraire, entre deux méthodes extrêmes, une rationnelle transition dont la pratique rhinologique serait appelée à tirer le plus large parti. (Thèse de Toulouse, 1903.)

Dr G. Dupond.

REVUE GÉNÉRALE ET ANALYSES

BOUCHE ET PHARYNX BUCCAL

Le traitement rationnel de la respiration buccale *(The rational treatment for mouth-breathing)*, par le Dr W. H. Fitzgerald, de Hartford, Conn.

La respiration buccale est la cause fréquente des maladies chroniques du nez, de la gorge et de la poitrine. Ceux qui ›irent par la bouche peuvent se diviser en confirmés et ncomplets. Les premiers respirent toujours la bouche ou-te; les seconds ne s'en doutent pas. Le traitement consiste établir la fonction nasale. Tant que nous doucherons, s laverons, nous vaporiserons le nez, nous ne ferons

qu'une mauvaise besogne. Le nez aime l'air, non l'eau. Toute inspiration buccale est faite aux dépens du nez. Quand le malade est un buccal endurci, l'auteur lui fait d'abord faire une respiration nasale sur dix, exercice qu'il doit recommencer plusieurs fois par jour et continuer jusqu'à ce qu'il devienne un nasal. Un couvre-bouche (par exemple un morceau d'emplâtre adhésif) peut être porté la nuit durant quelques semaines. Il faut s'attaquer aussi au catarrhe nasal et aux autres obstacles de la respiration par le nez, obstacles qu'on trouve aussi dans le naso-pharynx et même dans le pharynx. Le traitement oxygéné ne vaut pas un bon air normal normalement inspiré. Il faut s'appliquer, dès l'enfance, à obtenir une respiration nasale, et l'adulte continuera à faire ce qu'il pratiquait dans son jeune âge. (*Med. Record*, 5 sept. 1903.)

Dr KAUFMANN.

Paralysie de la langue et du voile du palais; traitement électrique; guérison, par le Dr H. BORDIER, de Lyon.

Paralysie hystéro-traumatique, traitée vainement par la franklinisation pendant huit mois, et qui fut complètement guérie en trois mois par l'application de courants galvaniques rythmés. (*Archiv. d'électr. méd.*, n° 130, p. 604, 15 oct. 1903.)

H. BICHELONNE.

NEZ ET PHARYNX NASAL

Ethmoïdite suppurée aiguë *(Acute suppurative ethmoiditis)*, par M. JOHN THOMPSON, de Cincinnati.

Cet article est surtout écrit pour les médecins généraux, afin d'attirer leur attention sur les ethmoïdites et leurs conséquences. La cause prédisposante de l'ethmoïdite suppurée aiguë est la rhinite chronique; la cause déterminante, un coryza aigu ou la grippe. L'inflammation de la muqueuse bouche les orifices cellulaires et emprisonne le pus, qui ne peut atteindre les fosses nasales. La douleur est le symptôme capital. C'est une douleur profonde, lancinante, ressentie à la racine du nez, mais qui peut s'étendre à l'orbite et à l'hémicrâne. Elle ne cède à aucune médication. La décharge spontanée du pus met fin à la torture. Il y a souvent de la fièvre, qui cède aussi à la même effusion, à moins

qu'il ne se soit établi de la septicémie. Cette complication se manifeste par des sueurs profuses, une diarrhée incoercible. Il y a de l'anosmie, des symptômes cérébraux (hébétude), de la diminution de l'acuité visuelle du côté affecté; parfois le tissu cellulaire de l'orbite est enflammé, la conjonctive rouge; on observe de la photophobie. Dans quelques cas, le sinus maxillaire peut se prendre et les symptômes des deux affections se confondent. Il faut, si possible, faire un diagnostic rapide. Des complications septicémiques ou cérébrales sont toujours à craindre, sans compter les nécroses, les névralgies interminables. Suivent trois observations. *(The med. Age*, 10 sept 1903.) Dr KAUFMANN.

Quelques cas graves de syphilis nasale et buccale, par le Dr DELI, d'Ypres.

1° Périchondrite et périostite de la cloison. — Jeune fille de quinze ans. Obstruction nasale depuis deux mois, précédée de céphalalgie surtout nocturne. Début par violent catarrhe nasal, puis gêne respiratoire. Développement anormal extérieur du nez. Rhinoscopie antérieure : tuméfaction rouge, rénitente, peu douloureuse au niveau de la cloison, des deux côtés. Traitement mixte. Guérison en un mois.

2° Nécrose du cornet inférieur. Destruction partielle et hypertrophie spécifique du voile du palais. Ulcérations pharyngées. — Femme de vingt-cinq ans. Céphalalgie, insomnie, rhinorrhée, cacosmie. Voix nasonnée. Ulcération de la muqueuse du cornet inférieur droit, sur les deux tiers antérieurs de cet organe, rhinorrhée fétide. Destruction de la moitié gauche du voile; perforation d'un centimètre du côté droit. Traitement mixte. Guérison en deux mois.

4° Ozène syphilitique avec destruction osseuse étendue. — Femme. Céphalalgie violente; rhinorrhée fétide; insomnie; perte du goût et de l'appétit. Disparition du cornet ieur gauche; atrophie du cornet moyen; la cloison est que complètement détruite. A droite, atrophie des cor- inférieurs et moyen. La paroi antérieure du sinus sphé- al est détruite. Le voile du palais a presque entièrement aru. Traitement mixte. Guérison au bout de trois mois.

Injections consécutives de paraffine contre rhinite atrophique.

4° Effondrement total du nez. Prothèse. — Femme de vingt-huit ans. Syphilis héréditaire. Le nez est totalement détruit. Avant paraffinage, traitement mixte et sérum artificiel. Puis injection de paraffine. Pour le dos du nez, l'auteur avait préalablement fabriqué un moule de faîture nasale au moyen de deux attelles latérales en gutta-percha, maintenues par une pince en baleine. Pour la pointe, il a dû : 1° combler l'enfoncement des maxillaires et relever la sous-cloison; 2° exciser un lambeau triangulaire de l'aile droite; 3° débrider largement le côté gauche et exciser la cicatrice naso-génienne. (*Presse oto-laryngol. belge*, n° 9, 1903.)

Dr Kaufmann.

Syphilide tuberculeuse du nez et artério-sclérose rénale, par le Dr d'Hardiviller.

Observation d'un homme de quarante-deux ans, atteint de gommes au niveau des ailes du nez et en même temps d'artério-sclérose rénale; aussi a-t-on administré avec prudence le traitement mercuriel et ioduré, qui a guéri le patient. (*Echo méd. du Nord*, n° 43, 25 oct. 1903, p. 481.)

H. Bichelonne.

LARYNX ET TRACHÉE

Remarques sur l'extirpation du larynx *(Introductory remarks)*, par le professeur Gluck, de Berlin.

Le professeur a surtout pratiqué des opérations radicales. Il explique ses procédés dans les cas de sténose, de cicatrices, de papillomes diffus laryngés, de sténose trachéale. Il a extirpé avec succès le pharynx, le larynx, l'œsophage, le corps thyroïde, le pneumogastrique, la portion cervicale de la carotide, la jugulaire. Il a obtenu des succès qui ont prolongé de plus de deux ans la vie des malades. Dans l'extirpation du larynx, il fait la résection préalable de la trachée, qui est suturée à une boutonnière de la peau, ce qui permet d'éviter les broncho-pneumonies secondaires. Les opérations plastiques interposent entre la plaie et le poumon une barrière organique vivante, un diaphragme imperméable

qui s'opposent à la pénétration des corps étrangers. Les malades peuvent manger. Point n'est besoin de canule. Quant au développement et au diagnostic du cancer, il répète les paroles de Vernon. Quant aux dangers de l'intervention, il rappelle ceux de l'anesthésie, les hématémèses par déglutition, les hémiplégies dues à la ligature carotidienne, la septicémie, l'intoxication iodoformique, les bronchites, les syncopes mortelles, etc. Après l'opération, les malades peuvent parler avec un larynx artificiel, la double canule de Gussenbauer. Si la communication entre la trachée et le naso-pharynx n'existe plus, il y a la voix pharyngée. Gluck rapporte ensuite les différentes variétés de tumeurs qu'il a enlevées et les résultats obtenus.

Suit une discussion à laquelle prennent part les Drs Tilley, de Londres; Jobson Herne et Dundas Grant. Ce dernier remercie Semon et Glück de leurs consciencieux rapports, qui ont mis en lumière, avec l'un, les bienfaits de la thyrotomie, et avec l'autre, ceux d'une opération plus radicale. Il rapporte quelques-unes de ses opérations et confirme pleinement les dires des précédents orateurs. (LXXIe Réunion annuelle de la British Med. Assoc., 29 juillet 1903; *in the Journ. of. laryngol., rhinol. and otol.*, sept. 1903, n° 9, p. 482 et s.) Dr KAUFMANN.

Deux cas de corps étranger sous-glottique chez de jeunes enfants, par MM. BOULAY et GASNE.

1re Observation. — Enfant de dix-huit mois, trachéotomisé depuis quinze jours quand l'un des auteurs le voit. Il a avalé un morceau de bouchon de liège. Lorsqu'on voulut décanuler l'enfant, la dyspnée apparaît violente et s'oppose au retrait de la canule. Examen avec une canule fenêtrée et des sondes imaginées par Boulay. On ne trouve que des bourgeons charnus que l'on curette plusieurs fois. Un jour, dans un cathétérisme, apparaît à la fenêtre de la canule une masse brune, ıguinolente, qui l'obstrue complètement. C'était un morıu de liège de 7 millimètres de long sur 5 millimètres de ge et de haut. A partir de ce jour, sauf une bronchoeumonie incidente, la guérison fut rapide. Décanulement mois et demi après le début des accidents.

2e *Obs.* — Enfant de vingt-trois mois, avale, le 15 août 1903, gloutonnement, de la chair de poisson écrasée. Immédiatement, suffocation, toux, vomissements. Le 16 août, vers six heures du matin, cyanose de la face, des lèvres, des ongles; tirage sus et sous-sternal, voix éteinte. Trachéotomie à midi. Huit jours après, tentative de décanulement. Impossible. Ainsi durant plusieurs jours. Le 10 septembre, Boulay le voit. Il met sa canule, se sert de ses sondes et est assez heureux pour amener du premier coup une vertèbre de poisson de 6 à 7 millimètres de diamètre. Suites très simples.

Le diagnostic des corps étrangers des voies respiratoires chez les tout jeunes enfants n'est pas facile. Il faut d'abord localiser le siège de l'obstacle. Le larynx, la trachée sont-ils en cause? Quelle est la nature de l'obstacle? Chez les jeunes enfants, le laryngoscope n'est guère utile. De même la radioscopie ou la radiographie, à moins qu'il ne s'agisse de corps étrangers spéciaux. Que pourrait donner la trachéoscopie? L'avenir le dira peut-être. Avec la canule à fenêtre et des sondes spéciales, on peut arriver à faire un diagnostic presque certain. De plus, la fenêtre canulaire permettra d'instituer le seul traitement possible, c'est-à-dire l'ablation par des pinces. (*Ann. des mal. de l'oreille, du larynx, du nez et du pharynx*, sept. 1903, n° 9, pp. 213 et s.)

Dr Kaufmann.

OREILLES

Contribution à l'étude anatomo-chirurgicale de l'apophyse mastoïde, par M. Vernieuwe, de Gand.

L'apophyse mastoïde varie d'un sujet à l'autre et aussi chez le même sujet, à droite et à gauche. L'auteur montre, par cinq coupes des différentes apophyses, la différence qui existe entre les coupes d'une même série. Cette diversité s'observe aussi dans l'évolution des mastoïdites aiguës et chroniques. Suivent quatre observations.

Quand l'apophyse est riche en cellules, que l'antre est bien développé, l'évolution de la mastoïdite est rapide. On peut arriver rapidement sur la dure-mère et le sinus. Si l'antre est petit, s'il n'existe pas de cellules entre cet antre

et le planum mastoïdien, la trépanation est plus laborieuse, et le pus n'est trouvé que quand on arrive sur l'antre. Certes, la marche de la mastoïdite dépend de la nature bactériologique de l'inflammation. Mais la structure anatomique de l'apophyse reste quand même un facteur important de la marche de la suppuration, de l'apparition de telle ou telle complication. Pourquoi la paralysie faciale est-elle si rare dans les otites moyennes purulentes chroniques? C'est que ce nerf est entouré d'une couche d'os compact. Chez les enfants, la bezoldite est rare, les cellules de la pointe n'étant pas encore développées. De même pour les thrombo-phlébites du sinus et de la jugulaire. Les cellules enflammées sont voisines du bulbe ou bien il existe des déhiscences. S'il existe des cellules pétreuses inférieures développées, si les cellules s'étendent jusque dans l'occipital, on peut avoir des caries de la pointe du rocher ou des inflammations qui pénètrent jusque dans l'occipital. (*Presse oto-laryngol. belge*, août 1903, n° 8.) Dr KAUFMANN.

Ankylose de l'étrier, par M. DENKER (Erlangen).

Le méat et la membrane du tympan sont presque normaux ou légèrement altérés en apparence. Le promontoire hyperémié peut être vu par transparence à travers la membrane du tympan. Comme symptômes fonctionnels, une surdité croissante et des bruits subjectifs. La perception osseuse du diapason est conservée, ce qui la différencie de la surdité nerveuse. En 1885, Bezold fit remarquer que le Rinne était toujours négatif. Politzer en 1887, et Katz en 1890, ont confirmé le fait. En 1893, Bezold confirma par un nouveau cas ce qu'il avait déjà énoncé antérieurement. Politzer, en 1893 et en 1894, rapporta 16 cas d'ankylose de l'étrier. Rinne négatif, diminution marquée de la perception de l'acoumètre, diminution de la perception osseuse de la montre; et, si la maladie était ancienne, diminution dans la perception ienne du diapason.

enker a trouvé ces deux derniers symptômes dans les dies de l'appareil de perception.

juillet 1894, Bezold publie un second cas où les mêmes ptômes furent observés : perception osseuse prolongée

pour les sons graves, Rinne négatif fort, perte étendue de la faculté auditive pour le langage à voix basse. Siebenmann, en 1898, a publié 4 cas, dont deux furent décrits par Hartmann. Durant la vie, diminution dans la perception cranienne et Rinne positif dans la troisième observation. Dans son quatrième fait, Siebenmann observa, au début et à droite, les symptômes typiques de l'ankylose. Mais à la fin, on aurait pu croire à une maladie du nerf auditif. A l'autopsie, on trouva une névrite interstitielle. Scheibe, en 1901, rapporta 2 cas devant la Société otologique de Breslau. La même année, Katz avait aussi lu un cas analogue devant la Société otologique de Berlin.

Denker conclut en disant que, dans les cas de surdité progressive, malgré un tympan normal et des trompes d'Eustache fonctionnant bien, il existe des modifications pathologiques dans l'étrier, le ligament annulaire et les parties osseuses qui environnent la fenêtre ovale. Dans les cas où l'on n'observe pas la triade de Bezold, que la perception cranienne est diminuée, que le Rinne est faiblement positif, il faut songer à de l'ostéo-sclérose de la capsule labyrinthique, à une maladie du nerf auditif ou à une ankylose incomplète de l'étrier. Quelquefois, le tympan semble normal, mais il est épaissi.

Suit une description minutieuse d'anatomie pathologique. Quant à l'étiologie, ou l'ankylose est consécutive à une otite moyenne, ou elle est primitive et due à une ostéite raréfiante.

La maladie est plus fréquente chez la femme. Peut-on invoquer la grossesse? Outre cette cause, on peut admettre le rhumatisme, la goutte, la scrofule, la syphilis, la sénilité, la trophonévrose, l'hérédité.

La surdité s'établit petit à petit. On a rarement vu une suppression brusque de la faculté auditive. Quand la perception de la voix haute est abolie, il faut songer non seulement à une simple ankylose, mais aussi à la participation de la fenêtre ronde et du nerf auditif. Les bruits subjectifs (sifflement, mugissement, bruit de cloches, coups de marteau, explosion), tantôt continus, tantôt intermittents, sont

observés, d'après Denker, 74 0/0. Bezold trouve 77 à 78 0/0, et Politzer 66 0/0.

Bezold a noté le vertige 28,6 0/0 et Denker seulement 5 0/0. Il est vrai que ce dernier n'admettait qu'un vertige presque comateux. Des douleurs ont été observées que Siebenmann attribue à une irritation des fibres sensitives du facial. L'hyperémie du promontoire n'a pas la valeur symptomatologique que lui attribuait Schwartze.

Le diagnostic de l'ankylose pure dépend de l'anamnèse et des symptômes objectifs fonctionnels (surdité progressive dans l'âge moyen de la vie, bruits dans la tête, vertige occasionnel, liberté des trompes d'Eustache, tympan normal, abaissement considérable de la faculté auditive pour la voix parlée, triade de Bezold).

Le traitement n'a pas donné, jusqu'à présent, des résultats encourageants. User avec précaution de la douche aérienne, du cathétérisme, du massage. Si les bruits persistent, on peut recourir au massage électrique. Politzer conseille l'iodure de potassium. On a essayé l'extrait thyroïdien, mais sans grand succès. Siebenmann recommande l'administration du phosphore sous forme de solution de Kassowitz. Mais se méfier des nécroses phosphorées. (*The Journ. of laryngol., rhinol. and otol.*, sept. 1903, n° 9, pp. 451 et s.)

Dr Kaufmann.

Gangrène circonscrite de la dure-mère et abcès sous-dural dans la fosse cérébrale postérieure consécutifs à une suppuration chronique de l'oreille moyenne, par le Dr B. Heine, de Berlin.

Homme de vingt-six ans, douleurs et écoulement d'oreilles depuis l'enfance. Sans cause connue, depuis huit jours, sécrétion plus abondante à droite, céphalalgie, insomnie, vomissements, raideur de la nuque. L'examen montre : mastoïde douloureuse à la pression, coloration normale du ;ument; conduit auditif large, plein de pus, membrane tympan presque totalement détruite, plus d'osselets. ngosités dans la caisse. Au fond d'œil : hyperémie veiuse, bords de la papille nets. Pas de nystagmus.

Opération. — Dès les premiers coups de ciseau, sourd un

pus fétide d'une petite cavité communiquant avec l'antre; celui-ci est plein de fongosités qui vont jusque dans la caisse. L'os, en arrière, dans la région du sinus, a une coloration verdâtre; on pousse l'ablation osseuse, couche par couche, jusqu'au voisinage du sinus, que son aspect extérieur et une ponction démontrent sain. On enlève ainsi une portion d'os de la grandeur d'un mark, jusqu'à la dure-mère, qui est elle-même verdâtre, aussi loin qu'on peut l'apercevoir en la soulevant de la face postérieure du rocher.

Après l'intervention, pas d'amélioration : agitation, fièvre. Après huit jours, du pus vient de la profondeur à travers une petite fistule de la dure-mère. On enlève une partie de la surface postérieure du rocher; la dure-mère ainsi libérée est fendue et un petit abcès superficiel, de la grosseur d'une demi-cerise, est ouvert sur le bord du cervelet; en dehors, cet abcès est limité par la dure-mère.

L'amélioration est peu marquée : une semaine après la première intervention, au changement de pansement, un fragment de dure-mère gangrenée de la grandeur d'une pièce de dix pfennigs s'élimine, puis un second fragment de grandeur moitié moindre.

Le lendemain, issue par la plaie d'une quantité considérable de liquide céphalo-rachidien provenant de la profondeur du trajet fistuleux, qui est limité en avant par la face postérieure du rocher, en arrière par le cervelet. L'écoulement persiste quelques jours; l'état du patient s'améliore, la guérison se fait très lentement.

Le malade meurt quelques mois plus tard de tuberculose pulmonaire. Une autopsie satisfaisante n'a pu être faite.

Il s'agissait, dans ce cas, d'une inflammation limitée de la dure-mère : tout autour de cette partie malade, les enveloppes et l'écorce cérébrales étaient adhérentes et il s'était formé une collection purulente sous-durale qui perfora la dure-mère. C'était donc là un de ces abcès sous-duraux, décrits d'abord par Macewen et dont Körner a rapporté deux cas : ils siègent ordinairement dans la fosse cérébrale moyenne. Dans le cas présent, l'abcès siégeait dans la fosse cérébrale postérieure.

Ce qu'il y a d'intéressant aussi, c'est que l'élimination de la portion de la dure-mère gangrenée s'est faite tout d'une pièce. (*Deuts. Med. Wochens.*, n° 40, oct. 1903, p. 719.)

H. BICHELONNE.

Abcès du lobe temporo-sphénoïdal gauche d'origine otitique; opération; guérison *(Abscess of the left temporosphenoidal lobe otitic origin; operation; recovery)*, par M. GRUENING, de New-York.

J. K..., âgé de soixante-dix ans, entre à l'hôpital le 15 avril 1903. Douleurs derrière l'oreille gauche. Frissons pendant trois jours. Les oreilles coulaient depuis longtemps, surtout la gauche. A son entrée à l'hôpital, céphalalgie et photophobie. Mastoïde sensible à la pression. La caisse était remplie de granulations et de masses cholestéatomateuses. Rien ailleurs. Pupilles petites et réagissant bien à l'ophtalmoscope, papilles œdémateuses et plus rouges que d'habitude. Opération le jour même. Mastoïde diploïque et ramollie. Le mur de la logette n'existait plus. Antre rempli de fongosités. Sinus sigmoïde à 4 millimètres du conduit auditif. Le sinus et la veine émissaire étaient à nu. L'antre était perforé au tegmen. La dure-mère faisait hernie et était recouverte de granulations. Pas de pus dans la cavité cranienne. Le canal semi-circulaire externe était érodé.

Le 22 avril, vomissement, céphalalgie violente, photophobie, papilles rouges, œdémateuses. Le 24 au soir, gémissements, céphalalgie insupportable, double névrite optique; intelligence nette. Le 25 avril, nouvelle intervention. On ponctionne le cerveau au niveau du toit et l'on retire une pleine seringue d'un pus épais. Incision cruciale de la dure-mère et il sort deux onces de pus jaune épais. Drainage; pansement humide. 26 avril, aphasie qui n'existait pas avant l'opération. Amélioration notable. Lors du pansement, au moment où l'on retire la gaze, il s'écoule un flot de pus et de liquide céphalo-rachidien. L'aphasie diminue. La névrite ;ique est plus accentuée. Guérison rapide. Le malade fut ;senté en mai à la Société otologique de New-York. (*Med. :ord*, 5 septembre 1903.)

Dr KAUFMANN.

Trois observations cliniques d'otologie, par le Dr Ambert, de Détroit.

1° *Remarques additionnelles à un cas de scotome auriculaire central et périphérique.*

L'observation a été publiée, en janvier 1903, dans le *Journal of the American medical Association.*

Le 25 février 1903, les tympans sont complètement rétractés; l'audition pour les tons bas, surtout à gauche, est diminuée. Le 28, l'audition est exceptionnellement améliorée. Le 2 mars, l'amélioration n'a pas persisté.

L'auteur rapporte à ce sujet l'article d'Urbantschitsch, publié en 1872; la thèse d'Anna Tomakewicz's, en 1877, et fait une longue citation du travail de Jones and Stewart, paru en 1892.

2° *Syncope due à une pression violente faite à l'angle de la machoire.*

Observation d'un malade de soixante-huit ans, qui eut une syncope quand on lui comprima l'artère carotide à l'angle de la mâchoire. Le patient ressentit comme une envie de dormir. Il demanda après à son médecin de recommencer afin qu'il pût dormir, ce qu'il ne pouvait faire à cause de ses bourdonnements. L'auteur refusa, vu l'âge du malade.

3° *Traumatisme de la tête ayant déterminé des symptômes de labyrinthite à droite.*

Femme de cinquante-sept ans. Quinze ans auparavant, elle était tombée par terre, sur un tuyau de 3 pouces de diamètre, puis avait dégringolé un escalier de dix-huit marches environ. Elle s'était relevée et se trouva bien pendant quarante-huit heures. Au milieu de la nuit, elle fut prise de vertiges et crut s'enfoncer dans son lit. Si elle voulait se tourner du côté gauche, le vertige la reprenait. Huit ans auparavant, elle fit une chute de voiture et attribue à cette chute la faiblesse de la jambe droite. Il y a trois ans, elle rêva qu'on la frappait. Sa tête tomba comme paralysée. Elle ne put la relever. Quand la malade vint à New-York, en février, elle eut deux attaques de vertige. Quelques mois auparavant, elle avait eu des vomissements. Il y eut de la polyurie. Il y a quelques semaines, accès de tachycardie. Bruits de vapeur dans l'oreille droite, constants et de tons différents.

Etat actuel : femme de bonne apparence. Dépression du frontal au niveau de l'ancien traumatisme. L'examen de l'oreille est plutôt négatif. Toutes les épreuves n'indiquent pas grand'chose. Rinne positif des deux côtés. Tympans quelque peu rétractés. Bruits de sifflets dans l'oreille droite, surtout dans la position couchée. Vertige. Signe de Romberg, quand elle regarde en haut ou à gauche. A chaque crise vertigineuse, miction impérieuse. Jamais de céphalalgie. Pas d'affection cardiaque; ni sucre, ni albumine dans les urines.

Lœwenberg, en 1891, a décrit une forme analogue de vertige auriculaire. De même Stenger, en 1903 (*Archiv f. Otol.*, août 1903).

Dr KAUFMANN.

Tuberculose primitive de l'oreille suivie de mastoïdite; relation de quatre cas (*Primary tuberculosis of the ear followed by mastoïditis; report of four cases*), par M. A. GOLDSTEIN, M. D., de Saint-Louis.

D'après l'auteur, l'otite tuberculeuse primitive est non seulement théoriquement possible, mais plus fréquente qu'on ne le croit.

Dans un *premier cas*, un jeune nègre, de six ans et demi, ayant eu la rougeole à l'âge de quatre ans, sans complication otitique, fut atteint, à l'âge de quatre ans, d'une otite moyenne purulente aiguë. L'auteur le voit en mai 1894, puis perd sa trace durant deux mois. Quand il revint à sa clinique, l'enfant avait le conduit auditif externe complètement obstrué par une masse caséeuse, fétide. La mastoïde était sensible à la pression. Paralysie faciale. On fit une cure radicale. L'examen microscopique démontra la présence de nombreuses cellules géantes et des groupes de bacilles de Koch en culture presque pure. Un précédent examen de l'écoulement avait déjà révélé la présence du bacille. Il n'y avait pas d'autres localisations tuberculeuses dans les différents organes scrupuleusement examinés. Trois naines plus tard, survint une phtisie galopante qui démontra que l'atteinte pulmonaire était postérieure à celle de l'oreille, sur la table de l'amphithéâtre.

Observation II. — Femme de vingt-deux ans, fistule mas-

toïdienne datant de l'enfance. En juin 1899, l'auteur fit une cure radicale et trouva dans les produits caséeux de l'antre et de la mastoïdite du bacille de Koch en grande quantité. Aucune lésion tuberculeuse ailleurs. Mais la plaie ne se ferma pas. L'écoulement et les granulations persistèrent. Nouvelle intervention en novembre 1899. Cette fois, la guérison survint. Un an après, elle persistait et il n'y avait pas la moindre localisation tuberculeuse dans aucun autre organe. En octobre 1902, troisième opération pour des douleurs mastoïdiennes. On trouva quelques granulations et quelques masses caséeuses grises. Le tegmen était détruit. Curettage soigneux. Le 10 décembre 1902, la malade allait bien. On fit un examen des granulations enlevées, on inocula des cobayes. Plus de traces de bacilles de Koch. Le cobaye ne présenta aucun signe de tuberculose à l'autopsie.

Observation III. — Fille de huit ans. Otite moyenne suppurée datant de six mois, à la suite de scarlatine. Cure radicale en 1897. A l'examen microscopique, fait séance tenante, nombreux bacilles de Koch. Pas d'autres symptômes de tuberculose.

Observation IV. — Nègre de cinquante-huit ans. Malade depuis sept ou huit ans d'un écoulement de l'oreille droite. Curettage en 1896. Bacilles de Koch. Mais le malade n'a pas été revu. (*The med. News*, New-York, 14 mars 1903.)

Dr Kaufmann.

NOUVELLES

Ouverture de cours — M. Pierre Sebileau, agrégé, chirurgien des hôpitaux, chargé de cours de clinique annexe à la Faculté de médecine, commencera son cours sur les maladies du nez, du larynx, du pharynx, de la bouche et des oreilles, le vendredi 29 janvier, dans son service de l'hôpital Lariboisière, à 9 heures, et le continuera les lundis, mercredis et vendredis suivants, à la même heure (lundi : examen de malades; mercredi : opérations ; vendredi : leçon à l'amphithéâtre).

Le Gérant : R. Chaigneau.

Bordeaux. — Impr. G. Gounouilhou, rue Guirande, 11.

25e ANNÉE. N° 2. 9 JANVIER 1904.

REVUE HEBDOMADAIRE
DE
LARYNGOLOGIE, D'OTOLOGIE
ET DE RHINOLOGIE

NOTE
SUR L'ÉLARGISSEMENT DE L'ÉCHANCRURE NASALE
POUR ABORDER LE SINUS SPHÉNOÏDAL[1]

Par le Dr **Louis VACHER**, d'Orléans.

Les affections du sinus sphénoïdal sont mieux connues depuis quelques années, ainsi que les complications auxquelles elles donnent lieu (périnévrites optiques, phlegmons rétro-bulbaires, douleurs occipitales, etc.). Toutes les fois qu'on a la certitude d'un empyème de ce sinus, on a le devoir d'y remédier par une cure radicale, seul moyen sérieux de lutter contre elle. En effet, les irrigations modificatrices, ou caustiques, faites dans la cavité sphénoïdale, arrivent très rarement à supprimer les suppurations et à mettre le malade à l'abri des complications de voisinage. Du reste, le cathétérisme du sinus par son orifice naturel est toujours difficile et souvent même impossible. Il faut donc, de toute nécessité, aborder la face antérieure du sinus et la réséquer pour pratiquer un curetage complet de ses parois.

Plusieurs voies d'accès ont été proposées : voie bucco-pharyngée, voie transsinusienne (à travers le sinus maxillaire), orbitaire et voie nasale. Je n'ai pas à décrire ici les procédés brillants imaginés par d'ingénieux opérateurs.

[1] Travail communiqué à la Société française de laryngologie, octobre 1903.

J'ai voulu, dans cette courte note, appeler de nouveau l'attention sur le procédé que j'emploie, qui me paraît joindre à une grande facilité d'exécution une innocuité parfaite et répondre à tous les cas, pour deux raisons : la première, parce qu'il permet l'accès direct de la paroi antérieure du sinus; la seconde, parce que cette voie d'accès est assez large pour que l'opérateur voie bien et manœuvre à son aise; enfin, je crois ce procédé préférable parce qu'il ne laisse aucune trace et qu'il n'est pas toujours nécessaire d'endormir le malade pour l'exécuter.

On peut classer les malades atteints de sinusite sphénoïdale en deux catégories : ceux qui ont une narine large, une fente olfactive assez grande pour permettre aux instruments d'arriver au sinus, les ozéneux par exemple; ceux, au contraire, qui ont une narine plus ou moins étroite ou insuffisante, des anomalies de la cloison, des hypertrophies de la muqueuse des cornets, etc.

Suivant le cas, on sera obligé de faire la résection du cornet moyen avec une pince coupante ou l'anse froide, l'anse galvanique étant très dangereuse.

Cela fait, il est facile de se rendre compte qu'il serait aisé de réséquer la paroi antérieure du sinus si l'entrée de la narine était beaucoup plus large et permettait de se porter en dehors pour mieux diriger et manœuvrer les curettes ou les fraises.

En dilatant au maximum l'aile du nez, on voit que la narine n'est obstruée que par l'échancrure nasale, car en regardant à l'intérieur du méat inférieur, on constate que l'ouverture rétrécie de la fosse nasale s'élargit rapidement en dehors, et qu'à 12 à 15 millimètres de son entrée, elle atteint sur le plancher une largeur de 15 à 16 millimètres.

Par conséquent, si l'on résèque 8 à 10 millimètres de l'échancrure nasale, on obtient une ouverture qui peut atteindre et dépasser 15 millimètres en tous sens et permet largement l'introduction et la manœuvre des instruments

nécessaires, sans aucune incision des parties molles de l'aile du nez. Ce qui fait que l'opération terminée, on n'en voit aucune trace.

Dans une note que j'ai publiée au mois de mai dernier dans les *Annales des maladies de l'oreille,* et comme contribution à la recherche de la meilleure voie d'accès vers les cavités annexes des fosses nasales, j'ai exposé, en quelques lignes, ce procédé dont je me suis servi exclusivement dans toutes mes interventions sur le sinus sphénoïdal.

Voici mon manuel opératoire : bien qu'il soit beaucoup plus simple d'endormir le patient, s'il fait quelques difficultés, une simple cocaïnisation par attouchement et injection suffit, suivie d'un badigeonnage à l'adrénaline.

Premier temps. — Dilater au maximum l'entrée de la narine, en avant de la paroi osseuse, et inciser jusqu'à l'os, en suivant l'échancrure nasale, de haut en bas et de dehors en dedans, jusqu'au tiers de la paroi inférieure.

Deuxième temps. — Pendant que la narine est toujours fortement écartée en dehors, il faut détacher, en rasant l'os, tous les tissus avec une rugine. On met ainsi à nu l'échancrure maxillaire sur une largeur de 8 à 10 millimètres et une hauteur de 12 à 15.

Troisième temps. — Il ne reste plus qu'à faire sauter cette paroi osseuse soit au ciseau et au maillet, soit à la pince coupante, soit au trépan électrique, qui est plus rapide, plus facile à manier et produit moins d'ébranlement. Je conseille, si on se sert du trépan, de l'appliquer contre la partie osseuse avant de le mettre en mouvement et de le guider au moyen d'un très large spéculum d'oreille qui préserve des échappées, et sur lequel on peut prendre un solide point d'appui, pour
er la marche du trépan.

très large spéculum d'oreille offre aussi l'avantage, lors-
n a terminé la résection osseuse, de permettre un éclai-
parfait en profondeur et d'écarter très bien l'entrée de
rine.

Voilà en quoi consiste la partie originale de mon procédé.

Par la résection osseuse de l'échancrure du maxillaire, l'ouverture de la fosse nasale atteint et dépasse 15 millimètres en tous sens. Si la fosse nasale du patient est suffisamment large, on peut agir directement sur la paroi antérieure du sinus sphénoïdal; si l'on se trouve arrêté par le cornet inférieur et une partie du cornet moyen, la porte d'entrée étant large, l'ablation des parties profondes est facilitée grandement.

Dans plusieurs cas, j'ai continué à me faire du jour avec un large trépan que je faisais cheminer avec prudence jusqu'à la paroi antérieure du sinus.

Arrivé à ce niveau, j'enfonce la paroi sinusienne avec un trocart pour être bien sûr de me trouver à la hauteur de la cavité. J'introduis une petite tige dans cette ouverture et je m'en sers pour guider la couronne de trépan jusqu'au sinus.

Cette précaution évite fausse route ou échappée. Elle permet d'obtenir très rapidement une ouverture de la paroi sinusienne d'un centimètre de diamètre, par laquelle on peut cureter en tous sens.

Si ce curetage ne suffit pas, à cause de l'étendue du sinus, par cette ouverture on introduit de petits emporte-pièces avec lesquels on achève l'ablation de la majeure partie de la face antérieure du sinus, jusqu'à sa partie la plus déclive, qu'il faut toujours atteindre.

Je dois ajouter, comme je l'ai déjà dit, que l'agrandissement de l'échancrure nasale est une excellente voie d'accès vers les cellules ethmoïdales postérieures. Elle permet l'introduction de pinces coupantes, d'emporte-pièces, de curettes, qu'il est impossible de bien manier par l'ouverture normale de la narine.

On peut aussi, par cette voie, introduire jusqu'au fond de la fosse nasale de très petits miroirs pour l'éclairage des parties inaccessibles à la vue directe, avantage précieux puisque en chirurgie endonasale la première nécessité est de bien voir.

Je ne veux pas entrer dans plus de détails, ni citer des observations, puisque tout l'intérêt de cette note réside dans l'exposé du procédé. Je crois cependant pouvoir affirmer qu'aucune des voies d'accès vers le sinus sphénoïdal employées jusqu'à ce jour ne m'a paru plus simple et remplissant mieux les conditions indispensables pour mener à bien une opération aussi délicate. Aucune n'est plus facile à obtenir puisqu'il faut uniquement quelques coups de pince coupante, de ciseau ou l'application d'une simple couronne de trépan.

Dans la courte note dont j'ai parlé tout à l'heure, j'ai rappelé que, depuis 1899, j'employais l'agrandissement de l'échancrure nasale pour aborder le sinus maxillaire, soit en dilatant la narine au maximum, soit en abordant la fosse nasale par la bouche en incisant momentanément la muqueuse gingivale, de la ligne médiane à la fosse canine et en détachant tous les tissus de bas en haut jusqu'au sommet de l'échancrure. La plaie buccale est ensuite suturée.

Cette modification au procédé le rend plus facile, mais il est moins rapide et offre plus d'inconvénients pour le malade, qu'on doit forcément chloroformer.

En 1899 aussi, j'ai présenté à notre Société le ciseau qui me servait pour faire sauter la paroi interne du sinus maxillaire que j'abordais déjà par la fosse nasale.

Ce ciseau est muni d'une pointe mousse, plus longue que la partie coupante, qui guide la marche de l'instrument et permet d'éviter les échappées.

Au mois d'octobre 1902, se servant de la même voie, Claoué a publié un procédé qui consiste aussi à traiter les suppurations chroniques du sinus maxillaire par la résection large de la partie inférieure de la paroi nasale du sinus.

Qu'on se serve de ciseau, de fraise, ou de trépan pour pprimer la paroi interne du sinus jusqu'au ras du plan-ıer, on s'évitera beaucoup de difficultés en élargissant abord l'échancrure du maxillaire comme je l'ai proposé,

Le périoste étant conservé, l'entrée de la narine ne tarde pas à reprendre sa forme primitive. Peu de temps après la guérison, il est presque impossible de retrouver trace de la brèche osseuse.

La résection de l'échancrure du maxillaire supérieur, en élargissant beaucoup la porte d'entrée qui conduit à toutes les cavités accessoires du nez, facilite aussi le drainage du canal naso-frontal et le traitement de l'ethmoïdite antérieure.

Tous ces avantages m'ont paru mériter d'être exposés devant vous. Je m'estimerai heureux si ce modeste travail contribue à faciliter la cure des sinusites, si grave bien souvent et parfois si difficile à obtenir.

DE LA SALPINGOSCOPIE[1]

Par le Dr **COLLET**, agrégé, médecin des hôpitaux de Lyon.

Le professeur Valentin, de Berne, préconisait au mois de janvier dernier l'emploi d'un instrument qui peut rendre de très grands services pour l'inspection du pharynx nasal. Il donnait à sa méthode d'examen le nom de salpingoscopie, mais cette appellation est trop modeste, car si cet instrument fait voir admirablement les pavillons tubaires, il peut s'appliquer à l'examen de tout le pharynx nasal et des choanes, il permet de réaliser la rhinoscopie moyenne, il peut même être introduit dans un sinus maxillaire dont on vient de pratiquer l'ouverture et renseigne sur l'état de ses parois.

Cet instrument est construit sur le modèle des cystoscopes : cela me dispense de le décrire. Sa longueur est de 11 centimètres et demi, son diamètre de 4 millimètres. La petite lampe qu'il porte à son extrémité nécessite moins de quatre volts et ne dégage pas beaucoup de chaleur. Il y a toutefois intérêt à la pousser un peu, pour qu'elle donne une lumière

1. Travail communiqué à la Société française de laryngologie, octobre 1903.

éclatante ; dans ces conditions, l'examen est beaucoup plus facile, mais il ne peut pas être prolongé, on en est quitte pour le répéter plusieurs fois sans retirer l'instrument, la lampe se refroidissant assez vite dès que le courant ne passe plus.

En raison de son faible diamètre, le salpingoscope peut être introduit chez la plupart des sujets adultes et chez bon nombre d'enfants. Son application n'est pas douloureuse, mais exige cependant une certaine docilité. Étant donné que les fosses nasales sont presque toujours asymétriques, il est rare qu'on ne puisse pas passer le salpingoscope dans la plus large des deux : dans certains cas il ne peut absolument pas être introduit, presque toujours il s'agit alors de déviations sigmoïdes de la cloison plutôt que d'hypertrophie des cornets. Dans plus de la moitié des cas, il est admis par les deux fosses nasales. En effet, pour qu'il passe, il n'est pas nécessaire que la fosse nasale soit très large, il suffit qu'à une hauteur quelconque elle ait quatre millimètres de diamètre. Ainsi donc, dès qu'on aperçoit un peu de la paroi postérieure du pharynx à la rhinoscopie antérieure, on peut engager l'instrument, d'autant plus que les parties molles cèdent sous sa pression. Voici, d'ailleurs, la proportion des cas où son application est possible d'après mes tout premiers essais : introduction impossible des deux côtés, 15 o/o ; introduction possible à droite seulement, 20 o/o ; possible à gauche seulement, 10 o/o ; possible des deux côtés, 55 o/o. Sur cet ensemble, il y avait un certain nombre d'enfants. De plus, je suis convaincu que le chiffre de 15 o/o s'abaisserait beaucoup si on cocaïnisait fortement la muqueuse et si on exerçait un peu de pression dans les cas qui en vaudraient la peine.

L'introduction de l'instrument peut être précédée ou non d'application de cocaïne qui a l'avantage d'éviter tout chatouillement et de prévenir les éternuements qui forceraient à interrompre l'examen. L'adrénaline pourrait être employée pour faire rétracter une muqueuse trop congestionnée dont

le contact salirait incessamment le prisme à son passage, mais elle est généralement inutile.

Le salpingoscope donne une vue remarquable du pharynx nasal, sauf lorsque ses parois sont tapissées de mucosités abondantes qui nécessitent un lavage préalable. Évidemment, il demande un certain apprentissage, d'abord parce qu'il faut aller vite; ensuite parce qu'il ne montre qu'une petite partie du pharynx à la fois; enfin, parce qu'on a quelque peine à s'orienter à cause de la déviation des images par le prisme. Il est vrai que le bouton que porte extérieurement la lunette de l'instrument du côté de la surface du prisme renseigne constamment sur la direction de celui-ci et favorise beaucoup les recherches. Il faut pousser l'instrument à fond, d'emblée, jusqu'à la paroi postérieure du pharynx (le prisme tourné en haut pour tenir moins de place) et là s'orienter.

Ainsi, par exemple, le salpingoscope étant introduit par la narine droite et poussé à fond, si on tourne le prisme vers la paroi latérale droite du pharynx, voici ce qu'on doit voir : tout à fait à gauche (de l'observateur) la fossette de Rosenmuller un peu dans l'ombre, parfois cloisonnée de brides; à droite de la fossette le bourrelet tubaire lisse, ou ondulé en cas d'hypertrophie de son tissu lymphoïde; au centre, l'ouverture triangulaire de la trompe apparaît en noir; plus à droite, des arborisations vasculaires paraissant venir de la queue du cornet inférieur et de la région voisine; plus à droite encore, l'extrémité souvent mûriforme du cornet inférieur. Tous ces organes ne sont pas vus à la fois ; à mesure qu'on retire l'instrument, on les voit défiler de droite à gauche, le prisme agissant de telle sorte que ce qui est en arrière paraît à gauche. Le retire-t-on davantage, on suit toutes les inégalités du cornet inférieur droit.

L'instrument poussé jusqu'au pharynx, si on lui fait exécuter un huitième de tour, de telle sorte que le prisme regarde en haut et en dehors, on aperçoit très bien par la choane correspondante les autres cornets. Encore un huitième de

tour et le prisme, dirigé tout à fait en haut, montre l'éperon vomérien coiffé parfois de végétations adénoïdes et l'orifice de la bourse de Tornwaldt.

Un quart de tour environ, de façon à porter le bouton à droite, montre le vomer et les organes du côté opposé à celui primitivement examiné; mais, comme ils sont plus éloignés, ils sont plus petits et, par contre, on en a une vue d'ensemble; tout à fait à droite (de l'observateur), la fossette de Rosenmuller; plus à gauche, la trompe et l'extrémité postérieure du cornet, lorsqu'il est hypertrophié; enfin le bord tranchant du vomer, qui empêche de le suivre plus loin. Un quart de tour en bas montre la face supérieure du voile et l'image lointaine et rapetissée du larynx.

La face postérieure du pharynx échappe naturellement à l'examen puisqu'elle est dans l'axe de l'instrument; mais en faisant basculer celui-ci en bas, on voit la partie la plus supérieure de cette face, ce qui a quelque importance au point de vue du diagnostic des végétations adénoïdes.

En résumé, le salpingoscope introduit par une fosse nasale donne une vue complète des deux côtés du pharynx : on voit avec plus de détails, c'est-à-dire à un plus fort grossissement, le côté correspondant, mais on en voit une plus petite étendue à la fois. Le salpingoscope est-il introduit par la narine gauche et tourné vers sa paroi externe, l'observateur voit tout à fait à droite la fossette de Rosenmuller gauche, un peu à gauche la trompe, puis l'extrémité postérieure du cornet inférieur. En retirant l'instrument, l'observateur voit ces organes se déplacer vers sa droite et explore le cornet inférieur dans toute sa continuité. Le même appareil permet, en effet, un examen minutieux des fosses nasales : le prisme tourné en haut montre les méats moyens et la fente olfactive sous une tout autre incidence qu'à la rhinoscopie antérieure.

Je crois cette méthode d'investigation vraiment précieuse. Elle peut être avantageusement comparée aux autres méthodes, par exemple à la tuboscopie de Zaufal, qui nécessite,

d'ailleurs, l'introduction pénible de tubes qui ne donnent qu'une vue antéro-postérieure des trompes. La rhinoscopie moyenne avec de très longs spéculums bivalves ne permet qu'une vue antéro-postérieure ou très peu oblique du méat moyen que le salpingoscope permet d'inspecter dans ses détails. Seule, la rhinoscopie postérieure peut être comparée à la salpingoscopie pour l'examen du cavum et des choanes, et ceci me conduit à un parallèle des deux procédés.

Il est des cas où la rhinoscopie postérieure est seule possible à cause de l'étroitesse des fosses nasales. Nous n'avons pas à nous en occuper davantage. Il en est d'autres où la salpingoscopie est seule possible; d'autres, enfin, où ces deux procédés d'investigation sont applicables.

Cas où la salpingoscopie est seule possible, par une ou par les deux narines. — Tantôt l'obstacle à la rhinoscopie postérieure réside seulement dans l'irritabilité ou l'inflammation du pharynx, tantôt il est organique. Ainsi dans le premier cas, chez des sujets très nauséeux, le voile se relève dès qu'on introduit le miroir. La cocaïne est souvent sans effet, par exemple chez les sujets atteints de pharyngite alcoolique ou tabagique avec faux piliers postérieurs. L'application du releveur du voile est chez eux très pénible ; c'est un instrument à conseiller pour faciliter une intervention et non un simple examen. D'autres fois, on essaie la rhinoscopie postérieure, mais le voile voussuré ne laisse voir que la partie supérieure du cavum et non les extrémités postérieures des cornets.

Dans le second cas, la rhinoscopie postérieure est rendue impossible par un obstacle organique; le plus fréquent est l'hypertrophie des amygdales, exceptionnellement ce sera une tumeur ou une adhérence vélo-pharyngienne. Dans le cas d'hypertrophie des amygdales, il y a souvent un grand intérêt à être fixé sur l'état de la tonsille pharyngienne, à savoir s'il y a en même temps des végétations adénoïdes pouvant avoir leur part dans la production des symptômes fonctionnels : le pronostic et le traitement dépendent de ce rensei-

gnement. Le toucher peut y suppléer incomplètement — fort difficile, d'ailleurs, dans une énorme hypertrophie des amygdales — et, de plus, il ne renseigne pas sur la présence de l'adénoïdite. Dans ces différents cas, la mince tige du salpingoscope, facilement introduite, renseigne, sans douleurs, sans nausées, sur l'état du cavum.

Cas où la rhinoscopie postérieure et la salpingoscopie sont toutes deux possibles. — Les deux procédés se complètent alors réciproquement; ils ne fournissent pas au même degré les mêmes renseignements. La salpingoscopie renseigne mieux sur l'état des trompes, sur les altérations de leur muqueuse, elle montre mieux les extrémités postérieures des cornets inférieurs lorsque le voile est très voussuré, elle laisse explorer le cornet inférieur dans sa continuité, elle permet d'apprécier très exactement la vascularisation du pharynx dont on voit très bien les vaisseaux, elle donne une plus juste idée de l'épaisseur des végétations adénoïdes. En somme, elle montre les organes de très près, dans leurs détails et sous une autre incidence que la rhinoscopie postérieure, elle les grossit. Par ces avantages on peut deviner ses défauts, qui sont corrélatifs: elle ne fournit pas, comme la rhinoscopie postérieure, une vue d'ensemble, elle montre de plus petits fragments qu'il faut juxtaposer par la pensée; elle ne donne pas une idée des *proportions* respectives des divers organes, car ils sont d'autant plus gros qu'ils sont plus près du prisme et décroissent très rapidement dès qu'ils s'en éloignent; enfin la marche des images lorsqu'on mobilise l'instrument, marche qui n'est ni celle observée dans un miroir, ni celle observée dans un microscope, est, pour un débutant, assez déconcertante. A un certain point de vue, on peut résumer les avantages et les inconvénients de la pingoscopie par une expression qui sera comprise des decins familiarisés avec l'ophtalmoscope : c'est l'*image ite de la rhinoscopie;* elle permet de voir peu à la fois et n, par opposition à la rhinoscopie postérieure qui, comme

l'image renversée, montre une plus grande surface, mais à une plus petite échelle.

La possibilité de bien voir l'intérieur du sinus maxillaire, le méat moyen, les corps étrangers des trompes ou les bougies qu'on y engage, et la faculté d'opérer commodément sous le contrôle de la vue constituent d'autres avantages indiscutables de la nouvelle méthode, que j'apprécie d'autant plus impartialement qu'elle n'est pas mienne.

SOCIÉTÉ ALLEMANDE D'OTOLOGIE

Séances des 29 et 30 mai 1903.

M. Deuker. — **L'ankylose de l'étrier (Rapport).**

Après un court aperçu historique, où le rapporteur relève le grand mérite de Bezold, qui, en 1885, montra le premier que la fixation de l'étrier entraîne un Rinne négatif (malade suivi pendant un certain temps, confirmation à l'autopsie), nous voyons défiler toutes les observations publiées depuis 1890, avec figures et examen histologique à l'appui. Dans tous les cas de fixation osseuse, l'étrier aussi bien que la fosse ovale étaient envahis par une néoformation d'abord osseuse, plus tard spongieuse; le ligament annulaire était tantôt pris en totalité tantôt en partie seulement, avec des travées osseuses plus ou moins nombreuses le reliant au pourtour de la fenêtre ovale.

Étiologiquement, on peut admettre qu'il s'agit là d'une affection primaire du périoste et de l'os sous-jacent ou bien d'une des nombreuses conséquences de l'inflammation de la muqueuse. L'auteur pencherait plutôt pour la deuxième explication; théoriquement, en effet, rien ne s'oppose à admettre qu'une otite moyenne puisse se propager au périoste et de là au tissu osseux, et cliniquement nous voyons trop souvent l'ankylose de l'étrier coexister avec une otite moyenne chronique, pour ne pas admettre des relations de cause à effet entre les deux.

Resteraient toutefois à expliquer les cas où il n'y a pas de traces d'une ancienne inflammation, et où il doit bien s'agir d'une affection primaire du périoste ou de l'os.

La néoformation d'origine osseuse pure paraît prouvée par quelques observations de foyers isolés au niveau du limaçon, ne

communiquant ni avec les foyers du voisinage ni avec la muqueuse de la caisse. Dans la grande majorité des cas, cependant, ces foyers sont en continuité parfaite avec le périoste du vestibule ou de l'oreille moyenne.

La cause directe de la fixation de l'étrier paraît des plus obscures. Il faut faire remarquer que d'après les statistiques publiées, la plupart des cas concernent des femmes enceintes ou des jeunes filles à peine formées. Katz et Schwartze prétendent qu'il s'agit d'une anomalie constitutionnelle, et ce qui rend cette supposition des plus probables, c'est que l'affection en question attaque ordinairement, et à un degré pareil, les deux oreilles.

Le diagnostic ne présente pas trop de difficultés. L'audition à la voix parlée étant fortement diminuée, le tympan normal et la trompe non retrécie, recherchez de suite si le Rinne est négatif, si la perception osseuse est augmentée comme durée et si les sons graves sont moins bien entendus (triade symptomatique de Bezold) et vous pouvez assurer qu'il s'agit d'une ankylose de l'étrier. Les observations suivies d'autopsie paraissent l'avoir établi d'une façon péremptoire.

Le traitement local ne donne guère de résultat, et tout ce qu'on a conseillé, depuis la douche de Politzer jusqu'à l'extraction de l'étrier, relève tellement peu l'audition qu'on ferait aussi bien de rester tranquille, surtout qu'on n'est pas bien sûr de ne pas aggraver la situation en trop faisant. Les bruits subjectifs, toutefois, sont susceptibles de disparaître ou de s'améliorer par le massage au moteur électrique.

M. Bezold. — **L'examen de l'audition aux diapasons dans les cas de surdité unilatérale. Ses résultats au point de vue de la conductibilité osseuse et de la fonction de l'appareil transmetteur.**

Soit un séquestre du labyrinthe qui vient de s'éliminer; l'oreille intéressée semble encore percevoir quelques sons, mais en réalité, comme l'a montré M. Bezold il y a déjà six ans, c'est l'autre oreille qui perçoit parce qu'on ne peut pas l'exclure complètement de l'acte auditif, au moins pour les sons aigus.

Cette audition « réfléchie » de l'autre oreille ayant été déterminée r M. Bezold quant à ses limites exactes, le diagnostic de surdité ilatérale absolue est devenu assez facile.

L'audition étant donc complètement abolie, on ne peut plus rler de conductibilité osseuse à travers les os du crâne jusqu'à s restes de labyrinthe plus ou moins problématiques.

Pour que la conductibilité osseuse des sons graves puisse se faire, il faut un tympan ou des osselets plus ou moins intacts, et même pour les sons aigus il faut un appareil transmetteur, la platine de l'étrier, qui puisse faire l'intermédiaire entre les vibrations osseuses et la perception au niveau du labyrinthe.

M. Lucae. — **Contribution à l'étude des rapports entre l'audition des sons et l'audition de la voix.**

Pour entendre la voix parlée, il faut entendre au moins quelques-uns des sons de la série des diapasons, non pas seulement comme des bruits confus et indéterminés, mais comme des sons musicaux faciles à classer comme notes. Comme démonstration, M. Lucae cite le cas d'un musicien âgé de vingt-six ans, n'entendant plus très bien à droite depuis fort longtemps, et complètement sourd à gauche pour toute espèce de voix parlée depuis un bain froid qu'il aurait pris il y a sept ans; du côté gauche, il entendait constamment des bourdonnements. Les tympans étaient normaux comme aspect et couleur. Voici les résultats de l'examen fonctionnel :

Oreille droite : voix chuchotée, tout près de l'oreille. Diapason à marteau :

c^4 A (transmission aérienne) = 0"/50" ;

c H (apophyse mastoïde.) = 10"/18" ;

c A = 35"/50" ; c^3, c^2, c^1 et c sont perçus comme sons musicaux ; pour C et G. le malade ne savait distinguer entre un son ou un bruit.

Oreille gauche : Les cris perçants ne sont entendus que comme des bruits diffus. c^4 A = 8"/50". Impossible de savoir le temps de perception pour c à cause des bourdonnements. De c^3 à c tous les tons sont entendus comme des bruits indistincts, C et G ne sont pas entendus du tout.

Il s'agissait des deux côtés d'une affection du labyrinthe. Injections de pilocarpine; l'oreille droite seule s'améliore et la voix chuchotée est entendue à 60 centimètres. Bougirage pendant quatre mois, la voix chuchotée est entendue à 2 mètres ; c H = 12"/18". c A = 15"/50, mais c^4 reste comme auparavant à 0"/50". L'amélioration par le bougirage s'expliquerait par une affection concomitante de l'appareil transmetteur, malgré le Rinne positif; M. Lucae a, en effet, observé un cas où, avec un Rinne positif, il n'a pu trouver, à l'autopsie, qu'une ankylose de l'étrier et une fixation presque complète de la platine.

M. Ostmann. — **Des amplitudes des diapasons C et G d'Edelmann; un moyen de déterminer d'une façon uniforme le degré de l'audition.**

(Sera analysé avec les autres publications de l'auteur sur le même sujet.)

M. Moxter. — Présentation d'une malade de quarante-cinq ans, atteinte d'**otite tuberculeuse** à forme grave. Paralysie faciale; carie osseuse très étendue, avec mise à nu de la dure-mère et du sinus. Évidement et cautérisations répétées au chlorure de zinc concentré. Guérison; la paralysie du facial s'est améliorée.

M. Scheibe. — **La furonculose du conduit cause de surdité.**

Le furoncle du conduit peut causer de la surdité par rétrécissement de la lumière du conduit ou encore, et en dehors de tout rétrécissement, par infiltration œdémateuse du voisinage au niveau de la caisse.

Cette dernière forme de surdité est très peu connue. L'examen fonctionnel (sons graves, Rinne et conductibilité osseuse) donne des résultats analogues à ceux qu'on constate dans les cas d'otite aiguë; l'insufflation d'air par la sonde se fait ordinairement sans produire de râles, mais améliore sensiblement l'audition. Le pronostic est toujours favorable.

Sur 149 cas de furonculose, les deux cinquièmes avaient des troubles de l'audition. La diminution allait de 3 mètres à 50 centimètres; la plus forte fut de 20 centimètres.

M. Siebenmann. — **Un cas d'anomalie congénitale du labyrinthe.**

Préparations microscopiques. Origine probable Compression de la bulle labyrinthique trop grande pour le cadre osseux, qui avait des dimensions normales.

M. Kretschmann. — **Formation calcaire à l'intérieur de la caisse.**

oncrétion dure, grosse comme un pois, enfouie au milieu d'un de fongosités chez un otorrhéique de onze ans, M. Kretschmann donne la composition chimique et l'image microscopique.

. Bezold propose le nom d' « otolithiase » pour caractériser l'affection.

M. Brühl. — **Organe de l'audition et amygdale pharyngée chez les idiots.**

72 o/o des sujets examinés étaient porteurs de végétations adénoïdes; 28 o/o, d'amygdales palatines hypertrophiées; 32 o/o seulement avaient des tympans normaux; 5,7 o/o souffraient d'otorrhée chronique et 14,5 o/o des suites d'anciennes suppurations.

L'audition fut examinée chez 306; 36 o/o entendaient la voix chuchotée en dessous de 8 mètres, 22 o/o en dessous de 4 mètres, 20 o/o en dessous de 4 mètres des deux côtés.

Ces chiffres, relativement élevés, s'expliquent suffisamment par la négligence et le manque de soins auxquels sont exposés les idiots.

Il ne peut y avoir de rapport étiologique entre les deux affections.

L'idiot sourd, ou celui qui est en train de le devenir, est moins apte à apprendre un métier que celui qui entend bien.

M. Rudloff. — **Le trajet du sinus latéral chez l'enfant.**

D'après Macewen, la direction générale du sinus est donnée par une ligne allant de la partie la plus profonde de l'interligne temporo-pariétale à la pointe de l'apophyse. M. Rudloff, qui a repris les mensurations de Macewen, peut en confirmer l'exactitude. Chez l'enfant, toutefois, les rapports changent, et la partie antérieure du sinus se place plus ou moins en arrière de la ligne de Macewen.

M. Hölscher montre des **compresses spéciales destinées à recouvrir le cou et la nuque pendant les opérations sur l'apophyse mastoïde,** et permettant de se passer complètement du nettoyage du cou, plutôt long et désagréable, qu'on est ordinairement forcé de faire à la fin de l'opération.

M. Haug. — Les observations de **gangrène du pavillon de l'oreille** sont excessivement rares. Haug en a rassemblé une douzaine. Il en a observé lui-même deux cas chez des nourrissons de dix et six semaines. Le dernier était atteint d'un seul côté; chez l'autre, les deux oreilles étaient prises d'une façon presque symétrique et la plaque gangreneuse descendait dans le cou. Les deux enfants étaient profondément athrepsiques. On peut admettre qu'il s'agissait au début d'un eczéma vulgaire qui n'a pas tardé à changer de nature et à devenir gangreneux sur un terrain tout préparé par le défaut de résistance de l'organisme.

M. Röpke. — **Phénomènes hystériques dans le cours des otites ou des mastoïdites suppurées.**

L'otite suppurée peut causer de l'hystérie et ce phénomène serait loin d'être une exception d'après l'expérience de l'auteur. Les facteurs étiologiques seraient les suivants : le système nerveux des otorrhéiques peut se ressentir des différents modes de traitement tels que lavages, cautérisations et curetages; la trépanation et les pansements consécutifs peuvent agir de même. Le plus souvent, le malade, plus ou moins prédisposé, a peur d'une complication endocranienne, surtout d'un abcès du cerveau, etc., auquel il se croit fatalement exposé; cette peur le possède tellement qu'elle devient pour lui une véritable obsession qui le conduira petit à petit à l'hystérie. Il faut se garder, dans ces cas, d'ajouter foi à tout ce que le patient peut nous raconter et d'accepter comme vrais des symptômes qui n'existent que dans son imagination. M. Röpke lit ensuite cinq observations personnelles.

M. Heine. — **Aphasie et hémiopsie à la suite d'un abcès des lobes temporal et occipital du côté droit.**

Malade, âgé de trente-deux ans, venant consulter pour une otorrhée chronique fétide du côté droit. Entre à l'hôpital le 12 janvier 1903. A noter de suite que le malade ne se sert que de son bras droit pour écrire, travailler au bureau, etc.

Évidement pétro-mastoïdien. Cholestéatome de la mastoïde; séquestre au niveau de l'antre; mise à nu de la dure-mère sur une étendue de près d'une pièce de cinquante centimes.

Trois jours après, aphasie, agraphie, alexie et paraphasie. Nouvelle opération. Découverte d'un petit abcès du lobe temporal, très profond.

L'aphasie et tous les autres symptômes s'améliorent, pour reprendre quinze jours après au milieu d'une symptomatologie cérébrale des plus bruyantes; il y en a plus de l'hémiopsie. L'incision cérébrale est agrandie: on en retire trois à quatre cuillerées à soupe de pus fétide. Amélioration.

Deux semaines après, les phénomènes paralytiques ayant com-''ement disparu, nouvelle attaque ; vomissements, céphalée, peur intellectuelle et faiblesse générale. Intervention sur le e occipital; on n'y trouve qu'une cavité vide de pus (elle s'était obablement vidée lors de la dernière opération); vers le lobe mporal, par contre, le pus s'est reproduit en plus grande quan-é, l'abcès ayant augmenté de profondeur vers la ligne médiane.

Quatrième et dernière opération dix jours après, l'état général ayant baissé de nouveau : le tissu cérébral se montre ramolli et infiltré, mais non purulent. Le malade, dans la suite, est encore pris de deux attaques assez graves (céphalée, nausées, vomissements, faiblesse générale) qui ne durent cependant toutes les deux que vingt-quatre heures.

Observation intéressante parce qu'elle nous montre un abcès cérébral droit provoquant de l'aphasie et de l'agraphie chez un malade qui ne faisait usage pour écrire que de son bras droit. Elle nous rappellera que, dans les cas d'otite chronique purulente double se compliquant de troubles du langage, il ne faut pas trop se hâter à conclure à un abcès cérébral du côté gauche.

BOSTON MEDICAL LIBRARY AUG 26 1904

M. Bloch recommande pour les opérations de longue haleine la narcose au scopolamine. On fait trois injections sous-cutanées de 1 gramme chaque de :

Chlorhydrate de scopolamine.	12 milligrammes;
Chlorhydrate de morphine . .	12 centigrammes;
Eau distillée.	10 grammes.

La première injection est faite quatre heures avant l'opération, la deuxième deux et la dernière une heure avant. Si le malade se plaint d'avoir mal pendant l'opération, on lui donne un peu de chloroforme. Le réveil est normal et il n'y a aucun malaise.

M. Eschweiler. — **Greffes plastiques et premier pansement après l'évidement pétro-mastoïdien.**

M. Eschweiler recommande beaucoup la gaze au vioforme pour les pansements post-opératoires; le vioforme est un désodorisant énergique; il s'oppose au bourgeonnement excessif de la plaie osseuse. Le premier pansement doit rester en place pendant quinze jours; c'est là la condition indispensable pour qu'une greffe de Thiersch puisse prendre et rester accolée (cinq cas personnels). Ne pas faire de greffe si le sinus ou la dure-mère sont à nu. La plaie rétro-auriculaire est fermée par première intention.

M. Hölscher rappelle dans sa communication le danger de la sclérose de l'apophyse mastoïde dans les suppurations auriculaires et périauriculaires; plus l'apophyse est scléreuse, plus la corticale interne est menacée.

M. Krebs. — **Les opérations endonasales. Leur préparation et leur traitement post-opératoire.**

On ne nettoiera la peau du nez et des régions environnantes que si l'on doit intervenir sur le vestibule; la moustache est recouverte d'une bande trempée dans le sublimé.

Les lavages du nez à l'acide borique (4 o/o) ou au chlorure de sodium (o,8 o/o) sont indiqués quand les fosses nasales sont remplies de sécrétions abondantes ou de croûtes adhérentes.

La stérilisation des instruments, des objets de pansement, le nettoyage des mains se font comme d'ordinaire.

On peut se contenter, dans la grande majorité des cas, de l'anesthésie locale à la cocaïne. La solution à 10 o/o suffit pour les cautérisations galvaniques, celle de 20 o/o pour les ablations de cornets ou autres opérations sur les os et cartilages. Pour pouvoir doser le volume de cocaïne employé, on se sert d'un compte-gouttes; on humecte de cette façon les tampons qu'on passe plusieurs fois sur la région à anesthésier.

L'emploi du chlorhydrate d'adrénaline et surtout du mélange d'adrénaline et de cocaïne facilite les opérations sur la cloison ou les méats supérieurs.

Quand on a touché à la cloison ou au cornet inférieur, il faut sinon s'inquiéter, du moins s'occuper d'une hémorragie toujours possible. Ne pas faire de tamponnement, mais dire au malade d'inspirer fortement par la narine opérée, lui prescrire un repos absolu et mettre un tampon d'adrénaline pendant dix minutes.

En général, il n'y a pas lieu de faire beaucoup de pansements post-opératoires. Y a-t-il une menace de synéchie, mettre une feuille de papier ou taffetas gommé sur l'une ou l'autre des deux surfaces.

M. Winckler. — **Les interventions chirurgicales sur le sinus maxillaire.**

M. Wittmaack. — **Préparations microscopiques concernant un cas de névrite acoustique d'origine tuberculeuse.**

M. Friedrich. — **L'arthrite temporo-maxillaire à la suite a carie de la paroi antérieure du conduit auditif.**

Wingeler. — **Mise à nu de l'ouverture de la trompe au rs de l'évidement.**

M. Manasse. — **Préparations microscopiques. Otite interne purulente** (*Monats. f. Ohrenheilk.*, sept. 1903).

Dr Bertemes.

REVUE GÉNÉRALE ET ANALYSES

BOUCHE ET PHARYNX BUCCAL

Pénétration du bacille tuberculeux dans l'amygdale de l'homme (*Penetracion del bacilo tuberculoso en la amigdala del hombre*), par le Dr Edmundo Escomel.

L'auteur a étudié des amygdales chez des tuberculeux et chez des non-tuberculeux, ce qui lui a permis d'établir des comparaisons. Il décrit la lutte des microbes variés qui peuplent l'amygdale avec les éléments leucocytaires et explique comment se fait l'infection tuberculeuse. En résumé, il conclut :

1° Les amygdales palatines contiennent des bacilles de Koch dans leurs cryptes, même à l'état normal.

2° La tuberculisation de l'amygdale est fréquente, facile et d'un diagnostic clinique hérissé de difficultés.

3° C'est l'organe le plus tuberculisable de l'appareil digestif.

4° Les infections sont, dans la plus grande partie des cas, d'origine exogène.

5° L'amygdale conduit le bacille vers le système lymphatique, sans qu'on puisse présumer jusqu'où ira cette infection. (*La Cronica med.*, 15 sept. 1903.)

Dr G. Dupond.

Un cas de kyste hydatique de l'amygdale et de la cavité pharyngo-maxillaire droites (*Un caso de quiste hidatico de la amigdala y de la cavidad faringo-maxilar derechas*), par le Dr Ricardo Botey.

Le cas rapporté par l'auteur est le seul qu'il ait observé depuis vingt ans qu'il pratique la spécialité.

Il s'agit d'une jeune fille de quatorze ans qui depuis une vingtaine de jours se plaignait de douleur et de dysphagie dans le côté droit de la gorge.

On pensa d'abord à une angine : l'amygdale droite était tuméfiée sans trop de rougeur; dans la région supra-amygdalienne, il semblait qu'il y eût quelque chose qui refoulait les tissus de dedans en dehors.

Au bout de quatre ou cinq jours d'expectation, la tension paraissait avoir un aspect phlegmoneux : la ponction au bistouri et ensuite au galvano ne donna aucun résultat. Mais trois jours après paraissait à l'ouverture une sorte de membrane blanche qui, prise avec les pinces, fut tirée peu à peu. Cela ressemblait à une bourse qui serait sortie de la partie latérale du pharynx entre l'amygdale et le pilier antérieur. Il s'agissait, en réalité, d'un kyste hydatique de grandes dimensions. Il avait 4 centimètres de long, 22 millimètres de large, et sa paroi 1 millimètre d'épaisseur.

Il est probable que, pendant la déglutition, un œuf d'échinocoque était venu se loger dans une crypte amygdalienne ou dans l'espace qui existe entre le pilier antérieur et l'amygdale, et qu'il s'y était développé.

La malade ne présentait pas le moindre symptôme de kyste hydatique du foie. (*Archiv. lat. de rinol.*, n° 122, avril 1903.)

Dr G. Dupond.

NEZ ET PHARYNX NASAL

La tuberculose du pharynx chez les enfants, par le Dr P. Schötz, de Berlin.

L'auteur rapporte deux observations de tuberculose pharyngée chez des enfants.

Premier cas. — Fillette de dix ans, conduite à l'hôpital pour des douleurs cervicales datant de cinq jours. A l'examen, forte pharyngite généralisée; voile du palais rouge, un peu gonflé; tout le naso-pharynx, la paroi postérieure de l'arrière-bouche et la face postérieure du velum sont tapissés de membranes blanchâtres, assez épaisses, fortement adhérentes. Œdème de l'épiglotte. Voix légèrement éteinte. Pas de gêne respiratoire, mais dysphagie marquée. Engorgement ganglionnaire des deux côtés, en arrière et sous l'angle de la mâchoire inférieure. Fièvre.

Diagnostic. — Diphtérie. Mais plusieurs examens bactériologiques et la marche de la maladie font écarter ce diag-

nostic. Quatre semaines après le début, les membranes ont disparu : le velum, moins œdématié, est parsemé de points gris jaunâtre, et, par places, d'ulcérations superficielles, lenticulaires; la paroi postérieure du pharynx a le même aspect. Engorgement ganglionnaire plus accusé. Rejet fréquent par le nez des liquides ingérés. Température très élevée; induration du sommet gauche. Bacilles tuberculeux dans les crachats.

Comme antécédents héréditaires, père mort phtisique: comme personnels, toux, anorexie, dépérissement quatre semaines avant l'hospitalisation. Deux mois et demi après celle-ci, l'état est le suivant : la muqueuse du voile du palais, de la luette, de la paroi postérieure du pharynx forment une surface ulcéreuse, d'un gris blanchâtre sale; presque tous les ganglions du cou sont engorgés; cavernes pulmonaires. Nombreux bacilles dans les crachats. Mort en quelques jours. Pas d'autopsie.

Deuxième cas. — Garçon de huit ans, bien développé, amené pour douleurs cervicales apparues depuis quelques jours.

Examen. — Etat uniforme trouble, de coloration blanc grisâtre et gonflement lardacé de toute la paroi postérieure du pharynx; la moitié gauche du voile palatin est légèrement œdémateuse, avec de petits nodules gris clairsemés. Pharyngite rétro-nasale. Chapelets de ganglions durs, indolents, de chaque côté du cou. Voix claire. Inflammation catarrhale des muqueuses nasale et laryngée.

Rien aux antécédents héréditaires; dans les anamnestiques personnels, on relève des manifestations scrofuleuses, otite, conjonctivite, engorgements ganglionnaires.

Pas de bacilles tuberculeux dans les crachats ni dans les exsudats, mais streptocoques et staphylocoques.

L'état s'aggrave dix jours après : hyperthermie, otite moyenne purulente gauche. Sur plusieurs points de la paroi postérieure du pharynx, ulcérations recouvertes d'exsudats blanchâtres, qui vont en s'élargissant, tout en restant superficielles. Dysphagie, vomissements, toux, signes d'induration pulmonaire. Deux mois environ après le

début de la maladie, on trouve des bacilles de Koch dans les crachats. Diarrhée profuse. Décès.

A l'examen nécropsique de la région, on voit que la surface de la paroi postérieure du pharynx, au lieu d'être polie et unie, est inégale, villeuse même par places, érodée; elle offre un semis très riche, sur toute son étendue, de granulations tuberculeuses qui descendent jusqu'au sinus pyriforme, à gauche. L'épiglotte, assez uniformément épaissie, est couverte de fines granulations qui envahissent les replis ary-épiglottiques; la base de la langue est ulcérée. Quelques ulcères sur la tonsille gauche.

En 1880, Koths écrivait qu'il ne connaissait aucune observation de tuberculose pharyngée chez l'enfant; Von Recklinghausen de même. Mais, depuis ce temps, des observations ont été publiées, et Seifert a pu écrire dans le *Manuel* de Heyman : « La tuberculose du pharynx se voit à tout âge. » En y comprenant ceux rapportés ici, le nombre des cas observés jusqu'à ce jour est de dix-neuf, chiffre très infime en comparaison de la fréquence avec laquelle la tuberculose frappe les autres organes chez l'enfant.

Dans les observations publiées, l'âge des petits malades allait de un an et demi à douze ans; l'évolution se faisait en quelques mois, avec un pronostic constamment fatal.

Le diagnostic a été affirmé le plus souvent soit par la nécropsie, soit par la présence de nombreux bacilles tuberculeux aux dernières périodes de la maladie. On trouve toujours en même temps des lésions tuberculeuses d'autres organes (poumons, plèvre, reins, foie, oreilles, tractus intestinal surtout). La tuberculose du pharynx paraît être secondaire à une infection primitive de l'un de ces organes.

Le diagnostic différentiel avec la diphtérie est très ardu : l'aspect est souvent identique, d'où de fréquentes erreurs. « L'aspect était entièrement semblable à celui que l'on a coutume de voir au stade initial des diphtéries à évolution ...ère (Catti). » L'absence de bacilles de Löffler lève les ...ites.

...a thérapeutique, tant interne qu'externe, n'a rien donné. ... enveloppements humides du cou ont calmé les dou...rs. La trachéotomie a dû être pratiquée dans un cas.

Maintenant que l'attention des médecins est appelée sur la tuberculose du pharynx chez les enfants, il est probable que le nombre des observations se multipliera et qu'on pourra, aux formes de tuberculose miliaire décrites jusqu'à ce jour, ajouter la forme pharyngée ou laryngo-pharyngée. (*Deuts. med. Wochens.*, n° 42, 15 oct. 1903, p. 754.)

H. Bichelonne.

Un cas d'épilepsie guéri par l'extirpation des végétations adénoïdes *(Un caso de epilepsia curado con la extirpacion de las adenoides)*, par le Dr José Vivé Picaso.

Il s'agit d'un jeune homme de dix-sept ans, sujet depuis son enfance à des attaques nocturnes d'épilepsie, contre lesquelles tous les traitements médicaux avaient échoué. Le jeune garçon avait l'aspect adénoïdien et était porteur de grosses végétations. L'auteur pensa que l'ablation de ces tumeurs pourrait amener une amélioration. En effet, après l'intervention, qui eut lieu en plusieurs séances, à quelques jours d'intervalle, les attaques disparurent pour ne plus reparaître. L'auteur pense que la cause productrice était ici, non l'inflammation, mais l'irritation produite par la titillation périphérique du tissu adénoïdien sur le pharynx. (*Rev. de especialidades med.*, nov. 1903.)

Dr G. Dupond.

Rhinite lupique primitive de forme végétante *(Rinitis luposa primitiva de forma vegetante)*, par le Dr F. Berini.

L'auteur rapporte un cas de lupus qui débuta par les fosses nasales.

Il s'agit d'une femme de vingt-cinq ans qui avait déjà consulté un oculiste pour un larmoiement dont elle souffrait depuis quelques mois. Il y a environ un an et demi que la malade avait commencé à sentir une certaine gêne dans la fosse nasale droite avec une sensation de cuisson. Il y a six mois, elle a constaté sur sa joue droite un petit bouton qui, écorché, finit par s'ulcérer et s'agrandir de jour en jour. A l'examen, on voit que les fosses nasales, surtout la droite, sont obstruées par des masses de petites granulations; on ne rencontre pas de séquestres : il n'y a pas de fétidité.

Le diagnostic de lupus fut confirmé par l'examen histologique.

Le traitement employé fut le curetage à la curette, suivi de la cautérisation galvanique en quelques points et chimique dans d'autres avec une solution d'acide lactique. Le tout terminé par un tamponnement de gaze. Les plaques de la joue furent aussi cautérisées. Deux mois environ après, il n'y avait pas de récidive.

L'attention doit être attirée sur ces points : que les granulations ne dépassaient pas le tiers antérieur des fosses nasales, que la perforation de la cloison produite par le curetage fut considérable sans amener de déformation extérieure. (*Rev. de med. y chir.*, n° 5, 25 mai 1903.)

Dr G. Dupond.

LARYNX ET TRACHÉE

Fractures du larynx, par le Dr Louis Michel.

L'auteur a eu l'occasion d'observer un cas intéressant de fracture du larynx. Il s'est livré à des recherches bibliographiques sur cette question et a constaté que le nombre des observations complètes est encore très restreint : on ne peut en grouper qu'une quarantaine ayant une réelle valeur clinique.

La rareté des fractures du larynx n'est qu'apparente : cela tient à ce qu'elles ne se manifestent pas toujours par les symptômes habituellement décrits, à ce qu'elles ne tombent pas toujours sous l'observation du médecin, et enfin à ce qu'elles ne sont pas toujours diagnostiquées.

Les fractures du larynx acquièrent leur maximum de fréquence à l'âge moyen de la vie, alors que l'homme est le plus exposé aux traumatismes. On peut admettre que la prédisposition à la fracture ne s'augmente pas sensiblement à mesure que le processus d'ossification s'accuse. Dans la moitié des cas, les fractures sont le résultat de chocs plus ou moins violents sur la partie antérieure du cou : la pendaison est une cause bien rare de fracture du larynx; les fractures par armes à feu sont très rares.

D'après les expériences d'amphithéâtre relatives à la

production des fractures, on peut classer les traumatismes en deux groupes : selon qu'ils agissent par pression bilatérale ou par pression antéro-postérieure. Il est bien rare que la direction du choc soit juste antéro-postérieure, et que la fracture se produise par augmentation de l'angle du thyroïde. Le plus souvent, le larynx est frappé obliquement : la fracture se produit soit au niveau de l'angle, soit au niveau de la lame, mais du côté opposé à celui qui a reçu le choc. Dans les traumatismes du cricoïde, les traits de fracture siègent sur l'arc antérieur, qui est beaucoup moins résistant que les masses latérales.

La thyroïde est le cartilage le plus exposé aux fractures. Dans les 36 observations, on trouve que 27 fois il était atteint seul ou avec le cricoïde. La fracture peut siéger sur la ligne médiane, sur les lames latérales, ou enfin au niveau des cornes supérieures ou inférieures du cartilage.

La fracture du cricoïde est le plus souvent accompagnée de celle du thyroïde : cette lésion est particulièrement grave parce qu'elle est le résultat de traumatismes très intenses ; elle siège presque toujours à l'union de l'arc antérieur avec les masses latérales.

Les aryténoïdes ne sont fracturés que d'une façon tout exceptionnelle. Les divers types de fractures du larynx peuvent s'accompagner de luxation des cartilages.

Les articulations crico-thyroïdiennes peuvent même être détruites : fréquemment la muqueuse est déchirée, et parfois en un point distant du siège de la fracture.

Les symptômes sont des plus variables. La douleur est constante, mais d'une intensité variable. La dysphagie est fréquente : il peut même survenir des troubles sérieux de la déglutition.

Du côté du larynx on peut constater de l'aphonie soit complète, soit passagère : cette dernière survenant quelques heures après l'accident.

Il faut noter aussi l'hémoptysie, qui indique une déchirure de la muqueuse, mais le symptôme capital de toutes les fractures du larynx est la dyspnée.

Chez tout malade on trouve une déformation de la région

du cou avec gonflement : de plus, il existe de la mobilité anormale et de la crépitation dont la recherche, souvent difficile, est douloureuse et parfois dangereuse pour le blessé.

L'examen laryngoscopique, lorsqu'il est possible, permet d'apercevoir du gonflement des bandes ventriculaires. A la suite d'un coup sur le larynx, la mort peut se produire subitement par action inhibitrice; mais elle est généralement due aux désordres laryngés qui constituent un obstacle au passage de l'air : elle survient alors au bout de 4 à 5 heures à la suite de crises de dyspnée croissante.

Le diagnostic peut présenter certaines difficultés. L'emphysème, qui est un signe de grande valeur, n'est pas constant; de plus, la mobilité anormale et la crépitation sont des signes dont la recherche est pénible et même dangereuse pour le malade. Si les signes font défaut, on peut baser ce diagnostic sur l'antécédent traumatique et des symptômes fonctionnels, tels que : dyspnée, troubles vocaux, dysphagie, etc.

Dans les 36 observations rapportées par l'auteur, les cas de guérison sont aussi fréquents que les autres : la guérison spontanée n'est pas exceptionnelle.

Si la trachéotomie est pratiquée en temps voulu, on peut sauver la plupart des blessés; mais si le malade ne meurt pas, il ne recouvre pas toujours l'intégrité des fonctions de son larynx.

Le traitement médical par les applications de glace, le repos complet, le silence absolu, paraît autorisé par les nombreux cas de guérison spontanée.

La trachéotomie est l'opération qui a été le plus souvent pratiquée; elle doit être parfois préventive, c'est-à-dire qu'il ne faut pas attendre pour intervenir que la dyspnée et l'asphyxie soient intenses.

Si la fracture est compliquée d'enfoncement d'un ou de ısieurs fragments, on peut essayer de les redresser par plaie trachéale; mais cela est souvent difficile, et les ıgments ne se maintiennent pas en bonne position.

On a aussi proposé, pour parer aux accidents immédiats,

de faire le tubage du larynx. En somme, l'essentiel est de parer aux accidents d'asphyxie en livrant passage à l'air par un moyen quelconque, selon les circonstances et selon les moyens dont on dispose. (*Rev. méd. de l'Est*, nos 2, 3, 5; 1903.)

Dr G. Dupond.

Un cas de sténose cicatricielle laryngée et staphylo-pharyngée; du tubage dans les sténoses fibreuses du larynx, par le Dr Sargnon.

L'auteur rapporte l'observation d'un enfant de dix ans qui présentait les lésions suivantes : du côté du larynx, atrésie cicatricielle sus-glottique rendant difficile l'inspection des cordes, dyspnée continuelle et cornage, destruction presque complète de l'épiglotte; du côté du voile, adhérence complète entre le bord libre du voile et le pharynx.

On pensa d'abord que ces lésions étaient d'origine syphilitique, mais l'apparition ultérieure d'un lupus du nez démontra qu'il s'agissait d'un processus tuberculeux.

L'emploi du tubage donna ici d'excellents résultats. En effet, après deux séances de dilatation : l'une de vingt-quatre heures et l'autre de quarante-huit heures de durée, la dyspnée avait complètement disparu et le chirurgien put procéder à la libération des adhérences, sans trachéotomie préalable et sans crainte de complications dyspnéïques graves.

La tuberculose laryngienne produit rarement des sténoses cicatricielles, et cette observation en est un exemple fort rare. Dans ces cas exceptionnels, le tubage est indiqué comme méthode d'urgence et comme méthode de dilatation. Par contre, l'intubation est contre-indiquée dans les sténoses tuberculeuses laryngiennes en voie d'évolution.

« En résumé, dit l'auteur, nous pouvons conclure d'une façon générale que, dans les sténoses cicatricielles du larynx et de la partie supérieure de la trachée, le tubage d'O'Dwyer est indiqué si la sténose est peu serrée; dans les sténoses très serrées, il sert à maintenir la dilatation après section de l'obstacle. Il est contre-indiqué si le malade supporte mal le tube, s'il y a des obstacles graves du pharynx et

de l'orifice supérieur du larynx, ou de la sclérose trachéale basse, qui annule la dilatation du segment susjacent. » (*Lyon méd.*, mai 1903.)

Dr G. Dupond.

OREILLES

Un second cas de trépanation du labyrinthe *(Un segundo caso de trepanacion del laberinto)*, par le Dr Ricardo Botey.

Il s'agit d'un garçon de quatorze ans qui avait un écoulement de l'oreille gauche depuis l'âge de deux ans. Cet écoulement n'avait jamais cessé, et avait présenté des recrudescences fréquentes avec céphalalgie intense, vertiges, vomissements, mais pas de bourdonnements.

Après examen, le diagnostic porté fut : otite moyenne suppurée gauche avec fongosités abondantes, destruction de la membrane du tympan, carie de l'attique et cholestéatome attico-antral.

Les troubles labyrinthiques étaient si manifestes que l'auteur procéda à la cure radicale avec l'intention de trépaner l'oreille interne.

Ayant pratiqué l'attico-antrotomie, après nettoyage de la plaie, le chirurgien put apercevoir une petite fongosité faisant saillie dans la fenêtre ovale, à travers laquelle, au moyen d'un stylet, on faisait sourdre un peu de pus. En conséquence, il procéda à l'ouverture large du canal semi-circulaire externe, du vestibule et du limaçon.

Pendant les quelques jours qui suivirent l'opération, le malade eut des vertiges intenses, mais peu à peu cet état vertigineux alla en diminuant pour disparaître tout à fait.

De l'étude de ce cas et de celui qu'il avait publié quelques mois auparavant, l'auteur croit pouvoir tirer les conclusions suivantes :

1° Dans les pyo-labyrinthites, les manifestations labyrinthiques de la sphère cochléaire du nerf acoustique, tels que les bourdonnements, sont très inconstantes : quand on les bserve, leur apparition est précoce et éphémère, soit parce ue les terminaisons neuro-épithéliales dans l'organe de orti sont plus facilement détruites par la suppuration que ans le vestibule et les canaux semi-circulaires, ou soit pour ute autre cause.

2° Tenant compte du volume réduit du labyrinthe membraneux, sa suppuration est presque toujours totale, et comme le pus se répand rapidement dans tout le limaçon, la surdité est très souvent absolue.

3° L'examen le plus minutieux de l'oreille, l'étude de la marche du processus et l'apparition des troubles de l'équilibre les plus typiques ne pourront pas indiquer d'avance, avec certitude, la présence de pus dans le labyrinthe.

C'est uniquement pendant l'intervention qu'on pourra affirmer ou nier l'existence d'une pyo-labyrinthite, quand on a sous les yeux les lésions de la paroi labyrinthique de la caisse.

4° Les ouvertures de communication de l'oreille moyenne avec l'oreille interne, dans les cas de suppuration de cette dernière, sont presque toujours très petites, et peuvent passer inaperçues si on ne les recherche pas avec soin et avec l'aide du stylet.

5° L'ouverture ample de tout le labyrinthe, avec la séparation du promontoire, depuis les fenêtres ovale et ronde jusqu'au fond de la caisse, près de l'ouverture tympanique de la trompe, d'après ma technique, doit être pratiquée dans toutes les occasions, bien que le pus sorte uniquement par le conduit semi-circulaire externe : le drainage sera aussi plus facile, sinon le pus ne tarderait pas à se diffuser dans les régions de l'oreille interne encore indemne.

6° Dans les cas douteux, quand le côté malade a conservé un peu de perception sonore, on fait l'attico-antrotomie et on attend quatre ou cinq jours. Si le sixième jour les troubles labyrinthiques persistent au lieu de diminuer ou de disparaître, on est autorisé à ouvrir grandement le labyrinthe.

7° Le nystagmus qui s'observe dans les lésions accidentelles du conduit semi-circulaire externe, et dans tous les cas d'irritation aiguë du labyrinthe, est un symptôme transitoire et peu fréquent qu'on observe à peine dans la pratique.

8° La trépanation ample du labyrinthe, exécutée correctement avec les fraises, est une opération peu dangereuse, dont la mortalité n'atteint pas 2 pour 100.

9° Toute fistule labyrinthique, découverte par nous pen-

dant l'opération, sans vertiges antérieurs, ne doit pas être respectée, comme le conseillent Saisen et Hinsberg. Cependant, on ne doit pas non plus ouvrir largement le labyrinthe : on agrandit simplement l'extrémité externe du trajet fistuleux, et, sans intéresser le labyrinthe membraneux, on enlève les fongosités superficielles qui peuvent exister et on attend le résultat opératoire final. Si, au bout de cinq à six mois, quand toute la cavité est épidermisée, la fistule coule encore, et surtout si l'on a observé des vertiges et des troubles de l'équilibre, on doit alors trépaner largement le labyrinthe. Au contraire, si le trajet fistuleux s'est fermé par l'épidermisation générale, on peut considérer la guérison comme définitive. (*Archiv. lat.*, n° 124, juil. et oct.)

Dr G. Dupond.

Retour spontané du pouvoir auditif dans un cas de surdité totale après une scarlatine *(Spontane Wiederkehr des Hörvermögens in einen Falle von totaler Taubheit post scarlatinam)*, par le Dr Eitelberg, de Vienne.

L'auteur raconte l'observation, sinon unique au moins très rare dans la science, d'une jeune fille de dix ans qui fut conduite à sa consultation le 3 avril 1901. Cette enfant avait été atteinte, dix semaines auparavant, d'une scarlatine légère qui s'était compliquée d'une otite moyenne purulente gauche, de courte durée, et de douleurs dans l'oreille droite, sans otorrhée. Les douleurs et l'écoulement cessèrent en peu de temps, mais la patiente était devenue complètement sourde.

A l'examen otoscopique, rien d'anormal ni à droite ni à gauche; pas de trace de perception auditive, même pour les sons les plus intenses. Le caractère de l'enfant, au dire du père, a changé : elle est devenue très irritable et recherche la solitude. L'état reste le même jusqu'en novembre 1902, où l'enfant commence à percevoir le son des orgues et des ches, puis, quelques jours après, les cris des autres enants.

En janvier 1903, subitement, pendant une conversation ses parents, l'enfant se mêle à cette conversation, et puis a récupéré complètement son acuité auditive. La gué-

rison s'est maintenue, et, dans l'espèce, elle fut spontanée, car les quelques recommandations faites par l'auteur n'avaient pas été suivies.

Il s'agit là, d'après Eitelberg, d'un trouble fonctionnel du nerf auditif, comme l'avait montré le résultat de l'examen, mais trouble dont la nature n'avait pas été éclaircie. Cette observation montre que l'ensemble de nos méthodes d'examen est encore incomplet. (*Zeits. f. Ohrenheillk., Wiesbaden*, sept. 1903, p. 151.) H. Bichelonne.

NOUVELLES

VIIe Congrès international d'otologie, Bordeaux, du 1er au 4 août 1904. — Nous rappelons que le VIIe Congrès international d'otologie se réunira à Bordeaux du 1er au 4 août 1904, sous le patronage de M. le Ministre de l'Instruction publique.

Les questions suivantes ont été mises à l'ordre du jour :

1° Choix d'une formule acoumétrique simple et pratique. Rapporteurs : MM. Politzer, Gradenigo, Delsaux.

2° Diagnostic et traitement des suppurations du labyrinthe. Rapporteurs : MM. Brieger, Von Stein, Dundas Grant.

3° Technique de l'ouverture et des soins consécutifs de l'abcès cérébral otogène. Rapporteurs : MM. Knapp, Schmiegelow, Botey.

A l'occasion des Congrès internationaux d'otologie, une somme de 3,000 francs a été accordée par le baron Léon de Lenval, de Nice, pour fonder un prix dit Prix Lenval. L'intérêt de cette somme, accumulé dans l'intervalle de deux congrès otologiques, sera accordé à l'auteur ayant réalisé les progrès les plus marqués dans le traitement pratique des affections de l'appareil auditif ou à l'inventeur de quelque appareil facilement portatif, susceptible d'améliorer notablement l'audition des personnes sourdes.

Le prix Lenval sera donc décerné au prochain Congrès international, à Bordeaux, au mois d'août 1904. Les personnes désireuses de concourir pour le prix sont invitées à envoyer leurs titres de candidature, avant le 1er juillet 1904, au Dr E. J. Moure, président du Comité d'organisation du Congrès, cours du Jardin-Public, 25 *bis*, à Bordeaux.

Le Gérant : R. Chaigneau.

Bordeaux. — Impr. G. Gounouilhou, rue Guiraude, 11.

25e ANNÉE. N° 3. 16 JANVIER 1904.

REVUE HEBDOMADAIRE
DE
LARYNGOLOGIE, D'OTOLOGIE
ET DE RHINOLOGIE

CONTRIBUTION A LA CHIRURGIE DU SINUS FRONTAL[1]

Par le Dr L. EGGER, de Paris.

MESSIEURS,

La lecture attentive des très intéressants articles de Krauss et de Killian sur l'opération de Killian, parus dans les *Archiv für Laryngologie*, vol. XIII, 1er cahier, et dont j'avais été chargé de faire une analyse, me séduisit beaucoup, tant au point de vue de l'originalité du procédé que de ses résultats favorables, aussi bien curatifs que cosmétiques. Aussi, je résolus d'étudier pratiquement ces procédés et j'y fus brusquement entraîné par un cas de sinusite frontale compliquée d'ethmoïdite suppurée et d'empyème du sinus maxillaire, que j'eus à traiter il y a quelques mois et que je fus sur le point d'opérer. Malheureusement, au moment de prendre une décision, le malade ne partagea plus mon opinion et se trouva très satisfait de ne salir plus que six mouchoirs au lieu de huit. Néanmoins, je poursuivis mes recherches et, comparant les différents procédés opératoires s'adressant à la la sinusite frontale, j'étudiai sur le cadavre l'opération de 'ian. J'eus, en outre, la bonne fortune d'en voir opérer .x cas par M. Luc qui, avec la rare amabilité que chacun

[1] Travail communiqué à la Société française de laryngologie, ore 1903.

lui connaît, voulut bien me convier à une opération qu'il savait m'intéresser; je le remercie vivement de son attention.

Je ne veux donc étudier qu'un point intéressant du traitement chirurgical et n'entrerai pas dans de longues dissertations sur les dangers des sinusites vis-à-vis de l'encéphale, de l'orbite, des voies respiratoires, de l'état général, sur leur évolution spontanée. Je laisserai de côté la discussion des indications thérapeutiques, depuis le traitement médical initial par les inhalations mentholées jusqu'à l'ouverture extérieure. C'est en ce point seulement que je prends mon sujet. Nous avons affaire à une sinusite frontale, ou mieux fronto-ethmoïdale, dans laquelle toutes les pratiques préliminaires, y compris le cathétérisme du canal naso-frontal, ont échoué, où donc le traitement chirurgical seul est indiqué.

***

Nous avons sous la main plusieurs procédés. J'élimine naturellement d'emblée l'ancienne trépanation avec drainage externe, vieux procédé heureusement abandonné maintenant. Nous avons :

1. L'*opération de Luc*. Trop de travaux récents s'en sont occupés ces derniers temps pour que je puisse en dire quelque chose de nouveau.

2. L'*opération de Kuhnt*, évidemment excellente quand le sinus frontal seul est intéressé, mais occasionnant, suivant les dimensions de la cavité, des déformations quelquefois considérables.

3. Le *Kuhnt-Luc*, habile combinaison des deux opérations ci-dessus, applicable surtout en cas d'association de sinusite frontale et d'ethmoïdite. Mais ce procédé est également passible du reproche de causer une déformation considérable.

J'en veux pour preuve la hideuse déformation que subit Mme Drug... (obs. VIII du rapport de M. Lermoyez à Manchester, 1902, *in Ann. des mal. de l'oreille, du larynx, du nez et du pharynx*, novembre 1902). Dans la même séance, le

22 août 1901, en collaboration avec mon ami le Dr Mahu, je lui fis un Caldwell-Luc pour le maxillaire et un Luc pour le frontal. Le sinus frontal était très grand et s'étendait profondément sur l'orbite. La sinusite maxillaire s'améliora, mais ne guérit pas complètement. En décembre 1901, à la suite d'une récidive, elle rentra à l'hôpital où on lui fit un Kuhnt type, et, dans cette opération, on constata un cloisonnement qui rendait impossible le curettage et même l'exploration complète du sinus par l'ouverture faite lors de la première opération. Guérison radicale en deux mois environ, suivie, alors seulement, de la guérison du sinus maxillaire. Mais, je le répète, en raison des dimensions considérables du sinus, la déformation est très prononcée.

4. Le *Killian*. J'y reviendrai tout à l'heure, me contentant de faire remarquer que si, dans le cas ci-dessus, cette opération, qui date d'un an plus tard, avait été connue et pratiquée dès la première intervention, il y aurait eu guérison rapide, et la déformation consécutive au Kuhnt eût été très atténuée.

5. Mon travail était ébauché lorsque parut la publication de *Picqué et Toubert*. La séparation sur la ligne médiane des os propres du nez, l'écartement latéral de l'un d'eux, ainsi que de la branche montante du maxillaire supérieur, donnent certainement plus de jour, mais est-il toujours facilement réalisable de remettre les fragments bien en place et surtout de les y maintenir? L'hémorragie me paraît bien abondante, surtout si l'on s'attaque également au sinus maxillaire dont l'abord oblique me paraît rendre difficiles et le curetage et le tamponnement. Je préférerais, en ce cas, un Caldwell-Luc préalable.

7. Tout récemment, enfin, Jacques et Durand nous présentent comme procédé de choix une opération dans laquelle ils conservent la paroi antérieure du sinus intacte, ouvrant le sinus par sa face orbitaire, le curettent, puis, rondrant l'apophyse nasale du frontal, ainsi que la branche

montante du maxillaire, résèquent l'ethmoïde malade. C'est le Killian, moins le premier temps. Ces auteurs donnent de très bons résultats de ce procédé. Je le crois parfait dans le cas où le sinus ne se prolonge pas trop haut, et surtout lorsqu'il n'est pas cloisonné; mais, sans l'avoir expérimenté, je l'avoue, je me demande si l'on ne s'expose pas à laisser échapper quelque diverticule aberrant?

***

Ceci dit sur les différents procédés opératoires, j'en reviens au *Killian,* seul but de mon étude. Je ne me permettrai pas d'abuser de vos instants en vous décrivant en détail les divers temps de l'opération. Cette description a été faite par l'auteur lui-même, aussi bien en allemand qu'en français, puis par M. Luc, qui y a ajouté de très précieuses observations personnelles. Je veux simplement énumérer ces temps en y rapportant seulement les quelques réflexions que mes nombreuses recherches cadavériques m'ont suggérées.

Premier temps. — *Incision cutanée, hémostase cutanée, rugination des lèvres de la plaie.* — Killian fait une longue incision demi-circulaire, partant de la queue du sourcil, longeant tout le sourcil, la partie médiane supérieure du dos du nez, puis revenant sur la partie latérale de cet organe pour se prolonger jusqu'à la joue. Je crois que l'incision libératrice que M. Luc conseille de mener de la partie moyenne de la première dans la direction du cuir chevelu est indiquée dans la majorité des cas; même lorsque la cavité sinusienne est seulement un peu développée dans le sens vertical, elle rend l'opération plus facile et plus rapide.

Deuxième temps. — *Résection de la paroi antérieure.* — Je n'ai rien à ajouter à ce qui a été dit à ce sujet. Naturellement, elle ne se fait qu'après l'incision et la délimitation du périoste, qui doit rester sur le lambeau osseux arqué que l'on

se propose de conserver; après, également, la ponction et l'exploration du sinus en haut et en dehors. Ablation de la muqueuse.

Troisième temps. — *Création de la brèche osseuse inferieure.* — Elle comprend l'ablation du plancher du sinus, puis l'ablation de l'apophyse montante du maxillaire supérieur et du reste du plancher du sinus. Dans cette partie de l'opération, il y a un point important; il s'agit d'éviter autant que possible de désinsérer la poulie du grand oblique ou d'en briser le point d'insertion. Il est bon, ainsi que le recommande Luc, de s'en être remémoré la situation exacte. Or, dans tous les cas qu'il m'a été donné de voir et d'exécuter, la poulie s'est toujours présentée à l'œil d'une façon assez visible pour être évitée. Voici, à mon avis, la façon la plus logique de procéder : Au moyen d'une rugine courbe, récliner dans la direction de l'orbite le périoste qui a été sectionné sur le rebord orbitaire; commencer cette manœuvre par l'extrémité externe, et agir très prudemment en approchant de l'angle supéro-interne de l'orbite. Ruginer ensuite en dedans le périoste de l'os propre du nez et de l'apophyse montante du maxillaire supérieur, en procédant de bas en haut, en cherchant à rejoindre le périoste refoulé de la paroi supérieure, là où on l'a laissé. En agissant avec douceur, on voit se dessiner à son point d'insertion la poulie qu'on veut éviter, et, dès qu'on l'a vue, on peut la respecter. Une fois ce repérage bien fait, attaquer la paroi inférieure du sinus à la gouge ou au ciseau. Il m'a paru toujours plus facile de le faire de bas en haut : on est bien guidé par la transparence de l'os et on évite mieux la poulie. La pince coupante de grands services dans ce temps de l'opération. Le cher du sinus étant réséqué dans la plus grande partie, endre à la gouge en dedans de la poulie et contourner e dernière en arrière pour réunir les deux attaques, tandis n protecteur recouvre le globe oculaire et ses annexes.

La conservation de cette poulie a-t-elle tant d'importance? Oui, puisque les troubles visuels sont souvent définitifs. Il ne faut cependant pas oublier que la diplopie peut disparaître d'elle-même; elle peut également être corrigée par une opération (Lermoyez, de Lapersonne). Quant à la résection de l'apophyse montante, qui n'offre, en réalité, pas de difficulté spéciale, il me semble qu'on peut, sans inconvénient, empiéter un peu sur l'os propre du nez, ce qui donnera plus de jour et plus de liberté pour manœuvrer dans l'ethmoïde.

Je demanderai ici la permission de faire une petite digression au sujet du moment où il convient de faire la brèche osseuse inférieure. La marche logique paraît être celle décrite par Killian et par Luc, c'est-à-dire réséquer d'abord la paroi antérieure du sinus, ensuite la paroi inférieure. Or, j'ai vu faire le contraire, et cette pratique me paraît dangereuse. Tout le monde connaît la différence d'épaisseur considérable qu'il y a entre ces deux parois. Krauss a publié d'autre part, et je l'ai bien fait ressortir dans l'analyse que j'ai faite de son travail, les difficultés et les tâtonnements par lesquels a passé Killian avant de trouver un procédé sûr pour conserver cette attelle osseuse qu'est le rebord orbitaire. Si donc on commence par effondrer à la gouge et au maillet la paroi antérieure du sinus, on risque peu de briser le rebord orbitaire, qui résiste par sa propre force de résistance d'abord, puis à laquelle s'ajoute le soutien, faible, il est vrai, mais non moins réel, de la face inférieure. Lorsqu'ensuite on veut réséquer la face inférieure, celle-ci est assez mince pour ne pas nécessiter des coups de maillet capables d'amener une fissure du rebord orbitaire. Ce contre-temps est, au contraire, possible, si l'on commence par le plancher du sinus; celui-ci supprimé, lorsque l'on est obligé de frapper avec une certaine force sur le ciseau pour effondrer une paroi sinusienne antérieure d'une grande épaisseur, le rebord, jeté comme un pont, peut être le siège d'une fissure pouvant compromettre

l'avenir de cette attelle osseuse. Excusez-moi de vous avoir soumis cette réflexion, mais elle m'a paru justifiée.

J'ai eu l'occasion de vérifier à merveille un fait très bien étudié par Mouret, relatif au sinus frontal doublé postérieu-

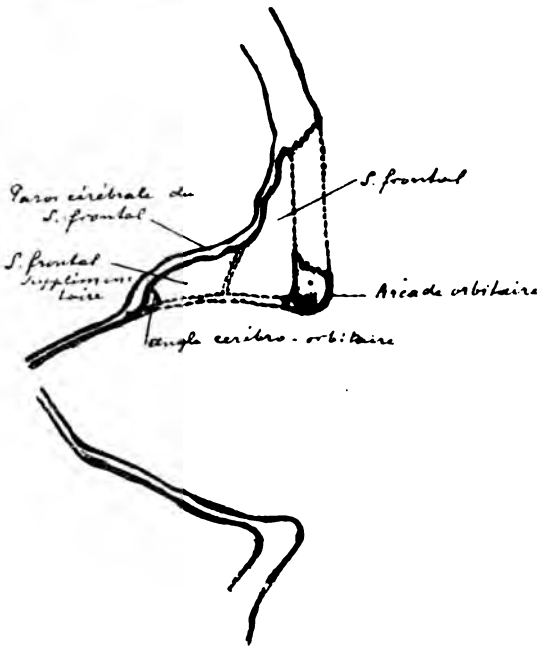

Fig. 1.

rement d'un sinus frontal supplémentaire, issu, comme on le sait, de l'ethmoïde. Le diagnostic en a été très facile, et, sans connaître le point de repère signalé par Mouret, c'est la remarque de la même particularité qui me l'a fait trouver. A ''''at normal, les parois postérieure et inférieure du sinus ntal se réunissent pour former un angle rentrant, angle ébro-orbitaire de Mouret. Lorsque cet angle est trans-'mé en une paroi, paroi supplémentaire, on peut affirmer présence d'un sinus frontal supplémentaire; la hauteur de

cette paroi mesure le diamètre vertical de la cavité rétro-frontale. Dans la pratique et dans le cours d'une opération, à l'absence de l'angle cérébro-orbitaire, à l'existence de la paroi supplémentaire, il convient d'ajouter un signe plus frappant encore, c'est la transparence de cette dernière paroi, vue de la cavité orbitaire et éclairée par la brèche que donne la résection de la paroi antérieure.

On s'en rendra parfaitement compte par la figure demi-schématique ci-jointe.

Quatrième temps. — *Curetage des fongosités. Destruction des cellules ethmoïdales et élargissement du canal fronto-nasal.* — Je n'ai rien à dire du curetage des fongosités du sinus frontal. Quant aux cellules ethmoïdales, si l'on a eu soin de pratiquer au préalable l'ablation de la partie antérieure du cornet moyen, leur destruction n'en est pas difficile. Killian emploie la pince de Hartmann et la curette de Volkmann; cette dernière seule suffit. Je l'ai fait modifier en allongeant sensiblement la tige qui unit la cuiller tranchante au manche de l'instrument; de cette façon, le talon du manche ne vient pas butter contre les os propres du nez. Je m'associe entièrement à l'opinion de M. Luc quant à la facilité d'accès du labyrinthe ethmoïdal par la brèche naso-orbitaire; on a effectivement toutes ces cellules sous les yeux. En outre, dans le cours de mes recherches, j'enlevai systématiquement le cornet moyen tout entier afin d'explorer et d'ouvrir le sinus sphénoïdal, et j'ai pu me rendre compte que cette voie d'accès est également parfaite pour cette dernière cavité; j'aurai, d'ailleurs, à en dire deux mots dans un instant.

« La curette, dit Luc, a encore une autre tâche à remplir par cette même voie : celle de faire communiquer largement le foyer frontal avec les fosses nasales, à la faveur d'un élargissement suffisant du canal fronto-nasal obtenu par la destruction des cellules ethmoïdales limitrophes de ce canal. »

Dans ce temps de l'opération, il importe de ne pas oublier la diversité infinie de la disposition des cellules frontales et ethmoïdales telles que nous en donnent des exemples l'atlas de Hartmann et les travaux plus récents de Mouret. Je me

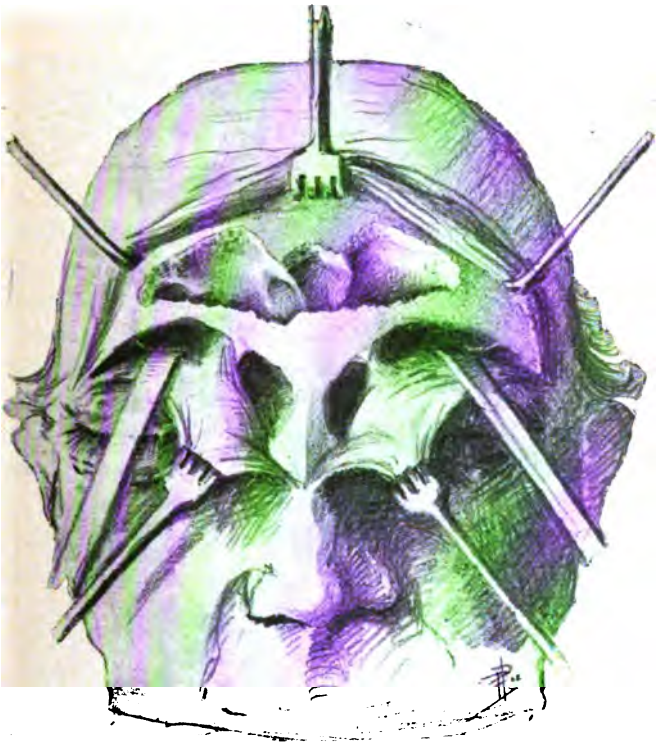

Fig. 2.

contente de vous renvoyer à ces communications très docu-entées et de vous présenter à ce sujet une figure très structive, ainsi que la pièce anatomique qui la corrobore.

Dans le cas dont je vous présente ici la figure et la pièce, opérai d'abord le sinus frontal droit par un Killian pur.

Vous remarquerez que la paroi intersinusienne est un peu déjetée à droite, et ne se rapproche de la ligne médiane qu'en descendant vers la racine du nez. Lorsque j'ouvris le sinus frontal gauche, ayant fait la ponction de ce sinus un peu trop en dehors de la ligne médiane, je pénétrai dans un sinus qui paraissait développé en haut et en dehors, la cloison médiane paraissant considérablement refoulée par le sinus du côté opposé. Une cloison verticale, en effet, et convexe, partait de l'angle supérieur du sinus, à 1 centimètre environ de la ligne médiane, et descendait très obliquement vers la racine du nez.

J'eusse pu me tromper et croire ouvert tout le sinus frontal si je n'avais pas eu sous les yeux le sinus frontal du côté opposé, et constaté l'épaisseur invraisemblable que paraissait présenter la cloison intersinusienne, ce qui aurait pu arriver dans un Luc ou un Kuhnt. Cette erreur, certainement préjudiciable à un opéré, était absolument évitée dans le Killian aussitôt la ponction faite au niveau du plancher et de l'angle interne de l'orbite. Vue par cette brèche, cette cloison apparaissait nettement convexe, affectant la forme d'une portion de bulle osseuse; il était donc tout naturel de l'effondrer. Elle cachait deux cellules supplémentaires, l'une plus grande, attenant à la paroi cérébrale du sinus et englobant, en avant, la plus petite, qui était dissimulée immédiatement derrière la partie la plus interne du rebord orbitaire, et risquait fort de passer inaperçue.

L'examen de la pièce a, à mon sens, un gros intérêt pour le Killian. Quelle opération aurait-on pu faire, en effet, à un sujet atteint de sinusite frontale bilatérale, et possédant des cavités de telles dimensions et de telle profondeur, sans le condamner à une horrible défiguration? Les anfractuosités de ses sinus, la présence de cloisonnements multiples rendaient indispensable l'ablation totale de la paroi externe. En voici, d'ailleurs, quelques particularités :

Partie droite de la figure (côté gauche du crâne) : Killian

type : ouverture des faces antérieure et inférieure du sinus frontal. A la résection de la branche montante du maxillaire supérieur, j'ai ajouté la résection d'une bande osseuse longitudinale de l'os propre du nez.

Brusque augmentation du diamètre transversal du sinus

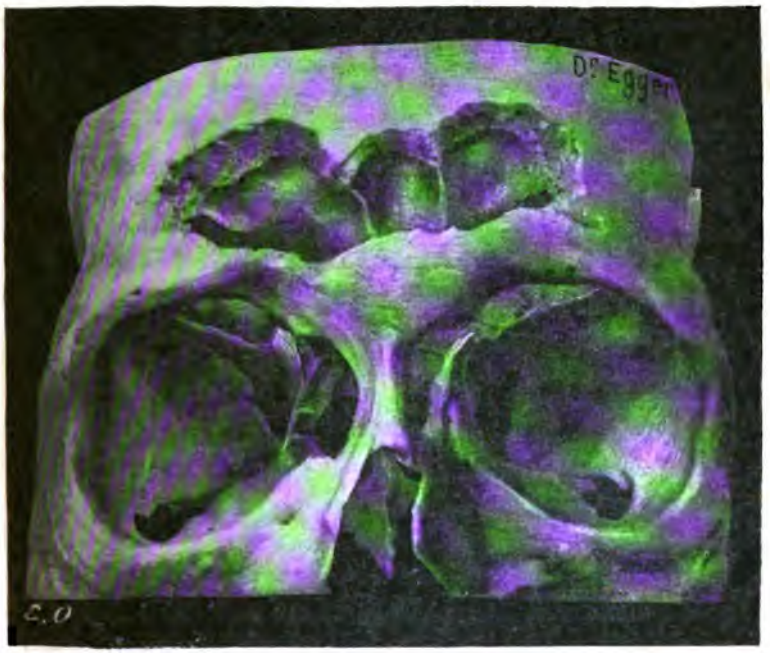

Fig. 13. — La partie droite de la figure (côté gauche du crâne) seule représente le Killian pur. La paroi interne de l'orbite droit a été effondrée pour constater la destruction du labyrinthe ethmoïdal.

frontal au-dessous du rebord orbitaire : de 2 centimètres et emi à 4 centimètres.

Profondeur du plancher : de 3 à 3 centimètres et demi.

Partie gauche de la figure (côté droit du crâne) : au Killian pe j'ai ajouté, afin de constater la destruction du labyrinthe hmoïdal, l'effondrement de la paroi interne de l'orbite.

Division partielle du sinus frontal en deux étages.

Profondeur du plancher ou face orbitaire = 3 centimètres et demi; ce plancher a été réséqué jusqu'à 3 millimètres.

Des deux côtés l'on voit nettement que le sinus sphénoïdal est largement ouvert. Des deux côtés également, on constate que le point d'insertion de la poulie du grand oblique est conservé.

Cette pièce, dans laquelle la macération a malheureusement détruit la cloison nasale et une partie de l'unguis gauche, nous montre en outre très nettement :

A gauche : la destruction presque complète des cloisons du labyrinthe ethmoïdal, et au fond une vue du sinus sphénoïdal qui aurait parfaitement pu être plus largement ouvert.

A droite : comme contrôle, j'ai ajouté au Killian la résection de la paroi interne de l'orbite, à seule fin de me rendre compte du résultat de mon curetage; or, celui-ci n'avait laissé du labyrinthe ethmoïdal que l'amorce des cloisons intercellulaires; il avait, en outre, largement ouvert le sphénoïde, en en effondrant la presque totalité de la paroi antérieure. Il me paraît, en conséquence, que si l'on n'a pas de raison particulière de détruire la paroi nasale de l'orbite (fistule, carie), la voie naso-frontale est tout indiquée pour aborder le sphénoïde. Il est facile de se rendre compte sur une coupe telle que Guisez en donne une dans son travail, que la distance de l'apophyse montante du maxillaire supérieur au sinus sphénoïdal est sensiblement inférieure à celle qui va de la fosse canine à ce même sinus.

Cinquième et dernier temps. — *La suture de la plaie.* — Suture de la plaie et drainage ont été assez bien décrits par Killian et Luc pour que je ne puisse en parler sans redite et sans sortir de mon sujet, qui est plutôt une étude d'anatomie et de médecine opératoire.

CONCLUSIONS

Voici, avec quelques considérations complémentaires, celles que M. Luc a formulées :

1° La méthode de Killian, réséquant la paroi antérieure et la paroi inférieure du sinus frontal, permet d'ouvrir largement, sans en laisser échapper, toutes les cellules aberrantes qui accompagnent le sinus frontal principal; elle supprime la cavité suppurante.

2° La conservation du rebord orbitaire n'occasionne à l'opéré qu'un minimum de défiguration, susceptible d'être plus facilement corrigée par la méthode de Gersuny dans le procédé de Killian que dans celui de Kuhnt.

3° Grâce à l'ouverture de l'apophyse montante du maxillaire, elle donne une voie d'accès idéale vers le labyrinthe ethmoïdal et vers le sinus sphénoïdal.

4° Par suite de la destruction complète des cellules ethmoïdales antérieures ainsi obtenue, on réalise le plus grand élargissement possible du canal fronto-nasal, qui demeure perméable à nos instruments après l'opération, et leur permet, au prix d'une légère courbure, de pénétrer avec la plus grande facilité jusque sous le tégument du front, d'où la suppression du danger des accidents de rétention purulente post-opératoire.

Quant à la dernière conclusion pratique, je souscris à celle de M. Luc : commencer par la méthode d'Ogston-Luc ou de Jacques quand le sinus est reconnu de faible dimension, quitte à recourir à la méthode de Killian en cas d'insuccès, mais pas sans avoir prévenu le malade de la possibilité de cet insuccès. S'adresser d'emblée à ce dernier procédé dans le cas d'un sinus très étendu, surtout dans le sens transversal t j'ajouterai antéro-postérieur, ou bien dans le cas de parcipation du labyrinthe à la suppuration, ou bien lorsque des irconstances extra-médicales obligent le praticien à choisir 1 procédé curatif d'emblée et à coup sûr.

BIBLIOGRAPHIE

Guisez. — Du traitement chirurgical de l'ethmoïdite purulente (*Ann. des mal. de l'oreille, du larynx, du nez et du pharynx*, aout 1902).

Hartmann (**A.**). — *Atlas der Anatomie der Stirnhöhle, der vorderen Siebbeinzellen und des Ductus nasofrontalis, etc.*, Wiesbaden, J. Bergmann, 1900.

Jacques et **Durand.** — Du procédé de choix pour la cure radicale de la sinusite fronto-ethmoïdale chronique (*Ann. des mal. de l'oreille, du larynx, etc.*, août 1903).

Krauss. — Die Killian'sche Radicaloperation chronischer Stirnhöhleneiterungen.

I. Historische Entwickelung der Methode an der Hand der Casuistik bearbeitet.

et :

Killian. — Die Killian'sche Radicaloperation chronischer Stirnhöhleneiterungen.

II. Weiteres kasuistisches Material und Zusammenfassung (*Archiv f. Laryngol. und Rhinol.*, Band XIII, Heft 1).

Ces deux articles analysés par L. Egger (*Ann. des mal. de l'oreille, du larynx, etc.*, mai 1903).

Killian. — Description abrégée de mon opération radicale sur le sinus frontal (*Ann. des mal. de l'oreille, du larynx, etc.*, sept. 1902).

Lermoyez. — Indications et résultats du traitement des sinusites maxillaires et frontales : rapport présenté à la section laryngologique de l'Association médicale britannique à Manchester, juill. 1902 (*Ann. des mal. de l'oreille, du larynx, etc*, nov. 1902).

Luc. — Trois cas d'empyème du sinus frontal opérés par la nouvelle méthode opératoire de Killian (Soc. de laryngol., d'otol. et de rhinol. de Paris, 14 nov. 1902, *Archiv. internat. de laryngol., etc.*, nov.-déc. 1902).

Luc. — La méthode de Killian pour la cure radicale de l'empyème frontal chronique (*Ann. des mal. de l'oreille, du larynx, etc.*, déc. 1902).

Mouret. — Anatomie des cellules ethmoïdales (Soc. franç. d'otol., de laryngol., etc., *Bull. et Mém.*, 1898, p. 219).

Mouret. — Rapports du sinus frontal avec les cellules ethmoïdales (Soc. franç. d'otol., de laryngol., etc., *Bull. et Mém.*, 1901, p. 283).

Picqué et **Toubert.** — De la meilleure voie d'accès vers les cavités annexes des fosses nasales pour le traitement de leurs suppurations rebelles et étendues (*Ann. des mal. de l'oreille, du larynx, etc.*, fév. 1903).

ASSOCIATION BRITANNIQUE DE LARYNGOLOGIE

RHINOLOGIE ET OTOLOGIE

Séance du 30 janvier 1903.

M. Wyatt Wingrave, président.

M. Wyatt Wingrave. — **Un cas de tuberculose pulmonaire et laryngée chez un homme de quarante-sept ans** *(A case of laryngeal and pulmonary tuberculosis in a man aged forty-seven).*

Le malade, vu pour la première fois le 20 janvier, se plaignait d'aphonie survenue subitement il y a quatre mois. Pas d'antécédent de phtisie ou de syphilis. Depuis quelque temps il a beaucoup maigri. A l'examen, on trouva les bandes ventriculaires et les cordes vocales infiltrées et ulcérées. Œdème prononcé péri et interaryténoïdien avec mouvements limités des deux cartilages. Signes de tuberculose manifestes aux deux sommets; les crachats contenaient des bacilles de Koch. L'œdème laryngé est maintenant diminué, ce qui permet de mieux se rendre compte des vastes lésions des bandes ventriculaires et des cordes.

M. Chichele Nourse. — **Un cas de tuberculose laryngée chez une femme de trente-cinq ans** *(A case of laryngeal tuberculosis in a woman aged thirty-five).*

L'affection a débuté il y a trois semaines par une perte subite de la voix. Lors du premier examen, le 13 janvier, on ne pouvait distinguer les bandes ventriculaires et les cordes vocales les unes des autres, qui formaient ensemble deux tuméfactions rouges, arrondies, plus grosses à la partie antérieure, de chaque côté de la fente glottique.

Depuis, cet aspect s'est un peu modifié; on peut reconnaître les cordes, qui sont moins rouges et moins tuméfiées; le siège de l'affection paraît principalement localisé à la commissure antérieure et au voisinage des ventricules, le côté gauche étant plus atteint que le droit. Il existe aussi de la tuméfaction sous-glottique. L'épiglotte et les aryténoïdes sont indemnes. Les mouvements n'étaient pas altérés. L'examen des poumons a révélé de la matité aux deux sommets et une respiration rude et faible, mais sans râles. Pas de toux ni d'expectoration. L'examen bactériologique a décelé le bacille dans un petit spécimen de crachat.

M. Stuart-Law. — **Cas montrant l'heureux effet de la mucine dans la rhinite atrophique** *(Cases illustrating the beneficial effect of mucin in atrophie rhinitis).*

L'auteur dit que l'histoire des trois cas choisis parmi bien d'autres traités avec un égal succès montre l'inefficacité du traitement de la rhinite atrophique par les méthodes habituelles et l'heureuse influence de la mucine sur cette affection.

Le premier cas est celui d'un jeune homme atteint d'une rhinite atrophique grave depuis plusieurs années. Il a été traité dans plusieurs hôpitaux par des procédés variés après avoir été renvoyé de tous les ateliers où il avait travaillé, à cause des plaintes de ses camarades qui ne pouvaient supporter l'odeur fétide de son haleine. Soumis au traitement exclusif par la mucine, le malade fut grandement amélioré en très peu de temps. Il va à présent très bien, et l'examen du nez ne révèle ni croûtes ni fétidité. En dehors de cela, le patient a été mis à l'alimentation mucinée qu'il prenait sous forme de tablettes à raison de huit à douze par jour et qui eut pour résultat d'amender considérablement les troubles gastriques concomitants. Il a repris maintenant son travail habituel et tout le traitement consiste en irrigations nasales avec une solution tiède de mucine, une fois par jour, le soir avant de se coucher.

Le deuxième cas est celui d'une jeune fille qui, à cause de la fétidité de l'haleine, a été obligée de quitter, l'une après l'autre, toutes les places. Deux années se sont maintenant écoulées depuis qu'elle commença le traitement par la mucine et il y a à présent dix-huit mois qu'elle garde la même place.

Le troisième cas a également trait à une jeune lavandière travaillant dans une atmosphère poussiéreuse. Elle se faisait traiter pour son affection dans plusieurs hôpitaux et dispensaires. Le traitement par la mucine a été soigneusement pratiqué pendant six mois et le résultat en fut des plus satisfaisants.

M. Stuart-Law fait ensuite observer que la préparation de la solution et son mode d'emploi ont, au point de vue pratique, une très grande importance. On prépare la solution en dissolvant une tablette et un soloïde de mucine dans deux drachmes d'eau de chaux tiède et six drachmes d'eau stérilisée tiède. La solution peut aussi être employée en spray pour le nez et la gorge. Si l'on veut, on peut rendre la solution plus diluée, et substituer les tablettes aux soloïdes. Au début du traitement, le spécialiste verra le malade tous les jours, si cela est possible; l'intérieur des fosses nasales sera massé à l'aide d'un tampon d'ouate enroulé autour

d'une sonde et imbibé d'une solution chaude de mucine. Cette façon de faire est quelquefois accompagnée d'hémorragies assez abondantes provenant de la surface muqueuse d'où les croûtes avaient été enlevées; mais, après quelques applications, les hémorragies s'arrêtent et les croûtes cessent de se former et de s'accumuler dans les fosses nasales.

Administrée à l'intérieur, la mucine concourt puissamment à la guérison de ces cas; on la prescrit sous forme de tablettes, à raison de huit à douze par jour, deux avant et après chaque repas. Elle exerce une action heureuse sur la dyspepsie flatulente et la constipation, améliore l'appétit et l'état général.

M. John Stewart Mackintosh a essayé la mucine dans la médecine générale; il l'a trouvée utile dans l'atonie intestinale des personnes âgées, chez qui il y a tendance à l'accumulation des matières.

M. Stuart-Law a aussi obtenu d'heureux résultats dans un cas d'hyperesthésie avec ulcère de l'estomac datant de plusieurs années. Avant l'administration de mucine, le malade ne tolérait que des aliments liquides; les solides occasionnaient de fortes douleurs dues, probablement, à la présence d'une escharc. Peu après l'institution du nouveau traitement il pouvait prendre des aliments solides sans aucun inconvénient. Dans ce cas, la mucine en tablettes était associée au menthol qui, comme on sait, étant un analgésique nervin, peut avoir joué un certain rôle dans la guérison. Il a également constaté les excellents effets de la mucine dans un cas de cancer du rectum : l'appétit a augmenté et les douleurs, antérieurement très violentes, ont presque entièrement disparu.

M. Henington Pegler demande quelques renseignements sur le *modus operandi* de la mucine en tant qu'agent thérapeutique.

M. Andrew Wylie a traité plusieurs cas de rhinite atrophique avec la mucine et l'a trouvée très efficace. Dans trois cas très prononcés, traités depuis nombre de mois par des injections alcalines sans résultat, l'amélioration eut lieu dans l'espace de quelques semaines. Il doute, cependant, que M. Stuart-Law ait pu guérir, en huit jours, un cas très marqué de rhinite atrophique ozénateuse, et trouve que la solution employée par cet auteur est trop forte. D'après lui, une fois les croûtes enlevées, le malade ne peut supporter, sans douleur, une solution plus concentrée qu'un soloïde pour trois onces d'eau (au lieu d'un soloïde pour une once d'eau, comme le recommande M. Stuart-Law).

M. Stuart-Law dit, en réponse, que l'action de la mucine est à la fois locale et générale. Localement, elle est hygroscopique et exerce une luence retardatrice sur la pullulation des bactéries; elle possède, en me temps, un pouvoir antiseptique considérable, et, combinée à un ali, elle neutralise l'acide qui, dans cette affection, existe dans la iqueuse nasale. Le massage est certainement un moyen thérapeutique écieux et empêche la reformation des croûtes, mais un grand nombre de cas se sont également très bien améliorés sans avoir été jamais massés.

L'administration de tablettes de mucine à l'intérieur a une action des plus heureuses sur les troubles gastriques qui accompagnent invariablement les symptômes locaux.

M. Abercrombie. — **Deux cas d'adhérences entre le voile du palais et la paroi pharyngée postérieure d'origine tertiaire, opérés avec succès** *(Two cases of adhesion between the soft palate and the posterior pharyngeal wall, the resulte of tertiary syphilis, operated with good results).*

I. Mrs D ..., âgée de trente-six ans, a contracté la syphilis il y a dix-huit ans; l'accident primaire siègea sur les petites lèvres. Elle n'a suivi régulièrement le traitement spécifique que pendant quelques semaines. Quatorze ans après le chancre, se développa une gomme au genou et, en novembre 1901, le pharynx fut semblablement atteint. Apparemment, le médecin traitant méconnut les deux affections et c'est pourquoi le traitement est resté inefficace.

En mars 1902, environ cinq mois après l'apparition de la gomme pharyngée, la malade consulta feu M. Lennox Browne, qui reconnut aussitôt la véritable nature de l'affection et prescrivit un traitement approprié.

Entre temps, le naso-pharynx et l'oro-pharynx furent séparés l'un de l'autre par une adhérence du voile du palais à la paroi postérieure du pharynx. Dans le but de rétablir la communication entre le nez et la bouche, M. Browne opéra la malade vers la fin du mois de mars; celle-ci fut notablement soulagée de la grande gêne qu'elle avait éprouvée de ne pouvoir vider son nez constamment rempli de matières.

M. Browne pratiqua dans le voile adhérent une large ouverture qu'il conserva ouverte par le passage journalier de bougies. Pendant sept mois, les bougies ont été passées presque tous les jours; malgré cela l'ouverture s'est rétrécie graduellement, au point de ne laisser passer qu'une bougie urétrale n° 10.

Vers cette époque, la maladie qui peu après devait emporter M. Browne s'aggrava; il adressa donc la malade à M. Abercrombie, qui l'opéra le 21 novembre 1902, après cocaïnisation préalable des parties.

Après avoir séparé aussi complètement que possible l'adhérence du voile à la paroi postérieure à l'aide d'un bistouri à double tranchant, convenablement recourbé et coupant latéralement, l'auteur passa dans chaque narine une sonde en caoutchouc dont une extrémité a été ramenée par la bouche et attachée à l'autre extrémité de la sonde par une épingle de sûreté. Les deux sondes

ont eu pour effet de repousser en avant le voile ainsi libéré et d'empêcher sa réunion à la paroi postérieure. Les sondes sont restées à demeure dix jours au bout desquels elles étaient journellement enlevées, nettoyées et remises en place. Des lavages du nez étaient pratiqués plusieurs fois par jour avec une solution de chinosol. Au bout d'une quinzaine, il existait une large ouverture et la malade pouvait largement respirer par le nez. Cependant, depuis, l'orifice s'est graduellement rétréci, et M. Abercrombie désire connaître l'avis de ses collègues sur la conduite à tenir au point de vue d'une nouvelle intervention.

II. Homme de quarante-huit ans a été adressé à l'auteur par le Dr Mackintosh, de Mortlake, pour une obstruction nasale, conséquence d'une adhérence du voile du palais à la paroi postérieure du pharynx, d'origine tertiaire. L'aspect de la gorge, dans ce cas, était similaire à celui du premier cas. Il y avait, à droite de la ligne médiane, un petit orifice, suffisant pour laisser passer un stylet et communiquant, en arrière, avec la fosse nasale droite. Le malade eut un chancre treize ans auparavant et ne suivit jamais de traitement régulier. La gomme pharyngée s'est déclarée il y a deux ans et l'obstruction nasale datait de six mois. Le traitement a été le même que dans le premier cas, mais les résultats immédiats ont été moins bons.

M. Chichele Nourse dit avoir examiné ces cas avec beaucoup d'intérêt. On doit pleinement approuver une opération telle que celle-ci, ayant eu pour but de rétablir les communications entre le nez et le naso-pharynx et remettre ces organes dans leurs conditions normales. Cependant, comme il fallait s'y attendre, les deux cas présentent des signes de rétrécissement graduel de l'orifice. M. Abercrombie a réussi à soulager considérablement les malades et ce soulagement persistera encore pendant un temps plus ou ou moins long. Quoi qu'il en soit, il n'y a pas de doute que des mesures doivent être conseillées pour prévenir la reformation des adhérences.

M. Wyatt Wingrave. — **Cholestéatome kystique de la fossette sus-amygdalienne gauche.** *(A cystic cholesteatoma from the left supratonsilar fossa).*

Le spécimen a été enlevé à une jeune femme de dix-huit ans qui ait jamais éprouvé le moindre symptôme; ce fut par hasard. examinant la gorge dans un miroir, qu'elle y découvrit du *mal.* .e cholestéatome avait l'apparence d'une tumeur en forme de cisse mesurant un pouce et demi de long sur un tiers de pouce paisseur et descendant de la fossette sus-amygdalienne jusqu'à fosse glosso-épiglottique.

La tumeur était attachée à l'intérieur de la fossette à l'aide d'un mince pédicule; après son ablation avec des pinces et des ciseaux, on trouva la fossette très marquée et laissant pénétrer une sonde dans son canal à une profondeur de 10 millimètres dans une direction supéro-externe. La tumeur était élastique et par places légèrement transparente. L'incision de la capsule donna issue à un liquide opalescent contenant des lamelles blanc perlé formées d'un épithélium squameux à toutes les phases de dégénérescence avec des granulations graisseuses, offrant ainsi tous les caractères d'un cholestéatome ou d'un kyste dermoïde. Il n'y avait point de leucocytes dans le liquide, ni aucun signe d'un processus inflammatoire quelconque.

La capsule (fibreuse) dont l'épaisseur variait de 0,5 à 1 millimètre, était revêtue extérieurement d'un épithélium stratifié; ses parois contenaient du tissu embryonnaire.

Le kyste était évidemment d'origine embryonnaire et non amygdalienne. Les fossettes de Rosenmüller et sus-amygdalienne représentant le second arc sont spécialement destinées à être le siège de vestiges embryonnaires. On trouvera une description détaillée de ces fossettes dans *The Journal of Laryngology*, etc., vol. XIII, p. 165.

Un cas de kyste pédiculé de l'amygdale a été présenté à la Société belge d'otologie, mais de la description qu'en ont donnée les auteurs, il était difficile de se rendre compte de son point d'origine et s'ils considéraient comme une dégénérescence kystique de l'amygdale une affection qu'on observe souvent et qui est essentiellement un processus cholestéatomateux.

M. Wyatt Wingrave. — **Coupe d'épithélioma des fosses nasales** *(Section of epithelioma of the hostril).*

Il s'agit d'un fragment de tumeur enlevé de la fosse nasale droite d'un homme hospitalisé dans le service du Dr Holloway, au Central London Throat and Ear Hospital. Le début de la maladie remontait à six mois, dans l'espace desquels la fosse nasale droite fut complètement et graduellement obstruée. Extérieurement, on constatait du côté droit du nez un certain gonflement, sans grande asymétrie.

A l'examen, on trouva dans la fosse nasale droite une masse polypoïde qui l'obstruait entièrement. Un fragment en a été enlevé à l'anse et l'examen microscopique a montré qu'il s'agissait d'un épithélioma de la variété stratifiée diffuse. Il n'y avait point

de masse cylindrique, mais les cellules montraient un accroissement rapide et une vacuolisation très marquée. Dans quelques-unes, on trouvait de nombreux noyaux.

M. Jobson Horne. — **Endothélioma du larynx** *(Endothelioma of the larynx).*

Démonstration d'une coupe microscopique d'une tumeur laryngée dont l'examen a décelé la nature endothéliale.

M. Dundas Grant. — **Un cas de cholestéatome enlevé par une opération. Paralysie faciale rapidement disparue** *(A case of cholesteatoma removed by operation. Facial paralysis rapidly subsiding).*

Harry E..., vingt-quatre ans, cordonnier, atteint d'une suppuration chronique de l'oreille, a été adressé à l'auteur par le Dr Wingrave pour lui faire subir une cure radicale. Quoique sous l'influence du traitement antiseptique local l'écoulement ait diminué, mais en raison de signes de carie sur la paroi postérieure trouvés par le Dr Wingrave, ce dernier fut d'avis que la cure radicale était le seul moyen susceptible de guérir le malade. Celui-ci a donc été opéré le 21 octobre 1902 par M. D. Grant, assisté du Dr Abercrombie. Avant l'opération, M. Grant constata une très légère inégalité dans l'abaissement des deux paupières, mais rien qui ressemble à une paralysie. La mastoïde une fois ouverte, on mit à nu une membrane gris blanchâtre rappelant par son aspect la dure-mère, mais en agrandissant l'ouverture on constata que c'était la paroi externe d'un sac cholestéatomateux. Le sac fut énucléé en entier, laissant une cavité osseuse, à parois lisses, des dimensions d'une petite boule à jouer ordinaire.

Pendant le curetage de l'os ramolli de la paroi postérieure du conduit, il se produisit de violents tiraillements du facial. La cavité a été bourrée de gaze saturée d'une émulsion de glycérine iodoformée; la plaie postérieure n'a pas été suturée, mais laissée ouverte pour la greffe, et un drain inséré dans le conduit. Le lendemain, on constata une paralysie de la moitié gauche de la face. Vertiges et nausées ayant persisté pendant quatre jours. Le vembre, M. Grant pratiqua la greffe de Thiersch. Le tampon é complètement enlevé le 13, et l'intérieur de l'oreille badiomné à l'alcool. Des courants continus furent régulièrement pliqués par le Dr Ramsden, pendant une quinzaine de jours, is on n'a jamais obtenu de contraction. Le malade partit chez

lui, et quand il revint, tout dernièrement, il n'y avait presque plus d'écoulement par la plaie extérieure et très peu par le conduit; la paralysie faciale avait disparu ainsi que les bourdonnements et les vertiges; l'état général du malade s'était considérablement amélioré. L'ouïe qui avait été nulle avant l'opération n'a subi aucune modification.

M. Stuart-Law dénonce la pratique d'injections dans des cas de suppuration de l'oreille moyenne. Il croit que nombre de cas de mastoïdite aiguë survenant au cours d'otites moyennes suppurées chroniques sont le résultat direct des injections.

M. Frederick Spicer dit que c'est là un cas où *quelques-unes* des fibres du facial avaient été coupées ou écrasées au cours de l'opération, tandis que le plus grand nombre en échappèrent et que les fibres restées indemnes avaient été comprimées par un exsudat, occasionnant ainsi une paralysie complète. Le liquide s'étant dans la suite résorbé, la compression disparut et la paralysie guérit partiellement; ce qui en persiste encore est dû à la perte fonctionnelle des fibres sectionnées et ne disparaîtra probablement pas de longtemps.

M. Grant, en réponse à M. Spicer, dit que dans les cas où la paralysie faciale se produit au moment de l'opération, le traumatisme du nerf est ordinairement considérable, et que la guérison, si elle a lieu, est lente. Dans le cas relaté par lui, il a été surpris de la rapidité avec laquelle s'était produite une guérison presque complète nonobstant, le fait que la paralysie survint immédiatement après l'opération. Dans les cas où elle se manifeste un ou deux jours plus tard, elle est alors probablement due à une légère névrite inflammatoire qui, d'ordinaire, disparaît rapidement. Quelles que soient les précautions et l'habileté qu'on apporte pour diminuer la fréquence de cette complication, il est des cas où, en raison des rapports anatomiques du nerf et de la localisation de la lésion, il est à peu près impossible d'éviter un traumatisme du facial. Au cours de l'opération de ce cas, aussitôt qu'on eut constaté les contractions du facial, l'auteur mania la curette avec les plus grandes précautions, mais il y avait de la carie osseuse tout autour du nerf, et, de toute façon, dans le sinus au-dessous de lui.

M. Pegler. — **Cas de redressement de la cloison traités par l'opération de Moure** *(Cases of deflected septum treated by Moure's operation).*

L'auteur présente trois cas qui montrent les résultats de l'opération de Moure pour déviation de la cloison; tous ces cas ont été opérés depuis suffisamment longtemps pour qu'on puisse garantir un redressement permanent. Ces trois cas ont été pris dans une série de malades dont l'âge variait de dix à cinquante ans et quoiqu'on ne puisse prétendre avoir obtenu une surface parfaitement

plane, encore l'angle de déviation est-il effacé et l'opération a assuré aux malades une respiration nasale libre par les deux narines. Les opérations furent pratiquées sous l'anesthésie éthérique, dans la position assise. Adoptant les incisions de Moure, l'auteur a cependant substitué son septotome personnel aux pinces coupantes du premier sur lesquelles il offre certains avantages. La cloison a été maintenue dans sa nouvelle position à l'aide d'attelles en caoutchouc durci dont la grosseur et la forme avaient été appropriées à chaque cas particulier. De toutes les attelles tubulaires métalliques, l'auteur considère celle de Moure comme incomparablement la meilleure, il ne l'a cependant pas trouvée aussi modelable en tant que dilatateur qu'il le croyait. Les attelles en caoutchouc remplissent absolument le même but, tout en occasionnant moins de douleurs, tout au moins, de gêne. Suivant le procédé adopté, l'auteur a souvent réduit le cornet inférieur de l'un ou des deux côtés et cela pour gagner l'espace nécessaire. Les incisions furent faites d'avant vers la partie postérieure de la cloison, apparemment dans l'ordre inverse de celui de Moure (Voir *The Journ. of laryngol.*, avril 1901); en ce qui concerne l'incision supérieure, M. Pegler pense qu'on ne doit pas la faire trop haut. Occasionnellement, quand la déviation est trop prononcée, il sera parfois utile de parachever, ultérieurement, l'opération le long de la ligne de réunion.

Cas I. Femme, vingt-trois ans, atteinte de polypes des deux fosses nasales. Opération de Moure pour déviation de la cloison triangulaire à droite, afin de pouvoir enlever les polypes que la déviation ne permet pas d'atteindre.

L'auteur pensait présenter un autre cas analogue, mais la malade s'excusa par lettre, son absence étant due à un voyage à l'étranger. Cette malade, âgée de cinquante ans, avait les deux fosses nasales complètement obstruées par des polypes; l'occlusion était encore aggravée d'un côté par une déviation prononcée de la cloison à gauche. Après redressement, les polypes s'abaissèrent aussitôt que les attelles eurent été enlevées.

Cas II. Jeune homme, vingt-cinq ans, ayant subi l'opération de Moure au Metropolitan Ear, Nose and Throat Hospital pour une obstruction nasale non compliquée. Il y avait déviation de la oison à droite.

Cas III. Jeune gentleman adressé à l'auteur pour absence de ıte résonance nasale. Il se plaignait aussi d'épistaxis et de ›ryzas répétés. Traumatisme violent au cours d'une partie de ot-ball, il y a trois ans. Le cartilage triangulaire présentait

à l'examen une surface convexe dans la fosse nasale gauche et était très épaissi. Muqueuse spongieuse très enflammée et saignant au moindre contact. L'examen de la fosse droite montra que la cloison osseuse était également déviée à gauche. Opération de Moure s'étendant loin en arrière presque dans le vomer. Ultérieurement, par suite du rétrécissement des tissus de la fosse osseuse, il devint nécessaire d'amputer le tiers antérieur du cornet inférieur gauche. Même après cela, il s'est formé une synéchie entre le reste du cornet et le septum; il a fallu aussi enlever une crête adventice du côté droit, qui, par la modification de l'espace, empiétait maintenant trop sur cette fosse nasale. Le cas présentait plusieurs difficultés, mais les résultats furent, néanmoins, satisfaisants et depuis l'opération le malade s'est beaucoup amélioré.

Dr Trivas.

BIBLIOGRAPHIE

Hygiène thérapeutique des maladies des fosses nasales, par les Drs Lubet-Barbon et Sarremone.

Le petit volume que Lubet-Barbon et Sarremone viennent de faire paraître fait partie de la collection de la Bibliothèque d'hygiène thérapeutique dirigée par le professeur Proust.

C'est une revue sommaire des affections les plus courantes des fosses nasales où l'élément thérapeutique tient une large place.

La partie pathologique proprement dite est précédée d'un exposé de l'anatomie et de la physiologie normales de la région.

Nous ne passerons pas en revue chaque chapitre en particulier qui n'est qu'un résumé de nos connaissances actuelles en rhinologie. Les auteurs ont su néanmoins conserver leur originalité propre et exposer leur manière de voir et de traiter, qui n'est pas toujours conforme à celle de leurs confrères en spécialité.

Ces divergences sont un attrait de plus pour la lecture d'un opuscule dont le nom seul des auteurs méritait d'arrêter l'attention. (Paris, Masson et Cie, édit., 1904.)

Dr Brindel.

REVUE GÉNÉRALE ET ANALYSES

LARYNX ET TRACHÉE

Contribution à l'étude du phlegmon glosso-épiglottique, par le Dr J. J. Kaz, de Saint-Pétersbourg.

D'après les observations de Simanowski, de Lublinski et les siennes propres, l'auteur décrit les processus inflammatoires qui peuvent se développer dans le tissu conjonctif qui siège à la base de la langue, derrière l'amygdale linguale, ainsi que dans celui qui est placé sous le plancher de la fosse glosso-épiglottique, et qui constitue une continuation immédiate du premier. Ce sont des phlegmons analogues à ceux qui se développent dans le voile du palais et qui doivent former une maladie à part, car ils ont leur physionomie clinique spéciale. Souvent ils succèdent aux inflammations de l'amygdale linguale, mais dans d'autres cas, il s'agit d'un phlegmon primitif qui prend naissance, grâce à une éraillure ou une fissure de la muqueuse de la région, par la pénétration soit des germes si nombreux contenus normalement à ce niveau, soit de germes apportés par des corps étrangers (poils de brosses à dents, arêtes de poisson, etc.).

En général, les causes de ce phlegmon sont les mêmes que celles des processus analogues dans le même segment du tractus respiratoire. Traumatisme léger par une arête de poisson, par ingestion de boissons ou d'aliments trop chauds, forte réfrigération par l'absorption de glace, peuvent ou bien servir de porte d'entrée aux germes nocifs, ou bien, en diminuant la force de résistance des phagocytes, favoriser la pullulation des premiers.

Les affections chroniques des voies aériennes supérieures jouent aussi, à ce point de vue, un rôle prédisposant, ainsi que les affections nasales qui forcent le patient à respirer par la bouche. On a pu même voir de véritables épidémies de ces phlegmons (Simanowski) à la suite d'ingestion d'eau glacée, d'inspiration d'air très froid.

L'état du larynx peut aussi entrer en ligne de compte dans l'étiologie de ces phlegmons.

La cause de la rareté de ces phlegmons glosso-épiglottiques, relativement à la fréquence des phlegmons péri-amygdaliens, n'est pas facile à éclaircir. La symptomatologie du phlegmon glosso-épiglottique est variable selon qu'il est limité à la vallécule ou qu'il gagne les parties voisines du larynx ou du pharynx, ou que le phlegmon est primitif ou consécutif à une autre maladie, principalement une inflammation de la base de la langue ou du voile palatin.

Au début, le malade ressent un certaine gêne à la déglutition et un sentiment léger de sécheresse du côté malade. Cet état peut durer quelques jours jusqu'à ce qu'une cause extérieure (exposition à l'air froid, traumatisme léger, etc.) vienne aggraver les symptômes.

Dans d'autres cas, il peut y avoir des troubles de l'état général: abattement, lassitude, agitation, céphalalgie, quelquefois même frisson. Chez les individus robustes, les phénomènes locaux existent seuls. Les douleurs s'irradient vers le larynx, vers le pharynx, dans toute l'arrière-gorge, voire dans l'oreille du côté malade et même l'autre (Lublinski), ainsi que dans le cou et l'épaule. Ces douleurs se produisent en dehors de la déglutition et donnent une sensation de compression dans la région hyoïdienne. Douleurs dans les mouvements des muscles des organes de la parole et de la déglutition, surtout de la langue; la parole est bredouillée, la voix changée de tonalité, mais surtout quand il y a infiltration des parties voisines de la vallécule.

La présence du mucus et de la salive hypersécrétée gêne le malade qui ne peut ni avaler, ni cracher, par suite de la douleur qui parfois, dans les cas graves, peut arriver à causer de la gêne respiratoire.

A l'examen direct, quand la vallécule seule est atteinte, on constate que la bouche s'ouvre complètement sans douleur. Hyperémie de l'arrière-bouche. Tirer la langue est douloureux, la pression de l'abaisse-langue indolore, la langue n'est pas œdématiée. L'examen au miroir laryngien montre la différence entre la partie saine de la vallécule et la partie malade : tandis que celle-là n'offre aucun changement dans ses contours, celle-ci est entièrement effacée

et remplacée par une tumeur rouge, quelquefois brillante. Au début, le gonflement dépasse peu la surface de la vallécule, mais elle grossit, envahit tout le sillon et semble vouloir gagner la langue, l'épiglotte et le côté opposé. L'épiglotte peut être rejetée sur le côté, quelquefois même, comme dans un cas de l'auteur, être renversée en bas au point de fermer l'entrée du larynx et empêcher la respiration. D'autres fois, l'abcès de grandes dimensions se penche sur le côté, vers le larynx, dans la direction du sinus pyriforme et cause des accès de suffocation. Souvent, au contraire, l'abcès n'atteint pas l'épiglotte et en est séparé par un sillon : l'épiglotte peut s'œdématier.

Il peut se produire aussi de l'œdème du larynx, surtout des parties qui forment l'entrée de cet organe, et cette complication a lieu surtout quand le larynx était primitivement malade (Simanowski). Les replis pharyngo-épiglottiques peuvent être envahis par le gonflement. (1 cas de l'auteur.)

Les deux vallécules sont aussi fréquemment malades l'une que l'autre, mais le processus reste limité à l'une d'elles et ne gagne pas le côté opposé, sans doute parce que la couche cartilagineuse qui forme la partie postérieure du septum lingual, fait barrière, comme cela se produit aussi dans les hémiglossites.

La connaissance de ces phlegmons glosso-épiglottiques est importante pour le praticien qui peut les rencontrer dans sa clientèle et les méconnaître, s'il ne pratique pas un examen complet. La localisation du gonflement peut se reconnaître par le toucher avec le doigt introduit profondément dans la bouche, surtout quand la vallécule seule est prise, car dans ceux où la bouche et la langue sont envahies on ne peut ni pratiquer le toucher digital, ni explorer avec le miroir. On se contente alors d'un diagnostic vraisemblable avec les manifestations subjectives et les phénomènes objectifs décelés par l'examen extérieur.

Extérieurement, en effet, quand la vallécule seule est malade, il est possible de sentir parfois un gonflement des ganglions cervicaux; ceux-ci peuvent toutefois ne pas être perçus si le gonflement du tissu connectif envahit toute la

région sus-hyoïdienne. Dans les suppurations considérables qui gagnent dans la sous-muqueuse, formant un abcès latéral, le gonflement des régions hyoïdiennes sous-linguales, des parties molles du plancher buccal, des ganglions sous-maxillaires, simule le syndrome de l'angine de Ludwig et cause un degré élevé de gêne respiratoire.

Combien met de temps le pus à se collecter? 5 à 6 jours (Lublinski), 19 (Kaz). Durée de la maladie : de une à trois semaines; quelques cas ne suppurent pas. La fièvre, pendant l'évolution de l'abcès, ne dépasse pas 38°3 à 38°9 contrairement aux autres inflammations de l'arrière-bouche qui donnent 40°.

Diagnostic facile quand l'examen laryngoscopique est possible. Mais quand le phlegmon est accompagné de glossite, ce qui empêche l'examen direct, on peut croire à une angine de Ludwig. On peut confondre avec l'œdème de la glotte, quand l'épiglotte envahie gêne la respiration.

La confusion avec des kystes ou des abcès strumeux de la base de la langue est peu probable.

Traitement. — Si l'abcès n'est pas encore formé: moyens antiphlogistiques et anesthésiques, mais ceux-ci sont peu efficaces. Les lavages avec des infusions de plantes aromatiques additionnées de narcotiques ne réussissent pas. Au début, la cocaïne soulage. Une bonne mixture, qui réussit non seulement dans ces cas, mais dans tous les cas de maladie aiguës ou chroniques inflammatoires de la bouche avec douleurs dans l'arrière-gorge, est la suivante :

Cocaïne (chlorhydrate)	15 à 25 centigrammes.
Menthol	12 15 —
Antipyrine.	1 2 grammes.
Alcool	1gr 5.
Glycérine.	3 5.

Trois à cinq gouttes sur un morceau de sucre que l'on laisse fondre lentement et que l'on avale. Ce moyen, employé quelques minutes avant l'ingestion des aliments ou des boissons, rend la déglutition possible.

Placer le plus que l'on peut au repos les parties malades, d'où s'abstenir de parler, de déglutir, d'expectorer. Enlever au moyen d'irrigations avec des solutions chaudes les mu-

cosités buccales. L'incision précoce de l'abcès, dès que le gonflement commence à se manifester, a paru donner de bons résultats à Simanowski; mais beaucoup de médecins, dont l'auteur, préfèrent attendre que la suppuration soit nettement collectée, car on peut espérer, avant que l'abcès soit formé, une terminaison par résolution.

Simanowski fait, dans les premiers jours, sucer de petits morceaux de glace, et entoure le cou et la région sous-maxillaire avec des sacs de caoutchouc remplis de fragments de glace : on peut employer aussi le massage de la région sous-maxillaire avec de l'huile camphrée chaude, suivi d'un enveloppement chaud.

L'abcès mur doit être incisé. Cette opération peut être pratiquée en faisant ouvrir largement la bouche et en déprimant la langue avec une spatule, assez facilement avec un couteau approprié; cependant, il vaut mieux le faire avec le secours du miroir laryngien. Quand l'inflammation de la base de la langue et du tissu connectif du plancher buccal empêche l'ouverture de la bouche, l'intervention est difficile.

Après une incision bien faite, tous les phénomènes régressent rapidement et la guérison se fait en 4 à 7 jours.

S'il y a des accès de suffocation, la trachéotomie peut devenir nécessaire (cas de Kaz). (*Allgemeine Wiener Med. Zeit.* nos 43, 44, 45 et 46, 27 oct.: 3, 10 et 17 nov. 1903.)

H. Bichelonne.

OREILLES

Mastoïdite polymorphe et séquestre volumineux (*Mastoiditis polymorpha y secuestro voluminoso*), par le Dr P. L. Pelaez.

L'auteur rapporte un cas qu'il a qualifié de mastoïdite polymorphe parce qu'il présente toutes les formes de mastoïdite que l'on rencontre habituellement.

Il s'agit d'un enfant de douze ans qui souffrait de l'oreille gauche depuis un an environ. L'affection avait débuté sous forme d'otite moyenne suppurée aiguë, avec ouverture spontanée du tympan. Trois ou quatre mois après, l'enfant fut repris de douleurs aiguës retro-auriculaires et cervicales,

avec gonflement de la mastoïde et de la parotide. Peu après apparurent trois ouvertures fistuleuses : une dans la région mastoïdienne, une autre dans la partie inférieure de la région parotidienne et une troisième un peu plus en arrière de la seconde. Pendant six ou huit mois, la suppuration fut abondante, et l'enfant présenta des accès de fièvre intermittents, avec douleur plus ou moins violente jusqu'au moment où on le transporta à Grenade.

A l'examen, on voyait le fond du conduit rempli de fongosités ainsi que les trois ouvertures fistuleuses.

L'intervention fut décidée aussitôt. Après la dénudation de la surface osseuse, on s'aperçut que la mastoïde était mobile, et en prolongeant les incisions on put extraire, sans trop de peine, un énorme séquestre mastoïdien. La cavité fut curetée et cautérisée au chlorure de zinc au 1/10 : en certains points, les fongosités étaient implantées directement sur la dure-mère.

Par la suite, il n'y eut pas la moindre complication, et la guérison fut complète au bout de trois mois. Le séquestre, dont l'auteur donne des reproductions sur toutes ses faces, comprenait la totalité de l'apophyse mastoïde.

Il est vraiment curieux de constater que, malgré cette nécrose étendue, aucun des organes importants de la région n'ait été lésé.

On peut considérer que cet isolement du séquestre a été dû à la persistance, indubitable dans ce cas, de la nature petro-squameuse. (*Bolet. de laryngol.*, n° 14, avril 1903.)

Dr G. Dupond.

Otite actinomycosique; mastoïdite et phlegmon cervical de même nature.

M. Thévenot présente au nom de M. le professeur Poncet un malade qui présenta d'abord des douleurs violentes dans l'oreille gauche. Quinze jours après, il eut un écoulement abondant. Quelques jours après, il commença à souffrir de la mastoïde, qui se tuméfia. La tuméfaction s'étendit progressivement le long du sterno-cléido-mastoïdien; il se fit de petits abcès superficiels qui s'ouvrirent à l'extérieur et restèrent fistuleux. Il existe une induration ligneuse de

la région. La présence dans le pus de nombreux grains jaunes démontra qu'il s'agissait d'actinomycose. Le parasite a dû pénétrer par la trompe, d'où trois stades : otite moyenne aiguë, mastoïdite, phlegmon cervical.

Dans ce cas, outre le traitement ioduré, il sera nécessaire d'intervenir chirurgicalement pour suivre les lésions dans la profondeur et éviter une propagation possible au cerveau. (Soc. des sciences méd. de Lyon, séance du 24 mai 1903, *in Lyon méd.*, mai 1903.) Dr G. Dupond.

Diagnostic différentiel des complications intra-craniennes des otites purulentes, par le Dr M. Parmentier.

Trois complexus symptomatiques aideront surtout à établir ce diagnostic différentiel : 1° commémoratifs; 2° signes physiques (douleur, troubles intellectuels ou psychiques, signes de localisation, température, pouls, etc.); 3° signes physiques (aspect du malade, palpation des régions, signes oculaires, ponction lombaire). (*Progrès méd. belge*, n° 20, 15 oct. 1903, p. 153.) H. Bichelonne.

VARIA

Un cas de défectuosité du langage due à une maladie de la moelle épinière ressemblant à de la sclérose en plaques (*A case of defective speech, due to a form of spinal cord disease resembling disseminated sclerosis*), par le Dr Hudson-Makuen.

Homme de vingt-six ans. N'a parlé qu'à quatre ans. Une sœur plus vieille que lui et un cousin paternel eurent aussi la même affection; mais elle ne fut pas permanente. Il marcha très tardivement aussi. Pas de maladies dans son enfance. Actuellement, bonne santé; mais pâleur de la face et diminution de la force musculaire et de la coordination. Respiration défectueuse due à une ecchondrose du nez et à sa faiblesse musculaire générale. Tremblement de tout le corps, existant depuis nombre d'années, au moindre effort. écrit avec difficulté et griffonne par suite de la contracture musculaire. De même pour la marche, qui est instable. ifficulté pour monter les escaliers. Il est forcé de s'accrocher pour ne pas tomber. Réflexes rotuliens exagérés. Phé-

nomène du pied absent. Pas d'Argyll Robertson. Nystagmus intermittent. Ouïe normale, ainsi que le sens du goût. Quelques attaques de vertige. Légère parésie vésicale. Sa mentalité est en rapport avec son physique. C'est plutôt un *minus habens*. A l'école il était plutôt fort en mathématiques. Il accuse son défaut de prononciation d'être la cause de ses revers littéraires. Il existe une émotivité exquise. Sa parole est scandée, hésitante comme son écriture et sa démarche. Sa langue peut se mouvoir dans toutes les directions, quoique quelque peu trémulante. Il existe aussi, quand il parle, du tremblement des lèvres. Il n'y a pas de bégaiement à proprement parler, mais une sorte d'hésitation, comme s'il devait choisir ses mots, due peut-être à la lenteur de l'action musculaire. A vingt ans, son langage était totalement inintelligible. Il reçut alors une éducation spéciale qui détermina une certaine amélioration. Le traitement employé par l'auteur les deux derniers mois consista en un entraînement physique spécial et à diriger l'attention du malade sur la façon de parler. Le jeune homme fut très amélioré relativement. Il s'agit, sans doute, en l'espèce, d'une maladie de la moelle épinière, peut-être aussi des nerfs craniens et du cerveau.

L'auteur fait suivre son observation de réflexions qu'il invoque pour asseoir son diagnostic de sclérose en plaques. Perte de la puissance musculaire, incoordination marquée, réflexes irréguliers, accrus par l'effort, cessant avec le repos. Il existe une contracture musculaire généralisée, du tremblement; la parole est scandée; les pupilles sont inégales. Il y a du nystagmus. Douleurs dans le dos et les jambes, céphalalgies, vertige, dyspnée. Ce qu'il faut remarquer c'est : 1° le début de l'affection à l'âge de deux ans; 2° l'arrêt de toute évolution morbide durant vingt ans.

Suit une discussion à laquelle prennent part les Drs Buer, Carpenter, Eshner et Makuen. (*The Internal. Med. Magazine*, mars 1903.)

Dr KAUFMANN.

Le Gérant : R. CHAIGNEAU.

Bordeaux. — Impr. G. GOUNOUILHOU, rue Guiraude, 11.

25e ANNÉE. N° 4. 23 JANVIER 1904.

REVUE HEBDOMADAIRE
DE
LARYNGOLOGIE, D'OTOLOGIE
ET DE RHINOLOGIE

OTITE EXTERNE HÉMORRAGIQUE[1]

Par le Dr **Louis BAR**, de Nice.

En parcourant les divers traités classiques des maladies de l'oreille, on s'aperçoit que dans aucun, sauf dans celui de Politzer, il n'est fait mention de l'otite externe hémorragique. Cette constatation nous a paru justifier l'intérêt que les observations de ce genre peuvent provoquer.

Observation I. — Mme G..., artiste lyrique, âgée de quarante-neuf ans, est de constitution arthritique. Depuis de longs mois déjà, une affection de l'utérus détermine quelques troubles dans son système circulatoire, provoque de l'anémie, et altère la fonction digestive. Elle n'a jamais eu de maladies d'oreille sauf une myringite il y a six ans.

Le 25 mai 1902, elle éprouve, sans cause connue, avec des douleurs modérées, des bourdonnements d'oreille et une légère dureté de l'ouïe, et comme dès le lendemain un écoulement de sang se produit aux oreilles, notre distingué confrère, le Dr Piétri, nous prie d'examiner un état aussi peu ordinaire. — La malade, anémiée et pâle quoique robuste, se plaint des deux oreilles. En effet, l'exploration, faite des deux côtés, montre sur la paroi inférieure du conduit auditif osseux plusieurs zones de desquamations épider-
ques oblongues ayant été sans doute auparavant le siège de
yctènes allongées remplies de sang veineux. Ces zones desqua-
es se prolongent en avant sur le conduit auditif cartilagineux

[1] Travail communiqué à la Société française de laryngologie, obre 1903.

d'une part, et atteignent en arrière le segment inférieur et postérieur du conduit osseux jusqu'à la membrane du tympan. Un sang noir s'en écoule en nappe hémorragique ou simplement sérosanguinolente selon le degré plus ou moins avancé de l'affection. Il n'y a aucune perforation du tympan, l'oreille moyenne ne contient aucun exsudat, mais présente sans doute une légère atteinte inflammatoire qui contribue à la diminution de l'ouïe.

Les instillations d'eau oxygénée saturée à 12 volumes nous fournirent pour le traitement de ce cas un résultat bien supérieur aux attouchements d'alcool boriqué suivis d'insufflations de poudre d'acide borique, ainsi que nous l'avions fait les deux ou trois premiers jours. Malgré des soins minutieux, des poussées nouvelles se produisirent à différentes reprises et il ne fallut pas moins d'une quinzaine de jours pour obtenir la guérison de cette otite double et pour restituer *ad integrum* les conduits auditifs externes de la patiente.

Dans un relevé des cas d'hémorragies spontanées de l'oreille, Isambert[1] cite un cas analogue sous le nom « d'hématome » du conduit bien qu'il s'agisse ordinairement non point d'un hématome, mais de l'état phlycténulaire d'une inflammation réelle. En effet, « il s'agit en pareil cas, » dit Politzer[2], « d'une inflammation superficielle de la peau dans laquelle l'exsudat hémorragique soulève l'épiderme sur une grande étendue » et qui laisse, ainsi que nous avons pu nous en convaincre, le derme sous-jacent en état d'inflammation visible. Ce genre d'otite externe évolue généralement sans aucune complication, à moins que l'otite ne soit le symptôme d'une affection plus sérieuse, ou qu'à la suite d'ulcération du revêtement du conduit auditif externe et du périoste en cet endroit une sténose locale n'en devienne la conséquence.

Il est aussi facile de diagnostiquer ce genre d'otite que malaisé d'en élucider *la cause*, sauf les cas où, comme le suivant, le processus mastoïdien présente quelques signes

1. Isambert, *Séméiologie des hémorragies spontanées de l'oreille*. Thèse de Bordeaux, mars 1896.
2. Politzer, *Traité des maladies de l'oreille*, 1883, p. 537. Trad. Joly.

présomptifs d'une inflammation régionale. Généralement, le simple examen otoscopique dévoile une otite externe hémorragique et en fixe les limites. La mastoïde peut toutefois être atteinte à ce sujet et souffrir d'une inflammation dont l'origine serait aux parois du méat ulcéré, ou encore d'un état franchement douloureux, névralgique, ayant un même point de départ et provoquant sur l'apophyse une sensation si douloureuse que bien rares sont les cas où une mastoïdite l'est autant.

Obs. II. — M. X..., docteur en médecine, âgé de quarante-cinq ans, nous mandait un jour, en toute hâte, pour nous consulter au sujet de son oreille gauche, laquelle, disait-il, mettait sa vie en danger. Le conduit auditif, en effet, était soulevé par des vésicules d'où s'écoulait un liquide séro-sanguinolent; malgré la sténose qu'elles y occasionnaient, elles permettaient à un petit otoscope de laisser explorer toute la cavité méatique. Rien de particulièrement autre n'ayant été remarqué, nous conclûmes à une otite externe hémorragique. Le malade faisait remonter le début de son affection au quatrième jour. Le lendemain, ayant été précipitamment rappelé auprès du malade, nous fûmes tout étonné de le trouver avec une fièvre de 39° et un état très douloureux de la mastoïde, à telle enseigne que la moindre pression était insupportable. La région était, en outre, tuméfiée et la traction du pavillon douloureuse. Ce signe seul nous permettait encore de localiser au conduit le siège de tout le mal. L'affection cependant paraissait s'accroître; la nuit, un subdélirium assez prononcé, joint à un état fébrile toujours le même, fit naître quelque inquiétude, si bien qu'après un jour d'attente et sur la demande même du malade, les médecins appelés en consultation penchaient en faveur d'une ouverture des cellules mastoïdiennes. Ayant obtenu qu'on surseoirait encore environ une journée à cette opération, nous eûmes le plaisir de voir, sous l'influence de fomentations chaudes, décroître sensiblement et définitivement tous ces symptômes inquiétants. Ils n'étaient, en un mot, que ceux d'une périostite mastoïdienne consécutive à l'otite hémorragique que nous avions signalée dès l'abord et qui, d'ailleurs céda, x lavages à la solution de lysol à 1 o/o et à l'eau oxygénée saturée. ute la paroi inférieure du conduit auditif osseux avait été souée par les phlyctènes et paraissait avoir o casionné la pseudo-stoïdite. Je dois dire qu'un instant les phénomènes locaux urent si rapidement progressifs que nous ne fûmes point éloi-s de croire à une de ces ostéomyélites aiguës dont le début est

aussi soudain que la marche rapide et dont la guérison dépend autant de la promptitude de l'intervention que d'une énergique opération étendue aux plus extrêmes limites. Comme nous l'avons vu, il n'en fut rien : une simple otite externe hémorragique avait suffi pour provoquer un tel ensemble de symptômes.

D'après ces exemples nous voyons que l'otite externe hémorragique est *caractérisée* par un épanchement de sang dans la portion osseuse du conduit auditif externe venant, comme le dit Bing, à la suite de symptômes de réaction plus ou moins prononcés. Sur la paroi inférieure, quelquefois sur la paroi postérieure du méat osseux apparaissent au spéculum ou même au simple regard une ou plusieurs tumeurs allongées, d'un bleu sombre, qui s'étendent à distance soit en avant sur la région cartilagineuse du conduit, soit en arrière jusqu'à recouvrir même en partie la membrane tympanique. Ces tumeurs sont molles et flexibles, et la moindre pression suffit pour les déchirer en en faisant écouler le sang. Les téguments de la région paraissent être le siège d'une inflammation superficielle.

On ne connaît véritablement point *les causes* efficientes de cette forme d'otite. Si, en effet, l'observation a indiqué qu'elle se présente généralement sur des individus jeunes, on doit reconnaître néanmoins qu'elle n'est ni l'apanage exclusif de la jeunesse, ni celui d'une bonne santé générale. Car, sauf les cas où des lésions mécaniques des genres les plus divers peuvent être directement et aisément incriminés, sauf encore les cas où de fortes stases sanguines dans le domaine vasculaire de la tête et du cou sont le témoignage visible de causes prédisposantes, sauf enfin les cas d'inflammations du conduit et particulièrement du tympan au cours des formes graves des maladies infectieuses qui s'accompagnent aussi d'hémorragies dans d'autres régions, on demeure sans indications étiologiques précises ; on peut s'attendre, il est vrai, à rencontrer l'otite externe hémorragique dans les inflammations d'oreille chez des malades dont la force de résis-

tance est diminuée et les tissus sont affaiblis, par exemple dans les otites des patients atteints de dyscrasie scorbutique, de diabète ou de néphrite chronique; aussi voyons-nous Hovever[1] dans sa *Contribution à la statistique des hémorragies de l'oreille, du nez et de la gorge,* rapporter la plupart d'entre elles à une maladie générale (purpura rhumatismal, mal de Bright) mais il n'indique point leur allure inflammatoire. Delstanche[2], à propos d'une épidémie d'influenza, eut l'occasion plusieurs fois d'observer des hémorragies auriculaires auxquelles, de même que Politzer[3] l'avait antérieurement indiqué, il reconnut un caractère nettement inflammatoire. Elles se manifestent, d'après lui, par des ecchymoses du conduit et du segment postéro-inférieur du tympan ou bien par une phlyctène dont l'épiderme enflammé est soulevé et d'où s'écoule au dehors un sang épais, visqueux, noirâtre, presque coagulé. Von Troeltsch[4] a le premier observé que des ecchymoses de ce genre situées superficiellement se déplaçaient peu à peu, gagnaient la périphérie de la membrane, puis passaient sur la paroi du méat. Or, sans chercher les causes de cette émigration, qui ne sont pas très claires, on peut cependant établir ici une relation de cause à effet et penser que parmi les otites externes hémorragiques quelques-unes peuvent être secondaires à une inflammation propre du tympan, myringite aiguë dont l'évolution sur la couche dermique se serait propagée de proche en proche. Schwartze[5], enfin, a vu, au début de violentes otites moyennes, la formation de vésicules hémorragiques dans le conduit auditif osseux. L'influence du coup de froid[6], la suppléance menstruelle ont été également signalées comme

1. Hovever, *Vratch*, n° 40, 1897.
2. Delstanche, cité par Herck, *Ann. des mal. de l'oreille, du nez, etc.*, 1893, p. 629.
3. Politzer, *loc. cit.*
4. Von Troeltsch, *Traité pratique des maladies du l'oreille* (trad. Levy, 1870).
5. Schwartz, cité par Politzer.
6. Dunj, *Richemond Zeits. f. Ohrenheilk.*, mai 1895.

causes probables des otites externes hémorragiques; mais, assurément, parmi ces causes diversement invoquées, une des plus probables est l'influence grippale, idée à laquelle Isambert[1] paraît donner quelque appui. En tout cas, maintes fois pourra être invoquée comme cause une invasion microbienne, ainsi qu'en fait foi l'observation suivante :

Obs. III. — Mlle C..., âgée de soixante-deux ans, institutrice, est prise d'un mal d'oreille avec douleur sourde et profonde surdité à laquelle s'ajoutent une tuméfaction et un suintement séro-hémorragique du conduit auditif propres à effrayer la malade. Des phlyctènes hémorragiques, remplies d'un sang noir que la moindre pression sur les téguments phlycténulaires fait échapper au dehors, réduisaient la lumière du méat et rendaient difficile l'examen de la membrane tympanique. Soumises à l'analyse de M. d'Azemar, bactériologiste distingué, les matières ainsi retirées du conduit auditif externe nous apprennent qu'elles contenaient en grande quantité : a) *des staphylocoques*, b *des pneumocoques*, c) *des streptocoques pyogènes*. Soumise à un traitement approprié (eau oxygénée saturée à 12 volumes, suivis d'insufflation de poudre porphyrisée d'acide borique), la maladie prit fin au bout d'une quinzaine de jours.

Généralement, lorsque les malades venaient consulter, le point le plus élevé de cette forme inflammatoire, que Politzer fixe au troisième jour, est passé, car ce qui frappe les malades, c'est plutôt la vue du sang épanché que la douleur auriculaire. D'ordinaire, en effet, au moment où l'on est appelé à pratiquer l'examen, un épanchement séro-sanguinolent s'échappe du conduit, mais à l'endroit même existent encore des traces de l'inflammation locale, et mieux encore, en plusieurs points il y a des vésicules hémorragiques de date plus récente que celles qui se sont déchirées, vésicules qui peuvent persister plusieurs jours après la disparition des phénomènes de réaction et de l'évolution desquelles on peut tirer des notions précieuses pour la reconstitution exacte de la mar-

1. Isamberg, *Séméiologie des hémorragies spontanées de l'oreille*. Thèse de Bordeaux, mars 1896.

che et de la nature de la maladie. Fréquemment aussi, après la disparition des vésicules, il y a de nouvelles poussées en d'autres points du conduit, comme on peut s'en convaincre par la lecture de notre première observation.

Une ou deux semaines sont indispensables pour *la marche* régulière de la maladie, laquelle dure 8 ou 14 jours au bout desquels se détache par larges plaques la peau qui couvrait les vésicules, tandis que petit à petit apparaissent les parties précisément malades, recouvertes d'un épiderme délicat et rosé. Quelquefois, les téguments ayant été détachés trop vite, le derme se montre non encore protégé par son délicat épiderme, mais à vif et saignant en nappe. Nous avons observé un cas semblable. La guérison fut plus lente, car la surface ulcérée ne put se cicatriser que secondairement et en granulant.

L'*issue* de l'otite externe hémorragique est toujours la guérison. La fonction auditive redevient normale, car le tympan n'est que superficiellement atteint lorsque l'inflammation s'y propage, tandis que la surdité dépend surtout de l'obstruction du conduit.

Quelques *soins thérapeutiques* sont toutefois indispensables en considération de la région délicate dans laquelle l'inflammation et l'ulcération phlycténulaire se passent, inflammation qui est tantôt d'origine microbienne, ou qui évolue sur un terrain dyscrasique. Par la peau dénudée, par les lacunes de l'épithélium, une action nocive et durable des microorganismes peut se produire entretenant et augmentant l'inflammation primordiale ; celle-ci, sous l'influence des causes défavorables persistantes, peut à son tour devenir chronique après s'être diffusée à tout le conduit ou à sa plus grande étendue, ou bien occasionner parfois des granulations polypeuses, toute ose suivie tôt ou tard d'atrésie générale ou annulaire du nduit. Comme, d'autre part, nous devons tenir compte aussi ce fait que l'existence de désordres constitutionnels néraux, de même que d'affections locales, crée souvent le

terrain favorable au développement de micrococques du pus, un état phlegmoneux aussi bien que les abcès partiels sont à craindre. Le processus infectieux s'étend alors soit au tympan avec myringite ulcérative et otite moyenne purulente, soit entre le périchondre et le cartilage, soit entre le périoste et l'os qui, mis à nu, peut être atteint de nécrose. Enfin la périostite paraît de ce chef une conséquence rationnelle et possible comme le cas dont nous avons fait mention, affecter comme dans ce même cas la parotide, l'articulation maxillaire, ou, si la marche en est moins violente mais plus chronique, amener la production d'hyperostoses ou d'ostéophytes.

En vue de prévenir ou de lutter contre tous ces états de choses, il faut dès le début faire *un traitement* convenable dans lequel la prudence aussi bien que l'antisepsie jouent un rôle principal. Bruns conseille, en effet, de faire l'ouverture des vésicules à l'aide de la sonde afin de les faire se déchirer et surtout de n'agir qu'après avoir préalablement nettoyé le conduit avec des antiseptiques. Une nouvelle irrigation semblable débarrassera le conduit du contenu de celle-ci. Il emploie la solution d'acide borique à 4 o/o de même que Politzer. Quoique cet antiseptique soit le médicament de choix pour l'oreille à cause de son action non irritante, il nous a semblé, d'après le résultat de l'analyse microscopique que nous avons fait faire et en considération des causes microbiennes invoquées, que l'eau oxygénée saturée à 12 volumes ou la solution de Lysol à 5 o/o seraient d'une action plus prompte et plus énergique. Comme ces auteurs, nous pensons que le nettoyage du conduit après l'évacuation des vésicules doit être suivi d'insufflation d'acide borique, finement pulvérisé, que l'on emploiera jusqu'à ce que la poudre reste complètement sèche, au bout de vingt-quatre heures.

En résumé :

Quelques cas d'exsudation séro-sanguinolente du méat auditif à la suite d'inflammation circonscrite du conduit auditif

osseux nous ont paru devoir être signalés et mériter d'être considérés comme les symptômes probants de l'otite externe hémorragique décrite et acceptée par quelques auteurs.

Cette forme d'otite est caractérisée par une inflammation superficielle de la peau dans laquelle un exsudat hémorragique soulève l'épiderme sur une étendue plus ou moins grande.

Un état infectieux général ou local paraît en être la cause, mais une dyscrasie sanguine semble le plus souvent indispensable pour que l'otite externe révèle cette forme.

Aussi, bien que la guérison soit la règle, faut-il traiter sérieusement cette maladie autant pour mettre le malade à l'abri de la propagation de l'infection présente que pour le prémunir contre les dangers de la chronicité.

Un traitement antiseptique est de rigueur après avoir déchiré les vésicules à la sonde.

OTITES VARICELLEUSES[1]

Par le Dr M. LANNOIS, de Lyon.

La varicelle ne passe pas pour une maladie grave et, en réalité, elle ne l'est pas. Elle peut cependant revêtir de temps à autre un caractère de gravité tout à fait en dehors de son pronostic habituel.

Outre les formes ulcéreuses, gangréneuses, hémorragiques, on peut voir chez certains sujets débilités des complications sérieuses, comme l'albuminurie, la pleurésie, la polyarthrite simple ou purulente, la pneumonie et les abcès pulmonaires, le phlegmon du cou, la parotidite suppurée, sans compter les complications nerveuses comme la poliomyélite ou la poliencéphalite supérieure.

Des manifestations diverses peuvent également se produire

1. Travail communiqué à la Société française de laryngologie, octobre 1903.

du côté de l'oreille, mais le silence des livres classiques d'otologie est complet sur ce point. C'est à peine si l'on cite Burkner comme ayant vu des vésicules dans le conduit. Je dirai de suite que dans ma propre famille, où trois enfants eurent successivement la varicelle, l'un d'eux dont l'éruption était constituée par des vésicules petites, mais particulièrement nombreuses et confluentes, eut une localisation marquée sur le pavillon de l'oreille gauche. Cette manifestation cutanée est, d'ailleurs, sans grande importance.

Cette absence de manifestations du côté de l'oreille peut surprendre si l'on réfléchit qu'il n'y a pas seulement dans la varicelle un exanthème, mais aussi un enanthème atteignant la muqueuse des premières voies digestives et respiratoires et la vulve. En réalité, cet enanthème est le plus souvent limité. Pour la bouche, par exemple, les stomatites légères sont banales et ce n'est que dans les formes ulcéreuses, comme l'a montré Comby, qu'on voit de la tuméfaction de la muqueuse avec douleur, gêne de la mastication et écoulement de salive.

Les accidents peuvent être plus graves du côté du larynx. C'est à l'enanthème que L. Guinon attribue la douleur rétrosternale et la gêne respiratoire qu'on observe parfois au début de l'éruption.

Cet auteur cite des cas de Marfan et Hallé, de Roger et Bayeux, qui ont présenté des allures de croup avec altération de la voix, raucité de la toux et suffocation ayant nécessité le tubage ou la trachéotomie. A l'autopsie, on trouva des ulcérations de l'épiglotte et des cordes vocales avec gonflement de la muqueuse.

Entre les deux, stomatite et laryngite, l'angine est fréquente : elle est dite par les auteurs limitée et bénigne. Le plus souvent, on ne trouve, en effet, que quelques érosions rouges, recouvertes d'un peu d'enduit blanc ou, au contraire, dénudées et granuleuses, entourées d'un léger gonflement et d'une zone violacée. La participation du reste de la muqueuse

est habituellement nulle; mais d'autres fois, il y a de la rougeur plus ou moins diffuse.

C'est cette angine qui va suffire à déterminer des accidents du côté de l'oreille chez des enfants qui auront par surcroît de grosses amygdales ou des végétations adénoïdes. Il est, d'ailleurs, facile d'imaginer la vésicule varicellique se développant dans le naso-pharynx ou siégeant à l'orifice même de la trompe.

Ceci posé, il y a lieu de bien faire remarquer que dans l'immense majorité des cas, la varicelle évoluera sans retentissement du côté de l'oreille. Si celui-ci se produit, il pourra, chez les sujets sains du côté de l'oreille, déterminer un abaissement passager qui passera alors inaperçu. Si les enfants sont déjà porteurs de lésions auriculaires, on aura des cas calqués sur les suivants.

Ce sera, par exemple, le jeune C..., de Trévoux, âgé de cinq ans, ayant de temps à autre des douleurs d'oreille, ayant même eu, un an auparavant, un écoulement de l'oreille gauche. Il est lymphatique, porteur de très grosses amygdales et d'un peu de végétations. Les tympans sont gris et enfoncés. Quelques insufflations d'air, pratiquées en avril et mai 1903, font remonter l'audition de 10 et de 2 centimètres à 65 et 60 centimètres pour une montre qui se perçoit à environ 80 centimètres; en même temps les amygdales sont réduites au galvanocautère. Deux mois plus tard, l'enfant est ramené sourd : il vient d'avoir une varicelle pendant laquelle la mère dit que deux fois il s'est plaint de la gorge. Le Politzer et un léger curetage du naso-pharynx remettent rapidement tout dans l'ordre.

Dans un autre cas, une fillette de six ans et demi, Mlle Marie R..., d'un village voisin de Lyon, avait eu à quatre ans et demi, à la suite d'une amygdalite, une double otite purulente aiguë, qui avait bien guéri à droite, mais avait laissé une perforation à gauche. La suppuration avait récidivé deux fois déjà et avait, d'ailleurs, été peu soignée. Au mois de juin

1898, on me l'amène avec une troisième récidive qui a manifestement coïncidé avec une varicelle dont elle porte encore des traces très visibles.

Dans ces cas, la varicelle a simplement fait récidiver une affection existant déjà antérieurement. J'ai dans mes notes deux ou trois cas analogues.

Chez une autre enfant, encore une fillette de sept ans, il y avait eu l'année précédente, une otite moyenne aiguë à droite, coïncidant avec une varicelle. J'en retrouvais la trace sous forme d'un peu d'épaississement fibreux en bas et en arrière de la membrane. L'enfant n'avait jamais rien eu auparavant et, depuis, elle avait gardé de l'abaissement de l'ouïe de ce côté. Mais je n'avais là pour établir de rapprochement entre les deux affections que le récit des parents.

Dans un autre cas j'ai pu saisir sur le fait la relation de cause à effet. Il s'agissait du neveu d'un confrère, âgé de quatre ans, ayant de la toux gutturale avec de grosses amygdales cautérisées par le Dr Garel quelques mois auparavant, présentant de l'obstruction nasale facile. Je le vis au lit avec une varicelle sérieuse s'accompagnant d'angine très nette avec gros ganglions du cou et suppuration de l'oreille gauche; la guérison de l'otite se fit rapidement.

Je n'aurais pas entretenu la Société de ces seuls cas relativement légers. Mais il n'y a pas de raison pour qu'une otite varicelleuse ne se complique pas comme toute autre inflammation de l'oreille moyenne. De fait, j'ai observé une mastoïdite aiguë dans ces conditions.

Il s'agissait, dans ce cas, d'une enfant de dix-sept mois, Mlle Suzanne B..., que j'ai vue pour la première fois le 5 mai 1900. Elle présentait à ce moment tous les signes d'une inflammation mastoïdienne gauche. Quinze jours auparavant, elle avait eu la varicelle en même temps que deux autres enfants plus âgés et, pendant qu'elle avait des boutons, avait présenté, sans grande réaction, un écoulement modéré de l'oreille. Depuis trois jours, elle se plaignait, ne mangeait

pas, criait la nuit, avait de la fièvre. Le gonflement s'était montré la veille. L'enfant fut opérée le 8 mai; il y avait du pus dans l'antre et quelques fongosités dans les cellules voisines. La guérison se fit, d'ailleurs, très rapidement, le dernier pansement ayant été fait le 24, c'est-à-dire seize jours après l'intervention.

Au hasard de la lecture, j'ai trouvé récemment un fait semblable; l'auteur, au milieu de plusieurs autres cas de mastoïdite, en citait un développé au cours de la varicelle; il ne faisait aucune remarque sur la rareté de cette étiologie.

Pour ne pas allonger cette courte note, je conclurai de la façon suivante :

1° La varicelle n'atteint que très exceptionnellement l'oreille.

2° Les manifestations varicelleuses de l'oreille sont surtout des rechutes ou des récidives des otites moyennes catarrhales ou suppurées préexistantes qui se produisent par l'intermédiaire de l'enanthème pharyngé.

3° La varicelle détermine parfois des otites suppurées, et celle-ci sont susceptibles de se compliquer de mastoïdite.

DES CAVITÉS PNEUMATIQUES ANNEXÉES A L'OREILLE

CELLULES PÉTREUSES[1]

Par le Dr J. **MOURET**, de Montpellier.

J'ai l'honneur de vous présenter une série de coupes du temporal destinées à montrer que les cavités pneumatiques annexées à l'oreille peuvent ne pas être seulement cantonnées ans l'apophyse mastoïde. On a, dans ces derniers temps, menonné l'existence de cellules dites « aberrantes », développées ans divers points de la mastoïde, mais on n'en a pas,

1. Travail communiqué à la Société française de laryngologie, tobre 1903.

à ma connaissance, décrit au delà de cette partie du temporal. Les préparations que je vous soumets vous démontreront amplement que les cavités pneumatiques peuvent dépasser beaucoup les régions dans lesquelles on est jusqu'à présent habitué à les décrire.

Tout d'abord, les cellules peuvent remonter dans l'écaille du temporal, au-dessus de la linea temporalis, qui sert de limite supérieure à l'ouverture de l'os dans la trépanation de la mastoïde. Parfois ces cellules peuvent remonter ainsi à plus de deux centimètres au-dessus de cette ligne. La rétention du pus dans ces cellules non ouvertes lors de la trépanation a pu faire croire à des troubles méningitiques et nécessité une ouverture plus large.

Mais c'est surtout sur l'existence possible de cellules *intra-pétreuses* que je désire attirer tout particulièrement votre attention. Plusieurs de mes préparations sont très démonstratives à ce sujet. Sur quelques pièces, ces cellules sont peu développées, mais sur d'autres elles sont très grandes. On les voit très bien sur les coupes vertico-transversales et parallèles ou obliques au grand axe du rocher.

a) De l'attique, les cellules peuvent se prolonger au-dessus du labyrinthe jusque dans l'épaisseur de la paroi supérieure du conduit auditif interne. On voit des préparations où ces cellules sont à peine ébauchées; mais, sur d'autres préparations, on voit le labyrinthe séparé de la corticale du rocher par une grande cavité, qui communique en dehors avec la caisse du tympan. Cette cavité peut être simple ou cloisonnée. Ce groupe cellulaire *sus-labyrinthique*, lorsqu'il existe, n'est séparé de la dure-mère que par une mince corticale osseuse.

b) Sur la paroi inférieure de la caisse du tympan, on voit toujours de nombreuses petites dépressions, qui lui donnent un aspect aréolaire et qui ne sont autre chose que de petites cellules. Ces ébauches cellulaires peuvent s'enfoncer profondément et se développer au-dessous du labyrinthe

jusqu'à la pointe du rocher. Ces cellules *sous-labyrinthiques* se développent au-dessus du trou déchiré postérieur, qui contient le golfe de la veine jugulaire; elles sont tout d'abord en arrière de la portion verticale du canal carotidien et peuvent se prolonger sous la portion horizontale de ce canal jusqu'à l'extrême pointe du rocher. Ces cellules peuvent être petites, mais parfois aussi elles sont très grandes : sur une de mes préparations on peut voir une grande cellule près de la pointe du rocher, au-dessus de la portion horizontale du canal carotidien, qui mesure un centimètre dans le sens de sa longueur et dans le sens de sa hauteur.

c) De ce groupe cellulaire sous-labyrinthique peuvent émaner des cellules qui vont se développer dans l'épaisseur de la paroi inférieure du trou déchiré postérieur, dans la portion correspondante de l'occipital; à ce groupe appartient la grande cellule que vous pouvez voir sur une de ces pièces, développée dans l'épaisseur de l'apophyse jugulaire de l'occipital. Sur cette pièce, l'apophyse jugulaire est très volumineuse, elle forme une saillie conique d'un bon centimètre de longueur. Elle est creusée dans toute son étendue par une grande cellule, qui communique avec les cellules pétreuses sous-labyrinthiques. Cette cellule montre la possibilité d'extension des cellules du temporal dans l'occipital, et c'est dans la région jugulaire tout particulièrement que cette communication peut se faire, je ne l'ai pas constaté sur les autres points de contact entre les deux os. En effet, tandis que le temporal et l'occipital sont en général bien distincts l'un de l'autre, là, au niveau de l'articulation du rocher avec la région jugulaire de l'occipital, les rapports des deux os peuvent être plus ou moins intimes.

L'étude d'une série de coupes vertico-transversales passant par le rocher, l'apophyse jugulaire et le condyle de l'occipital permet de suivre les modifications de rapport qui peuvent exister entre les parties voisines du rocher et de l'occipital. Le plus souvent, les deux os sont seulement juxtaposés par engrenage

de leur ligne de suture et l'on voit nettement de chaque côté de cette ligne la corticale osseuse de l'os correspondant, avec d'un côté les aréoles spongieuses de l'occipital et de l'autre les cellules pneumatiques ou le tissu spongieux de la région pétro-mastoïdienne, suivant que l'on a affaire à un temporal spongieux ou pneumatique. D'autres fois, l'interligne osseux manque, les deux corticales accolées se sont fusionnées, rocher et occipital ne sont plus séparés que par une mince cloison osseuse sans qu'on puisse dire, tellement la soudure des deux os est intime, si cette cloison appartient à l'un plutôt qu'à l'autre. Dans ce cas, on peut voir les cellules temporales refoulant vers l'occipital la cloison interosseuse, de sorte que le cavité cellulaire paraît formée en partie par le temporal et en partie par l'occipital, tout comme les cellules ethmoïdo-frontales sont à la fois creusées dans l'ethmoïde et dans le frontal. D'autres fois encore, comme dans la préparation à laquelle je fais allusion plus haut, la cloison interosseuse se perfore et une cellule plus ou moins grande se développe au delà, dans la région jugulaire de l'occipital. Une autre variété de rapports entre les deux os peut aussi exister : la ligne interosseuse manque, la cloison interosseuse manque, et l'on trouve non pas des cellules pneumatiques, mais une véritable coulée de tissu spongieux allant du temporal à l'occipital sans aucune délimitation entre ce qui appartient à l'un ou à l'autre de ces deux os.

Ces communications, pneumatiques ou spongieuses, entre l'occipital et le temporal, se montrent assez souvent chez les sujets âgés, mais je ne les ai observées qu'entre la région pétro-mastoïdienne et la partie jugulaire de l'occipital.

En résumé, si les cellules mastoïdiennes dérivent de la paroi postérieure de la caisse du tympan, d'autres cellules peuvent aussi émaner des parois supérieure et inférieure et former deux groupes cellulaires intra-pétreux sus-labyrinthique et sous-labyrinthique et se prolonger même dans l'apophyse jugulaire de l'occipital en formant un troisième groupe

occipito-jugulaire. Ces cellules peuvent enlacer le labyrinthe, le conduit auditif interne, le trou déchiré postérieur et affecter des rapports intimes avec toute la longueur du canal carotidien. On comprend sans peine l'importance de ces rapports sans qu'il soit nécessaire d'y insister.

Je me propose, d'ailleurs, de revenir prochainement sur ce sujet et je donnerai dans mon travail la figure des préparations anatomiques intéressantes.

TUMEUR LYMPHOIDE DE L'AMYGDALE GAUCHE

MORCELLEMENT. GUÉRISON [1]

Par le Dr H. LAVRAND, de Lille.

Nous avons eu l'occasion d'observer une tumeur de l'amygdale qui, par ses caractères cliniques, pouvait faire redouter une évolution fâcheuse. La marche de l'affection, puis l'examen histologique bien qu'il n'ait pas abouti à une affirmation très catégorique, enfin le résultat du traitement ont, au contraire, démontré que le cas était beaucoup moins malin.

Voici, d'ailleurs, l'observation :

Observation. — A. B..., âgé de cinquante ans, est venu nous consulter pour une affection de la gorge le 17 juin 1901. Il se plaignait d'une gène assez marquée, à la déglutition, du côté gauche, en sorte qu'il s'alimentait péniblement. La voix était sourde. Les forces avaient beaucoup diminué et le facies pâli, en même temps que l'embonpoint avait disparu. Le sommeil lui-même était troublé.

L'affection remontait comme début au commencement de l'hiver 1900-1901. Croyant à un refroidissement, le malade n'avait d'abord attaché aucune importance au malaise qu'il éprouvait. Bientôt il it un mauvais goût dans la bouche et les douleurs augmentent plus en plus, s'exaspérant à chaque déglutition ; elles se locali-

1. Travail communiqué à la Société française de laryngologie, tobre 1903.

sent au niveau de l'amygdale gauche et s'irradient jusque dans l'oreille. Au bout de quelque temps, l'amygdale est devenue assez volumineuse. Le malade s'est mis à fumer beaucoup dans l'espoir de calmer ces symptômes pénibles.

Durant six mois, il a consulté plusieurs médecins sans résultat.

17 juin. — Au moment de l'examen, nous trouvons un ganglion sous-maxillaire gauche. L'haleine est très odorante.

L'amygdale gauche apparaît notablement augmentée de volume; elle est très irrégulière, à surface lisse, rose clair par endroits, blanc sale en d'autres, de consistance mollasse. A noter que seule l'amygdale est atteinte; les tissus voisins sont encore respectés. Pas d'ulcération, mais la tumeur en certains points saigne au moindre contact.

Traitement désinfectant et sédatif. Médication cacodylique par la bouche.

3 juillet. — L'odeur a disparu; les douleurs n'ont pas augmenté.

25 juillet. — Le malade accuse un mieux sensible, mais la tumeur ne s'est pas modifiée objectivement.

Le traitement est donc continué pendant le mois d'août.

5 septembre. — Le ganglion ne se sent plus, mais la tumeur persiste avec les mêmes caractères qu'au début : seule l'odeur a disparu depuis l'institution du traitement. L'état général ne s'est pas amélioré. A ce moment, nous nous demandons s'il ne faudrait pas songer à une ablation large de cette tumeur. Cependant, devant la répugnance du malade à subir une opération qui peut être importante; d'autre part, vu la disparition du ganglion et de l'odeur, et enfin en constatant la stagnation des symptômes plutôt que leur aggravation, nous nous décidons à faire le morcellement.

Pendant les mois d'octobre et de novembre nous enlevons de temps à autre des fragments plus ou moins considérables soit à la pince emporte-pièce, soit au serre-nœud, ou bien nous cautérisons au galvano, poursuivant les tissus exubérants jusqu'au tissu sain.

Vers le milieu de *décembre 1901,* tout le tissu malade a disparu ; il ne persiste qu'un peu de rougeur. La déglutition s'effectue sans aucune gêne; l'état général du patient est des plus satisfaisants.

23 janvier 1902. — La guérison se maintient complète; par précaution, nous retouchons quelques points au galvano.

27 mars. — Le patient va très bien. Depuis cette date, nous ne l'avons plus revu.

28 septembre 1903. — Voici ce qu'il nous écrit textuellement : « Depuis lors, j'ai bonne mine, je me porte bien et vous sais un gré

infini de vos bons soins et de votre patience à me cautériser petit à petit afin de m'éviter une opération plus grave, que je redoutais beaucoup. »

Examen histologique par M. le professeur Augier. — On trouve, en étudiant les coupes, après coloration à l'hématoxyline, du tissu conjonctif réticulé à larges mailles, à trabécules assez épaisses. Dans les mailles on voit des cellules lymphatiques, quelques-unes volumineuses, ayant subi pour la plupart une transformation vésiculeuse; elles ont l'apparence hydropique, à contenu clair; le noyau est le plus souvent refoulé excentriquement.

La surface de la coupe correspondant à la périphérie de l'amygdale est partiellement revêtue d'épithélium pavimenteux stratifié. Le reste de la surface de la coupe présente de l'exsudat fibrineux à strates serrées avec infiltration de leucocytes. On y trouve aussi des amas microbiens nombreux et volumineux; ces amas n'existent pas dans la profondeur du tissu même de l'amygdale.

Dans les diverses coupes, on n'a pu trouver les follicules ordinaires de l'amygdale.

Histologiquement, c'est la structure du tissu lymphoïde sans qu'on puisse établir une démarcation pour savoir s'il s'agit d'un tissu *simplement inflammatoire ou néoplasique.*

L'histologie ne peut décider s'il y avait simplement inflammation ou néoplasie véritable; la clinique, *a fortiori,* n'oserait trancher le débat. Cependant les symptômes accusés par le malade et ceux constatés par le médecin ainsi que la marche lente, mais pourtant progressive, du mal plaidaient très fortement pour la nature néoplasique. Évidemment la meur, bien délimitée, malgré la présence d'un ganglion, ıalgré son volume et ses bourgeons très irréguliers, et nalgré le retentissement sur l'état général, ne devait pas être ɜ nature maligne; la suite, d'ailleurs, l'a bien prouvé. Il ıllait, en tout cas, soulager le patient; le choix seul de

l'intervention était en question. Dans une circonstance comme celle-là, où les lésions anatomo-pathologiques étaient mal précisées, on aurait le droit de redouter l'évolution ultérieure de ce tissu lymphoïde incertain.

J'ai cru intéressant de présenter ce cas assez spécial à la Société, un peu pour le traitement suivi, mais bien plus pour la guérison qui se maintient depuis près de deux ans.

BIBLIOGRAPHIE

L'odorat et ses troubles, par le Dr Collet, de Lyon.

Un petit volume de 95 pages, écrit avec précision et clarté, vient d'être consacré par l'auteur à l'étude d'abord du fonctionnement normal, ensuite des troubles pathologiques de l'odorat chez l'homme.

Après l'exposé de l'appareil olfactif, la classification des odeurs et les conditions à réaliser pour obtenir une olfaction normale, M. Collet s'occupe de la mesure de l'odorat et des instruments construits pour pratiquer cette mensuration.

Il passe ensuite en revue les diverses anosmies (altération partielle ou destruction totale de l'odorat), et en donne une excellente classification que nous ne pouvons résister au plaisir de signaler.

Il divise les anosmies en :

1° *Mécaniques:* celles-ci proviennent à leur tour d'un défaut de perméabilité des fosses nasales (respiratoires); d'une orientation défectueuse de l'air inspiré; d'une oblitération de la fente olfactive; d'un obstacle quelconque naso-pharyngien;

2° *Par lésion de la muqueuse olfactive* résultant d'un ozène, d'une grippe, de coryzas intenses;

3° *D'origine nerveuse.* A leur tour, ces dernières sont organiques (compression des nerfs olfactifs, des bulbes, des bandelettes, lésions centrales) ou fonctionnelles (hystérie, inhibition).

L'odorat peut être perdu totalement, ou diminué; il peut également être accru (hyperosmie) ou perverti (parosmie). Rarement la perversion se fait dans la perception subjective ou objective de bonnes odeurs, d'où le nom de cacosmie donné habituellement à la parosmie.

Comme la vision, l'olfaction peut provoquer chez certains sujets l'image des couleurs (olfaction colorée). Enfin, dans ces dernières années, on s'est beaucoup occupé des accidents provoqués par les odeurs, des névroses de l'odorat. M. Collet n'a garde de les oublier.

Le dernier chapitre, bien court, hélas! et pour cause, mentionne les divers traitements applicables aux anosmies. Seules, les anosmies de la première catégorie bénéficient d'un traitement pathogénique opportunément appliqué. Quant aux lésions de l'odorat dues à une maladie de la muqueuse olfactive ou des centres nerveux, on les traitera par des irrigations chaudes?..., du massage, de l'électrisation, des douches d'acide carbonique, et on n'aura bien souvent qu'un... échec à déplorer. (Baillière et fils, édit. Paris, 1904.)

Dr Brindel.

REVUE GÉNÉRALE ET ANALYSES

BOUCHE ET PHARYNX BUCCAL

Angine de Vincent et chancre de l'amygdale *(Angina de Vincent y chancro de la amigdala)*, par le Dr E. Botella.

L'auteur a eu l'occasion d'observer en même temps un malade atteint d'angine de Vincent et un malade porteur d'un chancre de l'amygdale. Il rapporte les deux observations en faisant ressortir les difficultés qu'offre souvent le diagnostic différentiel entre les deux lésions. Après des considérations longuement exposées, il termine par les conclusions suivantes :

1° L'angine de Vincent est une entité parfaitement définie dont l'agent spécifique est le bacille fusiforme, fréquemment associé au spirille.

2° La présence du premier en grande quantité a une

valeur diagnostique indubitable; celle du second, s'il est seul, n'a pas la même importance.

3° Le chancre de l'amygdale présente une lésion en tout semblable, par son aspect clinique, à l'angine de Vincent; mais, pour être précis, il faut compléter les recherches par l'examen microscopique, avec l'aide duquel nous pourrons établir un diagnostic certain.

4° L'examen microscopique servira aussi comme signe de diagnostic différentiel, non seulement avec le chancre de l'amygdale, mais aussi avec l'angine diphtérique, qui peut être confondue avec l'angine de Vincent. (*Bolet. de laringol.*, n° 17, sept.-oct. 1903.) Dr G. Dupond.

NEZ ET PHARYNX NASAL

Sur la correction des nez déviés, par le Dr Ernst Winckler, de Brême.

D'après les résultats satisfaisants qu'il a obtenus dans le traitement opératoire de déviations nasales consécutives à des lésions du squelette osseux du nez, le Dr Winckler résume ainsi la technique de son procédé.

I. Tamponnement préalable à l'intérieur des fosses nasales afin que, au cas d'une déchirure quelconque de la muqueuse, il ne s'écoule pas de sang dans l'arrière-bouche. Ce tamponnement est utile aussi à l'opérateur pour lui permettre de s'orienter pendant le décollement du revêtement muqueux.

II. Incision jusqu'à l'os dans le sillon qui sépare la muqueuse des lèvres de celle du maxillaire supérieur, depuis l'épine du septum jusqu'à la canine, du côté où l'opération sur le septum doit avoir lieu.

III. La muqueuse et le périoste sont détachés de l'os afin de pouvoir placer des pinces hémostatiques sur les parties sectionnées.

IV. Les parties molles sont relevées en haut, le plancher des fosses nasales mis à nu; introduction d'un écarteur.

V. Mise à nu (autant que possible sans se servir du tranchant du scalpel) de la ligne de réunion de la plaque cartilagineuse et de la partie membraneuse de la cloison.

Détachement de la doublure muqueuse de cette cloison autant qu'il paraît nécessaire.

VI. Incision du cartilage près du point ci-dessus et, de là, enlèvement du cartilage.

VII. Fracture de la partie du dos du nez déviée, par quelques coups de marteau au niveau de l'endroit de l'ancienne fracture.

VIII. Remise en bonne place du squelette et suture.

Des photographies de sujets opérés par l'auteur, avant et après l'intervention, plaident en faveur des bons résultats obtenus par ce procédé. (*Monats. f. Ohrenheilk.*, Berlin, août 1903, n° 8, p. 337.) **H. Bichelonne.**

Les injections sous-cutanées de paraffine pour la correction des difformités du nez *(The subcutaneous injection of paraffin for the correction of deformities of the nose)*, par le Dr Gregory Connel, de Leædville.

Après avoir fait l'historique de la question, l'auteur énumère les différents cas où les injections de paraffine peuvent être avantageusement employées. Il fait ensuite une classification des différentes difformités du nez. Puis il arrive aux indications, traite des difficultés de la méthode et étudie avec soin les causes possibles de l'échec du procédé. L'intoxication paraffinique, la réaction inflammatoire qui suit l'injection, l'infection, la nécrose des tissus, les erreurs de technique, les embolies, une diffusion non prévue de la paraffine, la seringue à employer, l'absorption de la paraffine, et enfin de quelle paraffine on doit se servir. L'auteur préfère une seringue complètement métallique, à cause de la stérilisation; la tige du piston doit être munie d'un pas de vis et d'une vis de pression. L'aiguille doit être courte et posséder une lumière un peu plus grande que celle de l'aiguille de Pravaz. Puis vient une description très nette et très consciencieuse de la préparation du champ ratoire, de l'anesthésie ordinairement locale, de l'intro- tion de la paraffine et enfin du traitement consécutif. vent quatre observations, avec figures, qui montrent bien nélioration procurée. (*The Journ. of the Amer. med. As-*, 19 et 26 sept. 1903, nos 12 et 13.) Dr Kaufmann.

CAVITÉS ACCESSOIRES

L'ouverture du sinus maxillaire par le méat moyen, par M. Onodi, de Budapest.

L'auteur est partisan de l'ouverture du sinus maxillaire par le méat moyen. Les conditions anatomiques rendent facile la perforation interne du sinus. Dans ce but, il a fait construire un trocart dilatateur qui, après avoir perforé la paroi, peut sans difficulté élargir l'ouverture jusqu'à deux centimètres. Cette ouverture suffit largement pour le lavage et le tamponnement du sinus. Il suffit de donner ensuite quelques coups de pince pour enlever toute la paroi interne entre le cornet moyen et l'inférieur. Cette méthode lui a donné de bons résultats dans cinq cas; elle pourra, dans certains cas, éviter une intervention radicale. (*Ann. des mal. de l'oreille*, mai 1903.) Dr G. Dupond.

LARYNX ET TRACHÉE

A propos du mécanisme des mouvements respiratoires de la glotte chez le chien, par M. Fritz de Beule, étudiant en médecine.

On sait que pendant l'inspiration la fente glottique s'élargit, et que pendant l'expiration elle se rétrécit. Mais quels sont les muscles laryngiens qui jouent un certain rôle dans la production de ces mouvements respiratoires de la glotte? Telle est la question que l'auteur veut essayer d'élucider dans ce travail d'une certaine importance.

Il commence d'abord par exposer toutes les théories émises par les différents auteurs qui se sont occupés de cette question, encore fort obscure et qui n'a pas reçu, jusqu'à présent, de solution satisfaisante. Il décrit ensuite les expériences auxquelles il s'est livré sur les chiens. Il prouve l'analogie parfaite des mouvements respiratoires de la glotte chez l'homme et chez le chien par les mensurations exactes des oscillations glottiques au moyen du laryngomètre de Exner. Pour travailler plus facilement et avec plus de précision, il a observé la glotte directement par la trachée coupée en travers, immédiatement au-dessous du cartilage cricoïde.

Pour finir, il résume en peu de mots les conclusions à tirer de l'ensemble de ses recherches et de ses nombreuses expériences :

« 1° Pendant la respiration tranquille, la fente glottique est largement béante, immobile ou animée de légères oscillations. Cet état dépend de la contraction permanente des abducteurs;

» 2° Pendant la respiration forcée, la glotte s'ouvre plus ou moins fort à l'inspiration; à l'expiration, elle se rétrécit jusqu'à la fermeture complète. Ces oscillations sont le fait de la contraction alternative des abducteurs et des adducteurs;

» 3° A l'occasion d'efforts expiratoires extrêmes, des éléments étrangers au larynx (muscles stylo-pharyngiens et sous-hyoïdiens, constricteurs du pharynx) y participent également. » (*Le Névraxe*, vol. V, fasc. 2.) Dr G. Dupond.

OREILLES

L'oreille et les accidents du travail, par M. Castex.

Il s'agit ordinairement de cochers, de charretiers, de palefreniers, d'ouvriers du bâtiment, d'employés de chemins de fer, de mineurs. Les troubles auditifs s'observent aussi chez les plongeurs, à la suite des explosions de dynamite. En général, le médecin expert spécialiste ne voit le malade que dix, douze, quinze mois et plus après l'accident. Il se plaint de maux de tête, de bourdonnements, de vertiges. La surdité unilatérale l'empêche de percevoir de quel côté viennent les bruits. Parfois, il y a hyperacousie. Parfois, il existe des troubles généraux, tremblements, sueurs froides, pertes de mémoire, etc. L'étude de la lésion locale est souvent embarrassante. Elle peut être antérieure à l'accident. Le diapason, les épreuves de Weber et de Rinne indiqueront la localisation de la lésion. En général, c'est l'oreille interne qui est prise. Le jugement du tribunal demande dans quelle proportion l'audition est diminuée. Il faudra donc mesurer la portée auditive pour les voix haute et chuchotée. Le diagnostic est difficile. Les vertiges sont-ils dus au traumatisme ou à la neurasthénie consécutive? L'accident a-t-il aggravé

une lésion antérieure? Si le tympan est normal, le Rinne positif, il y a eu commotion labyrinthique.Il faut examiner les cavités voisines, voir s'il n'y a pas de végétations adénoïdes. On doit songer aussi à l'hystéro-traumatisme dépisté par l'hémi-anesthésie et le rétrécissement du champ visuel. On peut avoir affaire à un simulateur. Le pronostic est généralement grave. La surdité s'aggrave. Il n'en est pas de même des bourdonnements qui finissent par disparaître, ainsi que les vertiges. La perte de mémoire, la mélancolie la paralysie agitante, l'atrophie musculaire progressive viennent souvent assombrir le pronostic. Le traitement est bien aléatoire. Seul, souvent, le règlement de l'accident améliore l'état du blessé. Le certificat médical doit spécifier : 1° le caractère de la blessure et l'état du blessé, au moment de la délivrance du certificat; 2° les suites probables de l'accident : incapacité permanente, totale ou partielle; incapacité temporaire et sa durée; 3° l'époque à laquelle il sera possible de connaître le résultat de l'accident. Il faut aussi envisager l'incapacité générale et professionnelle, l'âge du sujet. Terminer le rapport par des conclusions prononçant sur le genre et le degré de l'invalidité. *(Bull. de laryngol., otol. et rhinol.)* Dr KAUFMANN.

Occlusion artificielle et thérapeutique de la trompe d'Eustache comme moyen d'éviter l'infection de la caisse d'origine naso-pharyngienne, dans les cas de perforation de la membrane du tympan, par le Dr E. V. SEGURA, de Buenos-Ayres.

L'auteur estime que dans ces cas de perte totale ou presque totale de la membrane du tympan et quand l'écoulement a cessé, il y a lieu de supprimer la perméabilité de la trompe d'Eustache puisqu'elle n'a plus d'utilité.

Il conseille cette intervention dans tous les cas de suppuration intermittente de la caisse et dans les cas d'évidements pétro-mastoïdiens où la cicatrisation est retardée par les secrétions du pharynx qui remontent à travers la trompe. Dans ce but, il se sert d'un cautère électrique ayant la même forme et les mêmes dimensions qu'une sonde d'Itard et terminé par un fil de platine en forme

de spirale ronde. Auparavant, il a soin de faire une insufflation d'air et une petite instillation d'une solution de cocaïne. Par la rhinoscopie postérieure, il s'assure que le cautère est bien en place, et il fait une cautérisation énergique, mais rapide. Il n'y a pas d'hémorragie, le malade souffre peu. Un malade atteint d'écoulement intermittent a guéri par ce moyen : l'auteur se propose de continuer dans cette voie. (*Ann. des mal. de l'oreille*, mai 1903.)

Dr G. Dupond.

De l'emploi de la série continue de tons de Bezold dans les cas de simulation, par le Dr Hasslauer.

L'auteur rapporte trois cas de surdité bilatérale ou plutôt d'abaissement très considérable de l'acuité auditive chez trois soldats, qui furent *a priori* considérés comme simulateurs à cause aussi bien de leurs allégations singulières que de leur habitus timide et peu intelligent. L'examen avec la série continue de tons, dans plusieurs séances réitérées, donna une parfaite concordance des déclarations des sujets sur l'étendue de la perception des sons de l'échelle, toujours avec les mêmes limites. De plus, la voix parlée était également comprise dans les limites fixées par Bezold comme obligatoires pour les sujets sincères, et, hors de ces limites, il y avait surdité complète pour l'audition de la parole.

La série continue de tons peut donc être un moyen de diagnostic dans la question de la simulation, mais seulement dans les cas où l'on soupçonne à tort cette simulation ou l'exagération : on peut alors, avec ce moyen, contrôler la bonne foi de l'observé; mais, pour démasquer un véritable simulateur, cette méthode ne donne pas de résultats. (*Deuts. militärarztliche Zeits.*, 1903, n° 8.).

H. Bichelonne.

L'amygdale pharyngienne et l'organe de l'audition chez les idiots, par les Drs G. Brühl et E. Nawratzki, de Dalldorf.

L'obstruction des fosses nasales et l'abaissement de cuité auditive sont susceptibles d'enrayer les progrès olaires d'enfants normaux par ailleurs : on en a une reuve dans ce fait que les bons élèves ont moins fréquem-

ment que les mauvais la respiration par la bouche et l'ouïe dure : ce sont les résultats obtenus par Frankenberger, qui trouva une proportion d'acuités auditives insuffisantes quatre fois plus forte chez les écoliers médiocres, et une proportion double d'amygdales pharyngiennes hypertrophiées. Il y a là une véritable aprosexie nasale et auriculaire.

Les auteurs, se basant sur ces observations, ont examiné les idiots de l'établissement de Dalldorf, au nombre de 271 : ils les divisent en « susceptibles d'éducation » (195), et « non susceptibles d'éducation » (76). Ils ont pratiqué un examen aussi approfondi que possible des fosses nasales, de leurs orifices postérieurs, de l'arrière-bouche et de l'oreille.

Hypertrophie des amygdales palatines dans la proportion de 69 % des examinés, tandis que Frankenberger n'a trouvé que 12,7 % chez les écoliers.

Hypertrophie de l'amygdale pharyngienne chez 71 % des idiots : seuls, 62 sur 187 examinés ne présentaient pas cette hypertrophie. Chez les enfants des écoles, Frankenberger n'a trouvé qu'une proportion de 31,8 %. Le pourcentage obtenu chez les idiots dépasse même celui observé chez les sourds-muets, qui n'est que de 50 %.

La membrane du tympan n'a été rencontrée dans son état normal que chez 32,4 % des patients. On a noté chez eux, tout d'abord, une proportion très considérable de bouchons cérumineux. On a observé fréquemment aussi des dépressions de la membrane avec troubles de la structure de celle-ci, des suppurations chroniques fétides de l'oreille moyenne avec grosse perforation, des polypes, du cholestéatome; souvent aussi des cicatrices sur la membrane, des atrophies de celles-ci, des catarrhes aigus exsudatifs de la caisse, etc. En résumé, on trouve encore chez les idiots un nombre de tympans pathologiques plus élevé que chez les écoliers et les sourds-muets.

Le pouvoir auditif n'a pu être mesuré que chez 195 des patients : d'après les résultats obtenus, il y a chez les idiots beaucoup plus d'acuités auditives défectueuses, surtout d'un degré élevé, que chez les enfants des écoles.

Les auteurs sont loin de conclure toutefois que ces défectuosités nasales ou auriculaires sont la cause de l'idiotie chez les sujets qui en sont affectés. C'est plutôt l'idiotie qui joue chez eux un rôle aggravant dans la production de ces défectuosités, car celles-ci sont souvent congénitales, au même titre que les autres stigmates somatiques de dégénérescence héréditaire, et, de plus, l'état de délaissement dans lequel on abandonne, surtout dans les classes peu fortunées, les faibles d'esprit, est un facteur important dans la genèse des lésions du nez et de l'oreille. Le patient lui-même est incapable de suffire, par ses propres moyens, aux soins qu'exigent les appareils de l'odorat et de l'ouïe, et même d'attirer l'attention de ceux qui sont commis à sa surveillance sur les phénomènes douloureux dont ces appareils peuvent être le siège.

Les défectuosités du nez et de l'oreillle exercent une influence fâcheuse manifeste sur l'éducation des idiots, comme les auteurs ont pu s'en assurer à l'asile de Dalldorf.

Des soins appropriés, amenant une amélioration dans ces organes, ont été suivis de résultats satisfaisants dans l'éducation des patients. (*Zeits. f. Ohrenheilk.*, Wiesbaden, septembre 1903, p. 105.) **H. Bichelonne.**

De l'otite moyenne dans la pathologie infantile *(Inflammation of the middle ear in diseases of children)*, par le Dr Elterich, d'Alleghany.

L'auteur insiste sur les rapports fréquents de l'otite moyenne avec les maladies infantiles, coryzas aigus, pneumonie du sommet, grippe, rougeole. (*Med. Record*, 17 octobre 1903, p. 629.) Dr Kaufmann.

Théories récentes de l'audition *(Recent theories on sound conduction)*, par le Dr Treitel, de Berlin.

Après avoir rappelé la théorie de Helmholtz, qui admettait l'hypothèse de la résonance, l'auteur arrive aux expériences de Beckmann. Ce dernier ne voyait dans la membrane du tympan et les osselets qu'un appareil frénateur pour les mouvements du liquide labyrinthique. Les muscles aussi doivent entrer en ligne de compte. En cas d'ankylose de l'étrier ou de la chaîne tout entière, le frein n'existe plus et

le malade ne peut plus entendre les notes séparées. Zimmermann prétend, comme Beckmann, que la membrane du tympan et la chaîne des osselets n'ont rien à voir avec la conduction proprement dite du son. Une seule voie conduit le son au labyrinthe : la conduction osseuse. La transmission moléculaire des ondes sonores par la chaîne est impossible en raison de la construction de cette chaîne. Dans le Rinne, les vibrations longitudinales du diapason sont transmises par la voie aérienne. Si on applique le diapason sur les os, ce sont les vibrations transversales qui entrent en jeu. Kleinschmidt regarde l'oreille moyenne, en même temps que les cellules mastoïdiennes, comme une chambre à air pour la transmission des sons. La chaîne sert à compenser les pressions. Les muscles intrinsèques ne font que protéger le labyrinthe en restreignant la mobilité de la cavité tympanique. D'où il suit que l'oreille moyenne est nécessaire pour l'audition des sons graves. Dennert fit des expériences de diapason dans l'eau et trouva une diminution de vibrations. Pour lui, dans la conduction aérienne,un appareil externe auxiliaire est nécessaire pour la transmission des sons au liquide labyrinthique. Kaiser fit des expériences dans l'eau avec un téléphone. D'après lui, l'intensité du son diminue par le passage des ondes dans le liquide labyrinthique. Le déplacement du liquide labyrinthique n'a pas grande influence. Il admet la vibration moléculaire, tout en admettant l'idée de vibration massive. D'après Treitel, la théorie de la résonance n'est pas sans valeur, comme on a bien voulu le dire. Malgré Kleinschmidt et Zimmermann, qui ont démontré que la membrane du tympan n'était pas un résonateur, on peut admettre comme possibles les vibrations moléculaires. En cas de malformation auriculaire (absence des fenêtres), la conduction osseuse doit être prise en considération. Comment sont excitées les fibres de la membrane basilaire? La conduction osseuse suffit sans doute en cas d'absence de la membrane du tympan ou d'ankylose de l'étrier. Il en est de même pour expliquer l'action d'un tympan artificiel, d'après Lucas.

Le récent travail de Secchi conclut à la transmission des

sons au labyrinthe par l'air de la cavité tympanique. La membrane du tympan sert de filtre et de régulateur. Les osselets sont des organes protecteurs. Pendant le repos, la trompe d'Eustache règle la pression. Treitel conclut en disant que le problème n'est pas encore résolu.

Comme toujours, les Allemands ne se citent qu'entre eux. Pas une seule fois le nom de Bonnier n'a été prononcé. (*Archiv. of otol.*, oct. 1903.) Dr KAUFMANN.

CROUP ET DIPHTÉRIE

Sur une indication de la trachéotomie dans le croup, par le Dr MARFAN.

Marfan est partisan résolu du tubage : ainsi, dans son service à l'hôpital des Enfants malades, en l'espace de deux ans, pour 783 tubages il n'a fait que 44 trachéotomies primitives et 35 trachéotomies secondaires.

La trachéotomie lui paraît cependant répondre à certaines indications, rares, il est vrai, mais très précises; témoin l'observation qu'il va rapporter.

Enfant de trois ans, amené à la consultation en pleine asphyxie diphtérique. Sans tarder, on fait le tubage d'abord avec un tube court, puis, l'enfant respirant plus mal, avec des tubes plus longs. A chaque introduction du tube, la dyspnée augmente rapidement; mais on espérait, en changeant le tube, ramener la fausse membrane refoulée, qui devait certainement obstruer la trachée. De guerre lasse, on fait la trachéotomie et on a la chance de retirer, accolée à la canule interne, une fausse membrane de près de 10 centimètres de long, et qui reproduit le moule de la trachée et l'origine des deux grosses bronches. L'enfant, qui allait bien sur le moment, mourut d'asphyxie paralytique sept jours après.

Lorsque l'introduction du tube détermine de l'apnée et de la respiration artificielle démontre que l'air ne passe pas par le tube introduit, on peut être assuré qu'il s'agit d'un refoulement d'une fausse membrane vers la trachée ou de l'obstruction du bout inférieur du tube; dans ce cas, sans

chercher à stimuler les efforts d'expectoration par une injection d'huile mentholée, il faut faire la trachéotomie sans hésiter. (*La Pédiatrie pratique*, 15 déc. 1903.)

Dr BERTEMES.

VARIA

Une nouvelle paire de ciseaux amygdaliens, une pince et un abaisse-langue *(A new tonsil sissors, forceps and tongue depressar)*, par le Dr STEPHENSON, de Little Rock.

Les ciseaux présentent sur la lame inférieure une sorte de bec qui empêche l'amygdale de fuir, pendant que la pince la tient et la fixe. Quant à l'abaisse-langue, il présente une concavité sur son manche, afin de faciliter l'examen chez les personnes à poitrine bombée. De plus, sa partie plane est munie de trois trous pour éviter le glissement de l'organe. (*The Journ. of the Amer. med. Ass.*, 19 sept. 1903.)

Dr KAUFMANN.

Sur les résultats obtenus jusqu'à ce jour par les injections de paraffine dans les difformités nasales et les défectuosités rétro-auriculaires à la clinique du professeur Gerber (de Kœnigsberg), par le Dr SOKOLOWSKY, assistant.

L'auteur rapporte six observations de difformités nasales (nez en selle, nez en lorgnette, etc.) et trois observations de difformités rétro-auriculaires (ouvertures persistantes consécutives à des cures radicales), traitées avec succès et sans accidents par des injections sous-cutanées de paraffine. (*Deuts. med. Wochens.*, n° 42, 15 oct. 1903, p. 757.)

H. BICHELONNE.

NOUVELLES

Distinction honorifique. — Nous apprenons avec le plus grand plaisir que notre collègue et ami, le Dr Luc, vient d'être promu au grade de chevalier de la Légion d'honneur; nous sommes heureux de lui adresser ici nos plus sincères félicitations.

Le Gérant : R. CHAIGNEAU.

Bordeaux. — Impr. G. GOUNOUILHOU, rue Guiraude, 11.

25e ANNÉE. N° 5. 30 JANVIER 1904.

REVUE HEBDOMADAIRE
DE
LARYNGOLOGIE, D'OTOLOGIE
ET DE RHINOLOGIE

DEUX CAS D'ABCÈS DU NEZ[1]

Par le Dr JONCHERAY, d'Angers.

Voici deux petits faits de clinique rhinologique à peine ébauchés dans les manuels. Ce ne sont pas des abcès classiques du nez, abcès de la cloison; ce sont deux abcès narinaux, vestibulaires, peut-être de simples furoncles. Néanmoins, les malades, se préoccupant plus de ce qu'ils ressentent que de l'étiquette donnée à leur mal, portent souvent plus volontiers un abcès de l'apophyse qu'un abcès du bout du nez, et nous devons pouvoir également les guérir dans les deux cas.

Observation I. — Dr X..., trente-cinq ans, vient me trouver le 30 mai 1901, honteux, piteux, se cachant la face. Depuis huit jours, il n'ose plus s'exposer aux lazzi de ses clients et du public. Et, de plus, il souffre assez sérieusement, mais sans fièvre, ni altération de l'état général. Nez à bout quadruplé de volume, tendu, rouge, luisant; les deux ailes et le dos du nez presque jusqu'à la racine du nez sont également gonflés et d'un rouge vineux; rien aux joues, aux lèvres ni aux yeux. A l'angle dièdre formé en avant par la cloison et l'aile du nez gauche, ligne de fongosités, que je curette en ramenant du pus assez concret; je constitue une petite cavité que je draine. Le cartilage semble peu altéré. État seulement congestif de la muqueuse nasale de chaque narine. Ni plaie, ni ulcère, ni croûte dans le voisinage.

[1] Travail communiqué à la Société française de laryngologie, octobre 1903.

31 mai. — Rougeur et douleur bien diminuées. Je fais une pointe de feu pénétrante dans la plaie du bout du nez et à l'angle externe de la narine gauche, où apparaissent quelques points jaunâtres.

1er juin. — Amélioration. Écoulement séro-sanguinolent.

3 juin. — Même écoulement à l'angle externe seulement. Les ailes du nez sont redevenues mobiles. Glycérine iodée.

6 juin. — Guérison. Pas de fissure ni eczéma.

Observation II. — M. T..., vingt-huit ans, cocher, venu le 9 mars 1903. Depuis huit jours, état grippal, avec fièvre, troubles gastriques, insomnie, dans un milieu grippal. L'aile du nez droite est très tendue, mais non luisante, rosée et d'un rouge vineux; le sillon naso-génien n'existe plus; les deux paupières ferment presque l'œil, et le sillon orbito-nasal est diminué, la joue est en état de fluxion; la partie droite de la lèvre supérieure laisse voir les dents parce qu'elle est relevée en bourrelet. Partout sur ces régions œdématiées, même coloration rosée; le doigt s'enfonce légèrement sans provoquer une vive douleur. Pas d'œdème bleuté, semi-transparent, de l'érysipèle; pas de douleur locale appréciable. Dents fuligineuses; malade très déprimé. Presque sur toute la face interne de l'aile du nez droite, mais surtout à l'angle externe, large plaque jaune indiquant un abcès formé bon à ouvrir. Je l'incise et ramène beaucoup de pus crémeux, chaud, odorant. Cavité de 2 centimètres au moins de profondeur et de 1 centimètre de diamètre. Écouvillonnage qui amène des douleurs dentaires. Drainage. Pansement occlusif humide. Purgatif, quinine, alimentation liquide.

10 mars. — Le malade a dormi un peu, l'aile du nez est affaissée, mais la tuméfaction empiète sur la joue. Le pus coule pas mal. Nouvelle mèche iodoformée, nouveau pansement occlusif et humide.

11 mars. — Le malade a souffert de son pansement. L'œil est plus œdématié, le sillon naso-génien menace sphacèle; le pus, cependant, coule abondamment. Je curette la cavité et constate un vaste décollement des tissus jusque sur l'os malaire. Je ne remets pas de mèche; pansement humide, peu compressif. Le pus, examiné au laboratoire, a donné du staphylocoque doré pur; aussi j'ordonne pommade Crédé au collargol en onction sur le nez, 3 grammes par jour, et levure de bière.

12 mars. — Mieux sensible; pus abondant. Cependant je crains une collection de pus dans le pli de la lèvre supérieure.

13 mars. — Mieux très sensible.

14 mars. — L'écoulement est devenu séro-sanguin ; le gonflement diminue vite. Toujours même traitement local et général.

16 mars. — Abcès presque guéri. Reste seulement un peu d'œdème naso-génien. Grand affaiblissement du malade.

20 mars. — Guérison. Plaie à peine visible. Il persiste seulement un léger empâtement du pli naso-génien. L'aile du nez n'est pas déformée, tout au plus un peu moins mobile, comme raccourcie. Cartilage persistant.

Ces deux malades m'ont suggéré les réflexions suivantes comparativement aux cas qui peuvent leur être assimilés :

Mon malade I, par sa marche plus lente, son allure plus modérée, sa coloration vineuse, son absence d'extension à l'œil et à la lèvre, son pus mal collecté, son coryza double concomitant, son état général demeuré bon, ressemblait plutôt à un abcès froid, un sphacèle de tissus, de nature diathésique, ou bien à un abcès lymphangitique (Lermoyez) consécutif à un furoncle, à une infection voisine méconnue. Je dois dire que depuis cet abcès, un an après, le malade en question me revint porteur dans la même narine gauche, mais sur la cloison, d'une ulcération indurée, en cratère, avec pseudo-membrane, une angine rétropharyngée opaline, qu'il avait prise pour de la diphtérie et soignée par le sérum, et, enfin, un début de perforation palatine. Il était, sans s'en douter, un syphilitique de vieille date, et l'abcès que j'ai décrit était peut-être venu sous cette influence.

Mon malade II, s'il eût été du sexe féminin, eût peut-être été pris par son médecin pour un érysipèle de la face, car sans doute, beaucoup de ces érysipèles ne sont que des furoncles vestibulaires. C'était une staphylococcose pure, mais chez un grippal, — c'est ce qui explique son allure grave et envahissante, — venue sans fissure ni eczéma préalable. D'ailleurs, le furoncle vestibulaire, le petit abcès banal que nous voyons si fréquemment, diffère généralement en tous points des deux cas décrits plus haut, et les malades viennent plutôt nous consulter pour l'eczéma qui l'a occasionné.

Ni l'un ni l'autre de mes malades n'eurent de complications graves. Elles sont heureusement assez rares (Moure). Mon malade II, cependant, me fit craindre plus d'un jour, et par son état local et par son état général, une infection méningée par la veine faciale. Il l'évita peut-être par le curetage, le drainage faits à temps, peut-être aussi par le collargol appliqué localement pendant huit jours, et dont je crois avoir depuis constaté encore les bons effets.

Il n'y eut pas non plus déformation du dos du nez en coup de hache; ce n'étaient pas des abcès de la cloison, même chez mon malade I. Pas même déformation et affaissement de l'aile du nez, ce qui m'étonna chez mon malade II. Il est vrai, l'orifice de l'abcès semblait passer en arrière du fer à cheval formé par le cartilage de l'aile du nez (Lubet-Barbon, Sarremone).

UN CAS DE TRIADE D'HUTCHINSON[1]

Par le Dr **L. de MILLY**, d'Orléans.

J'ai eu l'occasion d'observer un cas de surdité totale bilatérale, survenue pour ainsi dire subitement chez une jeune fille de treize ans.

En voici le résumé :

Observation. — Cette malade, se trouvait il y a quelques mois à Biarritz, où elle suivait un traitement dirigé contre une coxalgie tuberculeuse ayant donné lieu à plusieurs fistules périarticulaires, dont une toute récente. Elle se plaignait à ce moment, sans avoir eu précédemment les oreillons, de bourdonnements d'oreille, de quelques vertiges et d'une légère altération de l'ouïe, quand, subitement, pendant une promenade dans le jardin, elle éprouva des vertiges plus violents et un malaise qui la décidèrent à rentrer immédiatement dans sa chambre et à s'aliter. Le lendemain, après une bonne nuit, elle était sourde, sinon complètement, du moins d'une façon extrêmement accentuée.

1. Travail communiqué à la Société française de laryngologie, octobre 1903.

Elle fut conduite à ce moment chez un médecin, qui ne put l'examiner que superficiellement, tant était grande la terreur invincible de la jeune malade, et, sans que l'on puisse porter de diagnostic précis, elle est soumise à quelques douches d'air de sa trompe d'Eustache et à des séances d'électrisation (les électrodes placées sur les apophyses mastoïdes), sans qu'aucun changement notable ou persistant se produise.

Au bout d'une quinzaine, l'état restant stationnaire, la famille fait revenir chez elle cette jeune fille, et c'est à ce moment qu'elle m'est amenée. Je passe rapidement sur la terreur inspirée à cette malade par les divers instruments, tels que spéculums, stylets, miroirs et diapasons destinés à son examen d'oreilles, pour dire en quelques mots l'état de son appareil auditif. Les conduits auditifs sont normaux de chaque côté, et si, à droite, on note une cicatrice du tympan en avant et en bas, suite d'écoulements anciens de la caisse, on ne note d'aucun côté d'enfoncement du tympan, qui, d'une coloration normale, est parfaitement mobile au spéculum de Siègle, raréfiant et condensant successivement l'air du conduit; il n'y a rien au nez ni au pharynx qui amène une gêne quelconque dans la respiration nasale normale. Cette enfant n'est donc pas une adénoïdienne. Notons, enfin, l'absence en cette région de toute ulcération. S'il est encore possible de pratiquer l'examen objectif chez cette jeune malade si pusillanime, les renseignements peu précis qu'elle peut ou veut nous donner rendent l'examen objectif beaucoup plus difficile. J'ai recherché, néanmoins, les différentes réactions du diapason et j'ai constaté que, si le Rinne est positif, la conduction osseuse est extrêmement diminuée sur la normale, signe évident d'altération de l'appareil de réception.

A quel genre de surdité avais-je affaire ?

J'éliminai d'emblée le catarrhe tubaire à cause de l'aspect des tympans et de l'intégrité du pharynx nasal et buccal; ce n'était pas non plus l'otite moyenne chronique sèche scléreuse : l'âge de la malade, l'aspect du tympan, la réaction du diapason, la rapidité de la surdité ne plaidaient pas en faveur de cette hypothèse; l'hystérie, enfin, paraissait devoir être éliminée chez cette jeune fille n'en présentant aucun stigmate; de plus, les surdités de ce genre ont plus souvent unilatérales et localisées du côté de l'hémianesthésie, qui n'existait pas ici.

Ce n'était pas non plus, et pour cause, l'otite des paludéens ou es malades ayant eu les oreillons.

Les antécédents de cette enfant sont intéressants à connaître parce qu'ils vont nous mettre sur la voie.

Née à terme de parents consanguins (ils étaient cousins germains), cette jeune fille est née au bout de quatorze mois de mariage et est actuellement seule enfant, une de ses sœurs étant morte à huit jours, de convulsions. Elle-même eut une bonne santé jusqu'à cinq ans et demi, où elle eut une affection oculaire bilatérale diagnostiquée par Panas, Galézowsky et de Wecker : kératite interstitielle, qui, soumise à un traitement mixte, sévère, ioduré et mercuriel, guérit en trois ou quatre mois.

A l'âge de sept ans, elle eut une coxalgie avec fistules multiples, dont elle souffre encore de temps en temps à l'heure actuelle. Enfin, ses dents appellent l'attention par une malformation qui est, suivant l'expression du professeur Fournier, un témoignage presque certain d'hérédité spécifique : c'est l'échancrure semi-lunaire, en coup d'ongle, du bord libre, spécialement visible, ici, sur l'incisive médiane gauche supérieure.

Cette malade présente donc la triade typique d'Hutchinson : ancienne kératite interstitielle, malformations dentaires et surtout surdité présentant les caractères suivants, décrits par le professeur Fournier dans la syphilis héréditaire tardive : surdité très habituellement bilatérale, à début brusque, inattendu, non motivé, se produisant à froid, c'est-à-dire sans la moindre réaction générale ou locale; très rapidement progressive; atteignant une intensité considérable; enfin, éminemment rebelle, persistante et presque toujours définitive, malgré un traitement spécifique énergique employé dès le début. C'est ainsi que, dès la première semaine où cette enfant me fut confiée par son médecin, nous avons été d'avis d'instituer un traitement mixte énergique de 4 grammes de frictions mercurielles, faites quotidiennement pendant quinze jours; puis injections hebdomadaires de calomel, en même temps que nous pratiquions des injections de pilocarpine destinées à amener une sudation abondante, comme il est indiqué par les auteurs et en particulier dans le cas de labyrinthites récentes.

Ce traitement, continué durant six semaines, n'a amené aucun résultat : comme auparavant, la surdité est totale, absolue, des deux côtés. Je prends à ce moment conseil de mon maître Lubet-Barbon et de mon ami le Dr Boulay, qui, ratifiant mon diagnostic, sont d'avis, tout comme le professeur Raymond consulté entre temps par la famille, que le traitement institué ayant échoué, comme c'est presque la règle en pareil cas, il peut être utile de tenter (en appuyant sur ce dernier mot) une ponction lombaire de quelques centimètres cubes de liquide céphalo-rachinien, préconisée nouvellement par le Dr Babinsky. Ce dernier pratique cette inter-

vention, bien que, pour lui, le cas soit extrêmement peu favorable : mais tout reste dans le même état désespérant Disons, toutefois, que, d'après la jeune malade, les bourdonnements sont peut-être moins forts.

Telle est l'observation que j'ai cru intéressant de résumer. Le processus anatomo-pathologique de cette surdité non périphérique mais profonde reste obscur, et il ne nous est pas possible, à l'heure actuelle, de diagnostiquer le siège exact du mal. Est-ce le labyrinthe ou le quatrième ventricule? Ce dernier expliquerait mieux la soudaineté et la bilatéralité de l'affection, comme l'a dit le professeur Fournier, bien que Hutchinson soit convaincu que cette surdité ait son origine dans une altération des nerfs auditifs, soit sur leur trajet, soit à leur terminaison dans le labyrinthe. C'est là, dit l'auteur anglais, un fait analogue à celui de la rétinite syphilitique et de l'atrophie blanche de la papille.

PRÉSENTATION
DE
MALADES OPÉRÉS DE SINUSITE FRONTALE CHRONIQUE
PAR LA MÉTHODE DE KILLIAN
ET DE
MALADES OPÉRÉS D'ÉVIDEMENT PÉTRO-MASTOIDIEN POUR OTORRHÉE REBELLE AVEC LAMBEAU DE SIEBENMANN[1]

Par le Dr LUC, de Paris.

L'histoire pathologique des ces opérés doit faire l'objet de ma communication au prochain Congrès de Bordeaux. Comme je ne puis songer à les présenter à ce Congrès, j'ai tenu à vous les montrer aujourd'hui. Je serai donc très sobre de détails à leur sujet.

1. Travail communiqué à la Société française de laryngologie, octobre 1903.

Pour ce qui est des opérés frontaux, je vous ferai d'abord remarquer que chez la plupart la déformation du visage est peu considérable. Elle est généralement proportionnelle aux dimensions du sinus dans le sens vertical. Chez le malade de l'observation VI la défiguration a résulté d'un mécanisme spécial : elle a été le résultat d'une sorte d'ulcération de la région sourcilière, consécutive à la suppuration d'un point de suture, dont la cicatrisation rétractante a reporté le sourcil très au-dessus du niveau de celui du côté opposé. Chez la plupart, vous pouvez constater que la défiguration par dépression des téguments est à peu près nulle, grâce au support fourni à la peau par l'arcade osseuse conservée entre les deux brèches osseuses.

Le malade de l'observation I a subi l'opération de Killian avec un plein succès après un échec de la méthode Ogston-Luc, et j'ai pu me rendre compte que l'échec de ma première intervention tenait à la persistance d'un foyer ethmoïdal antérieur que la brèche inférieure de Killian permit d'atteindre facilement.

Je n'ai eu à réopérer que deux des malades opérés dès la première fois suivant le procédé de Killian ; mais je me hâte d'ajouter que la méthode ne saurait être rendue responsable de cet échec, uniquement attribuable au fait que, chez tous deux, les brèches osseuses avaient été trop timidement exécutées : chez l'un (op. 2), ayant respecté un prolongement externe du sinus ; chez l'autre (op. 9), ayant laissé intacte une grande partie du plancher du sinus qui était fort étendu. Ce plancher fut totalement réséqué à la seconde intervention sans respect de la poulie du grand oblique, Il en est résulté un degré marqué de diplopie. C'est, d'ailleurs, le seul de nos opérés chez qui cette complication ait été notée.

Je ne puis vous présenter qu'une partie de mes malades auriculaires ayant subi l'opération radicale avec lambeau de Siebenmann.

Je crois devoir vous rappeler que le lambeau en question

est taillé aux dépens de la conque et fixé en arrière, après avoir été soigneusement décartilaginé.

Il en résulte un élargissement considérable du conduit, permettant, d'une part, la réunion immédiate de la plaie rétro-auriculaire et, d'autre part, l'inspection et le drainage consécutifs du foyer par le conduit.

Vous pouvez vous rendre compte sur mes opérés combien illusoires étaient les objections (d'ailleurs purement théoriques) qui furent adressées à cette méthode, lors de la présentation de mes premiers opérés à la Société parisienne d'otologie; chez aucun la périchondrite dont j'avais été menacé ne s'est réalisée, et vous pouvez apprécier combien insignifiante est la déformation post-opératoire.

SOCIÉTÉ NÉERLANDAISE D'OTO-RHINOLOGIE

Séances des 9 et 10 mai 1903.

M. Quix. — **L'organe de l'équilibre chez le requin; nouvelles expériences et résultats.**

D'après Mach-Brener, quand l'animal fait des mouvements, le liquide qui se trouve dans les canaux semi-circulaires passe de l'utricule aux canaux et inversement, et le frottement de la colonne liquide contre les terminaisons nerveuses des ampoules occasionnerait l'influx nerveux physiologiquement nécessaire. Si cette loi de Mach-Brener est exacte, la ligature d'un canal semi-circulaire doit équivaloir à la section du nerf ampullaire et provoquer les mêmes mouvements anormaux du globe oculaire.

L'auteur a fait en tout 51 expériences, dont 11 sections de canaux semi-circulaires entre deux ligatures, 9 sections ns ligatures, 26 ablations de un ou plusieurs canaux semi-'culaires, y compris les ampoules, et 5 extractions d'oto-ıes de l'utricule ou du saccule.

Seules, les 26 et 5 dernières expériences furent suivies résultats; il y eut des troubles dynamiques et statiques, elquefois les deux ensemble; les 11 premières sections ne

donnèrent rien, les 9 autres donnèrent cinq fois lieu à quelques troubles.

On avait limité trois expériences à un seul canal; il n'y eut de réaction d'aucune sorte.

Les tractions ou tiraillements des canaux donnèrent souvent lieu à des mouvements des yeux. Ils ne manquèrent jamais quand on touchait l'intérieur avec une sonde, les ampoules ayant été soigneusement mises à nu, et alors se répétaient avec la régularité suivante : attouchements de l'ampoule du canal antérieur; l'œil du même côté regarde en haut, l'autre en bas; attouchement de l'ampoule du canal extérieur : l'œil du même côté regarde en avant, l'autre en arrière; attouchement de l'ampoule du canal postérieur : l'œil du même côté en bas, l'autre en haut. L'attouchement des otolithes provoque des mouvements oculaires constants, mais irréguliers.

Les sections entre ligatures n'ayant donné aucun résultat, il est bien difficile d'admettre la théorie de Mach-Brener, D'après Goltz, l'irritation physiologique ne serait pas due au frottement produit par le passage de la colonne, mais à la différence de pression du liquide; les résultats des expériences ci-dessus concorderaient assez avec ces idées; du reste, chez presque tous les animaux, les ampoules sont situées à l'extrémité des canaux.

Quand on touche un otolithe, on a à peu près les mêmes troubles que lorsqu'on irrite une ampoule. La chose n'a rien pour nous étonner, puisque nous savons que dans la série animale, les otolithes sont le premier organe de l'équilibre, et ce n'est que bien tard, avec le développement successif des canaux, qu'ils s'atrophient en partie; les deux organes semblent donc avoir les mêmes fonctions.

M. Ter Knile fait remarquer que l'auteur ne lie que le canal membraneux et que le déplacement de la colonne liquide peut très bien se faire dans la périlymphe. Les canaux membraneux sont des organes rudimentaires, flottant librement dans la périlymphe.

M. Quix. — Mach et Brener admettent bien le déplacement du liquide à l'intérieur des canaux. Ceux-ci adhèrent par de fins tractus conjonctifs à la coque cartilagineuse et ne flottent pas librement.

M. Ter Knile se représente les mouvements des otolithes comme analogues à ceux des plantes aquatiques dans un courant d'eau; il y a des mouvements de va-et-vient; les otolithes sont attachés et retenus à la base par de longs filaments.

M. Zwaardemacker. — Les otolithes et les macules sont à l'intérieur des canaux et des mouvements périlymphatiques ne peuvent pas les influencer.

M. Ter Knile, au contraire, croit que les parois sont assez minces pour ne pas s'opposer à la transmission.

M. Zwaardemacker. — 1° **Démonstration de quelques types de champs auditifs.**

Zwaardemacker a pris 75 cas de surdité labyrinthique dont 18 % d'origine traumatique ou professionnelle, 12 % d'origine syphilitique, 27 % d'origine infectieuse et 35 % d'origine inconnue, et les a soumis, avec le concours du Dr Quix, aux expériences suivantes : détermination des deux limites extrêmes pour l'audition des sons, puis détermination du temps pendant lequel les malades entendaient les diapasons *C*, c^2 et fis^4 de la série de Lucae. Ayant le temps, on n'avait qu'à chercher sur des tableaux spéciaux, préparés d'avance, à quelle amplitude d'onde correspondait tel ou tel temps final (c'est, si nous ne nous trompons, le même procédé que celui d'Ostmann), et on désignait comme acuité auditive la valeur inverse de l'amplitude d'onde. Pour le diapason fis^4 seul, on avait recours à un autre procédé, dit de Schmiegelow.

La comparaison des résultats a donné des différences trop notables pour pouvoir être représentées par des graphiques. Elles semblent se prêter plus facilement à un autre mode d'inscription, celui des cubes; il s'agit de chercher la racine carrée des valeurs trouvées, de construire avec cette nouvelle valeur un des côtés du cube, qui, complété, donnera une représentation grossière, mais très claire de l'audition.

M. Burger félicite son collègue d'avoir bien voulu analyser un aussi grand nombre d'organes auditifs, mais il croit que le dessin de l'un des côtés du cube aurait suffi.

M. Zwaardemacker trouve que non à cause de la netteté des images.

. Ter Knile aurait voulu avoir le graphique des amplitudes d'ondes.

l. Zwaardemacker lui répond que cette amplitude, tout près de la fin a longueur d'onde, devient presque infinitésimale et qu'il vaut mieux prendre la valeur inverse.

2° L'audition des sons et l'audition de la parole.

Dans le cours de leurs expériences sur les 75 labyrinthites chroniques, Zwaardemacker et Quix ont fait d'autres recherches sur la valeur respective des auditions des sons et de la parole.

Ils ont pris comme distance normale pour la voix chuchotée dix-huit mètres. Le chiffre 18 restant donc le dénominateur fixe, la distance trouvée chaque fois marquait le numérateur et la valeur était facile à calculer. Pour marquer le résultat de cette façon, il fallait naturellement admettre que l'intensité du son en espace clos décroît avec la valeur simple de la distance. Puis on prit la valeur de l'audition des sons.

Les résultats furent assez concordants. Les 75 cas de labyrinthites avaient 11 0/0 d'audition pour la voix et 14 0/0 d'audition pour les sons. Dans 28 cas de sclérose de l'oreille, les chiffres trouvés furent de 2,7 0/0 et de 2,9 0/0; dans 45 cas de perforations du tympan ou de cicatrices, de 2,5 0/0 et de 11,5 0/0; dans 22 cas de sclérose sénile, de 2,6 0/0 et de 11,6 0/0. Suit le graphique qui montre que pour la plupart des cas étudiés, les valeurs trouvées se rapprochent très sensiblement de ces moyennes.

Ces résultats ne s'expliquent que si on admet : 1° que, dans une chambre, l'intensité du son décroît proportionnellement à la valeur simple de la distance; 2° que l'intensité du diapason est proportionnelle à 1,2 de l'amplitude (Zwaardemacker et Quix). Ces lois, plutôt empiriques, s'expliquent par la perte d'énergie pour le son dans tout ce qui nous entoure dans une chambre, et pour le diapason, par les conditions défectueuses avec lesquelles se transmet l'énergie vibratoire du diapason à l'air. Si, par contre, on admettait les lois que donnent la plupart des physiciens et qui sont basées, elles aussi, sur de simples considérations théoriques, — le son décroît avec le carré de la distance, et l'intensité du son du diapason est proportionnelle au carré de l'amplitude, — nul doute qu'on aurait dû trouver des différences bien plus notables dans les deux séries d'expériences.

M. Guye. — L'évaluation exacte de l'acuité auditive est difficile. Quand j'ai une amélioration pour la voix de 1 m. à 2 m., je dis que le malade entend deux fois autant qu'il entendait auparavant, mais il ne peut s'agir là que d'une mensuration pour ainsi dire subjective.

M. Ter Knile. — Il nous faudrait, pour mesurer exactement, une unité de l'acuité auditive.

M. Moll fait remarquer qu'on se trompe souvent en ne se basant que sur les seules sensations personnelles. Il a vu des malades qui, pour une amélioration de la voix chuchotée de 1 à 3, n'accusaient, eux, aucune amélioration sensible de l'audition.

M. Guye. — 1° **La paracentèse du tympan et les critiques de Zaufal-Piffl.**

L'auteur résume d'abord les discussions de la Société allemande à Trèves en 1902, et de la Société des naturalistes allemands à Carlsbad, en 1902 également. Il est partisan résolu de la paracentèse précoce, et il rapporte deux observations personnelles qui montrent la valeur respective de la paracentèse faite à temps et de celle qui est faite trop tardivement. Il emploie beaucoup aussi la douche d'air, d'accord en cela avec Bezold, et n'en a jamais vu le moindre inconvénient; seulement, au lieu de la classique poire de Politzer, qui est un réceptacle de poussière et de microbes, il ne se sert que de l'insufflateur à mentholine, dans lequel l'air est filtré à travers un bouchon de coton hydrophile.

M. Quix voit beaucoup d'otites aiguës au régiment dès le premier début et il a toujours eu de bons résultats avec la paracentèse précoce. La durée ordinaire de la maladie est d'une semaine; il faut dire que les malades restent au lit.

MM. Polak, Kan, Braat parlent dans le même sens. Braat dit qu'il ne faut pas confondre l'otite avec la myringite aiguë; celle-ci guérit par des instillations de glycérine phéniquée, par l'application de la glace et les frictions à l'iodvasogène.

M. von Leyden. — La glycérine phéniquée guérit les formes séreuses et catarrhales. Dans les cas où elle ne fait pas disparaître la douleur au bout de quelques jours, il faut inciser.

M. Burger ne croit pas devoir préconiser l'emploi de la douche d'air, qui ne fait qu'augmenter l'irritation dans les formes perforatives aussi bien que dans les autres. L'affection prend une allure cyclique dès que la perforation est suffisante, à condition, toutefois, qu'on prescrive le repos et qu'on n'irrite pas la plaie.

M. Guye se félicite de voir que tout le monde est d'accord quant à la paracentèse. Il ne croit pas utile de distinguer une forme catarrhale et une forme purulente, l'exsudat étant d'abord séreux et devenant purulent à la longue. Il ne croit pas non plus qu'il puisse y avoir une myringite dense sans que la muqueuse de la caisse soit prise en même temps.

Quant à la douche d'air, il maintient qu'elle n'est dangereuse que si l'on se sert d'un mauvais appareil.

2° Corps étranger instructif trouvé dans le conduit auditif.

Le malade avait eu de nombreux bouchons de cérumen et, depuis vingt-cinq ans, M. Guye lui en avait retiré maintes et maintes fois. Malgré toutes les instructions nécessaires, les oreilles sont nettoyées à fond tous les matins avec une petite éponge. Il arrive ce qui était inévitable : l'éponge casse et reste dans l'oreille, d'où otite externe diffuse très intense, douleurs et autophonie. Le corps du délit se montre récalcitrant, mais on y arrive quand même : c'était le morceau de caoutchouc qui entoure le fil de fer avec lequel l'éponge est fixée au manche. N'insistons pas sur la morale de l'histoire, mais il fallait expliquer pourquoi le corps étranger était dit « instructif ».

M. Brat. — **Une observation de fracture du larynx ; guérison.**

Femme de soixante-trois ans. Cinq jours avant que l'auteur la vît pour la première fois, elle était tombée sur le rebord d'une citerne : aphonie complète, crachats sanguinolents, crépitation à la palpation, pas de dyspnée pour le moment. Cinq quarts d'heure après, dyspnée intense et suffocations, puis perte de connaissance. Le médecin fait de suite la trachéotomie et la malade respire facilement.

M. Brat trouve la canule en plein ligament crico-thyroïdien, un peu à gauche de la ligne médiane. Il y a de l'emphysème sous-cutané s'étendant au delà des deux premiers espaces intercostaux. La région du larynx est fortement boursouflée. Au début, l'inspection du larynx fut rendue impossible par des amas de mucosités qui s'étaient amassées au-dessus. Plus tard, on pouvait voir ceci : le vestibule est normal, la glotte est fortement rétrécie, les bandes ventriculaires sont gonflées dans leurs parties antérieures, la moitié gauche du larynx est complètement immobile et les cordes sont rouges, infiltrées aussi loin qu'on peut les suivre; il y a du gonflement au niveau des sinus pyriformes; le seizième jour, la malade est décanulée et

la plaie se ferme rapidement à l'extérieur, mais en dedans, la sténose laryngienne devient extrême au bout de quelques jours. Intubation avec les tubes de O'Dwyer et séances de dilatations avec les tubes de Schrötter. Il n'y a pas de dyspnée quand la malade reste tranquille; pendant la nuit, la respiration est bruyante. La dysphonie est restée la même, et l'image laryngoscopique n'a pas changé; on entend un stridor inspiratoire assez marqué.

Le diagnostic de fracture du larynx ne fait pas de doute en raison de la crépitation, de l'emphysème sous-cutané, du gonflement du thyroïde au niveau des bandes ventriculaires et du sinus pyriforme; enfin à cause de la tendance presque invincible au rétrécissement.

M. Ter Knile dit qu'on aurait peut-être bien fait de dilater la sténose sous-laryngée avec les dilatateurs en zinc de Schrötter et non avec des tubes en caoutchouc dur.

M. Brat. — Il n'y avait aucun rétrécissement sous-glottique.

M. Loopuyt. — **Un cas d'abcès cérébelleux otique opéré avec succès.**

Garçon de treize ans, souffrant d'une vieille otorrhée à droite. Douleurs de tête dans les derniers temps. Il y a cinq jours, coma profond, dont le malade se relève après une décharge de pus par l'oreille. De nouveau, douleurs de tête, somnolence, vertiges. La température, d'abord à 39°, redevient normale, l'intelligence est nette, la réaction pupillaire et les mouvements du globe oculaire se font bien. Pouls, 40. Pus dans l'oreille, chute de la paroi postérieure, un peu de sensibilité à la pression de la mastoïde. Attico-antrotomie le jour même. L'antre est rempli de pus fétide; le sinus est à nu, recouvert d'un exsudat fibrineux, sans pulsations. On s'arrête là jusqu'à nouvel ordre, le pouls étant remonté à 72. Mais bientôt après, il descend de nouveau et les deux papilles se prennent. La ponction du sinus donne du sang normal. Deux jours après la première opération, nouvelle intervention vers la fosse cérébelleuse. Trépanation en arrière du sinus; projection en dehors de la dure-mère; après incision, hernie de la substance cérébelleuse.

La ponction exploratrice, faite en avant, donne à une profondeur de 3 centimètres et demi à peu près, 4 centimètres

cubes de pus crémeux, jaune verdâtre. Élargissement avec une pince à forcipressure et nouvelle expulsion de pus. Le pouls reste encore très lent pendant deux jours, puis il se remet, et tous les autres symptômes disparaissent. Il ne reste que la papillite. La plaie est fermée au bout de la sixième semaine. Neuf mois après, la papillite existait encore; mais aujourd'hui, à la fin du onzième mois, elle a disparu. Il y a toujours un peu de sécrétion dans la caisse.

M. Kan rapporte l'observation d'une femme qui avait des douleurs de tête et des vomissements et qui, à son entrée, était dans un état des plus comateux. Il ouvrit un volumineux abcès sous-dural au cours de la trépanation pratiquée d'urgence; la dure-mère fut trouvée absolument indemne dans les fosses cérébrale et cérébelleuse. La stase papillaire, qui avait déjà existé au moment de l'opération, avait été le seul symptôme qui eût persisté encore au delà de huit mois.

M. Ter Knile rappelle les cas de papillites publiés par Hausen (*Archiv f. Ohrenheilk.*, t. III, p. 196).

M. Burger a fait, il y a plusieurs années déjà, la trépanation chez un jeune homme qui était entré avec une affection des plus graves. Il présentait, notamment, une stase papillaire bilatérale. Un abcès périsinusien fut incisé et tout allait bien. La stase papillaire, cependant, ne fit qu'augmenter et de longs mois après seulement elle commença à diminuer pour, à la longue, disparaître définitivement, sans que jamais plus il n'y ait eu le moindre indice d'une autre complication endocranienne.

M. Schilperoort. — **Un cas de paralysie du récurrent gauche et du crico-aryténoïdien postérieur au cours d'une syringomyélie.**

Il s'agit d'un malade âgé de dix-huit ans qui souffre depuis plusieurs années d'une difficulté de la respiration, qui n'a fait qu'augmenter dans les derniers temps. Il y a un stridor inspiratoire très marqué, la voix cependant est bonne; le malade de temps à autre avale de travers. Les cordes au repos sont dans la position cadavérique; celle de gauche est légèrement excavée. Aux inspirations forcées, aucun mouvement, les aryténoïdes seuls présentent quelques petits tremblements. A la phonation, la corde gauche reste immobile; celle de droite; passant au delà de la ligne médiane, va s'accoler à la gauche, et l'aryténoïde droit se place devant le gauche. Il y a donc à droite une paralysie du crico-aryténoïdien postérieur, mais sans contracture secondaire des antagonistes.

Un examen général plus approfondi montre que le malade est atteint de syringomyélie.

M. Schilperoort parle de la fréquence des troubles du larynx dans cette maladie. La paralysie récurrentielle unilatérale complète est la règle, et la paralysie du dilatateur n'est qu'un phénomène passager. Au contraire du tabes, la syringomyélie occasionne surtout des troubles de phonation et rarement des troubles respiratoires; dans ce cas-ci, la voix est bonne parce que la corde droite supplée les fonctions de l'autre.

M. Zwaardemacker voudrait avoir les résultats de l'examen des nerfs du goût et de l'odorat, qui sont trop souvent négligés par les neurologistes.

M. Zaalberg. — **La méthode de Gussenbauer; Présentation de trois malades.**

Gussenbauer, en 1995, a décrit dans la *Wiener klin. Wochens.* (mai) un procédé d'ablation pour tumeurs siégeant dans l'orbite, le sinus ethmoïdal et sphénoïdal, et dont la principale caractéristique consiste dans la résection temporaire du squelette nasal osseux. M. Zaalberg a eu, après Winckler, l'occasion de suivre ce procédé pour trois cas de sinusites purulentes combinées très invétérées et dont deux avaient été d'abord opérés, sans autre succès, d'après la méthode de Luc. La plaie fut réunie par première intention; le tampon choanal fut enlevé de suite après l'opération, les autres furent laissés plus longtemps. L'hémorragie est très abondante, mais peut être jugulée en partie par l'emploi de l'adrénaline, sur le compte de laquelle Zaalberg croit devoir mettre la cyanose et l'accélération du pouls qu'il a pu constater chez ses malades. Il n'y eut pas de douleurs post-opératoires ni de diplopie; les premiers jours, l'œdème de la face était excessivement prononcé. Les tampons une fois enlevés, on a prescrit des lavages. Le résultat esthétique est des plus satisfaisants.

M. Braat félicite l'auteur d'avoir pu éviter de trop grandes déformations à ses malades et dit que tel n'était pas le cas pour les malades de Winckler qu'il a eu l'occasion de voir; il faut voir là probablement le résultat de la réunion par première intention.

M. Ter Knile. — **Présentation d'un malade pour le diagnostic. Affection du larynx.**

Ouvrier de vingt-sept ans, atteint d'une aphonie légère

depuis un an. La glotte ne se ferme qu'incomplètement. La moitié antérieure de la corde gauche laisse voir une toute petite ulcération, recouverte d'une masse cholestéatomateuse et blanche, et circonscrite par un bord irrégulier, rougeâtre.

Plusieurs membres sont d'avis qu'il s'agit là d'un carcinome dont la surface a pu être infectée par du leptotrix.

M. Quix. — 1° **Préparations microscopiques concernant des végétations tuberculeuses.**

La question de la tuberculose des végétations adénoïdes n'est pas encore épuisée. Nous ignorons toujours si elle est une indication en plus pour opérer ou si, au contraire, il faut laisser ces malades tranquilles. La fréquence de la tuberculose de l'amygdale pharyngée varie également beaucoup d'après les auteurs, et Broca, dans 200 cas, ne l'a pas trouvée une seule fois; par contre, Lermoyez, Gottstein, Lewin la disent assez répandue. Il ne faut pas se baser sur la présence de quelques cellules géantes pour conclure à la nature tuberculeuse du tissu adénoïdien, ces cellules géantes pouvant être la conséquence d'une irritation quelconque; il faut au moins qu'il y ait plusieurs tubercules à cellules géantes typiques. Quant aux bacilles, on les rencontre très rarement et d'une façon tout à fait fortuite. On voit donc que tout examen histologique, pour être bien conduit, doit être fait systématiquement et à travers toutes les couches jusqu'aux plus profondes. Quix présente deux préparations, dans l'une desquelles il y a de nombreux tubercules.

2° **Les soi-disant polypes muqueux et les hypertrophies des cornets.**

Une comparaison des deux préparations montre des analogies frappantes. Dans le cas de polypes, on aurait affaire à de simples hypertrophies localisées.

M. Zwaardemacker. — La question de la tuberculose des adénoïdes a une plus grande portée pratique qu'on ne croit; ainsi le curetage de l'arrière-nez peut donner un coup de fouet et être le point de départ d'une dissémination généralisée.

M. Moll est, au contraire, d'avis que la tuberculose des végétations est une indication absolue pour opérer.

M. Frederikse a examiné beaucoup de polypes muqueux et y a tou-

jours vu un épithélium intact et une forte distension du tissu sous-muqueux; les tractus fibreux étaient fortement distendus par l'infiltration œdémateuse. Il se demande quelle est la signification des cellules éosinophiles qu'on y rencontre fréquemment.

M. Quix répond que dans les préparations bien durcies on peut se rendre compte que l'œdème remplit les canaux lymphatiques très distendus, mais reconnaissables à leur endothélium aminci.

M. Burger. — L'examen systématique de toutes les végétations prend beaucoup de temps, parce qu'il y a énormément de coupes qui ne donnent pas de résultat. Il a fait examiner dans le temps une trentaine de cas, mais sans trouver la moindre cellule géante.

M. Quix. — Je ne me cache pas que ces examens restent souvent négatifs et c'est ce qui explique peut-être les écarts dans les statistiques. Il y en a qui ont eu 1 résultat sur 11, d'autres même pas un seul sur 200; Lewin, en additionnant toutes les statistiques, arrive à 5 végétations tuberculeuses sur 900. Il serait intéressant de suivre les malades pendant un grand nombre d'années et de comparer les nouvelles données avec celles qu'on a obtenues par l'examen des coupes.

M. Guye croit qu'il vaut toujours mieux enlever le foyer tuberculeux.

M. Zwaardemacker revient à sa première objection. Il faut encore se demander s'il s'agit d'une infection primaire ou d'une infiltration généralisée à tous les ganglions lymphatiques. Quant aux indications opératoires, des troubles mécaniques prononcés peuvent seuls faire pencher la balance pour une extirpation radicale.

M. Quix. — En effet, l'extirpation peut ne pas être assez profonde et laisser le foyer tuberculeux intact, et un tubercule encapsulé est moins dangereux dans la profondeur qu'à la surface surtout si on le met à nu par une section. Les chirurgiens n'opèrent la tuberculose locale que dans les cas où l'éradication a des chances d'être complète.

M. Fackeldey. — Quand je soupconne une lésion tuberculeuse, j'opère même en dehors de tout trouble mécanique et je pourrais vous citer deux cas où j'ai relevé de cette façon un état général des plus mauvais.

M. Moll. — 1° **Présentation d'un malade pour le diagnostic. Ulcération de l'épiglotte.**

L'état général est très bon. Vers le bord de l'épiglotte, on voit une perte de substance, à bords infiltrés; aucune dysphagie. Cet état persiste depuis un certain temps.

De l'avis de la Société, il s'agit d'un cas de tuberculose.

2° **Un cas de cancer de l'épiglotte guéri.**

Le malade, d'un âge déjà avancé, se plaignait de troubles ndéterminés dans la gorge. Ulcération au niveau de l'épi-

glotte. Excision d'une partie de la tumeur; l'examen histologique montra qu'il s'agissait d'un épithélioma ayant envahi les couches sous-muqueuses. Au laryngoscope, on ne pouvait pas se rendre compte de l'étendue vers le pédicule, et dans le doute, au lieu d'essayer l'extirpation par les voies naturelles, on fit une pharyngotomie sous-hyoïdienne et on eut la chance d'enlever le tout avec le cautère. Seule, l'épiglotte était prise. La guérison de la plaie s'est faite sans incidents. L'opération a été faite en juin 1902.

M. Kan. — **Démonstration des appareils de Killian pour la broncho et pharyngoscopie.**

M. Burger. — **Hémorragie mortelle à la suite d'une adénotomie.**

Au mois de mars 1902, Burger enlève les amygdales et les végétations, le tout dans la même séance, à un enfant de onze ans; l'adénotomie avait été faite à la curette de Kirstein et l'hémorragie n'avait pas été plus forte que d'ordinaire. Une heure après, on rapporte l'enfant qui perdait du sang en quantité. On tamponne l'arrière-nez; dans la nuit, nouvelle hémorragie et mort. A l'autopsie seulement, on eut l'explication de l'accident : le garçon était atteint de leucémie à forme lymphatique.

Six mois après, un garçon de seize ans se présente chez Burger pour qu'on lui enlève les trois amygdales. Les amygdales palatines étaient pâles et d'aspect cyanotique avec, par-ci par-là, quelques points hémorragiques. Rendu prudent par l'accident qu'il venait d'avoir, il fait faire d'abord l'examen du sang. On trouve de nouveau une leucémie des plus prononcées (36 leucocytes pour 400 chromocytes) et on fait entrer l'enfant à la clinique médicale. Quelques semaines après, le malade mourut et l'autopsie ne fit que confirmer le premier diagnostic.

On n'avait pas encore cité d'exemple de mort par leucémie dans la littérature des végétations adénoïdes; les cas d'hémophilie sont bien plus connus. Comme la leucémie peut ne pas présenter d'autres signes apparents, on fera bien de se mettre en garde en demandant toujours à consulter le médecin de la famille. Malheureusement, ce moyen n'est pas pratique partout, surtout à l'hôpital.

Le danger d'une hémorragie mortelle est toutefois des

plus minimes. A part deux ou trois cas d'hémophilies, on n'en connaît que trois cas de mort sur un nombre d'adénotomies qu'on ne saurait fixer que difficilement; pour n'en donner qu'un exemple, Burger en a fait 2,200 en l'espace de neuf ans sans le moindre accident.

Quant aux hémorragies non mortelles, mais ayant donné quelques inquiétudes, on en cite à peu près 40. Les causes occasionnelles paraissent avoir été les suivantes : l'âge (dans la moitié des cas, il s'agissait de sujets âgés de plus de 15 ans); l'opération pratiquée au moment d'une maladie inflammatoire des voies respiratoires supérieures ou dans le cours de la menstruation; l'absence d'un repos suffisamment prolongé après l'opération; la blessure du vomer, des pavillons de la trompe ou du voile du palais; la section du tubercule antérieur de l'atlas et avant tout une opération incomplète, en ce sens, qu'on avait laissé des lambeaux à moitié détachés.

M. Huydermann. — Les amygdales palatines ont-elles saigné également?

M. Burger. — Non.

M. Zaalberg a vu qu'on arrachait quelquefois de grands lambeaux de muqueuse pharyngienne; il croit qu'il y a là un appel à l'hémorragie.

M. Burger ne voit aucunement pourquoi il serait plus dangereux de sectionner la muqueuse de l'oro-pharynx que celle de l'arrière-nez. La chose lui arrive souvent, il lui arrive également que des lambeaux de végétations restent attachés après des languettes de muqueuse normale; il se contente de les enlever à la pince ou aux ciseaux et il n'a jamais eu à s'en plaindre.

M. Brat n'est pas de l'avis de Moritz Schmidt qui ne veut pas de couteaux trop finement aiguisés. Il lui semble que les lames ébréchées déchirent trop facilement les vaisseaux au lieu de les sectionner et que le danger d'une hémorragie à craindre n'en est que plus grand.

M. Kan, au contraire, croit que les couteaux trop aiguisés sont dangereux. Il a dû faire le tamponnement postérieur en tout quatre fois, et trois fois sur quatre il s'était servi d'un couteau qui venait de sortir de chez le fabricant; trois de ses malades étaient âgés de seize à vingt ans, le quatrième seul était plus jeune.

M. Fakeldey passe toujours ses couteaux neufs au fer pour les rendre moins coupants. Il a eu une seule hémorragie chez un adulte des plus vigoureux; elle a commencé le deuxième jour et a duré quatre jours sans discontinuer, mais sans jamais être très forte; il a donné de l'ergotine, qui lui aurait toujours rendu de bons services.

Sur une question de M. von Leyden, qui demande s'il était resté des lambeaux de végétations, M. Burger répond qu'il n'en sait rien.

M. Huydermann croit que le couteau annulaire intéresse souvent les pavillons, en contradiction avec M. Guye, qui croit qu'il faut se méfier surtout des curetages faits chez l'adulte. Il a vu une fois une hémorragie artérielle après une amygdalotomie. On l'avait fait venir le jour après et le malade avait déjà perdu du sang toute la nuit. En y regardant de près, il avait vu une artère donner contre la paroi postérieure du pharynx. Il en eut vite raison en faisant de la compression avec un tampon au perchlorure. Il se rappelle deux autres hémorragies : l'une chez un enfant hémophilique, l'autre chez une dame qu'on avait opérée au moment de ses règles.

M. Braat. — J'ai eu deux hémorragies sérieuses, la première fois chez une jeune fille de dix-neuf ans où j'avais enlevé, en même temps que les amygdales, de volumineuses végétations avec une curette neuve; la deuxième, chez un garçon de douze ans, d'une famille d'hémophiles. Le sang s'est arrêté à la première menace de syncope.

M. Kan. — On peut avoir une hémorragie quand on blesse ces boursouflements de la muqueuse qu'on voit quelquefois le long du bord postérieur de la cloison, surtout quand on fait usage d'une curette trop fortement recourbée en avant, comme dans le modèle de Beckmann.

M. Moll n'a eu qu'une seule hémorragie sérieuse, du temps où il enlevait les végétations avec la pince de Lowenberg; il l'avait attribuée à la blessure de la cloison, qu'il ne craint plus maintenant qu'il emploie la curette de Kirstein. Se méfier avant tout des lambeaux qu'on laisse incomplètement détachés et toujours toucher au doigt après l'opération; il a, du reste, l'habitude de tamponner légèrement avec un tampon imbibé d'un liquide hémostatique après le curetage.

M. Ter Knile a vu un petit malade de sept ans mourir des suites d'une amygdalotomie. Il s'agissait d'infection purulente et non d'une hémorragie. L'enfant tomba malade huit jours après sa petite opération et pendant qu'il allait de nouveau à l'école. M. Ter Knile voit le malade quatre jours après. Les parois latérales et le voile étaient nécrosés, sans rougeur ni autre infiltration, très peu de fièvre, l'état général est des plus déprimés. Une incision dans le tissu périamygdalien ne donne rien. Le soir même, l'enfant meurt. Comme cause d'infection, on ne pouvait incriminer que les dents, qui étaient cariées et en mauvais état.

M. Braat. — 1° **Ostéome pédiculé du conduit auditif.**

La tumeur adhérait par un mince pédicule à la paroi antérieure du conduit, tout près de l'entrée. Elle augmentait rapidement de volume. Il y a six semaines, elle était grosse comme un petit pois et était douloureuse au toucher, mais le malade avait refusé de se laisser opérer. Il revint plus tard, complètement sourd de ce côté, avec des douleurs névralgiques et de forts bourdonnements. On

a pu très facilement (chloroforme) casser le pédicule et gouger le reste; tous les symptômes ont rapidement disparu.

2° Un cas de paralysie des cordes vocales au cours d'une thyroïdite aiguë.

Un jeune homme de seize ans est pris subitement de fièvre, de douleurs généralisées et d'une toux opiniâtre, probablement à la suite d'une attaque de grippe, et dans l'espace de quelques jours d'une dyspnée des plus violentes. M. Braat le trouve assis dans son lit, ne pouvant respirer; la voix est faible, presque aphone, la respiration est stertoreuse, et les deux temps se font d'une façon bruyante. Le larynx extérieurement ne bouge pas.

Au laryngoscope, on voit la corde vocale gauche en position médiane, la droite en abduction extrême, toutes les deux sans le moindre mouvement respiratoire. La région prétrachéale et sous-hyoïdienne latérale gauche est soulevée par une tumeur indurée, de la grosseur du poing, très sensible au toucher et glissant en dessous du sterno-mastoïdien. La tumeur pousse le larynx un peu vers la droite. On ne put se rendre compte au miroir s'il y avait compression de la trachée, mais c'était là évidemment la cause de la dyspnée. La paralysie du crico-aryténoïdien postérieur gauche s'explique facilement bien plus que celle des adducteurs du côté droit, dont on ne saurait dire au juste comment elle s'est faite, parce que le côté droit ne semblait pas atteint, au moins autant qu'on pouvait s'en rendre compte par l'inspection.

On prescrivit de la glace et des frictions à l'iodo-vasogène, et la tumeur ne tarda pas à se résoudre; au bout de huit jours, le malade put causer et respirer sans la moindre gêne, bien que la corde gauche n'eût pas bougé de sa position en ligne médiane. Il se fit une récidive à très peu de temps de là, mais tout rentra de nouveau en ordre, d'une façon lente mais définitive. Même la corde gauche reprit ses mouvements.

M. Burger croit avoir compris d'après la description qu'il ne s'est pas agi d'une paralysie musculaire. La corde droite était en abduction forcée — position pour ainsi dire de rigueur vu l'étroitesse de la glotte à gauche, et ce n'est qu'à la phonation qu'on voyait qu'elle ne fonctionnait plus. Il considère le cas comme ne pouvant s'expliquer que par une paralysie de

l'abducteur gauche compliquée de parésie fonctionnelle ou hystérique des adducteurs du côté droit.

M. Kan. — La paralysie du crico-aryténoïdien me semble être une paralysie inflammatoire propagée par la thyroïdite; je suis étonné de l'unilatéralité de l'affection thyroïdienne.

M. Quix. — **Une nouvelle méthode pour examiner le sens du goût.**

L'auteur rappelle d'abord le rôle de la corde du tympan comme nerf gustatif. Ce nerf ne se distribuant qu'à certaines régions de la langue, il faut naturellement limiter ses recherches à ces régions et ne pas examiner le goût par exemple avec des liquides qui filent partout en quelques secondes, ni avec des cristaux dont on ne saurait déterminer le dosage.

Il se sert d'une goutte d'un liquide un peu lourd, se détachant lentement du compte-goutte, tel qu'une solution de gélatine à 1 ou 2 0/0. Comme substances actives, il préconise des solutions de sucre à 30, 40 et 60 0/0, de sel à 10 et 20 0/0, de chlorhydrate de quinine de 0,1 à 0,4 0/0 et d'acide tartrique de 2 à 4 0/0 mélangées avec la solution de gélatine. Avec les acides, la solution de gélatine doit être un peu plus forte; pour éviter toute fermentation, on peut ajouter quelques gouttes de formol.

Les solutions faibles sont perçues ordinairement comme elles doivent l'être; dès qu'elles sont un peu concentrées, elles provoquent une sensation de cuisson. Pour la consultation, il suffit d'en avoir trois à sa disposition. La goutte ne s'étend que lentement sur le reste de la langue, longtemps après que le malade a accusé la sensation gustative. Pour examiner le larynx et le pharynx, on fera bien de se servir de la canule laryngienne.

Pour citer un exemple, Quix a trouvé sur un de ses malades, autour du pavillon tubaire, la perception du sucré et de l'amer seule; la perception du salé et de l'acide avait disparu.

Veut-on provoquer une perception intense, il faut appliquer la substance active sous forme de cristaux fixés au bout d'un petit bâtonnet, qu'on mouille légèrement à une des extrémités avant de s'en servir.

Cette façon de faire permet de déterminer le sens du goût qualitativement et quantitativement.

M. H. van Anrooy. — 1° **Un cas de mastoïdite primitive.**

Un paysan reçoit d'une vache un coup de pied derrière l'oreille; la mastoïde enfle et devient de plus en plus douloureuse, avec des irradiations variées, tantôt vers l'oreille, tantôt vers le front. Le tympan est normal, l'audition est bonne. La région de la mastoïde est très sensible au toucher et légèrement œdématiée. On prescrit le repos au lit et l'application d'un sachet de glace. Il y a un peu de température. Le gonflement derrière l'oreille devient de plus en plus fort; la caisse se prend et on fait la paracentèse du tympan; écoulement d'un liquide muco-purulent. En fin de compte, on intervient également sur la mastoïde, qui renferme du pus en quantité. L'opération est des plus simples et la guérison se fait sans incidents. Bel exemple d'une mastoïdite primitive, d'origine traumatique.

2° **Un abcès de l'orbite d'origine nasale.**

M. Van Anrooy est appelé par le Dr de Haas en consultation pour une jeune fille de vingt ans présentant une protrusion du bulbe oculaire gauche, avec gonflement et rougeur de la paupière supérieure, mobilité incomplète du globe oculaire et douleurs vives dans la région sus-orbitaire. Tous ces symptômes auraient éclaté brusquement il y a peu de jours. La ponction exploratrice donne du pus et on pénètre avec la sonde fine à une profondeur de 4 centimètres en dedans vers la ligne médiane.

Rien de bien net par la rhinoscopie; les parents disent que la racine du nez enflait de temps à autre; quant à la malade, elle ne se rappelle pas. Chloroforme. Incision d'après Grünwald, après tamponnement postérieur. L'incision fut faite exactement sur une ligne parallèle au sourcil; le périoste recliné, on vit sortir le pus de l'orbite et à travers une vaste perte de substance de la lame papyracée, qui fut agrandie à la curette pour avoir un bon drainage par le nez. Une languette de gaze iodoformée fut poussée jusqu'au vestibule et la plaie orbitaire fermée presque parait. La guérison fut complète au bout de la troisième naine.

D'après l'auteur, il s'agissait là d'un mucocèle de l'ethoïde comprimant la paroi orbitaire au point de faire ater la lame papyracée, qui s'était infectée à un moment

donné par le nez. Aucun symptôme de sinusite frontale; pas de carie osseuse à l'intérieur du nez; aucun signe de diabète.

M. Ter Knile. — 1° **Abcès du lobe temporal opéré avec succès chez une jeune fille de quinze ans.**

M. Ter Knile recommande d'opérer de bonne heure, même en l'absence de symptômes de certitude. Quant au mode d'opération, il croit qu'on peut se passer souvent de la trépanation en deux places (mastoïde et région sus-auriculaire probablement), bien que les statistiques aient prouvé que c'est là la meilleure façon de faire.

Les symptômes sur lesquels il insiste particulièrement sont les suivants : la fétidité de l'haleine, qui serait pathognomonique et qui aurait disparu le jour après l'opération, de même que l'albuminurie; l'hypertrophie de la glande thyroïde, qui aurait augmenté dans de fortes proportions pendant les huit premiers jours post-opératoires; enfin la sensation de fatigue.

2° **Abcès sous-dural fistulisé à l'extérieur à travers le temporal.**

Il y avait un vaste décollement du cuir chevelu occupant presque toute la moitié de la tête. La perforation s'était faite au-dessus de l'apophyse zygomatique, et la collection sous-durale devait provenir de la caisse, à travers le toit du tympan.

On se contenta de la résection de la paroi supérieure du conduit osseux, sans toucher à la mastoïde, ce qui n'a pas empêché la guérison de se faire, même dans l'oreille et la caisse.

3° **Abcès périsinusien chez une jeune fille de neuf ans.**

Avant l'opération, il avait semblé à l'auteur que la muqueuse du plancher de la caisse était projetée en haut. Il croit que les abcès périsinusiens et du bulbe de la jugulaire peuvent arriver à soulever le plancher de la caisse.

4° **Méningite ventriculaire dans un cas de cholestéatome.**

Attico-antrotomie chez un homme de trente-sept ans. Extraction d'un amas cholestéatomateux de 2 centimètres

de diamètre, comprimant en arrière la paroi sinusienne médiane et les hémisphères cérébelleux.

Le troisième jour, coma. La ponction du cervelet ne donne rien. Agrandissement de la plaie osseuse vers le lobe temporal et ponction. On recueille à peu près 60 centimètres cubes de liquide qui renferme de l'albumine et devait donc provenir du ventricule et non d'un abcès. L'état comateux avait d'abord paru s'améliorer et le malade avait pu causer quelque peu. Mort le lendemain. Pas d'autopsie.

M. Kan rappelle que le bulbe de la jugulaire peut creuser le plancher de la caisse autant que les régions avoisinantes; l'opinion du présentateur lui semble donc des plus admissibles.

M. Moll n'aurait pas osé, dans le cas n° 2, ne pas ouvrir la mastoïde.

M. Ter Knile répond qu'il s'attendait bien à une nouvelle intervention de ce côté, mais elle devenait inutile, le malade ayant parfaitement guéri.

M. Polak. — **Un moyen de faire l'antisepsie des miroirs et d'empêcher la buée.**

Il s'agit d'une solution alcoolique de savon de potasse. L'alcool seul n'est pas un bon désinfectant, à l'encontre de la solution de savon, qui a encore l'avantage de dissoudre les mucosités. Il faut laisser les miroirs tremper pendant un bon quart d'heure.

La même solution empêche la buée à condition qu'on enlève l'excès d'alcool et qu'on nettoie soigneusement le dos du miroir. La petite glace reste bien claire et est couverte d'une couche liquide où le pus et les mucosités se collent difficilement (*Monats. f. Ohrenheilk*, déc. 1903.)

Dr Bertemes.

REVUE GÉNÉRALE ET ANALYSES

BOUCHE ET PHARYNX BUCCAL

Ablation des amygdales (*An operation for removing the tonsils*), ar le Dr William H. Steers.

L'auteur n'a en vue, ici, que les amygdales enchatonnées. En pareils cas, le tonsillotome est inapplicable. L'auteur 'est servi d'un simple bistouri et d'une pince. Mais il mploie aussi un bistouri en forme de faucille. Le patient

est endormi, mis en position légère de Rose, et couché sur le côté. L'amygdale est tirée avec une pince à griffes du côté opposé à l'organe à enlever. Le bistouri est passé entre l'amygdale et le pilier antérieur. L'amygdale est alors complètement séparée du pilier antérieur. Le doigt est introduit dans la plaie et sépare l'amygdale du pilier postérieur dont on coupe la muqueuse avec un bistouri boutonné ordinaire. (*Med. Record*, oct. 1903.) Dr KAUFMANN.

OREILLES

Contribution à l'étude de la pyémie d'origine otique, par le Dr RICHARD FREYTAG, de Magdebourg.

L'auteur rapporte trois cas intéressants de pyémie d'origine auriculaire. Dans la première observation, il s'agit d'un enfant de sept ans qui, à la suite d'une rougeole à évolution normale, eut un écoulement d'oreille bilatéral. Perforation des deux tympans, mastoïde droite douloureuse à la pression. L'enfant devient triste et apathique. Température, 37°6. Pouls, 86.

Le lendemain, frisson prolongé, suivi de sudations abondantes. Température normale. Les frissons se reproduisent ensuite quotidiennement pendant deux jours, le thermomètre monte au-dessus de 40° le soir. Opération sur la mastoïde droite. Os ramolli et plein de sang, cellules mastoïdiennes et antre remplis de pus et de fongosités, le sinus mis à nu paraît normal.

Après l'intervention, bon état général; mais, trois jours après, douleurs dans le bras droit; l'articulation sterno-claviculaire de ce côté est douloureuse et gonflée. La température remonte à 39°6.

Deuxième intervention : le sinus latéral droit mis à nu paraît sain. L'ouverture de la mastoïde gauche donne, comme sa congénère, du pus et des fongosités antrales et cellulaires. On ne découvre pas le sinus. Les manifestations dans l'articulation sterno-claviculaire rétrocèdent en quelques jours.

Convalescence et guérison.

Cette observation rentre bien dans le cadre des cas dé-

crits par Körner sous le nom de pyémie consécutive à une phlébite des veines osseuses. La fièvre pyémique (frissons répétés avec température au-dessus de 40° et chute de celle-ci à l'apparition de la diaphorèse), la métastase dans l'articulation sterno-claviculaire, la disparition des phénomènes fébriles après l'ouverture de la mastoïde gauche sont caractéristiques de cette inflammation; dans les deux interventions, d'ailleurs, il ne fut pas possible de trouver des traces de changements dans le sinus ni dans les environs de celui-ci.

La théorie de Leutert : « pas de pyémie sans thrombose du sinus, » est donc trop exclusive. La fièvre survenant dans les suppurations de l'oreille, quand il y a un écoulement suffisant par la caisse, ne doit pas nous imposer fatalement la mise à nu, éventuellement l'ouverture du sinus, d'autant que cette intervention n'est pas complètement exempte de dangers.

Trois cas ont été rapportés jusqu'à présent de pyémie grave consécutive à la mise à nu du sinus. Deux cas, appartenant l'un à la clinique de Halle, l'autre rapporté par Panse, se terminent par la mort; le troisième, de la clinique de Rostock, guérit.

Freytag en rapporte un quatrième. Homme de trente-six ans, opéré le 16 septembre 1902 pour une suppuration chronique fétide de l'oreille moyenne avec carie de l'antre et de l'attique (opération de Stacke-Zaufal). Le sinus est mis à nu sur l'étendue d'une demi-lentille. Suites normales. Le 25, la place du sinus découverte commence à bourgeonner.

Le lendemain, après une promenade, lassitude générale, céphalalgie, frissons et fièvre, qui se maintient très vive le jour suivant.

Le 28, en défaisant le pansement, on voit sourdre, à l'endroit où la paroi sinusienne a été mise à nu, une goutte de s animée de battements pulsatiles : après qu'on a essuyé te goutte, on aperçoit le sinus enflammé et rouge. Cependant l'état général s'améliora, malgré quelques retours ıfensifs de la fièvre et de la céphalée, accompagnés de issons et de mauvais état général.

Le 2 septembre, les phénomènes s'étant aggravés, une intervention est nécessaire : on met à nu le sinus qui est trouvé normal, ainsi que la dure-mère du cervelet. Après dix jours, guérison complète.

Dans ce cas aussi, la mise à nu du sinus sur une surface très restreinte a été suivie d'un ensemble de manifestations pyémiques. Il est probable qu'il se forma, au niveau de l'endroit où la paroi sinusienne était découverte, un thrombus marginal qui n'était pas complètement organisé et dont la résorption put se faire.

Le troisième cas rapporté par Freytag est le suivant :

Enfant de quatre ans, scarlatine à la fin de septembre, évolution normale. Le 8 octobre, douleurs d'oreille violentes, puis écoulement des deux côtés : gonflement et fluctuation de la mastoïde gauche. Opération le 11 : incision large à gauche de l'abcès sous-périosté, évacuation du pus, mise à nu de la mastoïde : pas de changements à sa surface; l'os, à l'incision, est dur, les cellules remplies de pus, ainsi que l'antre; pas de fongosités. On eût dit une apophyse normale remplie de pus. Le sinus n'est pas découvert.

La fièvre persiste; le 17, ouverture de la mastoïde droite. Os mou, sanguinolent; dans les cellules et l'antre, pus et fongosités. Au premier pansement, l'os paraît se nécroser, un séquestre se forme, qui est enlevé dans une intervention que l'on ne pratique que le 28 en raison de l'état de faiblesse extrême de l'enfant; mise à nu du sinus. A l'ouverture de la cavité cranienne, un flot de pus épais, inodore, envahit le champ opératoire, environ deux à trois cuillerées à thé; à la suite, survient un écoulement profus de sang veineux venant du sinus rompu. Tamponnement; mise à nu du sinus dont la paroi ainsi que la dure-mère du cervelet sont recouvertes de pus et de fongosités sales. Le sinus est ouvert sur toute l'étendue où il paraît malade, les masses trombosiques blanchâtres qui s'y trouvent enlevées à la curette jusqu'à ce qu'une abondante issue de sang frais rende nécessaire la fin de l'opération.

L'enfant finit par guérir, mais après maintes interventions consécutives, telles que deux curetages successifs du

sinus thrombosé, ligature de la jugulaire, enlèvement de séquestres nécrosés, mise à nu du sinus jusqu'à son confluent avec son congénère, enlèvement du tegmen tympani, opérations rendues nécessaires par la persistance de l'écoulement purulent, des douleurs céphaliques, du mauvais état général, de la fièvre. L'enfant dut être soutenu par l'alcool (porto, cognac, champagne), les injections de camphre et de sérum artificiel.

Ce cas est intéressant d'abord à cause de la nécrose rapide de la mastoïde, complète déjà quelques semaines après le début de l'écoulement purulent. L'affaiblissement de l'organisme peut expliquer cette évolution de courte durée et la virulence plus grande des germes à ce niveau où une atteinte antérieure amena la localisation de la nécrose. Celle-ci donna un abcès périsinusien qui conduisit à une thrombose du sinus et aux complications diverses qui nécessitèrent les interventions multiples plus haut relatées.

Il n'a été fait l'examen bactériologique ni du sang ni du pus, mais il est à présumer que, puisqu'il s'agissait d'une affection consécutive à la scarlatine, les germes infectieux étaient des streptocoques. (*Zeits. f. Ohrenheilk.*, p. 127, Wiesbaden, sept. 1903.) H. Bichelonne.

Corps étrangers de l'oreille *(Foreign bodies in the ear)*, par le Dr Colomb, d'Union.

L'auteur propose de prendre une fine aiguille à coudre, de la chauffer et de la couder à angle droit ou même aigu, comme pour faire un petit hameçon. On enfonce l'aiguille dans un manche, une allumette, par exemple. Le bout coudé est passé à plat entre le corps étranger et le canal, puis retourné pour embrocher le susdit corps, qui est retiré sans difficulté et sans dégâts du conduit auditif externe. (*New Orleans med. and surg.*, oct. 1903.) Dr Kaufmann.

Contribution à la statistique des maladies otogènes du cerveau, des méninges et des sinus veineux du crâne, par Dr Takabatake, de Nagasaki.

L'auteur, après avoir constaté que nous n'avons encore que des notions insuffisantes sur la fréquence relative des

complications intra-craniennes des suppurations de l'oreille ou de l'os temporal, essaie d'établir cette proportion d'après les observations recueillies à la clinique du professeur Korner (de Rostock), observations où le diagnostic fut confirmé chaque fois par l'opération ou l'autopsie : il trouve 54 de ces observations.

Ces cas sont rangés par l'auteur en deux tableaux : le premier concernant les cas non compliqués, au nombre de 34, qui comprennent : abcès périsinusiens avec faible altération des parois extérieures du sinus ou sans altération, 15; abcès extra-duraux dans la fosse cérébrale moyenne, 19.

Le deuxième comprend 20 cas avec complications (phlébite sinusienne, leptoméningite, abcès du cervelet, encéphalite, etc.).

Parmi ces cas, on n'en signale aucun de méningite séreuse; les abcès du cerveau sont rares : 2 dans le lobe temporal, 2 dans le cervelet.

D'après cette statistique, ce serait plus aux suppurations aiguës qu'aux suppurations chroniques de l'oreille ou du temporal que succéderaient les complications intra-craniennes, puisque l'auteur, dans les 54 cas, relève que la maladie primitive était : aiguë, 30 fois; chronique, 20 fois; de durée inconnue, 2 fois.

Le principe ancien est donc renversé : cette contradiction apparente provient de ce que, avant l'ère opératoire, on ne connaissait pas la pachyméningite externe et l'abcès extradural, ou du moins qu'on ne les opérait pas. Aujourd'hui, l'opération aussi hâtive que possible permet de reconnaître pareilles complications, notamment la suppuration périsinusienne.

De même, l'intervention précoce explique la rareté actuelle des abcès du cerveau, qui étaient beaucoup plus communs dans les quatre-vingts premières années du siècle passé. (*Zeits. f. Ohrenheilk.*, Wiesbaden, sept. 1903, vol. 45, t. XI, p. 154.)

H. Bichelonne.

Le Gérant : R. Chaigneau.

Bordeaux. — Impr. G. Gounouilhou, rue Guiraude, 11.

25e ANNÉE. N° 6. 6 FÉVRIER 1904.

REVUE HEBDOMADAIRE
DE
LARYNGOLOGIE, D'OTOLOGIE
ET DE RHINOLOGIE

SEPT CAS DE SINUSITE MAXILLAIRE
TRAITÉS ET GUÉRIS PAR LA MÉTHODE DE CLAOUÉ[1]

Par le Dr E. ESCAT, de Toulouse.

Dans sa thèse sur *la trépanation large du sinus maxillaire par la voie du méat inférieur*[2], notre élève Vaquier rapportait 5 cas de sinusite maxillaire purulente chronique opérés par nous suivant la méthode de Claoué, plus ou moins modifiée.

Au moment de cette publication, 3 des malades ainsi traités étaient guéris et 2 en voie de guérison.

Comme l'annonçait Vaquier dans son travail, je m'étais réservé, en lui communiquant mes résultats immédiats, le soin de revenir sur ces observations et d'en publier les résultats définitifs.

Aujourd'hui donc, fidèle à ma promesse, je reprends l'histoire de ces cinq malades qui sont tous guéris : la seule ombre au tableau est la coexistence chez une de mes malades d'une sinusite frontale, d'ailleurs en voie d'amélioration et dont le diagnostic m'avait échappé au cours de mes premiers examens.

A ces cinq observations, j'ai le plaisir d'en ajouter deux autres dont les résultats ont été encore plus rapides.

1. Travail communiqué à la Société française de laryngologie, octobre 1903.
2. Thèse de Toulouse, juin 1903.

Je n'ai point l'intention de revenir aujourd'hui sur la technique suivie, ce point ayant été amplement développé par Vaquier dans le travail déjà cité; je me bornerai simplement à rappeler les temps de l'opération et à indiquer les principales modifications que j'ai cru devoir faire subir tant à la technique qu'à l'instrumentation.

I. Manuel opératoire. — 1° Ischémie et anesthésie aussi profondes que possible des deux tiers antérieurs du cornet inférieur, à l'aide de deux lames d'ouate hydrophile imbibées de solution cocaïno-adrénalinée appliquées pendant un quart d'heure l'une sur la face libre du cornet, l'autre dans le méat inférieur.

La solution, faite au moment de l'utiliser, est ainsi formulée :

Chl. de cocaïne	1 gramme.
Sol. de chl. d'adrénaline à 1 1/000	àà 5 centimètres cubes.
Eau distillée.	

2° Après quinze minutes d'anesthésie, section de la moitié antérieure du cornet inférieur le long de son insertion, à l'aide soit des ciseaux de Mouret, soit de tout instrument analogue; deux coups de ciseaux sont, en général, nécessaires.

3° Ablation du lambeau à l'anse froide avec un polypotome à crémaillère. (Je préfère cet instrument à l'anse chaude, qui a l'inconvénient de provoquer une réaction inflammatoire dont la résolution est assez longue.)

4° Application d'une nouvelle lame d'ouate, imbibée de la solution cocaïno-adrénalinée, contre la paroi sinuso-nasale qui doit être trépanée.

5° Un quart d'heure après, forage de cette paroi avec la fraise sphérique à lames hélicoïdales montée sur le tour électrique; j'utilise deux fraises à cet effet, l'une de 8 millimètres; l'autre de 12 millimètres; d'habitude, je donne la préférence à cette dernière, n'employant la première que

lorsque l'étroitesse de la fosse nasale exige son emploi. J'ai substitué la fraise à la tréphine employée par Claoué pour les raisons suivantes : 1° sa tige grêle tenant moins de place que celle de la tréphine ne gêne pas la vue et permet des mouvements d'obliquité beaucoup plus grands ; 2° elle offre l'avantage d'agir à la fois suivant ses deux diamètres, par son pôle libre et par son équateur.

La durée de la trépanation varie de une à trois secondes, selon l'épaisseur de la paroi.

La douleur provoquée est vive, mais instantanée.

6° Morcellement des bords de l'orifice de trépanation avec une pince de Lermoyez à bulle ethmoïdale à mors agrandis ; trois ou quatre coups de pince suffisent pour obtenir une large brèche.

7° Lavage du sinus à l'eau bouillie ou au permanganate de potasse à 1/100.

8° Injection de chlorure de zinc à 1/10.

9° Insufflation de poudre antiseptique (Aristol, Iodol, Europhène, etc.).

10° Tamponnement du sinus avec un mètre de bande de gaze salolée ; cette mèche est très facilement conduite et tassée dans le sinus à l'aide d'une sonde d'Itard ; elle doit disparaître presque entièrement dans le sinus et ne le déborder dans le méat inférieur que de quelques millimètres.

Grâce à l'adrénaline, l'hémorragie immédiate est nulle ou négligeable.

Dans les sept cas, je n'ai eu qu'une seule hémorragie secondaire survenue au bout de deux heures et qui a, d'ailleurs, été fort légère et facilement arrêtée par un léger tampon d'ouate placé sur la section du cornet inférieur.

Les suites sont très simples :

Sur mes sept opérés, deux seulement eurent pendant les vingt-quatre heures qui suivirent l'opération des douleurs maxillaires et de l'insommie.

Le tampon sinusal est supporté avec la plus grande faci-

lité; chez les cinq premiers opérés, je l'avais laissé en place quarante-huit heures; chez les deux derniers, je l'ai enlevé au bout de vingt-quatre heures.

Le pansement consiste en lavages du sinus au permanganate de potasse à 1/100, tous les jours, pendant cinq à huit jours; puis ces lavages ne sont plus faits que tous les deux ou trois jours et, enfin, une fois par semaine seulement.

En résumé, les suites sont très simples. Dans aucun cas je n'ai observé d'œdème douloureux de la joue comme on en observe après l'opération de Caldwell-Luc.

II. Technique. — Cette deuxième modification apportée au procédé de Claoué avait pour but d'éviter au patient la douleur provoquée par le coup de fraise ou de tréphine, mais je dois dire que l'expérience n'a point donné raison à cette tentative, la seule malade opérée par ce procédé a, en effet, beaucoup plus souffert que ceux opérés avec la fraise.

Je rappelle que ce procédé s'exécute avec un trocart rectangulaire à l'aide duquel on pratique une ponction dans l'extrémité postérieure de la partie découverte du méat inférieur.

Une griffe tranchante introduite dans l'ouverture ainsi pratiquée permet, par un mouvement de traction, de découper un lambeau quadrangulaire, un véritable volet qu'il suffit ensuite de détacher avec la pince de Lermoyez.

Je répète que cette technique est inférieure à la précédente, et qu'en outre elle serait inapplicable dans le cas d'épaisseur exagérée de la paroi sinuso-nasale.

Observations publiées par L. Vaquier.

(Résumées et complétées.)

Observation I. — M. S. B..., tailleur, âgé de quarante-deux ans. Sinusite maxillaire chronique remontant à deux ans. Opéré en deux séances : conchectomie le *15 janvier 1903*, trépanation endonasale le *28 janvier 1903*. Guérison le trente et unième jour. Vu guéri par M. Claoué, de passage à Toulouse, le *8 mars 1903*. Revu par nous le *27 septembre*.

La guérison s'est maintenue (soit huit mois). L'orifice de trépanation est resté béant.

Obs. II. — Mlle D..., modiste. Sinusite datant d'un an, traitée sans succès par la ponction de Krause en *septembre 1902*, est opérée par la méthode de Claoué, le *4 mars 1903*.

Cette malade présentait toutes les apparences de la guérison le *13 mai 1903*, soit un mois et neuf jours après l'opération; tel est le résultat rapporté par Vaquier dans sa thèse.

Le *1er juillet 1903* j'ai revu la malade; je pus constater le maintien de la guérison et la persistance d'un orifice à bords lisses et bien cicatrisés; avec un spéculum rhinoscopique il était même facile d'inspecter une partie du sinus.

Obs. III. — Mme C..., d'Albi, soixante ans. Sinusite maxillaire dont le début apparent semble remonter à dix-huit mois. Après quelques tentatives infructueuses de lavages pratiqués par une fistule alvéolaire, l'opération de Claoué est pratiquée le *14 mars 1903*.

Guérison complète le *21 avril 1903*, soit cinq semaines et quelques jours après l'opération.

Le *26 septembre*, la guérison s'était maintenue.

Obs. IV. — M. G..., d'Albi, quarante ans. Sinusite maxillaire remontant à cinq ans.

La ponction de Krause semblant devoir être pratiquée avec difficulté en raison de l'abaissement extrême du bord libre du cornet inférieur, qui traîne sur le plancher nasal, je pratique d'emblée l'opération de Claoué le *7 avril 1903*.

Le *12 mai*, jour où je remis l'observation de ce malade à mon élève Vaquier, la suppuration n'avait pas encore disparu; ce malade est donc porté sur la thèse de Vaquier comme non guéri. Cette guérison se fit attendre jusqu'au *3 juillet*, époque à laquelle je pus constater la dessiccation absolue du sinus.

Des nouvelles récentes du malade m'ont confirmé ce résultat.

Obs. V. — Mlle F..., trente-trois ans, domestique, souffre d'une sinusite maxillaire remontant à deux ans environ et secondaire à de graves lésions alvéolo-dentaires. Cette malade, vue la première fois le *1er mars 1903*, subit l'opération de Claoué le *18 mars* suivant.

Le *21 avril*, soit un mois environ après l'opération, le sinus maxillaire était complètement étanche et les bords de la trépanation bien cicatrisés.

Il persistait encore à ce moment quelques végétations polypiformes du méat moyen que j'avais dû cureter et que je croyais secondaires à la seule sinusite maxillaire; c'est à ce moment que l'histoire de la malade fut rapportée dans la thèse de Vaquier. Quelques jours après, je m'aperçus de l'existence simultanée de sinusite frontale. L'infundibulum et le canal fronto-nasal étant exceptionnellement larges et facilement cathétérisables, d'autre part les symptômes de cette sinusite frontale étant très atténués, je me contentai de pratiquer dans le sinus frontal des lavages antiseptiques et des injections au chlorure de zinc qui donnèrent un excellent résultat. La malade, satisfaite de la guérison de la sinusite maxillaire et de l'amélioration notable de la sinusite frontale, reprit ses occupations dans le courant du mois de *juillet 1903*.

Telles sont, mises à jour, les cinq observations publiées en détail par Vaquier dans sa thèse; soit *cinq guérisons sur cinq cas.*

Observations nouvelles.

Obs. VI. — B. P..., trente-cinq ans, sabotier, de Castelmeyran (Tarn-et-Garonne), m'est adressé, le 6 juillet 1903, par nos confrères Fontanié (de Castelsarrasin) et Gérard Andrieu (de Saint-Nicolas-de-la-Grave) avec le diagnostic de sinusite maxillaire gauche purulente à la période subaiguë.

Le sujet souffrait des molaires et prémolaires supérieures gauches depuis plusieurs mois. Céphalalgie et douleurs faciales et périorbitaires intenses depuis un mois. Rhinorrhée purulente gauche depuis huit jours.

A l'examen : pus abondant dans le méat moyen gauche et sur la face naso-pharyngienne du voile.

État inflammatoire et hypertrophique prononcé de toute la pituitaire de ce côté.

Cathétérisme du sinus impossible, même avec le concours de la cocaïne et de l'adrénaline.

Diaphanoscopie positive pour le sinus maxillaire gauche.

Le sinus frontal et le sinus maxillaire droit sont franchement illuminés.

Je fais procéder à l'avulsion de la première grosse molaire supérieure gauche, qui me paraît être la dent coupable.

L'exploration de l'alvéole au stylet ne conduit à la découverte d'aucune fistule sinuso-alvéolaire.

Mis en demeure d'opter entre la ponction de Krause et l'opération de Claoué, le malade, désireux d'en finir le plus rapidement possible avec son mal, se prononce pour cette dernière opération qui est pratiquée le *7 juillet 1903*.

La conchectomie antérieure est pratiquée sous l'égide de l'adrénaline et de la cocaïne avec les ciseaux de Mouret et le polypotome froid à crémaillère.

Après une deuxième anesthésie et ischémie du méat moyen, la trépanation est pratiquée en un seul coup avec la fraise de 12 millimètres mue par le tour électrique.

Les franges de la brèche sont réséquées avec une pince latérale de Lermoyez à mors agrandis.

Lavage du sinus au permanganate de K à 1/100; injection de chlorure de zinc à 1/10; insufflation d'europhène dans le sinus. Tamponement du sinus avec une mèche de gaze salolée de 1 mètre de long, qui disparaît dans le sinus, débordant à peine l'orifice de trépanation; pas de tampon nasal proprement dit. Levée du tampon au bout de vingt-quatre heures; lavage au permanganate de potasse. Insufflation d'europhène.

Le troisième jour : peu de réaction inflammatoire; le malade a dormi, sinus presque sec; disparition de la mauvaise odeur; même pansement que la veille.

Le malade rentre chez lui le quatrième jour n'ayant qu'à mettre trois fois par jour de la vaseline aristolée dans son nez.

Il est revu le *23 juillet* en très bonne voie; le pus a disparu; un lavage à l'eau bouillie ne ramène presque rien, le malade se déclare guéri, soit dix-sept jours après l'opération.

Le *17 septembre 1903*. — Le malade est revenu me voir: j'ai pu constater la cicatrisation complète des bords de l'orifice de trépanation et la cessation complète de la suppuration.

Obs. VII. — R. A..., quarante-quatre ans, agent de la Compagnie du Midi, m'est adressé le *15 juin 1903* par M. le Dr Caubet, médecin inspecteur de la Compagnie.

Ce malade rend du pus par la narine gauche depuis plus de deux ans, et se plaint de douleurs faciales et sous-orbitaires depuis la même époque; il accuse aussi, depuis plusieurs mois, des bourdonnements et de la diminution de l'acuité auditive des deux côtés, mais surtout à gauche.

L'examen rhinoscopique et la diaphanoscopie nous révèlent l'existence d'une sinusite maxillaire gauche odontogène. Le méat moyen est plein de pus; la deuxième prémolaire et la première

grosse molaire supérieure gauches, cariées, sont extraites le *13 juillet*.

Le *15 juillet*, l'opération de Claoué est pratiquée en une séance suivant la méthode suivie dans les cas précédents.

Lavage du sinus au permanganate de potasse; injection de chlorure de zinc à 1/10 et insufflation d'europhène. Tamponnement du sinus à la gaze; ablation du tampon au bout de vingt-quatre heures; lavage au permanganate et insufflation d'europhène.

Ce pansement est renouvelé pendant huit jours; dès la deuxième semaine la sécrétion devient muqueuse, et la guérison complète est obtenue au bout d'un mois.

Les troubles auditifs persistent encore après la cicatrisation complète de la plaie opératoire et je désespère, un instant, de leur guérison; mais quelques séances de cathétérisme améliorent rapidement l'audition.

Ce malade a été revu dans les premiers jours du mois de septembre dernier complètement guéri de sa sinusite et considérablement amélioré de son otite chronique.

Conclusions. — Aux cinq cas rapportés par Vaquier et dont la guérison paraît assurée, nous avons donc à ajouter les deux nouveaux succès que nous venons de relater, ce qui porte notre statistique à sept guérisons sur sept opérations.

Loin de nous l'intention d'exagérer la portée de cette heureuse série; nous ne nous attendons certes pas à obtenir dans la suite un pourcentage de guérisons aussi favorable, les résultats obtenus par M. Claoué lui-même commandant la réserve; nous croyons, toutefois, que le succès de nos tentatives est bien de nature à mettre en relief les avantages de la méthode de notre collègue.

Nos résultats viennent, en effet, à l'appui de ce principe mis en lumière par M. Claoué, qu'en chirurgie du sinus maxillaire *le drainage prime le curetage;* je dois faire remarquer que nos sept opérés ont tous guéri sans que la moindre tentative de curetage ait été faite; nous ne voulons certes pas dire que le curetage soit inutile, mais simplement que dans beaucoup de sinusites maxillaires chroniques, il n'est pas la *conditio sine qua non* de la guérison.

En résumé, la méthode de Claoué nous paraît réaliser une étape trop facilement franchie entre la simple ponction de Mickulicz-Krause et la cure radicale de Caldwell-Luc.

Comme l'a déjà soutenu Vaquier dans sa thèse, entre les sinusites complaisantes qui cédent à quelques lavages et les sinusites fongueuses invétérées justiciables de la seule opération radicale de Caldwell-Luc, existe un groupe, à notre avis plus important qu'on ne le suppose, de sinusites de gravité moyenne, dont la chronicité est subordonnée à l'impuissance de la méthode des ponctions répétées, et qu'un large drainage sinuso-nasal bien établi est susceptible de guérir, sans qu'il soit indispensable de recourir à l'opération de Caldwell-Luc.

La mise en pratique de cette ingénieuse méthode permettra seule, à ceux qui douteraient de sa valeur, d'en juger les bienfaits et d'en préciser les indications[1].

REVUE GÉNÉRALE ET ANALYSES

BOUCHE ET PHARYNX BUCCAL

Opérations sur la langue *(Technique of operations on the tongue)*, par le Dr Dawbarn, de New-York.

L'auteur préfère la voie sous-maxillaire, qui permet la ligature de la carotide externe. Celle-ci sera faite d'abord. Position de Rose. Après l'opération, nourriture d'abord par le rectum, puis tube stomacal. (*Med. Record*, 17 oct. 1903, p. 637.)

Dr Kaufmann.

Traitement chirurgical des perforations congénitales de la voûte palatine *(Surgical treatment of congenital clefts of the palate of infants)*, par M. Brophy.

Brophy (*Brooklyn medical Journal*, sept. 1903) préconise l'opération chez les tout jeunes enfants. Le shock est moin-

1. Au moment de mettre sous presse (30 janvier 1904) la guérison de ces sept opérés s'est maintenue.

dre chez eux. Il faut d'abord s'occuper de la perforation osseuse et laisser pour plus tard la fissure labiale. Si l'os intermaxillaire fait saillie, il faut non l'enlever, mais le remettre dans sa position normale. Quand les os sont encore cartilagineux, ils peuvent être facilement déplacés sans fracture. Si les muscles fonctionnent de bonne heure, ils ne s'atrophient pas. Un bon voile est assuré quand il y a abondance de tissu. De plus, l'occlusion des fissures osseuses assure un bon développement dentaire, empêche le nasonnement et permet un langage normal. (*The med. Age*, 10 oct. 1903.) Dr KAUFMANN.

NEZ ET PHARYNX NASAL

Injections sous-cutanées de paraffine pour difformités du nez et autres (*Paraffin injected subcutaneously for the correction of nasal and other deformities*), par M. HARMON SMITH, de New-York.

Historique de la méthode; puis énumération des principales difformités que l'injection de paraffine améliore : 1° nez en dos de selle; 2° cicatrices consécutives aux opérations sur la mastoïde, sur le sinus frontal, ou à des traumatismes; 3° marques de petite vérole. Les dangers peuvent consister en embolies, abcès, ulcération, déformités dues à une hyperinjection. La seringue est métallique, à large diamètre, courte. L'aiguille est courte aussi. Le piston doit être aussi métallique. Sa tige est graduée en gouttes et munie d'un pas de vis. Sur cette tige existe une vis de pression mobile, qui peut s'adapter au corps de pompe. L'auteur emploie une paraffine dont le point de fusion est à 43°3 (110°F). Il commence par nettoyer le champ opératoire avec du savon vert, puis de l'alcool, une solution de bichlorure au 1/500e enfin, de l'éther. Il se sert de cocaïne en solution à 4 % comme anesthésique local. Il en injecte trois ou quatre gouttes. La seringue a été stérilisée. Il n'injecte la paraffine que quand elle sort de l'aiguille en filament cylindrique épais, pour éviter toute embolie. L'aiguille est enfoncée sous la peau, au-dessus du périoste. Un assistant exerce une pression au grand angle de l'œil et au niveau de la jonction du nez et du front. Tenant la seringue d'une main, il pétrit de l'autre la paraffine et la nivelle.

Après l'injection, il volatise de l'éther sur la partie paraffinée pour la durcir. Collodion au niveau de la piqûre. Glace sur le nez pendant douze ou vingt-quatre heures. Les causes de gangrène sont : la malpropreté du chirurgien, une trop grande pression, une injection dermique et non hypodermique, une maladie générale, diabète ou mal de Bright. Suivent deux observations pour difformités consécutives à des traumatismes (*The Journ. of the Amer. med. Assoc.*, 26 sept. 1903.) Dr KAUFMANN.

LARYNX ET TRACHÉE

Kyste sanguin de la corde vocale gauche, par M. MOURRUT.

Jeune homme de dix-sept ans se plaint de cracher le sang cinq à six fois par jour et depuis huit jours. Enrouement, mais ni dyspnée, ni dysphagie, ni odynophagie. Pas de douleur spontanée ni provoquée. Au laryngoscope, la glotte est obstruée par une masse ovoïde, noirâtre, du volume d'une olive. Glotte cartilagineuse libre. La tumeur semble de consistance molle, mobile, se déplaçant à l'occasion des mouvements de respiration et de phonation. Elle donne l'impression d'une poche kystique. Diagnostic de kyste sanguin. Le surlendemain le malade raconte que, la nuit précédente, il a éprouvé de violentes suffocations; que, pris de peur, il a pris un sarment de vigne, l'a entouré d'un morceau de chiffon et enfoncé dans la gorge. Hémoptysie abondante, puis respiration normale. Au laryngoscope, glotte entièrement libre. Sur la partie antérieure de la corde vocale gauche, légère saillie blanche qui paraît le pédicule de la tumeur. (*Bull. de laryngol., otol. et rhinol.*, 30 sept. 1903.) Dr KAUFMANN.

OREILLES

Anatomie pathologique de la surdi-mutité, par le Dr SCHWARZ, de Berlin.

Sourd-muet de trente-cinq ans, mort de tuberculose miliaire. L'oreille moyenne présentait des lésions anciennes otite chronique et récentes de tuberculose miliaire. Le processus le plus important de la surdi-mutité, trouvé dans ce

cas comme dans les autres, était la néo-formation osseuse de la première spire du limaçon. Les éléments nerveux étaient complètement étouffés par cet envahissement. Politzer, Gradenigo et Steinbruegge ont fait de semblables descriptions. L'aqueduc du limaçon fut introuvable. Etait-il comblé par la substance osseuse, ou a-t-il échappé aux recherches des coupes? Il est plus que probable que l'inflammation a gagné l'oreille interne par ce conduit, comme cela a été souvent observé dans la méningite cérébro-spinale. (*Archiv. of otol.*, oct. 1903.) Dr KAUFMANN.

Méningite séreuse d'origine otitique; ponction lombaire; guérison *(Otitic serous meningitis; lumbar puncture; recovery)*, par le Dr HUBER, de New-York.

Deux ponctions lombaires : l'une de 16 grammes, l'autre de 8, amenèrent une amélioration notable. Vingt-deux jours après l'opération mastoïdienne, guérison. Si le liquide est opalescent, se méfier de la tuberculose. (*Med. Record*, 17 oct. 1903, p. 633.) Dr KAUFMANN.

Septicémie dans les otites moyennes chroniques suppurées avec perforation antrale du tympan *(General sepsis in chronic suppuration of the middle ear with an antral perforation of the orum)*, par le Dr BEZOLD, de Munich.

1er cas. — Jeune fille de quinze ans, traitée depuis deux ans pour otorrhée chronique. Perforation du tympan gauche à sa partie antérieure. Le tympan droit ne peut être vu, le canal étant obstrué par des furoncles. Elle se présente, le 20 janvier, souffrant de l'oreille depuis quatre jours. Dès son entrée à l'hôpital, écoulement muqueux, élévation de la température, somnolence. Deux jours après, exsudat amygdalien. Le 23 et le 24 janvier, température de 40°, vomissements, hyperesthésie, mastoïde très douloureuse à la pression. Incontinence des urines et des matières fécales. Le 24, ouverture de l'antre. On trouve du streptocoque. L'état général ne s'améliora pas. Le 28, délire, urines albumineuses, gonflement de la rate. Le 29, expectoration sanguinolente. Submatité au niveau de la région scapulaire droite. Le 31, submatité à gauche. Mort dans la nuit. A l'autopsie,

thrombo-phlébite de la jugulaire à gauche, embolies pulmonaires, pleurésie fibrineuse, hypertrophie de la rate.

2e cas. — Homme de vingt-trois ans. Vient se faire traiter en juin 1896. Cinq jours avant, otalgie et otorrhée fétide à gauche. Souffre de l'oreille depuis huit ans. Lors de son admission, furoncles qui ont envahi le conduit. Température, 39°5. Céphalagie, somnolence, mastoïde sensible à la pression. Le 26 juin, opération. Muqueuse de l'antre rouge et gonflée. Presque pas de pus. Streptocoques. Le 27, délire violent. Le 28, dilatation légère de la pupille gauche. Incontinence d'urine. Température, 40°2. Le 29, Strabisme. Mort dans la nuit. A l'autopsie, pus à la partie postérieure du rocher extra-dure-mérien. La dure-mère était hyperémiée au niveau du coude sinusal et au-dessus de l'aditus ad antrum. Perforation d'un millimètre et demi au niveau du quadrant antéro-inférieur du tympan. Phlébite du sinus, mais sans thrombus.

3e Adulte de vingt et un ans. Otorrhée depuis l'enfance. Vient à la clinique le 2 février 1898. Otorrhée gauche depuis quatre semaines. Otalgie depuis cinq jours et frissons violents. Hébétude. Température, 38°8. Large perforation tympanique gauche dans le quadrant antéro-inférieur. Mastoïde sensible à la pression. Opération. On coupe, avant d'arriver à l'os, des ganglions d'un rouge sombre. Os rempli de pus. Il n'y en avait pas dans l'antre, qui était congestionné. Streptocoques et peut-être bacilles de l'influenza. Guérison le 5 avril.

Ces cas sont intéressants, parce qu'il n'y a aucune relation entre la gravité de l'affection et les lésions du tympan. S'agit-il d'une virulence plus exaltée ou d'un apport microbien considérable ? (*Archiv. of otol.*, oct. 1903.)

Dr Kaufmann.

Les altérations de la papille optique dans les maladies ,ènes du cerveau, des méninges et des sinus craniens, le Dr Takabatake, de Nagasaki.

'auteur, reprenant une étude déjà faite par Körner sur observations, ajoute à cette série 20 observations noues, dans lesquelles l'examen du disque papillaire fut

pratiqué à plusieurs reprises dans le cours de la maladie. De ces recherches, on peut conclure que, le plus souvent, aucune altération ne se remarque au niveau du disque optique : on trouva des changements seulement dans 16 cas sur 54 observés. Ces changements se rencontrent plus fréquemment dans les manifestations morbides combinées (phlébite du sinus avec abcès extra-dural, phlébite du sinus avec abcès et leptoméningite, etc.) que dans une manifestation isolée des localisations inflammatoires intra-craniennes possibles.

L'altération plus prononcée de la papille d'un côté n'indique pas une maladie exclusivement limitée à ce côté ou une propagation plus accentuée de la maladie causale dans la moitié correspondante de la cavité cranienne.

On ne peut attacher une influence prépondérante à ces altérations du nerf optique au point de vue du pronostic, et même l'apparition ou l'extension de la névrite ou des risques d'étranglement papillaire, après l'évacuation du pus, ne peuvent suffire à elles seules à assombrir le pronostic. (*Zeits. f. Ohrenheilk.*, Wiesbaden, nov. 1903, vol. XLV, t. III, p. 224.) H. Bichelonne.

La signification de la douleur auriculaire, par le Dr Kretschmann, de Magdebourg.

Etude très complète de la séméiologie de la douleur auriculaire, de ses formes différentes, de sa nature, de ses causes, de son pronostic, etc. (*Sammlung Zwangloser Abhandlungen*, Band VII, Heft 4, Verlag von Carl Marhold, 1904.) H. Bichelonne.

Du thigénol dans les maladies de l'oreille *(Ueber Thigenol bei Erkrankungen des Gehörorganes)*, par le Dr E. Urbantschitsch.

Le thigénol « Roche » est un liquide sirupeux, de couleur brun foncé, très soluble dans l'eau, la glycérine et l'alcool faible. Ses propriétés vaso-constrictrices et résolutives lui ont valu une certaine vogue en dermatologie; on l'emploie beaucoup contre les eczémas.

Dans ses essais sur les otites purulentes et même choles-

téatomateuses, Urbantschitsch a eu, en général, de bons résultats avec les préparations suivantes :

Thigénol Roche.	5 grammes.
Eau oxygénée à 6 o/o.	20 —
Alcool	10 —

et

Thigénol Roche.	5 grammes.
Alcool	20 —
Eau	10 —

Le thigénol lui a rendu de très bons services dans les otites aiguës non perforatives. La douleur disparaissait vite et la paracentèse a souvent pu être évitée par des instillations avec :

Eau . . . } Glycérine. } ãã	10 grammes.
Thigénol.	2 à 4 —

On prescrit les mêmes instillations pour les otites externes diffuses avec gonflement des parois et les démangeaisons de l'oreille. La vaseline au thigénol à 1/5 serait indiquée contre l'eczéma du pavillon. *Monats. f. Ohrenheilk.*, nov. 1903, n° 11.)

Dr BERTEMES.

VARIA

Sur l'emploi de la paraffine dure ou de la paraffine molle pour les injections sous-cutanées, par le Dr ALBERT STEIN.

Depuis que les injections sous-cutanées de paraffine sont entrées dans la pratique, deux camps se sont formés parmi les opérateurs : les uns, avec Gersuny et l'auteur, sont partisans de la paraffine molle, dont le point de fusion est 41°; les autres, avec Eckstein, emploient, au contraire, une paraffine à point de fusion très élevé. L'auteur reprend, après de nouvelles expériences sur les animaux, les indications de ces deux paraffines.

Taddei et Delaine (*Riforma Medica*, 1902, nos 18, 19, 20) sont les seuls qui aient signalé des effets toxiques chez les maux par des injections de paraffine : jamais pareils dents n'ont été constatés, et Stein, même avec des injecs de 5 grammes chez les lapins, n'a jamais eu de phénènes pathologiques.

On n'est pas d'accord sur le danger de la production d'embolies consécutives à ces injections. Ce danger n'existe pas si l'on fait l'opération avec toutes les précautions désirables. Les partisans de la paraffine dure prétendent n'avoir à courir avec celle-ci aucun danger, parce que sa solidification rapide rend impossible toute embolie, mais il faut bien remarquer que le danger n'existe qu'au moment même de l'injection, et non peu d'instants après. Les accidents signalés par Moskowicz et Kofman avec la vaseline pure, donc avec une substance à point de fusion très bas, tiennent à ce que de grandes quantités furent injectées en une seule fois, de 30 à 60 centimètres cubes, ce qui, comme Stein l'avait déjà fait connaître, est susceptible de créer le danger d'embolies : une seule injection ne doit pas dépasser 2 à 3 centimètres cubes.

L'injection de paraffine dure peut causer une nécrose de la peau, car, celle-ci étant extrêmement détendue, la circulation ne se fait plus ou se fait très mal. La haute température, soit de la canule, soit de la masse à injecter (plus de 60°) est encore un inconvénient sérieux dans l'emploi de la paraffine dure.

Enfin, l'incommodité, la difficulté même de la pratique des injections de paraffine dure doit faire restreindre leur emploi aux cas seuls où l'on a à combler des espaces vides entourés de parois résistantes. La méthode de ces injections doit d'ailleurs être réservée aux cas où il faut corriger des difformités superficielles, qui n'exigent pas l'emploi de grandes quantités de substance. Celle-ci doit être, au moment où on l'injecte, non à l'état liquide mais à l'état pâteux.

Cette masse injectée n'est pas résorbée, mais s'enkyste et est traversée ensuite par des travées de tissu connectif de sorte que le résultat est durable. L'œdème qui se produit immédiatement après l'opération disparaît régulièrement en quelques jours. (*Deuts. Med. Wochens.*, nos 36 et 37, 1903).

H. Bichelonne.

Le Gérant : R. Chaigneau.

Bordeaux. — Impr. G. Gounouilhou, rue Guiraude, 11.

25e ANNÉE. N° 7. 13 FÉVRIER 1904.

REVUE HEBDOMADAIRE
DE
LARYNGOLOGIE, D'OTOLOGIE
ET DE RHINOLOGIE

DES ABCÈS RÉTRO-PHARYNGIENS CHEZ LE NOURRISSON
(6 OBSERVATIONS)[1]

Par le Dr V. TEXIER, chef du service oto-laryngologique
de l'Hôtel-Dieu de Nantes.

Les abcès rétro-pharyngiens du nourrisson, sans être exceptionnels, ne sont pas cependant très fréquents et peuvent parfois être méconnus. Leur diagnostic est pourtant d'une importance capitale, puisque tout abcès non diagnostiqué se termine le plus généralement par la mort. Ayant eu l'occasion d'en observer quatre cas et notre excellent ami, le Dr Brindeau, accoucheur des hôpitaux de Paris, ayant bien voulu nous communiquer deux observations, il nous a paru intéressant de les rapporter et, à ce sujet, de rappeler l'étude de l'abcès rétro-pharyngien chez le nourrisson.

*
* *

Jusqu'à ces dernières années, les traités classiques ne donnaient que peu de renseignements sur les abcès de la première enfance dans leurs articles sur les abcès rétro-pharyngiens. Broca, Morestin, Bokaï furent les premiers à en donner une description plus complète. Marfan, dans ses cliniques de l'hôpital des enfants malades, a traité à plu-

1. Travail communiqué à la Société française de laryngologie, octobre 1903.

sieurs reprises ce sujet. Récemment, Broca, dans un article sur les abcès péri-pharyngiens, établit nettement le diagnostic différentiel entre l'abcès rétro-pharyngien et l'abcès latéro-pharyngien. A l'étranger, Pearson (Manchester) fit une étude sur les abcès aigus rétro-pharyngiens dans l'enfance. Morse communiqua sur le même sujet, au Congrès de l'Association médicale américaine, un travail qui donna lieu à une importante discussion. Notons également le travail d'Adams et celui de Ligorio.

*
* *

L'abcès rétro-pharyngien est une poche purulente de la loge rétro-pharyngienne. Pour bien se rendre compte de sa formation et de son évolution, il est nécessaire de connaître l'anatomie de la région. Il existe, entre la paroi postérieure du pharynx et les muscles prévertébraux, en avant des corps vertébraux, quelques ganglions bien connus depuis les recherches de Gilette. Ces ganglions sont situés de chaque côté de la ligne médiane, au nombre de un à trois, qui s'étendent de la partie supérieure du pharynx à la partie supérieure de l'œsophage. Ils se trouvent dans deux loges aponévrotiques, situées symétriquement de chaque côté du raphé et présentant sur la coupe une forme triangulaire (Marfan). Cette loge est limitée en avant par la tunique fibreuse du pharynx, en arrière par l'aponévrose prévertébrale, sur les côtés par l'aponévrose latérale du pharynx. Cette cloison latérale, de densité variable, sépare l'espace rétro-pharyngien du gros paquet vasculo-nerveux cervical et de l'espace maxillo-pharyngien (Escat). Ces dispositions expliquent pourquoi l'abcès rétro-pharyngien repousse le paquet vasculo-nerveux en dehors, tandis que l'abcès latéro-pharyngien, résultant d'un adéno-phlegmon des ganglions carotidiens supérieurs (se développant en dehors de l'aponévrose latérale), repousse les vaisseaux du cou en dedans et les rapproche de la cavité pharyngienne. Le raphé médian

ne présente un cloisonnement fibreux vertical antéro-postérieur que dans sa partie supérieure rétro-nasale, mais, plus bas, cette division n'existe plus et la collection, unilatérale au début, peut devenir médiane plus tard. Enfin, la loge n'est pas fermée en bas et est en communication directe avec le médiastin postérieur, d'où les fusées purulentes possibles dans cette cavité.

Ces ganglions s'atrophient vers l'âge de trois ans et peuvent même disparaître complètement. Ils reçoivent les lymphatiques du cavum, du pharynx, du nez et de l'oreille moyenne et sont le point de départ des abcès rétro-pharyngiens. Infectés par les germes transportés par les voies lymphatiques, ces ganglions infectent à leur tour le tissu cellulaire qui les entoure : il y a d'abord adénite, puis périadénite et bientôt l'abcès est constitué. Le tissu cellulaire rétro-pharyngien peut parfois être infecté directement par effraction de la paroi pharyngée (Morestin), mais c'est très exceptionnel.

Très peu d'examens bactériologiques ont été pratiqués, mais il est vraisemblable que tous les microbes peuvent les former. Koplik trouva le streptocoque dans tous les cas. Bokaï a rapporté un cas où il y avait le bacille de Koch.

***

Dans cette étude, nous n'envisagerons que l'abcès chaud rétro-pharyngien et nous laisserons de côté l'abcès rétro-pharyngien secondaire à une affection des vertèbres ou à une extension d'un abcès de voisinage. Nous donnons cependant une observation de Brindeau, où l'on trouva, à l'autopsie d'un enfant de six semaines, un abcès rétro-pharyngien secondaire à une affection d'une vertèbre cervicale. Ces affections sont, du reste, extrêmement rares chez le nourrisson et ne s'observent généralement que chez l'enfant plus âgé et l'adulte.

Les notions d'anatomie que nous venons de donner contiennent toute l'étiologie de l'abcès rétro-pharyngien. Les

affections nasales, qu'il s'agisse d'un simple coryza, d'un coryza morbilleux, purulent ou d'un coryza syphilitique du nouveau-né (Fournier), sont une des causes fréquentes et Pearson insiste beaucoup sur cette origine nasale de l'abcès rétro-pharyngien. L'inflammation du pharynx, que ce soit une amygdalite banale ou diphtéritique, peut être le point de départ des abcès. Pour Broca, cependant, les affections amygdaliennes donneraient surtout lieu à des abcès latéro-pharyngiens. De toutes les affections de la muqueuse pharyngée, la plus fréquente est l'adénoïdite aiguë, qu'il y ait eu inflammation aiguë de la muqueuse du cavum ou une poussée aiguë des végétations adénoïdes.

A côté de ces causes locales, il y a des causes d'ordre général d'une importance souvent capitale. On peut observer ces abcès de préférence chez des enfants cachectisés par la gastro-entérite, la syphilis, la tuberculose ou des maladies aiguës. Ils surviennent parfois dans le cours de la rougeole et de la scarlatine, affections qui affectionnent toutes deux le naso-pharynx. Mais, à côté de ces cas, et la plupart de nos observations en témoignent, il est fréquent de constater ces abcès chez des enfants n'ayant aucune tare et n'ayant contracté aucune maladie aiguë. Une cause souvent méconnue seraient les abcès du sein chez la nourrice. Les galactophorites seraient susceptibles d'amener chez le nourrisson des abcès rétro-pharyngiens. L'observation V (de Brindeau) semble en être un exemple.

*
* *

Les abcès rétro-pharyngiens sont toujours précédés d'une adénite rétro-pharyngienne, dont les symptômes n'ont pas de caractère très spécial et sont très semblables à ceux du catarrhe naso-pharyngien. Le nourrisson est enchifrené et la fièvre est légère. Aucun signe spécial n'attire l'attention du côté de la gorge. Aussi cette période passe-t-elle inaperçue. Il est vraisemblable que la résolution de ces ganglions,

comme de tout autre ganglion lymphatique, est fréquente. Pour Bokaï et Pearson, il n'y a aucun doute sur ce point.

Avec le développement de l'adéno-phlegmon apparaissent de nouveaux symptômes locaux et généraux dont l'intensité varie suivant l'évolution aiguë ou subaiguë de l'affection. En effet, l'abcès peut survenir brusquement en deux ou trois jours ; il s'accompagne alors de fièvre, de dyspnée intense et de dysphagie nécessitant une intervention urgente. D'autres fois, la collection purulente ne se forme que lentement et les symptômes ne s'établissent que progressivement. Ce n'est qu'au bout de une à trois semaines environ que l'affection revêt les caractères nets de l'abcès rétro-pharyngien.

Le plus généralement, l'enfant qu'on nous présente est atteint depuis une dizaine de jours d'un coryza et présente des troubles respiratoires, vocaux, et de la difficulté dans la déglutition.

La respiration est pénible, longue, ralentie, accompagnée d'un tirage inspiratoire. Elle est bruyante, et l'enfant fait entendre un ronflement inspiratoire et expiratoire ; ce ronflement persiste même si l'on pince le nez (Marfan). Cette dyspnée est due au rétrécissement des voies de passage de l'air. Dans certains cas, elle serait due à de l'œdème des replis aryténo-épiglottiques. Elle est permanente et s'accompagne parfois de crises de suffocation, plus fréquentes pendant le sommeil. Ces crises paraissent le résultat de spasmes de la glotte. Pour Roustan, la dyspnée serait plus accentuée dans la position verticale que dans la situation couchée. Le pus, suivant les règles de la pesanteur, viendrait, dans le premier cas, s'accumuler dans le point le plus déclive de l'abcès et formerait une poche au-dessus du larynx. Dans le second cas, au contraire, le pus s'étalerait et, la saillie étant moindre, la respiration se ferait plus librement.

Dans certains cas, la dyspnée est tellement accentuée qu'elle domine la scène. On ne pense qu'à elle seule ; elle égare le diagnostic.

La voix est sourde et nasillarde; les cris de l'enfant sont nasonnés.

La dysphagie est plus ou moins marquée, suivant la grosseur de l'abcès. Il est difficile d'apprécier, chez le nourrisson, si elle est douloureuse. Peut-être l'est-elle au début de l'affection. Mais, quand la collection est volumineuse, je me rallie plus volontiers à l'opinion de Broca, qui considère la dysphagie comme résultant d'un obstacle mécanique à la respiration. En tétant, l'enfant bouche sa dernière voie respiratoire et étouffe; il abandonne le sein pour le reprendre après une ou deux inspirations et ainsi de suite, à moins qu'un accès de suffocation ne vienne interrompre la tétée.

Suivant le siège de l'abcès, quelques symptômes sont plus accentués que d'autres. S'il est situé dans la partie supérieure du pharynx, la voix et les cris sont nasonnés et les troubles respiratoires dominent la scène. S'il siège plus bas, la voix est éteinte et la respiration striduleuse.

Tous ces symptômes font penser à une affection naso-pharyngienne. Dans ce cas, l'examen du pharynx s'impose et on doit méthodiquement en faire l'inspection et la palpation.

L'inspection de la gorge du nourrisson n'est pas un examen facile. Il sera important de faire maintenir la tête de l'enfant par un aide qui se placera devant une fenêtre : quand ce sera possible, on se servira de la lumière artificielle et d'un miroir ou du miroir électrique. On devra proscrire l'ouvre-bouche qui, dans certains cas, a provoqué la mort (cas de Snow où le bébé de quinze mois mourut immédiatement après l'introduction de l'ouvre-bouche, la mort paraît due à des troubles du côté du pneumogastrique), et on ne se servira que de l'abaisse-langue pour maintenir la bouche ouverte et abaisser la langue. La face postérieure du pharynx ne sera pas toujours facile à apercevoir; l'enfant, en effet, pousse des cris, se contracte et les piliers antérieurs viennent s'accoler l'un contre l'autre sur la ligne médiane. Quand on

parvient à l'apercevoir, on constate, au début de l'abcès, de la rougeur de la muqueuse et une asymétrie des deux moitiés du pharynx, l'une ou l'autre étant repoussée en avant.

Plus tard, quand la collection est établie, c'est une tuméfaction plus nette, prédominant à droite ou à gauche, rarement médiane. Parfois le voile du palais est repoussé légèrement en avant quand l'abcès se développe dans le pharynx supérieur. Enfin, la tumeur peut passer inaperçue surtout si elle est située très bas. Aussi, l'inspection est-elle souvent insuffisante et aura-t-on recours à la palpation.

Pour pratiquer le toucher, l'enfant étant maintenu sur les genoux d'un aide ou couché sur le dos, on introduit avec douceur l'index dans la bouche jusque sur la paroi postérieure du pharynx. La pulpe percevra une tuméfaction diffuse, au milieu de laquelle se trouvera une partie plus limitée, plus saillante. Son volume varie de la grosseur d'une noisette à celle d'une noix ou d'un œuf de poule. Il faut se défier de pratiquer la fluctuation proprement dite à l'aide des deux index introduits dans la bouche, d'abord parce qu'elle est impossible chez le nourrisson et surtout parce qu'elle n'est pas sans danger. Il survient, par ce fait, des crises d'asphyxie mortelles ou une mort brusque par arrêt du cœur (Thoyer-Rozat). Il faut se contenter de percevoir la résistance molle et le choc en retour. Pour la sentir, il suffit de déprimer doucement la tumeur avec la pulpe du doigt et de le retirer à un ou deux centimètres : le pus, refoulé, reprend sa place et vient frapper le doigt qui se retire.

Les symptômes généraux varient suivant la marche aiguë ou subaiguë de l'abcès. Dans le premier cas, la fièvre monte en quelques jours à 38° et 39°; le bébé a des convulsions, de l'agitation, de la diarrhée. Dans le second cas, la fièvre peut peine dépasser la normale, comme dans la plupart de nos bservations. L'appétit est conservé, mais l'enfant dépérit par uite des troubles de déglutition qui l'empêchent de se ourrir. Dans certains cas, l'abcès peut se développer assez

insidieusement pour ne provoquer aucun symptôme local ou général accentué et n'être qu'une trouvaille d'autopsie.

*
* *

Si l'abcès n'est pas découvert, c'est la mort presque fatale. En effet, les ouvertures spontanées sont rares et non sans danger, puisque si elles surviennent pendant le sommeil, la broncho-pneumonie est fréquente par suite de l'introduction du pus dans les voies aériennes.

La mort survient le plus fréquemment chez les nourrissons par asphyxie ; l'abcès, grossissant, vient former un obstacle mécanique à la respiration en obstruant le larynx ; l'asphyxie par œdème de la glotte serait plus rare. Elle peut être due, comme je le disais plus haut, à l'irruption du pus dans les voies aériennes. Plus rarement chez le nourrisson, elle est le résultat d'une fusée purulente dans le médiastin postérieur. Les troubles du côté de l'appareil broncho-pulmonaire ne sont pas rares et la broncho-pneumonie est une des plus fréquentes. Enfin, la mort par arrêt du cœur due à la compression du pneumogastrique ou du sympathique par la collection purulente a été observée parfois. Thoyer-Rozat et Marfan en ont signalé plusieurs cas.

La mort par hémorragie foudroyante due à l'ulcération de la carotide est notée par les classiques ; mais pour Broca, on ne l'observerait que dans l'abcès latéro-pharyngien extrêmement rare chez le nourrisson et dont nous n'avons pas à nous occuper dans cette étude.

*
* *

Bien que les symptômes de l'abcès rétro-pharyngien paraissent assez caractéristiques, ils sont fréquemment méconnus et il n'est pas rare que le diagnostic soit égaré. Tantôt la dyspnée domine la scène et l'on songe à une broncho-pneumonie, à un corps étranger du larynx, tantôt les troubles de la voix font penser à une lésion laryngée, le

croup par exemple. D'autre part, si les phénomènes sont peu accentués, les troubles d'obstruction nasale attirent l'attention vers le coryza aigu. Si l'abcès est surtout pharyngien ou placé plus bas, on songera à une pharyngite aiguë.

Mais la principale raison qui fait méconnaître un abcès rétro-pharyngien *est qu'on n'y pense pas*.

Aussi, chez tout nourrisson ou jeune enfant qui présenterait des troubles d'obstruction nasale accompagnés de tirage inspiratoire et expiratoire, de difficulté dans la déglutition, aurait-il ou n'aurait-il pas de phénomènes généraux graves, devra-t-on toujours pratiquer l'examen du pharynx. Cet examen ne devra pas être superficiel et le toucher pharyngien devra toujours être le complément nécessaire de l'inspection de la gorge. On ne devra pas se contenter d'examiner le pharynx buccal, entre les deux amygdales, mais l'index devra s'assurer de l'état du pharynx nasal et laryngien, ces trois portions du pharynx pouvant être le siège de l'abcès rétro-pharyngien.

Cet examen, pratiqué avec douceur, ne provoque qu'un léger malaise pour l'enfant et est d'une utilité incontestable pour le diagnostic. Grâce à lui, les erreurs de diagnostic seront écartées et on ne prendra plus un abcès rétro-pharyngien pour un corps étranger des voies respiratoires, un croup, une affection pulmonaire, voire même une méningite.

Par lui également les lésions locales simulant l'abcès rétro-pharyngien seraient éliminées.

L'adénoïdite aiguë peut, en effet, simuler l'adéno-phlegmon rétro-pharyngien au début : même obstruction nasale, même difficulté pour prendre le sein, même état fébrile. Mais ici, comme l'a indiqué Marfan, le ronflement a ce caractère spécial de cesser si on pince le nez, tandis qu'il persiste dans abcès rétro-pharyngien.

L'adéno-phlegmon latéral peut être confondu avec l'abcès étro-pharyngien, mais a cependant des symptômes assez ets pour le différencier. La tuméfaction est franchement

latérale et soulève la paroi latérale du pharynx qui vient bomber derrière l'amygdale; elle est accompagnée d'un gonflement de la région cervicale derrière le sterno-cléido-mastoïdien. Il s'accompagne fréquemment d'amygdalite et de torticolis. Dans l'abcès rétro-pharyngien, la tumeur est plus franchement médiane et ne s'accompagne pas de troubles cervicaux aussi prononcés. Enfin, ainsi que l'a fait remarquer Broca, l'adéno-phlegmon latéral est une rareté chez le nourrisson et on n'observe que le rétro-pharyngien.

L'abcès froid du mal de Pott sous-occipital est extrêmement rare chez le nourrisson et présente dans son mode de début insidieux, sa marche lente, son absence de fièvre, l'attitude de la tête de l'enfant, les douleurs violentes surtout la nuit, une telle différence qu'il est impossible de le confondre avec l'abcès chaud rétro-pharyngien.

L'angine diphtéritique et le croup, par les troubles d'obstruction qu'ils provoquent, peuvent simuler l'abcès rétro-pharyngien. L'examen de la gorge, la présence de fausses membranes pour l'angine, la voix éteinte pour le croup, les différencie nettement: le mauvais état général de l'enfant, le début insidieux de l'affection, la présence de ganglions cervicaux développés, sont en faveur de la diphtérie.

*
* *

Du diagnostic, en effet, dépend la vie de l'enfant. Nous rapportons, dans l'observation II, l'observation d'un bébé de quatre mois qui nous est amené moribond et qui revient à la vie après l'incision de l'abcès. Le traitement unique, indiscutable, est donc l'incision de la poche purulente. Dès que la tuméfaction présente un certain degré de fluctuation, si minime soit-il, il faut inciser. En aucun cas, il ne faut attendre un résultat d'un traitement abortif et jamais on ne doit attendre l'évacuation spontanée, celle-ci étant rare et pouvant être mortelle.

On a prescrit deux voies pour faire l'ouverture des abcès

rétro-pharyngiens : la voie interne, simple incision de la collection purulente par la bouche, et la voie cutanée ou externe, par incision méthodique des tissus du bord postérieur du sterno-mastoïdien jusqu'à l'abcès.

Les partisans de cette dernière méthode invoquaient, en sa faveur, sa précision chirurgicale, la désinfection facile du foyer purulent, son drainage. Ils reprochaient à la voie interne l'insuffisance de son incision qui drainait mal le pus, l'irruption du pus dans les voies aériennes au moment de l'incision et sa déglutition dans les jours suivants ; avec ce procédé, ils redoutaient l'infection secondaire et craignaient de blesser les gros vaisseaux.

Ceux qui préconisaient l'incision interne trouvaient, à juste titre, qu'elle ne présentait point tous ces inconvénients. En effet, l'incision d'un ou deux centimètres est très suffisante pour évacuer le pus et il est très aisé de faciliter le drainage, en empêchant l'ouverture de se refermer les jours suivants, à l'aide d'un stylet. L'expérience a prouvé qu'il était extrêmement rare d'ouvrir un gros vaisseau attendu que l'abcès rétro-pharyngien les repousse en dehors. Si la mort est survenue parfois à la suite de l'incision, elle paraît plutôt le résultat de troubles du côté du pneumogastrique que de l'irruption du pus dans la trachée. L'infection secondaire ne se voit qu'exceptionnellement et semble être le résultat d'un mauvais état général. Enfin, la simple incision est facile, à la portée de tout médecin, tandis que la voie cutanée nécessite une certaine habitude chirurgicale, des aides et l'anesthésie générale.

Il semble aujourd'hui qu'une solution existe et chaque méthode doit être employée suivant les cas. Broca, dans son dernier mémoire, nous montre clairement qu'à chacune des ux méthodes correspondent des lésions différentes : aux cès latéro-pharyngiens la voie cutanée, aux abcès rétro-aryngiens la voie interne.

Cette voie est justifiée, en effet, par l'étude anatomique et

anatomo-pathologique de la région rétro-pharyngienne. La paroi latérale la sépare nettement de la région cervicale supérieure; la collection purulente des ganglions rétro-pharyngiens, se développant dans le pharynx, repousse en dehors le paquet vasculo-noueux. Il n'y a donc aucun danger à plonger le bistouri dans la poche purulente.

Aussi, pour l'abcès du nourrisson n'aurons-nous qu'une voie à suivre, la voie interne; c'est celle que nous avons mise en pratique dans nos quatre observations et nous n'avons eu aucune suite fâcheuse.

Pour la pratiquer, on place l'enfant sur les genoux d'un aide qui lui maintiendra la tête droite, en pleine lumière. S'il est possible, on se servira du miroir électrique. On introduit un abaisse-langue ou l'index pour ouvrir la bouche; en aucun cas, on ne se servira d'un ouvre-bouche, qui peut provoquer, comme je l'ai dit plus haut, des troubles réflexes du côté du cœur. A l'aide d'un bistouri dont la pointe seule sera découverte (le reste de la lame étant entouré de gaze ou de diachylon) et se servant de l'abaisse-langue ou de l'index comme conducteur, on incise la poche de deux centimètres sur la ligne médiane. Un flot de pus jaillit et pour éviter qu'il pénètre dans les voies respiratoires il suffit de pencher la tête de l'enfant. On laisse l'enfant respirer quelques minutes, puis on vide la poche en la comprimant de bas en haut à l'aide d'un stylet muni de coton hydrophile. Les suites sont généralement bonnes et se passent sans incident. Le bébé respire plus librement et reprend le sein avec avidité.

Il faudra examiner les jours suivants la gorge de l'enfant et empêcher l'ouverture de se fermer en passant entre les lèvres de l'incision une sonde cannelée.

Pour éviter l'effet nocif de l'ingestion du pus qui passe forcément dans les voies digestives chez le nourrisson, il suffira de lui donner quelques antiseptiques par voie interne.

Au bout de quelques jours, la respiration s'effectue librement, l'enfant reprend vite son poids normal et il suffira de

lui introduire, pendant quelques semaines, de l'huile mentholée dans les fosses nasales pour désinfecter le nez et le cavum, cause probable de l'abcès rétro-pharyngien.

Observation I. — M. S..., enfant de six mois, nous est adressé le 3 avril 1903, pour une obstruction nasale et des troubles de déglutition.

Le bébé n'a jamais été malade.

Le début de ces troubles remonte à trois semaines. La mère s'aperçut que son enfant respirait mal et qu'il avait un léger écoulement par le nez. Il avait fréquemment la bouche ouverte et ronflait en dormant. Il prenait relativement bien le sein, quoiqu'il fût obligé de l'abandonner plusieurs fois pendant la tétée pour respirer. Il ne parait pas y avoir eu de phénomènes généraux. Pas de fièvre, pas de diarrhée, pas de convulsions.

Depuis quatre ou cinq jours l'enfant a la voix enrouée, respire très difficilement, a du tirage et ne tette qu'avec une grande difficulté. Il a maigri.

Nous constatons la dyspnée, le ronflement inspiratoire et expiratoire. Il n'existe pas de chaleur de la peau, mais l'enfant parait affaibli.

A l'examen de la gorge, on constate une tuméfaction de la partie gauche du pharynx de la grosseur d'une noix. Le toucher nous permet de constater la fluctuation.

Dans les fosses nasales, il existe quelques croûtes dans le vestibule. Pas de muco-pus appréciable. Amygdales normales. Pas de ganglions cervicaux ni de torticolis.

Transporté immédiatement à la maison de santé, je l'opère une heure après. Température : 37°8.

Incision interne. Flot de pus verdâtre. La nuit est meilleure. Sommeil plus calme, toujours du ronflement.

Le lendemain, température : 37°. Léger gonflement de la tuméfaction ; en la comprimant, il sort un peu de pus.

Les jours suivants, la respiration s'effectue librement et l'enfant tette bien.

Revu deux mois après, je constate la présence de végétations énoïdes dont je fais l'ablation.

Il parait bien résulter de cette observation qu'ici l'adénoïdite était la cause de l'abcès rétro-pharyngien.

Obs. II. — R..., enfant de onze mois, de Vieillevigne (Loire-Inférieure), présente depuis une quinzaine de jours des troubles

respiratoires et de la gêne pour avaler. Notre excellent confrère, le Dr Gouin, après examen de la gorge, diagnostiquait un abcès rétro-pharyngien et nous priait de venir l'opérer le 12 mars 1901.

Cet enfant n'a présenté aucune maladie antérieure et avait toujours été bien portant. La mère ne s'est point aperçue qu'il eût un coryza ou un mal de gorge.

L'abcès paraît avoir évolué insidieusement, sans phénomènes graves, sans fièvre appréciable. Il a cependant maigri très notablement et s'est affaibli.

Nous constatons sa gêne respiratoire avec tirage, et nous voyons dans la gorge une tuméfaction assez volumineuse occupant nettement la partie médiane; fluctuation très appréciable.

Incision interne; flot de pus; la poche descend très bas dans le pharynx.

Les suites furent bonnes. L'enfant reprit à respirer et s'alimenta facilement.

Le Dr Gouin dut pendant quelques jours vider l'abcès et maintenir béante l'ouverture. Il constata que l'enfant ne s'est rétabli que peu à peu et que ce n'est qu'au bout de trois à quatre mois qu'il fut réellement bien.

Obs. III. — L'enfant P..., quatre mois, de Sainte-Cécile (Vendée), nous est adressée d'urgence à l'Hôtel-Dieu, le 15 juin 1903, pour une dyspnée vive, accompagnée d'accès de suffocation.

Cette enfant n'est malade que depuis une quinzaine de jours et ce n'est que progressivement que la dyspnée s'est établie. Dès le début, l'enfant prenait mal le sein, mais depuis quelques jours c'est à peine s'il a pu prendre quelques tétées.

Aussi est-ce dans un état lamentable que cette enfant nous est amenée : amaigrissement considérable, pâleur des tissus, yeux à demi-clos et asphyxiant.

Nous examinons immédiatement la gorge de l'enfant et nous constatons un volumineux abcès rétro-pharyngien gauche.

Incision immédiate de l'abcès par voie interne, flot de pus verdâtre, plus d'un demi-verre ordinaire.

Nous avons eu soin de pencher immédiatement la tête de l'enfant pour éviter la chute du pus dans le larynx. Pas d'accès de suffocation. La respiration ne s'effectue pas très librement, mais la dyspnée a disparu.

Malgré notre défense, les parents emmenèrent l'enfant le jour même chez eux (une heure et demie environ de chemin de fer), craignant une issue fatale.

Nous eûmes des renseignements les jours suivants et nous eûmes la satisfaction d'apprendre qu'elle était très bien portante, L'enfant ne s'était remise que peu à peu et la respiration n'était véritablement libre qu'au bout de quelques jours.

Obs. IV. — Enfant B..., de Misillac (Loire-Inférieure), nous est adressé, le 2 février 1902, pour des troubles de respiration.

Cet enfant, âgé de neuf mois, a été pris il y a trois semaines de coryza très manifeste; rejet de muco-pus par le nez, respiration défectueuse et tétées difficiles.

Puis les phénomènes se sont accentués depuis quatre jours et aujourd'hui, vingt jours après le début, l'enfant a du tirage et ne tette plus.

Assez bon état général; pas de température.

A l'examen de la gorge, abcès rétro-pharyngien gauche volumineux.

Incision interne, pus jaune verdâtre; quantité : demi-verre.

L'enfant quitte la maison de santé deux jours après en bonne santé.

Obs. V (due à l'obligeance du Dr Brindeau). — Enfant P..., né à la clinique Tarnier, le 20 août 1898. C'est un enfant à terme, qui pèse 3,250 grammes. Rien de particulier à noter. Le neuvième jour, la mère est prise de douleur dans le sein droit avec une température de 38°2. Au palper, on sent un noyau dur. A l'expression, il sort du pus par le mamelon. Galactophorite bien nette. L'enfant est retiré du sein malade.

Pendant deux jours, rien de particulier à noter du côté de l'enfant. Le troisième jour, diarrhée verte, érythème fessier. Diète hydrique. L'enfant vomit. Il perd 120 grammes en deux jours.

Malgré le traitement, lavage intestinal, diète, l'enfant dépérit de plus en plus. Il vomit le lait et se cyanose. Mort le vingtième jour.

A l'autopsie, abcès rétro-pharyngien gros comme une noix. Cet abcès était passé inaperçu. La température n'est jamais montée au-dessus de 37°8.

Obs. VI (Dr Brindeau). — Enfant L..., âgé de huit jours, est ıené dans le service des débiles à la Maternité, le 15 décembre 95. Il pèse 1,950 grammes. C'est un enfant chétif qui prend ıficilement le sein. On le fait boire au verre et, au bout de neuf urs, il prend le sein et augmente normalement. Le 30 décembre, méfaction grosse comme un pois au niveau du dos. D'abord

dure, elle devient fluctuante. Incision, issue de pus très épais d'un blanc nacré (staphylocoque blanc à l'état pur).

État général satisfaisant. Les jours suivants, nouveaux abcès sous-cutanés siégeant sur le cou, le cuir chevelu et le dos, mêmes caractères du pus.

L'état de l'enfant devient plus mauvais. Il n'augmente plus; température normale. Dans l'espace de trois semaines, il se produit trente-cinq abcès dont quelques-uns, profonds, siègent au niveau des cartilages de conjugaison.

Le 28 janvier, l'enfant, qui est devenu cachectique, refuse de boire.

Il meurt le 30 janvier.

A l'autopsie, on trouve un abcès gros comme une prune qui siège dans le pharynx. A l'incision, il s'écoule du pus très blanc.

Le point de départ de l'abcès provient d'une vertèbre cervicale.

BIBLIOGRAPHIE

Adams. — Rétro-pharyngeal abscess in infants with reports of cases (*Northwest. Lancet*, Minneap., 1903, XXIII-93.

Broca. — *Traité de chirurgie* (Duplays et Reclus).

Broca. — Abcès péripharyngiens (*Bull. méd.*, n° 49, 20 juin 1903).

Bokaï. — *Traité des maladies de l'enfance*, 1897.

Escat. — *Maladies du pharynx*, 1901.

Gilette. — Thèse de Paris, 1867.

Koplik. — *New-York med. Journ.*, 1896.

Ligorio. — L'ascesso retrofaringeo acuto Banbini (*Boll. delle mal. dell' orecchio d. gola e d. naso*, Firenze, 1901, XIX, 223).

Morestin. — *Traité de chirurgie* (Le Dentu et Delbet).

Marfan. — Abcès chaud rétro-pharyngien (*Bull. méd.*, 1889, n° 102).

Morse. — Retropharyngeal abscess in infancy (*J. Am. Ass.*, Chicago, 1903, I, 281-283).

Pearson (Manchester). — Abcès aigus rétro-pharyngiens au cours de la première enfance (*La Parole*, 1902, n° 7).

Roustan. — Thèse de Paris, 1869.

Thoyer-Rozat. — Thèse de Paris, 1895-1896 (354).

SOCIÉTÉ DANOISE D'OTO-LARYNGOLOGIE

Séance du 25 mars 1903.

M. G. Kiaer. — 1° **Tumeur du larynx.**

Homme de soixante-sept ans. La dysphonie, d'abord légère, a commencé il y a trois mois; il n'y a pas de dysphagie. La moitié

gauche du larynx est presque immobile; on y trouve, implantée sur la bande ventriculaire, une tumeur de la grosseur d'une noisette, à base d'implantation très large, à surface grisâtre, brillante, irrégulière et mamelonnée. Examen microscopique : sarcome à petites cellules. Ce genre de sarcome repullule presque toujours. Du reste, le malade est diabétique, aussi se garde-t-on d'intervenir.

2° **Sinusite maxillaire.**

Une femme de vingt-cinq ans souffre, depuis plusieurs années, d'une rhinorrhée peu intense; depuis quinze jours elle a des douleurs de tête à gauche et la joue a enflé. A une première inspection on ne trouve aucune trace de pus, l'éclairage cependant est positif. Ce n'est qu'après avoir fait pencher la tête en avant et de l'autre côté qu'on voit du pus, non dans le méat moyen, mais dans le méat inférieur; à la rhinoscopie postérieure on parvient également à voir un léger filet de pus descendre de la surface convexe du cornet inférieur; probablement qu'il y a ouverture accessoire du sinus. Ponction du méat moyen et lavages. Dans la suite, amélioration.

M. Christiansen. — **Du lupus des muqueuses respiratoires et son traitement à l'Institut de Finsen.**

Comme complication, le lupus des muqueuses est très fréquent; on l'a trouvé à peu près sur les trois quarts des 120 à 150 malades qui viennent journellement se faire soigner à l'Institut. Le lupus des muqueuses seul paraît exister dans les proportions de 1/100. L'affection commence par la peau du voisinage immédiat des orifices naturels; très souvent cependant la muqueuse du nez, à l'angle antéro-inférieur de la cloison, sur la tête du cornet et celle de la bouche au niveau des gencives et de la lèvre, se prend en même temps; à voir même leur aspect, on a fréquemment l'impression comme si l'ulcération intérieure ait été la première en date. Naturellement, la plupart des malades ne viennent consulter que quand la peau est atteinte.

Dix malades en tout furent traités pour du lupus localisé, dont uf pour du lupus du nez et un seul pour du lupus des gen-ves et de la voûte palatine; des neuf premiers, deux avaient en -ême temps du lupus du voile, et un du lupus du larynx.

Le traitement s'inspire des considérations théoriques suivantes. faut détruire le foyer infectieux sans toucher à la muqueuse vironnante qui est souvent rouge et boursouflée; par consé-

quent, pas de désinfectants à action cautérisante trop forte, pas de curetages ni de scarifications de peur de contaminer les canaux lymphatiques voisins. On évite, autant que possible, tout lavage, surtout le lavage du nez, pour éviter toute propagation vers la profondeur. Les malades ramollissent les croûtes en mettant des tampons imbibés d'eau de Van Liricten ; quand les croûtes sont très adhérentes, on recourt à l'*unguentum diachyli*. Il ne faut cependant pas obstruer le nez complètement, ce qui aurait d'autres inconvénients, aussi se sert-on beaucoup de petits tubes passés au milieu du tampon. Ces tubes ne doivent être ni trop gros pour ne pas comprimer, ni trop fins, autrement l'air ne passerait pas; il faut éviter également d'en prendre de trop lisses de peur de les voir glisser et être aspirés pendant le sommeil. De petits tubes en aluminium, très fins et tournés en spirale, rendent de réels services; comme ils sont constitués par plusieurs lamelles juxtaposées, on comprend qu'en déroulant la spirale on augmente le diamètre; ils sont assez fins pour être coupés aux ciseaux. Christiansen a imaginé un petit manomètre spécial pour mesurer la pression de l'air inspiré qui passe.

On fait usage des rayons de Finsen là où c'est possible, c'est-à-dire à l'entrée du nez et sur les gencives. La muqueuse réagit par une rougeur intense et une desquamation épithéliale, il n'y a jamais de bulles comme sur la peau. Les séances de traitement sont plus espacées que pour la peau.

Quand on ne peut employer les rayons spéciaux, on fait d'abord tous les jours, puis deux fois par semaine des cautérisations avec la pointe, au centre des tubercules après anesthésie locale à la cocaïne et à l'antipyrine (cocaïne, 1; antipyrine, 2; eau, 10). En même temps on fait des badigeonnages avec : iode mét., 1 ; iodure, 2; eau, 2.

Les ulcérations datent-elles de longtemps, on badigeonne à la résorcine, au baume du Pérou. Le larynx est-il pris, on fait des badigeonnages au menthol pendant la période catarrhale, plus tard on laisse là tout traitement local qui ne fait ordinairement qu'empirer la situation.

On avait essayé de pulvérisations de chlorure d'éthyle, mais pour peu que le traitement soit continué on a du gonflement œdémateux et des bourgeons charnus qui attaquent ce qui est sain.

M. Schmiegelow fait remarquer que le lupus du nez se voit souvent là où se porte le doigt, il croit donc, pour cette localisation spéciale, à une lésion de grattage. Il a eu pas mal de résultats avec le galvano-cautère; il faut faire de nombreuses séances et ne pas perdre son malade de vue une

fois guéri, à cause des récidives toujours possibles. Il serait d'avis de recourir également au galvano-cautère pour le lupus du larynx. Ces deux formes du lupus sont peu graves, à moins que les poumons ne soient pris.

M. Reyn a vu deux cas de lupus de la peau où effectivement l'infection par le grattage ne pouvait être niée.

M. Christiansen croit qu'on arriverait peut-être à des meilleurs résultats si on attaquait le lupus du larynx par des méthodes plus radicales, et il rappelle le cas publié il y a treize ans par Schmiegelow qui avait fait la laryngo-fissure et un curetage énergique de l'intérieur; aucun autre traitement n'a eu à intervenir dans la suite.

M. Jörgen Müller. — **L'adrénaline dans la pratique rhinologique.**

M. Klein a vu une hémorragie en nappe chez un homme de vingt-cinq ans, très affaibli par la perte de sang et examiné pendant une syncope, s'arrêter par un léger tamponnement à l'adrénaline à 1/5000. (*Monats. f. Ohrenheilk.*, nov. 1903.)

Dr Bertemes.

REVUE GÉNÉRALE ET ANALYSES

BOUCHE ET PHARYNX BUCCAL

Sur la dilacération des amygdales dans les cas d'accidents syphilitiques tenaces et récidivants de ces organes, par le Dr Nicolaï.

Le plus souvent, le traitement général, surtout lorsqu'il est aidé du traitement local, suffit à guérir les manifestations syphilitiques amygdaliennes. Cependant, on rencontre des cas où ces localisations se montrent d'une ténacité rare et une grande tendance à récidiver sur place, sur les points qui ont déjà été atteints.

Dans ces cas, l'auteur a obtenu par la dilacération des amygdales des résultats satisfaisants. L'opération était faite avec un crochet à strabisme mousse ou acéré. Le crochet mousse est préférable, d'après Nicolaï, parce que la réunion des fragments de tissus détachés en pont se fait mieux après l'emploi de ce crochet. On pratique après l'intervention des attouchements avec une solution d'acide chromique 5 %, en protégeant soigneusement les parties voisines et en faisant consécutivement des lavages avec de l'eau.

L'auteur a eu des résultats satisfaisants dans une série de cas où l'on avait eu, à une première récidive, la guérison rapide des accidents buccaux et la persistance opiniâtre des plaques amygdaliennes.

Après l'opération, des récidives purent se faire encore dans la bouche, mais les amygdales restèrent indemnes. (*Dermatol. Centralbl.*, nos 4 et 5, 1903.) H. Bichelonne.

Le système lymphatique et les amygdales (*The lymphatic system and the tonsils*), par M. Henry L. Swain.

De récents travaux ont mis en évidence les rapports qui existent entre les amygdales et le système lymphatique général, et montré que les premières peuvent, dans beaucoup de cas, servir soit de point de départ, soit d'aboutissant d'une maladie générale. C'est ainsi que la maladie connue sous le nom de « maladie aiguë de Hodgkin » débute par une infection à localisation amygdalienne. M. Swain a, de son côté, observé un cas où une affection du système lymphatique général ne s'était manifestée pendant longtemps et uniquement que par une hypertrophie amygdalienne.

Un homme de soixante-trois ans, qui avait déjà été affecté dans sa jeunesse de différentes adénopathies et dont l'état général paraissait d'ailleurs excellent, se présente un jour, se plaignant de troubles respiratoires et accusant une déglutition difficile. L'examen objectif des principaux organes ne révéla rien d'anormal, à l'exception des amygdales palatines et linguales qui présentaient une hypertrophie énorme s'étendant dans toutes les directions, au point d'obstruer d'une façon presque complète l'isthme du pharynx et de déprimer l'épiglotte qui recouvrait entièrement l'entrée du larynx. La muqueuse des amygdales était pâle et ne présentait pas la moindre trace d'inflammation, et l'idée d'une tumeur quelconque pouvait également être écartée avec certitude. On prescrivit au patient la liqueur de Fowler qui, dans l'espace de cinq jours, procura une amélioration appréciable. L'examen du sang a montré une légère augmentation du nombre de globules blancs et une diminution également légère de la quantité d'hémoglobine; les petits globules mononucléaires paraissaient un peu plus

nombreux que de coutume; les cellules éosinophiles étaient plutôt moins nombreuses, tandis que le nombre des cellules polymorphonucléaires semblait avoir augmenté de nombre.

Lorsque l'auteur revit son malade, deux mois plus tard, il le trouva dans un état beaucoup plus grave que lors du premier examen et apprit que la cause de cette aggravation était due à ce que le patient avait cessé depuis longtemps de suivre le traitement qui lui avait été prescrit. La rate avait légèrement augmenté de volume; mais l'examen du sang ne révéla cette fois presque rien d'anormal. On prescrivit des gargarismes avec de l'extrait de capsules surrénales et de l'arsenic à l'intérieur. Au bout de trois mois, le patient avait augmenté de 28 livres et les amygdales avaient considérablement diminué de volume.

L'auteur revoyait le patient à des intervalles variables et pouvait constater des alternatives d'amélioration et d'aggravation, selon que celui-ci suivait avec plus ou moins d'exactitude le traitement et le régime qui lui ont été prescrits. A un moment donné, les amygdales ont atteint un volume tel qu'elles déterminaient une obstruction complète de l'isthme du pharynx avec impossibilité d'avaler. Des tumeurs ganglionnaires s'étaient formées dans les régions sterno-mastoïdienne, sous-maxillaire, sus-claviculaire. D'autres tumeurs s'étaient formées : au niveau de la voûte palatine, sur le côté gauche du crâne dans le voisinage de l'oreille, sur l'apophyse mastoïde et sur le temporal droits. La tumeur de la voûte palatine descendait dans la cavité et était légèrement ulcérée. A partir de ce moment, tous les moyens de traitement employés sont restés inefficaces, et le malade est mort en pleine cachexie deux ans après l'apparition du premier symptôme, qui était constitué par l'hypertrophie des amygdales.

L'autopsie n'a pas été accordée, mais l'examen d'un des ganglions du cou et de la tumeur de la bouche a montré qu'il s'agissait d'une simple hypertrophie lymphoïde.

Il est manifeste qu'on se trouvait là en présence d'une maladie générale dont l'hypertrophie des amygdales a été la première et la principale expression. Cette hypertrophie

ne ressemblait en rien aux hypertrophies ordinaires, le plus souvent inflammatoires. La preuve qu'il s'agissait d'une hypertrophie de cause, c'est que, sous l'influence du traitement arsenical, non seulement les amygdales diminuaient de volume, mais il se produisait encore une amélioration générale, avec augmentation de poids et modification du sang dont la composition se rapprochait alors de la normale. Il est permis de porter dans ce cas le diagnostic de lymphadénome à localisation primitivement amygdalienne, et l'on voit par cet exemple que la dénomination de tissu *lymphoïde* appliquée aux amygdales est loin d'être exacte, ces organes ne présentant pas seulement une ressemblance avec le tissu lymphatique, mais constituant une partie intégrante du système lymphatique. (*Amer. Journ. of med. sciences*, juillet 1903.) Dr S. JANKELEVITCH.

NEZ ET PHARYNX NASAL

Contribution à la question des récidives des polypes du nez *(Ein Beitrag zur Rezidive der Nasenpolypen)*, par le Dr M. HAJEK.

Trois causes sont généralement attribuées aux récidives des polypes du nez : 1° leur ablation insuffisante; 2° l'inflammation parfois très profonde, s'étendant jusqu'à la substance médullaire de l'os; 3° l'existence insoupçonnée d'une affection d'un ou de plusieurs sinus.

A ces trois causes, l'auteur croit pouvoir en ajouter une quatrième qui ne paraît pas encore avoir été signalée, à savoir la dégénérescence polypoïde de la muqueuse des sinus, *sans empyème.*

C'est ce qui résulte d'un cas qu'il a eu l'occasion d'observer pendant six mois et dans lequel les polypes aussitôt enlevés récidivaient dans l'espace de quelques jours, faisant brusquement leur apparition dans les fosses nasales, encore complètement libres la veille. Un examen plus approfondi avait permis de constater qu'ils provenaient en partie du labyrinthe ethmoïdal, mais que la plupart avaient leur point de départ dans le sinus maxillaire. L'un et l'autre présentaient une dégénérescence polypoïde de la muqueuse, sans empyème.

En ce qui concerne la dégénérescence polypoïde de la muqueuse du labyrinhe ethmoïdal, elle constitue un fait assez fréquent, mais est presque toujours accompagnée d'une dégénérescence de la surface nasale du labyrinthe, ce qui n'existait pas dans le cas décrit par l'auteur, où tout le labyrinthe se trouvait, en outre, transformé en une seule cavité qui ne présentait aucune trace d'empyème.

On a également observé la pénétration dans les fosses nasales de polypes ayant pris naissance dans le sinus maxillaire. Mais dans tous les cas de ce genre que nous connaissons, il ne s'agissait que de polypes isolés, découverts d'une façon tout accidentelle; chez le malade de l'auteur, il s'agissait au contraire d'une véritable polypose, c'est-à-dire d'un grand nombre de polypes qui se succédaient sans cesse dans la fosse nasale, malgré les interventions répétées. En ce qui concerne la façon dont les polypes pénétraient du sinus maxillaire dans la fosse nasale, l'auteur croit en voir la cause dans l'augmentation de la pression qui se produisait dans le sinus à la suite de poussées inflammatoires successives. Et, en effet, l'apparition de polypes dans la fosse nasale était précédée chaque fois d'un état de malaise général, avec coryza aigu et exagération de la sécrétion nasale. Les polypes eux-mêmes avaient un aspect œdémateux, ce qui se trouvait certainement en rapport avec la poussée inflammatoire aiguë.

En ce qui concerne le diagnostic des polypes du nez ayant leur origine dans le sinus maxillaire, on aura une présomption en faveur de cette origine, toutes les fois qu'on se trouvera en présence de polypes plus ou moins volumineux, alors qu'un examen rhinoscopique pratiqué quelques jours plus tôt, parfois même la veille, n'avait révélé dans le méat moyen aucune trace de dégénérescence polypoïde. Un autre signe ayant une certaine valeur diagnostique consiste dans ce fait qu'on ne pourrait avec la sonde atteindre le point d'insertion des polypes, bien qu'on l'ait fait pénétrer aussi loin que possible dans l'hiatus semilunaire, mais ceci n'est qu'un signe de probabilité, car l'hiatus donne souvent naissance à des polypes qui n'ont aucun

rapport avec le sinus maxillaire. Il en est autrement lorsqu'en enlevant le polype, on le voit muni d'un long pédicule ou d'un bourrelet kystique aplati, auquel cas le polype ne peut provenir que du sinus.

Une autre particularité à mentionner et que M. Hajek a observée dans son cas consistait dans l'inflammation diphtérique, constatée sous le microscope, d'un des polypes qui provenaient du labyrinthe ethmoïdal et de plusieurs polypes ayant pris naissance dans le sinus maxillaire. (*Archiv f. Laryngol.*, XIV, 3, 1903.) Dr S. JANKELEVITCH.

Un cas de tuberculose aiguë du pharynx chez un enfant de six ans *(Ein Fall von akuter Pharynxtuberculose bei einem sechsjährigen Kinde)*, par le Dr MAURYCY HERTZ.

Tandis qu'on est aujourd'hui à peu près unanime à admettre la fréquence relative de la tuberculose pharyngée chez les adultes, les observations de tuberculose du pharynx chez les enfants sont très rares, et le cas observé par M. Hertz mérite d'autant plus d'être rapporté qu'il s'agit là d'une forme aiguë de l'affection.

Une fillette de six ans était affectée depuis deux mois de dysphagie douloureuse dont le début avait été signalé par des maux de tête, de l'anorexie, des frissons et de la fièvre. Le médecin de la famille avait d'abord posé le diagnostic de diphtérie et fait une injection de sérum. L'état de la petite malade allait s'aggravant de jour en jour, les douleurs dysphagiques étaient tellement intenses qu'elle finit par renoncer à toute nourriture, même liquide, maigrissait à vue d'œil et finit par être obligée de s'aliter. Une toux accompagnée d'expectorations vert jaunâtre s'était déclarée depuis quelques jours.

Les parents sont bien portants; à part la rougeole, l'enfant elle-même n'a jamais jusque-là été gravement malade. Elle présente un aspect cachectique; la bouche, toujours entr'ouverte, est remplie d'une sécrétion épaisse, la langue couverte d'un enduit sale. La luette, le voile du palais, les piliers et la paroi postérieure du pharynx sont couverts d'une foule de petites érosions qui, particulièrement sur la paroi postérieure du pharynx, se réunissent de façon à former une

seule et vaste ulcération. La muqueuse environnante est rouge sur une certaine étendue, celle de la voûte palatine et des joues est plutôt pâle. La luette et les piliers, tuméfiés, présentent, à côté des érosions, des tubercules miliaires. L'épiglotte, également tuméfiée, recouvre l'entrée du larynx et présente des ulcérations au niveau de son bord libre et de sa surface linguale. A l'auscultation des poumons, on trouve la respiration rude en arrière et entremêlée de râles humides. Hypertrophie de la rate. Pouls petit, nombre de pulsations : 100, température : 38°2. Les symptômes s'aggravent rapidement, surtout du côté des poumons, et la mort survient trois mois après.

Le diagnostic ne présentait ici aucune difficulté et fut d'ailleurs confirmé par l'examen histologique. Il s'agit en résumé d'une tuberculose aiguë *primitive* du pharynx (les lésions pharyngées étant plus anciennes que celles du larynx et des poumons), dont le début brusque et violent pouvait facilement induire en erreur et faire croire, ce qui est arrivé en effet, qu'il s'agissait d'une infection diphtérique. (*Archiv f. Laryngol.*, XIV, 3, 1903.)

Dr S. Jankelevitch.

Nouveau traitement opératoire des synéchies intra-nasales *(Neueres operatives Verfahren zur Behebung von Synechicen in der Nasenhöhle)*, par le Dr E. V. Navratil.

Il existe des cas de synéchies intra-nasales devant lesquels le chirurgien se trouve complètement désarmé et où, malgré tous les moyens de traitement employés, les synéchies se reproduisent sans cesse, au grand désespoir du médecin et du malade.

Aussi, M. Navratil a-t-il imaginé un nouveau moyen qui consiste à transplanter dans la cavité nasale des lambeaux de Thiersch, après division du nez et excision préalable des synéchies.

Il a appliqué ce moyen sur une malade dont voici l'histoire : Une jeune fille de quinze ans présentait une obstruction nasale complète à gauche et à peu près complète à droite, et fermée par des synéchies d'origine fort probablement hérédo-syphilitique. Convaincu que tout autre procédé

en usage resterait inefficace, l'auteur proposa une intervention plus radicale qui fut acceptée. Après avoir coupé les adhérences cicatricielles, il détacha l'aile du nez à l'aide d'une incision de quatre centimètres de longueur pratiquée le long du nez. Après avoir arrêté l'hémorragie, il excisa les cicatrices, aussi bien sur l'aile du nez que sur la cloison, et pendant qu'un aide pratiquait la compression à l'aide d'un tampon, il prépara des lambeaux cutanés empruntés à la cuisse préalablement désinfectée et qu'il adapta ensuite sur les surfaces dont il venait d'enlever le tissu cicatriciel. Il se décida à ne pas laisser de tampon dans la fosse nasale, craignant que la sécrétion et les accès d'éternuement provoqués par sa présence ne contribuassent à détacher et à expulser les lambeaux. Il sutura la plaie et appliqua un pansement stérile, après avoir assuré la compression des fosses nasales à l'aide de deux tampons appliqués à la surface externe des ailes du nez. Sept jours après l'opération, les lambeaux étaient parfaitement adhérents et les fosses nasales perméables. (*Archiv f. Laryngol.*, XIV, 3, 1903.) Dr S. JANKELEVITCH.

Le nez et la gorge syphilitiques *(The syphilitic nose and throat)*, par le Dr GRAYSON, de Philadelphie.

L'auteur appelle l'attention sur la douleur exquise observée dans quelques cas de lésions syphilitiques du nez, de la bouche et de la gorge. En cas de syphilis amygdalienne, la lésion peut quelquefois passer inaperçue. Le traitement doit être mixte. Localement, la curette et l'application d'eau oxygénée donnent de bons résultats. (*Med. Record*, 17 oct. 1903, p. 631.) Dr KAUFMANN.

CAVITÉS ACCESSOIRES

Empyèmes caséeux des sinus du nez *(Cheesy empyema of the nasal accessory sinuses)*, par le Dr STIEDA, de Königsberg.

Observation I. — Jeune homme atteint depuis deux mois de céphalalgie, frissons, fièvre. La paupière supérieure gauche est tuméfiée ainsi que la racine du nez. La paupière fut incisée et, trois semaines après, on retira un séquestre osseux de deux centimètres de long près de la racine du

nez. Avant l'opération, diplopie et écoulement jaune par la narine droite. Quand Stéda vit le malade, la paupière supérieure recouvrait complètement la cornée et il existait deux fistules : l'une au milieu de la paupière, l'autre au grand angle de l'œil gauche. A la rhinoscopie, fosses nasales obstruées par une masse qui s'étendait depuis les narines jusqu'aux choanes. Opération le 3 octobre par le Dr Eiselsberg. Au niveau de la racine du nez, on trouve un point nécrosé qui mène dans une large cavité remplie de matière caséeuse. Celle-ci fut enlevée. Drainage par les narines. Le 17 novembre, guérison. Trois ans plus tard, mort de phtisie pulmonaire.

Obs. II. — Jeune femme de vingt-cinq ans. En mars 1897, gonflement de la joue gauche qui, huit jours après, s'abcéda sous la paupière inférieure. Depuis mai 1897, écoulement de pus par les deux narines. En mars, trois petits séquestres avaient été enlevés du plancher orbitaire. La fosse nasale gauche restait toujours obstruée. En octobre, gonflement de la racine, du dos du nez et des parties avoisinantes de l'œil gauche. Au grand angle de l'œil gauche, abcès de la grosseur d'un demi-dollar. Deux fistules sur la paupière inférieure gauche. Les deux narines étaient obstruées par des polypes. Opération le 13 octobre. Incision le long du sillon naso-génien gauche. La fosse nasale était remplie de matière caséeuse qui fut enlevée à la curette. L'os nasal, l'unguis, l'apophyse montante du maxillaire supérieur étaient en partie nécrosés. Tout cela fut abrasé. La masse choanale fut coupée aux ciseaux. On cureta toute la cavité, qui fut tamponnée avec de la gaze iodoformée et on sutura. On trouva à l'examen bactériologique, une culture pure de coli-bacille. Guérison.

Obs. III. — Enfant de six ans. Scarlatine à quatre ans; quelque temps après, écoulement de pus, des deux côtés, au niveau du grand angle de l'œil, par une fistulette. Incision d'Ollier. Les deux os nasaux furent sectionnés et on retira une masse caséeuse de la grosseur d'un œuf de poule qui occupait toute la partie supérieure des fosses nasales. Curetage, gaze iodoformée qui sortait par les na-

rines. Les os et la peau furent suturés. Guérison qui se maintenait cinq ans après. (*Archiv. of otol.*, oct. 1903.)

Dr KAUFMANN.

OREILLES

Un cas de luxation spontanée de l'étrier avec perforation fistuleuse au niveau du conduit auditif osseux *(Ein Fall von Spontanluxation des Amboss mit fistulösem Durchbruch in der Knöchernen Gehörgang)*, par le Dr IMHOFER.

Il s'agit d'un enfant âgé de deux ans et demi, qui présentait une otorrhée gauche non fétide, avec paralysie des rameaux inférieurs du facial gauche. Un jour, le petit malade est pris de fièvre, devient agité, la région rétro-auriculaire gauche devient rouge et tuméfiée, l'apophyse mastoïde extrêmement sensible à la pression et la paroi postéro-supérieure a subi un abaissement tel qu'elle rend impossible l'inspection du conduit. Vu l'état presque cachectique de l'enfant, on s'abstint de toute intervention opératoire, qui paraissait cependant des plus indiquées. On continua le traitement conservatif et on fut tout étonné de constater que tous les symptômes qui viennent d'être énumérés ont fini par disparaître d'une façon presque complète. L'enfant fut bientôt perdu de vue; mais, quatre mois plus tard, la mère le ramena de nouveau pour une tumeur qui s'était formée dans l'oreille et qui rendait les injections impossibles. Il s'agissait, en effet, d'une tumeur lisse, rouge pâle, de consistance osseuse, qui obstruait presque complètement la lumière du conduit auditif et paraissait fortement attachée en arrière à la paroi postéro-supérieure du conduit auditif. Ce n'était évidemment pas un polype; sa consistance osseuse était plutôt de nature à faire croire qu'il s'agissait d'une exostose, mais il parut extraordinaire qu'une exostose ait pu se former en si peu de temps. Sans s'embarrasser davantage du diagnostic, on résolut d'enlever la tumeur, qui aurait pu devenir une cause de rétention du pus. L'opération se fit assez facilement et on retira un petit corps osseux du volume d'un pois qui, à l'examen, se trouva être l'étrier, sur lequel on n'a d'ailleurs trouvé aucune trace de carie. La sonde amenée au point d'insertion

de cette tumeur pénétra dans un canal fistuleux entouré d'os dénudé et qui se dirigeait en arrière, en dedans et un peu en haut, c'est-à-dire du côté de l'antre.

Six mois plus tard, une nouvelle tumeur osseuse fit son apparition dans le conduit; elle se détacha spontanément, avant qu'on ait eu le temps d'intervenir, et on constata que c'était un séquestre qui devait provenir du voisinage de l'antre, sans qu'on pût préciser davantage son lieu d'origine.

Le traitement conservatif fut continué, jusqu'à ce qu'on ait réussi à obtenir une guérison complète. (*Prager med. Woch.*, n° 36, 1903.) Dr S. JANKELEVITCH.

Des hémorragies consécutives à la perforation des sinus cérébraux dans la suppuration du temporal *(On hemorrhage from arrosion of the brain sinuses in suppuration of the temporal bones)*, par le Dr EULENSTEIN.

L'auteur rapporte le cas d'un enfant de cinq ans qui est atteint de scarlatine le 8 janvier. Le 14, otalgie, puis otorrhée; la mastoïde est sensible. Opération le 20 janvier. Toute la mastoïde était malade. On découvre le sinus sur une longueur de 3 centimètres. L'ouverture de la fosse cranienne postérieure fait découvrir un abcès extra-dural le long du sinus, qui bat. La partie moyenne du sinus mis à nu est couverte de granulations. Le 24 janvier, on renouvelle le pansement, ainsi que le 27. Le 29, le pansement est refait parce qu'il est complètement mouillé. Dans l'après-midi du 30, léger suintement de sang, sous le pansement. Dans la nuit, plusieurs accès d'éternuements. Le 31 janvier, à cinq heures du matin, le médecin est appelé en toute hâte, à cause d'une abondante hémorragie. Le soir, à cause de la température (39°2), Eulenstein enlève la gaze qui bourrait la plaie. A ce moment, un énorme jet de sang inonda tout le champ opératoire. La plaie fut vigoureusement tamponnée et le tampon comprimé pendant vingt minutes par le doigt du chirurgien. Les trois jours suivants, température entre 37°8 et 40°3. La situation était critique. Détamponner, était aller au-devant d'une formidable hémorragie. Laisser les choses en l'état, c'était courir au-devant de la fatale septicémie. Le 4 février, température 40°5, frisson violent.

Devant cette double alternative, le chirurgien se décida à intervenir. Il lia la jugulaire interne le 5 février. Pendant qu'un assistant comprimait avec son doigt le sinus latéral au niveau de la perforation, il mit à nu, au moyen d'une fraise, le sinus à moitié chemin de son coude et du pressoir d'Hérophyle. Il comprima alors le sinus avec son doigt, et l'assistant put enlever le tampon le plus profond, sans une goutte de sang. Pourtant, un léger filet de sang, provenant du sinus pétreux supérieur, fut rapidement arrêté par la compression directe au moyen d'une gaze iodoformée introduite dans la plaie sinusale. Durant cette double compression, l'assistant put enlever les parties osseuses nécrosées, laver l'oreille remplie de pus. Un nouveau pansement fut appliqué profondément, la plaie postérieure suturée, et un pansement ordinaire recouvrit le tout. Le 8 février, renouvellement du pansement. Nouvelle hémorragie, quoique moins sérieuse que la première fois. La respiration s'arrête, le pouls est insensible. Compression sur le point qui saigne. La vie revient, et le 15 février le pansement put être fait sans alerte. Le 3 mars, la plaie du sinus était guérie. En juin 1902, la plaie était réduite à une fistulette au fond de laquelle on sentait un séquestre.

L'auteur rapporte ensuite 17 cas, dont 12 se rapportent au sinus latéral. (*Archiv. of otol.*, oct. 1903.)

Dr Kaufmann.

L'examen fonctionnel de l'oreille, par M. Jörgen Möller, de Copenhague.

Revue d'ensemble sur tout ce qui a paru dans la littérature médicale au sujet de l'examen fonctionnel de l'oreille depuis l'année 1897 : à cette date s'arrêtait le mémoire de F. Bezold sur la même question (*Ueber die funktionelle Prüfung des menschlichen Gehörorgans*, Wiesbaden, 1897).

Le travail de l'auteur, très détaillé et très méthodiquement exposé, est suivi d'un index bibliographique très complet qui peut être précieux pour des recherches sur la question de l'examen de la fonction acoustique. (*Internat. Centralbl. f. Orenkeilk.*, oct. 1903, vol. II, n° 1, p. 1.)

H. Bichelonne.

VARIA

Deux cas d'anévrysme carotidien dans sa portion cranienne *(Two cases of anevrism of the arteria carotis cerebri)*, par le Dr Zur-Mühlen, de Riga.

1° Femme de cinquante-sept ans se plaint, en octobre 1902, de bourdonnements à droite qui existent depuis l'été. Ils sont survenus brusquement et persistent depuis, plus ou moins intenses. En janvier 1902, chute sur le côté droit de la tête. Une heure après, coma et vomissements pendant vingt-quatre heures. Pas d'hémorragies nasale, buccale ou auriculaire. Pas le moindre trouble, sinon un léger bourdonnement. Si elle incline la tête à droite et comprime la région carotidienne, le bruit diminue et parfois disparaît. Mariée il y a quarante ans. Nombreux avortements. La plus jeune de ses filles, âgée de vingt-cinq ans, a été traitée pour hérédo-syphilis. L'examen donne : à droite, Rinne +, diapason normal; rien à gauche. L'examen optalmoscopique est négatif. Avec le stéthoscope, on perçoit un souffle systolique d'uniforme intensité sur toute la tête. Par la compression de la carotide, le bruit diminue, mais ne disparaît pas. On ne peut faire qu'un diagnostic par élimination. L'anévrysme est sans doute situé au niveau où la carotide se divise en cérébrales antérieure et moyenne. S'il s'agissait de la cérébrale antérieure, il y aurait des troubles du côté des nerfs optique et auditif, ainsi que des troubles psychiques. Si la sylvienne était en cause, il existerait des symptômes d'irritation cérébrale et de paralysie, des attaques épileptiformes. La chute en janvier a sans doute été la cause efficiente. Mais la syphilis a été la cause prédisposante.

2° Femme de vingt-quatre ans, envoyée à l'auteur avec le diagnostic d'anévrysme de la carotide rompue dans le sinus caverneux droit. Les symptômes auriculaires étaient : diminution de l'ouïe à droite, avec sensation de battements et de coups de marteau dans l'oreille. A l'âge de deux ans, up sur le front au-dessus de l'œil droit; à l'âge de dix ans, phalalgie. Douleur au-dessus de l'œil droit. Le sommeil faisait disparaître. Elle survenait tous les quatorze jours. us tard, céphalalgie continue. La malade avait comme un ouillard devant ses yeux. Crises d'éblouissement *(daxed*

condition) durant une demi-heure. A quatre ans, d'après la mère, perte de connaissance pendant trois jours, pas de convulsions. Exophtalmie et dilatation veineuse périorbitaire. De chaque côté de l'occiput, au niveau du trou de sortie de la veine mastoïdienne, frémissement marqué. Au stéthoscope, murmure systolique surtout à droite. En comprimant la carotide primitive à droite, le murmure s'amoindrit, le frémissement disparaît à droite, persiste à gauche. Si on comprime à la fois les deux carotides, tous les bruits s'évanouissent. Les signes de Graefe et de Hellwag n'existent pas. Vision normale. Hémianopsie homonyme gauche. Atrophie des moitiés correspondantes des deux nerfs optiques. Réaction pupillaire de Wernicke. Ce qui semble indiquer la lésion des fibres allant au noyau irido-constricteur de l'oculomoteur commun. Otoscopie, rien. Voix chuchotée : voyelle *u* à un mètre, nombres et mots avec *s* à deux mètres. Weber normal des deux côtés. Rinne positif. Diapason grave mal entendu. Le *do*4 est seul bien entendu des deux côtés. L'affection est intéressante par sa longue durée, sa rareté chez l'enfant, ses symptômes discrets durant plusieurs années. Les fractures du crâne, les simples contusions peuvent déterminer la rupture intra-caverneuse. Les maladies infectieuses peuvent aussi être invoquées, en déterminant des embolies. Le développement bilatéral des symptômes est très rare. La dureté de l'ouïe est due sans doute à l'hyperémie des veines de l'oreille interne. Comme traitement, l'auteur fit d'abord la compression de la carotide, puis la ligature en janvier 1903. L'exophtalmie diminua à droite. Le frémissement disparut de ce côté, mais persista à gauche. Le souffle devint moins fort. A gauche, l'exophtalmie persista plus longtemps. L'état général s'améliora. Les bruits endoauriculaires s'amoindrirent. L'assoupissement devint de plus en plus rare. L'auteur n'a pas cru devoir lui sectionner la carotide entre deux ligatures. Si cela devient nécessaire il liera l'autre carotide. L'audition fut améliorée pour les sons graves. (*Archiv. of otol.*, oct. 1903.) Dr KAUFMANN.

Le Gérant : R. CHAIGNEAU.

Bordeaux. — Impr. G. GOUNOUILHOU, rue Guiraude, 11.

25e ANNÉE. N° 8. 20 FÉVRIER 1904.

REVUE HEBDOMADAIRE
DE
LARYNGOLOGIE, D'OTOLOGIE
ET DE RHINOLOGIE

NOTES DE VOYAGE RELATIVES AUX CLINIQUES OTO-LARYNGOLOGIQUES DU NORD DE L'EUROPE (DANEMARK, ÉTATS SCANDINAVES, RUSSIE)[1]

Par le Dr **Louis BAR**, de Nice.

Grâce au bienveillant concours de nos maîtres en otologie, le voyage que nous nous étions proposé aux cliniques du Nord a été bien moins une expédition pénible qu'une tâche des plus agréables à remplir. Nous avons pensé qu'il était utile de signaler, sous forme de simples notes, les faits intéressants que nous avons pu recueillir dans cette récente tournée. Après avoir fréquenté autrefois les fameuses cliniques de Vienne, et visité, en temps opportun, celles si remarquables de Munich et de Prague, de Berlin et de Londres, il nous restait à connaître la place que tiennent, dans notre spécialité, les cliniques oto-laryngologiques de ces contrées septentrionales, où l'âpreté de l'hiver impressionne si fréquemment et si vivement les muqueuses des premières voies respiratoires; où les rigueurs d'un climat froid et brumeux " it éclore des rhino-pharyngites incurables et créent ces ladies de l'organe de l'ouïe profondes jusqu'à la surdité solue, graves jusqu'à la mort.

1. Travail communiqué à la Société française de laryngologie, obre 1903.

Les cliniques de ces contrées sont nombreuses, très fréquentées, intéressantes par elles-mêmes et par les maîtres qui les dirigent.

Nous nous embarquâmes à Kiel sur un bateau à vapeur de grand confort et, après avoir traversé la Baltique, le détroit du Grand-Belt, qui baigne, à droite, l'île de Laaland, perdue dans les brumes lointaines et, à droite, l'île de Langeland, aux riches coteaux verdoyants, nous abordions, au bout de cinq heures, à Korsor, le port de la terre de Seeland. De là un express de chemin de fer nous conduisit, en deux heures, de l'autre côté de cette île boisée et cultivée, sur le Sund, et nous déposa enfin à Copenhague, la ville de Meyer.

COPENHAGUE

Copenhague, capitale du Danemark, est en même temps le centre intellectuel de cet intéressant royaume dont la population, si ouverte à toutes les idées nouvelles, se montre soucieuse de résoudre les plus importants problèmes de la vie sociale. C'est de là que Meyer fit connaître les végétations adénoïdes; le souvenir seul de cette découverte eût suffi pour attirer notre attention si par d'autres titres cette ville n'avait mérité encore notre visite. Elle possède en effet une Université et un Institut remarquable de photothérapie : l'Université, où les études d'otologie et de laryngologie paraissent en grande estime et sont confiées aux maîtres que sont Schmiegelow et Mygind; l'Institut, où le professeur Finsen, ainsi que chacun le sait, applique à la cure de certaines maladies les propriétés si remarquables de la lumière. Le professeur Schmiegelow, auquel nous étions adressé, nous accueillit avec une cordialité sans égale et, en nous faisant les honneurs d'une visite à son service d'hôpital, nous fournit tous les renseignements qui pouvaient nous intéresser sur les études de notre spécialité. C'est à la clinique de l'Université que se donnent les cours, cours gratuits pour les médecins et pour les étudiants, mais obligatoires pour

ceux-ci, car les études des maladies des oreilles, du nez et du larynx, constituent une partie intégrante de l'instruction générale de la médecine. Un professeur de l'Université, qui n'est pas membre de la Faculté, a la direction de cette clinique, ouverte à tous quatre fois par semaine et dont l'enseignement est obligatoire. On n'y traite encore que des malades externes et on attend avec impatience l'ouverture prochaine de salles où quinze et même vingt malades pourront être alités. Les cours sont simplement élémentaires, car on ne vise qu'à donner aux étudiants un complément d'étude médicale qu'on juge non seulement comme indispensable, mais qu'on les force d'acquérir. Ces cours durent six semaines.

L'organisation d'un *cours obligatoire* pour les étudiants nous a paru surtout digne de remarque. Elle est, en effet, une des preuves que les études oto-laryngologiques, en Danemark, loin de subir l'ostracisme dont elles ont été longtemps et sont encore parfois frappées chez nous, rencontrent là l'accueil favorable que réclame toute branche de l'art médical.

Le professeur Schmiegelow est à la tête d'une des cliniques les plus remarquables, installée simplement, mais avec des conditions rigoureuses d'hygiène, dans un hôpital desservi par des sœurs catholiques, dont quelques-unes sont Françaises. Ce professeur, que déjà de savants travaux de spécialité pure avaient fait connaître pour une des personnalités otologiques les plus en vue, s'est consacré, depuis quelques années, à des études sur la surdi-mutité, études qui l'ont placé hors de pair et l'ont conduit à rendre à sa patrie un signalé service. Connaissant, en effet, la pratique de l'examen systématique des sourds-muets qu'Itard, en France, bientôt suivi ar Toynbee à Londres et Kremmer à Vienne, avait été le remier à employer ; pénétré des résultats plus précis encore e Bezold, lequel faisant l'analyse exacte du champ auditif vait reconnu que la détermination précise des sons chez les

sourds-muets était la condition nécessaire à l'utilisation effective des restes auditifs, Schmiegelow a pu se livrer à de fructueuses investigations dans les institutions, pour la surdité, de Nybord et de Fridericia.

Basées sur des examens qualificatifs et quantitatifs de l'audition, ces investigations ont conduit ce maître à des conclusions pratiques de premier ordre[1]. En effet, l'étude de l'audition des voyelles, celle de l'audition des consonnes, celle de l'audition des mots et de l'audition des sons ont abouti aux conclusions suivantes : qu'une bonne audition des sons est la condition de l'audition des mots, sauf les cas où les troubles du système nerveux central, l'âge ou le degré de développement intellectuel rendent ceux qui ont une audition excellente pour les sons, incapables de fournir un seul mot. En conséquence, pour faciliter l'éducation des sourds-muets, après une étude précise de leur état d'audition, devra-t-on les diviser en séries relatives aux vestiges de la fonction auditive particulière à chacun d'eux et subir une classification secondaire commandée par l'aptitude intellectuelle de chaque sujet. Bezold, en fondant l'examen des sourds-muets sur des bases scientifiques, avait montré que l'audition rudimentaire de ces infirmes leur permet, dans le jeune âge, d'apprendre à parler par l'ouïe aussi bien que par la vue du mouvement des lèvres. Schmiegelow, comprenant que l'intelligence des enfants, la persévérance et le savoir des maîtres, jouent un grand rôle dans l'utilisation de ces vestiges d'audition, a sérié ses élèves selon leur pouvoir auditif, rendu possible dans les institutions l'utilisation des services auditifs et fait réaliser, au Danemark, un des plus grands progrès qui aient été, jusqu'à ce jour, accomplis dans le traitement de la surdi-mutité.

Notre séjour à Copenhague nous imposait une visite à l'*Institut Finsen*, et ce n'est point sans un très grand plaisir qu'en parcourant les quartiers suburbains et pittoresques de

1. Schmiegelow, *Contribution à l'examen des sourds-muets en Danemark* (113 pages et 13 figures). Berlin, Hirschwald, 1901.

cette ville, nous avons pu pénétrer dans ce sanctuaire si justement célèbre de la photothérapie. Le professeur était absent; mais, en son absence, les assistants et le personnel de service nous ont fait les honneurs de la clinique avec autant de grâce que de précision dans tout ce qu'il y avait à visiter. L'application des rayons chimiques de la lumière au traitement de la cure de certaines dermatoses chroniques : Lupus, acmée, sycosis, etc., voire même l'épithélioma, nécessitent, en effet, une installation spéciale d'appareils compliqués, dont le but est la conservation absolue des rayons lumineux, la suppression la plus complète possible des rayons calorifiques du spectre et la compression profonde des parties malades en traitement. Nous connaissons tous les appareils spéciaux de Finsen auxquels les appareils plus simples de Lortet paraissent, en France, avoir été préférés, et nous savons aussi les résultats remarquables que, par ce mode de traitement, on a obtenus depuis qu'il a été précisé et vulgarisé par son auteur. Une question importante nous intéressait particulièrement : celle de l'application du traitement photothérapique aux traiments des muqueuses, question d'un intérêt majeur pour les affections dermatologiques qui s'étendent au champ de notre spécialité. C'est ainsi qu'au milieu des dédales des nombreux appareils qui, dans cette clinique, fonctionnent et guerroient contre des lupus plus ou moins invincibles, nous avons cherché un instrument pratique pour le traitement photothérapique du lupus intra-nasal ou du larynx lupique ou lépreux. De l'aveu général, la question, sur ce point, est encore vraiment à l'étude, car la compression, si nécessaire pour produire l'anémie momentanée des régions malades, condition indispensable à la pénétration des rayons chimiques à l'intérieur des tissus, n'a pu jusqu'à ce jour être réalisée d'une façon convenable pour la pratique rhino-pharyngienne. Il y a bien, il est vrai, l'appareil spécial à deux rondelles de cristal de roche unis par un anneau nickelé que Finsen a fait construire dans cette intention, mais le compresseur qui permet d'atteindre des

dessous de joues et des côtés de nez ne saurait aucunement être utilisé pour traiter certaines lésions des muqueuses profondes, telles que celles de la face interne des joues, des gencives, du vestibule des fosses nasales et encore moins des muqueuses pharyngo-laryngiennes. L'appareil de Lerrede, construit en France dans ce but, ne le remplit guère mieux, d'où l'on peut conclure que, jusqu'à ce jour, cette méthode de traitement demeure encore sans application dans notre spécialité. C'est d'ailleurs l'opinion que nous avons recueillie parmi les spécialistes attachés à l'institut Finsen pour le soin des muqueuses des premières voies respiratoires.

De Copenhague, par Elseneur, nous arrivons à Helsingborg, après avoir traversé le Sund sur un de ces curieux ferry-boats qui transportent d'une rive à l'autre les wagons du chemin de fer sur lesquels on a voyagé. Une autre journée de voyage agréable, à travers les forêts immenses et par les chutes de Trolattan, nous fait gagner rapidement Christiania, la jolie capitale de la Norvège.

CHRISTIANIA

Christiania est le siège universitaire de la Norvège et son hôpital principal un des plus remarquables des régions septentrionales. L'importance de celui-ci dépend assurément du grand nombre de lits dont on peut disposer pour les malades, mais elle est également relative au confort qu'elle leur accorde, témoin la clinique d'oto-laryngologie, une des plus considérables et des plus régulièrement installées.

Ici, comme en Danemark, les études des maladies de l'oreille, du nez et du larynx constituent une partie intégrante de l'instruction générale et, réunies en une même spécialité, ces maladies sont traitées dans une clinique officiellement reconnue par l'Université de Christiania et placée sous la haute direction du professeur Ucherman. Depuis l'année 1894, l'importance de ces études a été reconnue telle qu'elles ont été décrétées obligatoires et que

tous les étudiants sont contraints, pendant trois mois, à des exercices pratiques. Le seul point faible est qu'on n'exige d'eux aucun examen probatoire en ces matières. Les cours sont gratuits pour tout le monde, étudiants et docteurs, qui peuvent chaque jour venir à la clinique, constamment ouverte. Celle-ci, située dans l'hôpital même, se compose de trente lits environ, mis à la disposition des malades qu'une nécessité absolue condamne au repos, et d'un vaste ambulatorium où se fait la consultation externe. Elle est sous la direction d'un professeur dont les droits et les devoirs sont ceux d'un professeur ordinaire de l'Université, mais qui ne reçoit comme émoluments que ceux d'un docent. Ce professeur donne toute l'année des cours élémentaires complets en une durée de trois mois, cours combinés avec l'enseignement clinique des malades et qui ont généralement lieu le matin, de dix heures à onze heures et demie. Exceptionnellement, un cours supérieur a lieu. Dans tous ces cours, le but poursuivi est l'exposition des maladies dont les patients viennent réclamer les soins, et ils comprennent les méthodes d'examen, la critique et l'établissement du diagnostic, ainsi que la thérapeutique technique des malades. Annuellement, 2,000 malades de notre spécialité reçoivent les soins nécessaires, et ce nombre de 2,000 nous paraît témoigner suffisamment de l'impression ressentie en visitant cette institution.

Les opérations nécessaires les plus importantes y sont pratiquées : laryngectomie, trachéotomie, laryngotomie, opérations pharyngiennes, rétro-nasales et endo-nasales, enfin mastoïdectomie, résections craniennes (abcès cérébraux d'origine otitique, ligature de la jugulaire, sinusite infectieuse). Sur ce dernier chapitre, le professeur Ucherman, si accueillant pour nous, nous a vivement intéressé par l'exposition de sa *méthode de la cure radicale des otorrhées chroniques* et son *mode de restauration autoplastique de la région attaquée à la gouge et au maillet*. Ce procédé se

rapproche beaucoup de celui que pratique le professeur Balance, à Saint-Thomas' Hospital, lequel, après réunion immédiate de la plaie mastoïdienne, facilite par des greffes épidermiques la cutanisation de la cavité opératoire en vue de la guérison à obtenir. Ucherman, en effet, après avoir fixé le lambeau de Körner dans la brèche osseuse pratiquée à la méthode ordinaire de l'évidement mastoïdien, fait, sur ce lambeau, une compression pendant huit jours environ, c'est-à-dire jusqu'à ce que les parties osseuses granulent, et place dans la cavité granuleuse des greffes en quantité suffisante pour tapisser cette cavité. Ces greffes sont tenues en place par des lamelles d'or et des pièces de gaze, compresses qu'on change lorsqu'elles sont humectées de sérosité. En deux semaines, la guérison a lieu. Son avantage sur le procédé de Balance est la conservation du lambeau de Körner.

Quoique, au point de vue statistique, les régions septentrionales de l'Europe ne soient pas les plus atteintes par la surdi-mutité, il semble que, dans ces pays plus qu'en aucun autre, les spécialistes aient porté toute leur attention sur l'étude si intéressante de cette infirmité. Déjà, à Copenhague, nous avons vu le professeur Schmiegelow y prendre un soin tel que des conclusions très précieuses en ont résulté. A Christiania, le professeur Ucherman, avec non moins d'ardeur et de talent, a poursuivi en ce sens de profondes et sérieuses études. Son livre, *Les sourds-muets en Norvège*[1] (1892), résultat de plusieurs années de travail, constitue une œuvre considérable où se trouvent réunis des documents innombrables. Tout ce qui a été écrit sur la surdi-mutité depuis l'antiquité jusqu'à nos jours, a été lu par l'auteur et se trouve analysé et discuté dans cet ouvrage. Poursuivant un triple but : 1° étude des causes de la surdi-mutité; 2° des symptômes objectifs autant que subjectifs; 3° de la prophylaxie

1. Professeur Ucherman, *Les sourds-muets en Norvège* (traduction française, 1901).

et de son traitement, Ucherman, par des recherches personnelles, et aussi minutieuses que consciencieuses, a accumulé les matériaux les plus complets sur cette question et est arrivé aux conclusions suivantes : dans la surdi-mutité, le mutisme provient de la surdité, ou, dans une acception plus large, une élocution incompréhensible ou imparfaite provoquée par la surdité.

La surdi-mutité est congénitale ou acquise. Congénitale, elle est héréditaire et favorisée par la consanguinité. L'alcoolisme aurait aussi quelque influence. La syphilis et la tuberculose ne paraissent point devoir être réellement incriminées. L'âge des parents, les naissances géminées, le délabrement de santé de la mère, les conditions géologiques du sol, climatologiques du lieu, ne semblent avoir aucune influence sur la production des cas de surdi-mutité congénitale. La surdi-mutité acquise, dont l'existence est admise par l'auteur, relève de causes plus objectives : méningites, fièvres éruptives ou infectieuses, coqueluche, hydrocéphalie, convulsions, différentes maladies de l'oreille autres que les otites suppurées.

La plupart des sourds-muets ont des restes auditifs qu'on peut explorer et classer selon les méthodes de Bezold ; et Ucherman n'a relevé de ses observations que 4 o/o de surdité totale. Quant à la mutité acquise par certains individus devenus sourds, l'auteur pense qu'elle dépend du degré de surdité, de l'âge, de l'intelligence de l'enfant et des circonstances fortuites de la vie.

Enfin, chez les congénitaux l'examen objectif des oreilles a donné les résultats suivants : absence de labyrinthe ou labyrinthe défectueux, quelques malformations du pavillon et du conduit, état le plus souvent normal des tympans, connexité nulle entre la surdi-mutité et les lésions de l'oreille moyenne. Dans les surdi-mutités acquises, les restes auditifs sont parfois très considérables. On rencontre en pareil cas de fréquentes altérations rhino-pharyngiennes et entre autres

l'hypertrophie de l'amygdale pharyngée, mais ces affections ne semblent que dans des cas tout à fait exceptionnels jouer un rôle dans le développement de la surdi-mutité.

Au risque d'abuser de la condescendance si parfaite que le professeur Ucherman a eue pour nous, nous avons désiré avoir à ce sujet toute sa pensée. A première observation, en effet, n'est-il pas naturel de songer à la possibilité de fréquentes surdi-mutités de provenances tubaires et, par conséquent, rhino-pharyngiennes, états dans lesquels la surdité primitive est le fait d'obstructions tubaires catarrhales ou adénoïdiennes, et la mutité la conséquence de cette absence acquise de la faculté d'entendre? L'opinion du professeur Ucherman, appuyée d'une observation si précise et si étendue, ne pouvait être que concluante, et la conclusion, ainsi que nous l'avons vu, est non en faveur de la fréquence, mais pour la rareté.

STOCKHOLM

De même qu'en Danemark et en Norvège, nous trouvons, en Suède, une excellente organisation oto-laryngologique à l'Université de Stockholm. L'attention généreuse du professeur Lagerlof et les notions complémentaires que, par son intermédiaire, nous avons reçues du professeur Stangenberg, nous ont permis de saisir quel était son fonctionnement. En Suède donc, les études d'otologie et de laryngologie, unies sous une même direction, occupent une place à part dans les études universitaires et médicales du pays, constituant une partie intégrante de l'instruction générale de la médecine. Elles ne sont considérées que comme une seule et même spécialité, centralisée dans une même clinique officielle installée à l'Institut Caroline. D'autres cliniques, établies par l'État, par la Ville et par l'initiative privée, existent encore à Stockholm, mais l'institut médico-chirurgical que nous venons de citer est celui où se donne réellement l'enseignement officiel. Cet enseignement n'est pas obligatoire,

mais il est gratuit pour les étudiants, et, moyennant une redevance, les docteurs en médecine peuvent venir le suivre. La clinique de l'Institut est ouverte tous les jours ouvrables; celles de la ville ne le sont que deux fois par semaine. Toutes sont des cliniques externes. Elles sont dirigées par des médecins spécialistes. A l'Institut, le directeur de la clinique est un professeur, qui a le grade de laborateur, ayant à sa suite des assistants grâce auxquels il répartit son instruction aux élèves. En ce moment, cette clinique est sous la direction du professeur Stangenberg. L'enseignement s'y donne par trois cours théoriques et pratiques de deux heures chacun trois fois par semaine, absorbant ainsi toute l'année scolaire. Environ 2,600 malades, soit 50 à 80 par jour, reçoivent à cette clinique les soins que leur état réclame. 43 étudiants, 14 docteurs, venus pour y suivre les leçons, contribuent pratiquement à la distribution du traitement des malades.

Depuis le 1er juin 1902, la clinique officielle a été installée à l'hôpital « Serafiner Lazareth ». Au moment où nous sommes arrivé à Stockholm, elle était, par conséquent, d'inauguration récente et, par suite, peut-être encore un peu sommaire. Un vaste ambulatorium sert de salle d'attente aux malade, tandis que deux salles, organisées comme toute salle de consultation oto-laryngologique, s'ouvrent sur cet ambulatorium de façon à donner accès aux patients intéressés. Il n'y a point de clinique interne.

En un mot, rien de particulier encore dans cette organisation du nouveau local, dont la situation excellente laisse espérer pour bientôt une installation des plus convenables. Rien de particulier non plus comme instrumentation, bien que Stockholm, la ville de l'électricité, laissât prévoir à ce sujet quelque surprise; à signaler pourtant, dans la clinique, l'*appareil de Meyer*, si ingénieux, parmi les moyens destinés à faciliter les démonstrations cliniques de laryngologie aux élèves. Cet appareil, en effet, utile pour les cas où l'on veut

montrer à plusieurs élèves le larynx d'un sujet susceptible, se compose d'une source lumineuse médiane, interposée entre le malade et l'observateur. L'image laryngoscopique qui vient s'y former sur un miroir plan incliné à 45 degrés sur l'horizon est déviée par deux prismes à réflexion totale à travers lesquels un observateur peut l'apercevoir très nettement. Grâce à ce dispositif, on évite aux patients trop excitables les introductions répétées de miroir laryngoscopique, lequel a tôt fait d'énerver le malade et de rendre tout examen impossible lorsqu'il s'agit d'instruire un nombre assez grand d'élèves. La clinique a été inaugurée définitivement le 1er juin 1902.

N'ayant pu visiter Upsala, nous gagnâmes les côtes de la Finlande à travers le golfe de Bothnie, par les îles Aland et Bomarsund. Bientôt après, ayant parcouru les forêts immenses du Grand-Duché, vogué à travers le lac Saïma, si vert, si pittoresque avec ses mille îles, visité les chutes imposantes de l'Imatra, qui déverse les eaux du lac Ladoga dans le lac Saïma, nous atteignons Saint-Pétersbourg, cette capitale nouvelle de la Russie, que Pierre le Grand voulut grande et qui est devenue d'une réelle magnificence.

SAINT-PÉTERSBOURG

Saint-Pétersbourg n'a point d'Université de médecine, mais elle est le siège d'une Académie militaire. D'aimables confrères, que nous avons retrouvés dans ce pays ami, les Drs Okuneff, Jacobson, Spegler, ont joint à leur amabilité cordiale celle de nous renseigner sur ce point. Trois cliniques remarquables d'oto-laryngologie existent à Saint-Pétersbourg : celle de l'Académie impériale militaire de médecine, dirigée par le professeur Simanowski; celle de l'Institut de médecine pour les femmes, dirigée par le professeur Werkowski; celle, enfin, de l'Institut de clinique impériale de la grande-duchesse Hélène Pawlavna, pour les médecins désireux de perfectionner leurs études, dirigée par les professeurs Okuneff et Nikitine.

En l'absence du professeur Simanowski, nous fûmes reçu par son assistant, le Dr Spegler, qui, avec toute sa bonne grâce et un zèle dont nous lui sommes reconnaissant, voulut bien nous faire l'honneur de l'importante clinique oto-laryngologique de l'Académie militaire, tout récemment inaugurée. Ouverte seulement en 1902, elle occupe un bâtiment aux proportions grandioses, d'un aspect architectural agréable et d'une disposition intérieure pratique et bien comprise.

Le projet de cette clinique est du professeur académique Simanowski, sous l'inspiration et la surveillance duquel il fut réalisé. A l'instar de la clinique du professeur Körner, de Rostock, la préoccupation principale, en créant cet établissement, a été l'isolement complet des malades internes, qu'on a de la manière la plus soigneuse voulu éloigner de toute promiscuité avec les malades de l'ambulance. Construite avec un capital fourni par le ministère de la guerre, elle est entretenue à ses frais. Elle se compose de deux étages : au rez-de-chaussée et au premier étage, à droite, les salles d'opération et d'inhalation, l'ambulatorium, l'auditorium, le laboratoire, le musée, à gauche, les chambres des assistants. Au second étage, sont disposés toutes les chambres ou dortoirs pour malades. Toutes les salles ont leurs fenêtres tournées vers le sud et le sud-est. Elles contiennent trente lits dont onze pour les privilégiés, les dix-sept autres pour les malades ordinaires, enfin deux lits isolés pour les contagieux. Une grande salle sert de promenoir aux malades, elle est munie d'un système de ventilation spécial. Trois salles d'inhalation, disposées au rez-de-chaussée, ont attiré notre attention : munies des mêmes appareils qu'on rencontre à Ems, elles constituent des salles hermétiquement closes, où les malades atteints de catarrhe des premières voies respiratoires trouvent une atmosphère essentiellement médicamenteuse et favorable à leur guérison. Cette clinique appartient à l'Empire et fait partie de l'Académie impériale de médecine; elle est une institution militaire et relève ainsi du ministère de la guerre.

Étudiants et professeurs portent le costume militaire. Un médecin, après deux ans d'exercice dans une chaire libre, peut être nommé professeur titulaire par le ministre de la guerre. Le premier médecin professeur titulaire de notre spécialité fut le professeur laryngologiste Korshakoff, ayant pour collaborateur le professeur otologiste Prussak, dont le nom bien connu est resté attaché à l'anatomie de l'oreille moyenne. Après ces professeurs, les deux branches « otologie » et « laryngologie » fusionnèrent ensemble et furent confiées au professeur Simanowski.

A l'Académie impériale militaire de médecine, les études d'otologie, rhino-laryngologie occupent ainsi à part une place importante.

L'enseignement de ces spécialités est obligatoire et suivi d'examen.

La direction de la clinique est confiée aux soins d'un professeur qui lit les cours et dirige, avec l'aide de son adjoint, les exercices pratiques des étudiants formant des groupes de vingt personnes. La clinique pour les malades permanents est ouverte toute l'année; l'Ambulatorium, seulement depuis le mois de septembre jusqu'au mois de mai.

La clinique pour les malades ambulatoires est ouverte cinq fois par semaine. Il n'y a pas de cours spécialement pour les docteurs. Les docteurs s'occupent en même temps avec les étudiants. Il n'existe pas de paiement à part pour les études et les exercices pratiques.

Les étudiants de la Couronne ne paient rien; ceux qui sont aux propres frais, paient annuellement à l'Académie, pour les études, 50 roubles. Les docteurs, 20 roubles pour les droits d'admission pour tous les laboratoires et l'ambulatorium de l'Académie.

Nombre des malades permanents à la clinique durant l'année : environ 300.

Nombre des malades ambulatoires : environ 12,000.

Nombre d'auditeurs : environ 180.

Nombre de docteurs qui s'occupent à la clinique : environ 24.

Administrateur de la clinique : professeur N. de Simanowski.

Assistant : B. de Werothowski.

A l'Institut de médecine pour les femmes, les études d'otologie, de rhino-laryngologie occupent à part une place importante. Toutes ces spécialités sont réunies.

Pour les études, il y a une clinique officielle qui contient vingt lits : l'ouverture a eu lieu il y a deux mois, et un ambulatorium. L'enseignement de ces spécialités est obligatoire et suivi d'examen. La direction de la clinique est confiée aux soins d'un professeur qui lit les cours et dirige, avec l'aide de son adjoint, les exercices pratiques des auditrices formant des groupes de vingt personnes. La clinique pour les malades permanents est ouverte toute l'année ; l'ambulatorium seulement depuis le mois de septembre jusqu'au mois de mai. La clinique pour les malades ambulatoires est ouverte cinq fois par semaine. Il n'y a pas de cours spécialement pour les docteurs. Les docteurs s'occupent en même temps que les auditrices. Il n'existe pas de paiement à part pour les études et les exercices pratiques. Les auditrices de la Couronne ne paient rien. Celles qui sont aux propres frais, paient annuellement à l'Institut, pour les études de tous les objets, 50 roubles.

Le nombre annuel des malades permanents n'est pas à fixer puisque la clinique vient d'être ouverte.

Nombre des malades ambulatoires : environ 4,000.

Nombre d'auditrices : environ 300.

Nombre de docteurs qui s'occupent à la clinique : 5.

Administrateur de la clinique : Dr de Werkoswski.

Assistant : Docteur en médecine Philipoff.

Saint-Pétersbourg, quoique n'étant point un centre universitaire, possède encore d'autres cliniques. Une d'entre elles, fort remarquable aussi et confiée aux distingués professeurs

Okuneff et Nikitine, est réservée aux docteurs en médecine qui, chaque année, viennent de la province ou de la ville se perfectionner en oto-laryngologie ou raviver leurs connaissances. C'est la clinique oto-laryngologique de l'Institut de clinique impériale de la grande-duchesse Hélène Pawlavna. — Les spécialités sont ici séparées : l'otologie avec le professeur Okuneff; la rhino-laryngologie avec le professeur Nikitine. Le nombre des malades qui y viennent est de 400 à 500, pour lesquels une moyenne de 3 à 5,000 consultations sont données par an. On y reçoit quatre fois par semaine. Le nombre des médecins qui viennent s'y instruire est en général de 20 à 30 et il y a deux à trois cours par an, du 1er septembre au 1er juin. Le caractère de ces cours est d'être essentiellement pratiques. Il est réservé uniquement aux médecins; les étudiants n'y sont pas admis. L'Institut ne donne pas de diplôme aux médecins. D'ailleurs, en Russie il n'existe pas d'examens spéciaux pour les médecins spécialistes. Le spécialiste qui brigue un poste officiel et scientifique, ou un poste de responsabilité : professeur, directeur d'hôpital, etc., doit présenter un *curriculum vitæ*, indiquer ses ouvrages et ses articles de médecine. Pour être nommé docent privé de l'Académie de médecine, il doit faire des conférences. Pour toutes les autres branches spéciales de la médecine, de semblables cliniques de perfectionnement sont à la disposition des médecins à Saint-Pétersbourg. Enfin, il convient de signaler un hôpital d'instruction pour infirmiers et infirmières, celles-ci en grand nombre issues des familles de la noblesse russe, hôpital dans lequel, sous la direction du Dr Spegler, une clinique réservée à notre spécialité fournit au personnel qu'on éduque les avantages d'une instruction spéciale et assurément très utile.

En résumé, l'enseignement de la médecine paraît admirablement organisé à Saint-Pétersbourg, et les avantages de cette organisation si singulière, ainsi que nous l'a fait remarquer

le professeur d'otologie Jacobson, d'une courtoisie sans pareille, auquel nous sommes redevables de ces détails, ne sauraient échapper. En effet, dans les établissements sérieusement dirigés et fortement subventionnés par l'État, l'enseignement trouve une source si grande de sécurité pour son avenir qu'il en résulte une liberté d'allures et un esprit d'initiative dont les maîtres se ressentent non seulement dans l'instruction qu'ils ont charge de fournir, mais dans les travaux nombreux et particuliers qui sont l'émanation d'eux-mêmes.

MOSCOU

Moscou, la ville sainte, est aussi la ville universitaire de la Russie, l'*Alma mater* de tous les Russes. Je ne dirai point l'impression que l'on éprouve à la vue de cette ville que Mme de Staël nomma, dans un jour d'admiration, la « Rome tartare ». Ce serait sortir de mon sujet, car la première fois, comme toutes les fois qu'on aborde cette ville, on demeure véritablement saisi. Moscou donc est une ville universitaire, et les œuvres de charité sont nombreuses qui facilitent aux pauvres malades ou infirmes la distribution des soins de notre art. Si je n'avais un but à poursuivre, je m'attarderais à la description de son magnifique *hospice des Enfants-Trouvés*, une véritable merveille de la charité chrétienne, mais il faut que je continue mon étude et je ne tarde pas à rencontrer, pour notre spécialité, la merveille qu'est la *clinique otologique de Mme Basanova*. Il y a à Moscou plusieurs cliniques oto-laryngologiques. Celle de l'hôpital, placée sous la direction du Dr Kaspariantz, entre autres, ne saurait manquer d'être signalée. Mais sans contredit et de l'avis des médecins otologistes qui vinrent, il y a six ans, au Congrès international de Moscou, question d'enseignement mise à part, aucun établissement d'otologie, en Europe, ne présente plus d'attrait que la clinique Basanova; maintenant comme alors, elle est le vrai modèle d'un établissement oto-laryngologique. Conçue par le professeur Von Stein

et due aux libéralités charitables d'une grande dame de Moscou, Mme Basanova, cette clinique s'élève en face des nouvelles Universités, dans un vaste jardin, à l'angle des rues Olsoufieff et Bojeninoff. Elle fut fondée en 1896 par la bienfaitrice, qui donna le terrain, la somme pour l'établissement à construire et une somme de 515,000 roubles (1,545,000 francs) dont le capital donnant un revenu net de 21,684 roubles, soit 105,052 francs par an, servirait à son fonctionnement perpétuel. Confiée à la direction de celui qui en avait eu l'idée géniale, cette clinique n'a point failli à son avenir et le professeur Von Stein, avec sa bonté proverbialement connue des otologistes, nous a montré à nouveau sa clinique, tandis qu'avec quelques désirs légitimes relativement aux sommes dépensées toujours plus grandes à cause des progrès de l'œuvre, il nous faisait entrevoir que toute cette fortune versée pour une telle œuvre ne serait vraiment qu'une obole si des esprits moins avisés que ceux qui l'administrent n'en réglementaient sagement et sévèrement l'emploi. Le succès en est donc grand; le but en fut admirable.

Le but, en effet, qui présida à l'organisation de cette clinique ne fut pas seulement de part et d'autre un acte éminent de charité, ce fut aussi le projet d'une vulgarisation scientifique réelle, rationnelle et bien fondée. On voulut, ainsi que le dit le professeur Von Stein dans son rapport d'inauguration[1], « créer, avec un capital qui en assurât l'entretien, une institution spéciale pour l'enseignement et le traitement des maladies de l'oreille, du nez et du larynx. » Car cet enseignement n'étant, sauf à l'Académie militaire de Pétersbourg, ni obligatoire ni officiellement reconnu en Russie, on ne pouvait compter sur une subvention de l'État. Aussi le professeur Von Stein désirait-il un établissement dont l'entretien fût largement et définitivement assuré, établi dans les meilleures conditions possible pour l'enseignement

1. Von Stein, *Description de la Clinique des maladies de l'oreille, du nez et du larynx*. Moscou, 1897.

théorique et clinique, assurant, d'une part, le soin des malades internes et externes et permettant, d'autre part, en limitant le nombre de ceux-ci, d'acquérir théoriquement, par l'étude complète de chaque cas, les connaissances purement théoriques qui en assurent le progrès. Ce but était difficile, mais il a été parfaitement rempli. Aujourd'hui, Moscou a une clinique otologique modèle de vingt-cinq lits dans laquelle on soigne actuellement environ 5,000 malades, où se donnent une moyenne de 14,000 consultations gratuites et se pratiquent toutes les opérations de notre spécialité; où se constitue, peu à peu, un musée otologique qui sera bientôt digne de celui si fameux que Toynbee créa à Londres.

La clinique se compose d'un corps de bâtiments à deux étages, percés de fenêtres et de portes larges et pouvant être hermétiquement closes en vue des hivers rigoureux de Russie, dépourvues de toute moulure pour en faciliter l'entretien et le lavage. Les planchers des dortoirs et des salles d'études sont en xylolithe[1], les autres en asphalte. Les murs sont blanchis à la chaux et certains garnis de peinture à la ripoline.

Le bâtiment comprend un sous-sol, un rez-de-chaussée et deux étages de chambres avec antichambres, le tout muni d'appareils de chauffage à vapeur et de ventilation aussi simples que bien compris. L'éclairage est fourni par une station électrique appartenant à l'établissement et installée à côté. Après ces remarques d'ordre général, sans donner une description complète qu'on trouvera d'ailleurs détaillée de la façon la plus minutieuse dans le livre précité, nous devons arrêter notre attention sur les points principaux suivants :

Le rez-de-chaussée étant réservé pour les cabinets de médecins, les réfectoires, etc., nous montons au premier étage, où se trouvent les salles, l'auditorium, la salle d'opération et la

1. Le xylolithe est un mélange de chlorure de magnésium et de sciure de bois à une pression hydraulique de 400 atmosphères, réfractaire au feu, imputrescible, mauvais conducteur de la chaleur (Von Stein).

salle des instruments d'acoustique, toutes trois des plus remarquables.

L'auditorium, en effet, qui sert à la fois de salle de cours pour les élèves et de dispensaire pour le traitement des malades externes, est une grande salle de 50 mètres carrés environ, éclairée de cinq fenêtres, meublée d'une grande chaire avec tableau noir pour démonstration et tableaux schématiques aux murs destinés à l'instruction des élèves. Appareils et instruments qui servent à l'instruction des malades sont déposés en ordre le long des murs, ainsi que plusieurs appareils fantômes, tandis que dans le côté gauche de la salle sont les tables appropriées aux exercices pratiques des étudiants. Ces tables, adaptées spécialement pour les examens des oreilles, du nez et du larynx des malades, sont recouvertes de verre et munies, pour chaque place, d'une lampe électrique à incandescence Swan, d'une puissance de 50 à 100 bougies, pouvant s'élever ou s'abaisser et dont la flamme, d'une blancheur éblouissante, peut être reflétée par un miroir frontal dans les cavités à explorer. A côté de la lampe, est une boîte d'Altman cylindrique en métal, destinée à contenir l'ouate. A côté, une lampe à alcool pour flamber les instruments, puis un support très ingénieux destiné aux fioles à médicaments. Deux tablettes situées au-dessous de la table supportent l'une un crachoir avec liquide à désinfection, des linges, tandis que l'autre est munie d'une cuvette plate avec seringue pour oreille et solution de sublimé pour jeter les compresses ayant servi à tenir la langue. Deux tabourets à vis, l'un pour le médecin, l'autre pour le malade, complètent cette installation.

La salle d'opération, adjacente, possède un éclairage remarquable et contient une table d'opération extrêmement simple, avec tubulures de chauffage à l'intérieur de son tablier, dont la partie destinée à soutenir la tête est mobile. La salle de stérilisation possède tous les appareils nécessaires à l'asepsie des instruments, objets de pansement, etc.

Non loin de là sont deux salles de cabinets acoustiques, les premiers peut-être du monde par la richesse et le nombre de leurs instruments.

Ils comprennent des instruments ordinaires, qu'on peut confier aux élèves, et des instruments d'une précision remarquable, œuvres de Rudolph Kœnig, de Paris, lequel, après Helmoltz, fut le plus savant constructeur d'instruments acoustiques. De ces instruments, les plus précieux ont été isolés dans le cabinet de travail du médecin directeur, tenus ainsi à l'abri d'indiscrétions malencontreuses : tel le fameux *tonomètre de Kœnig,* qui coûta dix-huit ans de travail à son auteur, et que la clinique lui a acheté 50,000 francs ; telle encore la *sirène* du même auteur, payée 10,000 francs ; tels enfin les *chronographes de Raymond Dodge,* capables de mesurer les 0,061 de seconde ; tous instruments qui permettent de faire les observations les plus minutieuses dans le domaine de l'acoustique.

Enfin, un laboratoire destiné aux préparations anatomo-pathologiques a été annexé à cette clinique, laboratoire où il nous a été donné de voir les plus rares préparations microscopiques et macroscopiques d'otologie, et où avec une admirable sûreté des assistants travaillent à la formation du musée otologique qui bientôt, autant par ses pièces d'anatomie humaine que par celles des animaux, sera un des plus merveilleux.

Une bibliothèque spéciale d'oto-laryngologie, due encore à la générosité de la fondatrice et contenant de très rares chefs-d'œuvre, au nombre desquels se trouvent plusieurs volumes achetés à la bibliothèque du professeur Gruber, de Vienne, complète cet institut.

Avec autant de bienveillance que d'amitié, le professeur Von Stein nous a fait les honneurs de sa clinique. Il y est non seulement un praticien remarquable, mais encore un savant physiologiste. Pour s'en rendre compte, il suffit de parcourir ses *Études sur les déviations des fonctions stati-*

ques du labyrinthe, et de faire connaissance avec les appareils acoustiques qu'il a créés : goniomètre, organe de Corti, etc.

Le *goniomètre statique de Von Stein* est, en effet, ainsi que l'indique son auteur, un appareil servant à déterminer les désordres d'équilibration dans les affections de l'oreille d'après la capacité que possède l'individu de se tenir debout sur un plan plus ou moins incliné; il consiste en deux planches superposées, réunies par une charnière avec un rebord pour les pieds. A la planche inférieure est vissée une colonnette en fonte, à la planche supérieure une tige avec une aiguille marquant sur un cercle l'angle d'inclinaison. Le sujet est placé bien verticalement sur la planche supérieure et fixé verticalement à cette planche par une règle verticale. Pour déterminer l'inclinaison du corps en avant ou en arrière, à droite ou à gauche, on place deux rapporteurs démontables fixés dans une position correspondante à leur destination.

Un autre appareil de démonstration tout aussi remarquable est l'*organe de Corti.* Pénétré, en effet, de la difficulté que tout le monde éprouve à concevoir les rapports topographiques qui existent entre chacun des éléments qui constituent l'organe de Corti, le professeur a fait construire un modèle de cet organe, d'après ce que les préparations microscopiques nous enseignent. Ce modèle est d'un grossissement extraordinaire. Il montre la section transversale d'un tour du limaçon sur une surface de $1^{m}2090$ et est d'un grossissement qui égale 302,222 fois la grandeur naturelle de l'organe. Avec cet appareil dont toutes les parties sont absolument et méthodiquement indiquées et distinctes à la vue, on peut comprendre et retenir rapidement ce qui nécessite parfois beaucoup de réflexion et beaucoup d'imagination, après une longue et âpre lecture d'une pareille région anatomique.

Enfin, nous ne saurions terminer sans une mention aux *otolithes* dont Von Stein a fait instituer un modèle qui en démontre explicitement les fonctions. D'après l'hypothèse de Brenner, les otolithes sont disposés de façon à permettre à l'animal

de s'orienter dans les trois directions de l'espace. Tenant compte de cette hypothèse, le professeur a fait disposer sur six supports verticaux, trois pour chaque oreille, des otolithes énormes, en tout semblables à ceux de la nature, ayant à leur face inférieure un sillon qui glisse sur les extrémités des nerfs disposés en forme de bourrelets. Les otolithes suivent ainsi une direction déterminée et se déplacent en hauteur ou horizontalement, à droite ou à gauche, selon qu'on oriente la planche sur laquelle ils sont en glissière.

Mais il était temps de nous arracher à la contemplation de cet admirable Institut que, malheureusement, les difficultés d'un long voyage empêchent la plupart d'entre nous de visiter, et un grand nombre de praticiens d'y venir compléter leurs études otologiques quel qu'en soit leur désir. Il nous fallait quitter Moscou, et, tandis qu'à notre oreille tintent, tour à tour, l'énorme bourdonnement des cloches saintes des églises et les joyeuses chansons des cœurs russes dans le brouhaha de l'Ermitage, nous gagnons la gare du départ. Le train s'ébranle, le rideau tombe sur cette vision admirable et sublime de l'Orient, et, pendant que nos yeux s'emplissent encore de l'image des dômes étincelants du Kremlin farouche aux doux rayonnements de la lune, nous parcourons la Russie blanche, pleine de l'image des victoires et des défaites de la grande Armée, nous traversons Varsovie et ses environs, ce grand cimetière sacré à l'égal de celui des Thermopyles, et arrivons enfin à Vienne, revivre quelques souvenirs d'autrefois.

Dans cette ville, ceux qui embrassaient la carrière otolaryngologique venaient, comme le dit si spirituellement Lermoyez, recevoir l'investiture de l'Alserstrasse. Nous y retrouvons nos maitres. Schrotter, cet illustre laryngologiste, ayant pu, à cause de son activité débordante, demeurer ans le cercle étroit de la spécialité, exerce maintenant toute a médecine, et la laryngologie n'était déjà plus pour lui ı'un passe-temps agréable, lorsqu'il y a quelques années

nous eûmes l'honneur de le connaître. Chiari, au jugement très sûr, est devenu par son grand talent d'enseignement un des maîtres incontestés de la laryngologie moderne. Hajeck, au même titre pour la rhinologie, prend place parmi les personnalités viennoises. Des études otologiques, Grüber a disparu. Urbantschitsch, savant, l'esprit ouvert à toute découverte sérieuse, très inventeur lui-même, stimule ses élèves, leur apporte la primeur des procédés nouveaux. Politzer, enfin, dans une clinique sommaire quoique plus spacieuse que jadis, mais bien simple pour le si grand maître qu'il est, bienveillant comme toujours, est à son poste. Il continue ses démonstrations pratiques, pique sur l'épaule des patients le schéma des lésions constatées dans leurs oreilles, opère les lésions graves, expose en de brèves conférences les notions d'anatomie, de physiologie et de pathologie se rapportant aux cas qui viennent de défiler sous les yeux des élèves. Avec ses leçons si simples, toutes faites de notions scientifiques et pratiques, autant que par ses travaux remarquables, il continue à demeurer éternellement le maître savant et zélé dont le nom domine toute l'histoire de l'otologie moderne.

En résumé, un des grands mérites de l'organisation de l'enseignement médical qui se donne dans les régions septentrionales du nord de l'Europe est d'avoir, à l'exemple offert par Vienne depuis plus d'un demi-siècle, donné une large place à l'enseignement de notre spécialité. Sans doute, les rigueurs d'un climat si favorable à l'évolution des maladies des premières voies respiratoires et de leurs annexes a aidé puissamment à vaincre bien des résistances officielles, et ces résistances ont existé puisque, à l'heure actuelle, bien des cliniques ne sont qu'à leur période d'inauguration. Mais le principe en a été admis de bonne heure; au lieu d'avoir relégué au second plan l'oto-laryngologie et de l'avoir presque totalement négligée, comme on l'a fait dans la plu-

part des universités françaises; au lieu d'avoir laissé son enseignement à l'initiative privée qui, chez nous, abandonnée à sa propre vitalité, a été si vaillante, si prospère et qui, si souvent critiquée et flétrie, n'en est restée que plus éclatante; au lieu de l'avoir laissée enfin sans soutien, cette spécialité a été, de la part des pouvoirs publics, l'objet d'une attention spéciale qui, en la créant officielle et gratuite d'abord, en installant successivement pour elle les cliniques admirables que nous avons visitées, a visé incessamment à la rendre obligatoire, après avoir mis ainsi à la portée de tous les moyens de l'apprendre.

REVUE GÉNÉRALE ET ANALYSES

BOUCHE ET PHARYNX BUCCAL

Angiome de la partie latérale gauche de la langue chez un hydrocéphale hérédo-syphilitique, par M. Guyot.

Enfant de dix mois, atteint d'hydrocéphalée congénitale. Père syphilitique. La mère a fait quatre fausses couches. Le petit garçon est le produit de la cinquième grossesse, la seule menée à bonne fin. Volume considérable du crâne; face paraît, au contraire, atrophiée. Sur le côté gauche de la langue, tumeur vasculaire, d'aspect violacé, de la grosseur d'une amande. D'après les observations publiées, ces angiomes sont rarement seuls; ils coexistent avec des becs-de-lièvre, de la bifidité linguale ou toute autre malformation, même éloignée. (*Journ. de méd. de Bordeaux*, 22 nov. 1903.)

Dr Kaufmann.

Destruction progressive et complète de la luette par le processus ulcéreux de l'angine de Vincent, par le Dr Auché.

Observation I. — Angine ulcéro-membraneuse à spirilles et à bacilles fusiformes de Vincent; destruction complète de la luette; infection diphtérique secondaire bénigne. Enfant de douze ans, malade depuis quatre ou cinq jours. Entre à l'hôpital le 11 février 1903. Envoyé dans le service

de diphtérie pour angine à fausses membranes. Le 12 février, Auché constate une angine ulcéro-membraneuse limitée à la face interne de l'amygdale droite, à la moitié droite du bord libre du voile du palais, ainsi qu'au tiers supérieur de la face interne de l'amygdale gauche. Le 13 février, la luette est recouverte, dans toute son étendue, par une fausse membrane. Le 16 février, les ulcérations amygdaliennes s'étendent en profondeur. Le sommet de la luette a été détruit par l'ulcération. Le 17 février, un nouvel ensemencement fait reconnaître, en outre des spirilles et des bacilles fusiformes trouvés le 12, un bacille diphtérique moyen. Le 20 février, les ulcérations se détergent. La luette n'est plus qu'un petit moignon de 2 millimètres de long. Le 28 février, la luette n'existe plus. Le 20 mars, l'enfant est guéri.

Obs. II. — Angine ulcéro-membraneuse de Vincent. Infection diphtérique surajoutée. Evolution normale. Frère du précédent. Agé de cinq ans, malade depuis deux jours. Entre aussi le 11 février. Envoyé de même dans le pavillon de la diphtérie. 12 février, ulcération de l'amygdale droite. Le 16 février, on trouve du bacille diphtérique. Guérison complète le 28 février.

Ces deux cas montrent la contagiosité de l'angine ulcéro-membraneuse; l'infection diphtérique qui s'est développée malgré une injection préventive de sérum antidiphtérique; l'association du Löffler et du spirille et du bacille fusiforme. (*Gaz. hebdom. des Sciences méd. de Bordeaux*, 15 novembre 1903.)

Dr Kaufmann.

NEZ ET PHARYNX NASAL

Lupus primitif des fosses nasales, par le Dr Ioannovitch, du Caire.

Jeune femme de vingt-cinq ans. A quinze ans, à la suite d'un léger traumatisme sur la joue droite, rougeur de la peau. Quatre ans après, petit bouton qui fut soigné à Saint-Louis pour lupus. Guérison par thermocautérisation en trois mois. Etait déjà souvent enrhumée à cette époque. Il y a quatre ans, difficulté de la respiration, enchifrènement et

voix nasonnée. Pas d'anosmie. Sensation de prurit dans le nez, qui amenait du grattage et des croûtes. Aujourd'hui, la malade ne respire que par la bouche. Double épiphora. A la rhinoscopie antérieure, à droite, sur la partie antérieure de la cloison, tuméfaction molle, granuleuse, rougeâtre. Elle n'est pas douloureuse et saigne peu. Sur l'extrémité antérieure des cornets inférieurs, petits nodules qui donnent l'aspect granuleux caractéristique; à la partie interne des ailes du nez, la même lésion existe. La tuberculose de la cloison à forme polypeuse donne lieu à une tumeur uniformément rouge, saignant facilement et sans parties cicatrisées. Ulcération et perforation rapides. Le papillome est unilatéral. Dans l'eczéma de l'entrée des narines, la muqueuse reste indemne. Le traitement a consisté en galvanocautérisations. Peut-être faudra-t-il plus tard agir chirurgicalement. (*Bull. de laryngol., otol. et rhinol.*, 30 sept. 1903.)

Dr KAUFMANN.

Sarcome intra-nasal; relation de trois cas *(Intranasal sarcoma; report of three cases)*, par le Dr G. H. BICKNELL.

Le premier cas était celui d'un homme de trente-huit ans atteint d'hémorragies nasales extrêmement graves et rebelles. A l'examen, on trouva se projetant de dessous le cornet moyen, une petite tumeur bleu grisâtre, molle et flasque, et saignant abondamment au moindre contact avec un stylet. Le néoplasme a été enlevé une première fois à l'anse; mais une récidive s'étant produite au bout de deux mois, une nouvelle opération eut lieu par le même procédé. Deuxième récidive un mois plus tard. Huit jours après, le malade succomba au milieu des symptômes ayant simulé la thrombo-phlébite.

Le deuxième cas concernait également un homme de trente ans. La tumeur occupait toute la fosse nasale droite et avait déterminé une déformation de la face et des douleurs. Elle s'insérait au-dessus du cornet moyen et mesurait, s extirpation, deux pouces et demi de long sur un e et demi de large. Après une période de quatre ans, il eut ni récidive ni aucun trouble quelconque.

troisième cas avait trait à un homme dont toute la fosse

nasale droite était envahie par la tumeur. Malgré trois opérations radicales, la récidive eut lieu du côté opposé; à l'heure actuelle, la tumeur existe, mais elle revêt une marche très lente (*The Laryngoscope*, n° 10, oct. 1903.)

Dr Trivas.

Sur les kystes maxillaires, par M. Johan Rygge.

L'auteur fait d'abord observer que la plupart des kystes maxillaires ont leur point de départ dans les dents, et il distingue parmi eux, comme Magitot, des kystes folliculaires et des kystes périostaux. La constitution histologique des kystes et leur développement clinique sont ensuite décrits de plus près. (*Norsk Magazin for hozividerskalus*, p. 765, 1903, Christiania.)

Sophus Bentzen.

LARYNX ET TRACHÉE

Un cas de kyste dermoïde de l'épiglotte, par M. Gaudier, de Lille.

Malade se plaignant, depuis trois ans, de raucité de la voix et de dyspnée, plus accusée le jour que la nuit. Au laryngoscope, on constate une tumeur de l'épiglotte. On pense à un kyste sébacé ou un lipome. Opération quelques jours après : la tumeur est incisée d'un coup de ciseaux courbes. Il sort de la matière sébacée, contenant des poils fins et blonds. Résection de la poche. Cautérisation de la poche avec chlorure de zinc au 1/20e. Guérison huit jours après (*Presse oto-laryngol. belge*, oct. 1903, n° 10.)

Dr Kaufmann.

Laryngectomie, par MM. Le Bec et Real.

X..., cinquante ans. En décembre 1901, quintes de toux, léger prurigo au niveau du larynx. Au bout de six mois, enrouement marqué, suffocations fréquentes. En décembre 1902, le malade entre à l'hôpital Saint-Joseph. L'examen laryngoscopique n'est pas douteux. La laryngectomie est décidée. Elle est pratiquée le 12 décembre. Section en T, dont la branche transversale répond à la saillie de l'hyoïde, la branche verticale est médiane et descend sur le bord inférieur du cricoïde. Section successive des plans fibro-

musculaires du cou. La trachée est sectionnée transversalement entre le bord inférieur du cricoïde et son premier anneau. Libération de sa face postérieure. Puis, le larynx est détaché sur les côtés de la face profonde. On commence par la partie inférieure. Il faut raser le plus possible les limites du pharynx. L'épiglotte et le repli aryténo-épiglottique droit sont enlevés. Puis on procéda à la réfection de la paroi antérieure du pharynx, en rapprochant les deux lèvres de la gouttière pharyngée depuis sa partie inférieure jusqu'à la base de la langue. La trachée fut fixée à la peau. Enfin la peau fut suturée avec des crins de Florence par des points séparés. Drainage à droite et à gauche de l'extrémité inférieure de l'incision.

Le malade sort guéri de l'hôpital, mais on ne dit pas quand. La broncho-pneumonie et le shock opératoire ne sont plus à redouter, car la technique opératoire s'est notablement améliorée. Aussi les auteurs concluent-ils en faveur de la laryngectomie précoce. Et ils citent la statistique de Gluck qui dit n'avoir observé qu'une mortalité de 8 0/0. Mais une telle opération, qui réussit dans les mains de chirurgiens tels que Glück et Le Bec, ne peut être généralisée. Car si l'on n'a pas une grande habitude de la région et du procédé chirurgical, il y a à craindre bien des déboires surtout pour les malades. Je crois que la conclusion de Semon, au dernier Congrès de laryngologie tenu à Swansea, est bien plus près de la vérité, quand il conseille la laryngectomie pour les seuls cancers externes. Pour les autres, diagnostic rapide, si possible, et thyrotomie. (*Ann. des mal. de l'oreille, du larynx, du nez et du pharynx*, oct. 1093.)

Dr Kaufmann.

OREILLES

Recherches sur les causes de la réduction de l'ouïe chez les enfants des écoles, par M. Hans Daae.

uteur a fait des recherches sur le pouvoir auditif chez nfants des écoles populaires et dans les classes spéciales posées d'enfants qui ne peuvent pas participer à l'enement commun de la ville de Christiania.

s résultats sont les suivants : des enfants *durs d'oreille*,

c'est-à-dire hors d'état de saisir des mots faciles à comprendre lorsqu'ils sont prononcés à voix basse à 4 mètres de distance, étaient au nombre de 41 % (11,070 sur 27,000) parmi les élèves des écoles populaires; dans les classes séparées, il en était de même pour 90 % (441 sur 490). Le total des enfants durs d'oreille est donc de 11.511 pour l'ensemble des écoles populaires de Christiania.

A titre de comparaison, l'auteur rappelle que la proportion des « durs d'oreille » étant en général de 4 %, cela ne ferait, pour les écoles populaires, qu'un total de 1,080 durs d'oreille. Sur l'ensemble des élèves, il y en avait 0,50 % (135) si durs d'oreille qu'ils ne pouvaient pas prendre part à l'enseignement; dans les classes spéciales, il en était de même pour 11,2 % (total 55). Il y avait donc en tout 200 enfants fort durs d'oreille.

Les causes de cette réduction dans le pouvoir auditif sont variables. (*Norsk Magazin for hozividerskalus*, p. 734, 1903, Christiania.) SOPHUS BENTZEN.

Note sur un cas d'abcès cérébelleux; arrêt de la respiration pendant l'opération; guérison *(Note on a case of cerebellar absce s; failure of respiration during operation; recovery)*, par le Dr J. H. PHIPPS.

Le malade, âgé de dix-neuf ans, a eu à deux ans des troubles auriculaires qui l'avaient quitté au bout de quelque temps. Depuis, il s'est bien porté jusqu'à quatorze ans, A cette époque, il commença à souffrir de fréquentes douleurs d'oreille et un écoulement abondant s'est établi. Le 18 avril 1903, il fut pris d'une violente douleur dans l'oreille, pour laquelle il est allé consulter le Dr Brady. Celui-ci prescrivit un traitement en conséquence.

Quatre jours après, quand l'auteur fut appelé auprès du malade, il le trouva dans un état de somnolence, souffrant de violentes céphalées dans la région frontale. Oreille propre; tympan intact. Pupilles égales et réagissant. Température subnormale; pouls, 60; pas de douleurs à la pression sur l'apophyse mastoïde et le crâne. Trois jours plus tard, pas de symptômes nerveux ni de névrite optique.

En consultation, on porta le diagnostic d'abcès céré-

belleux possible, sans indication pour une intervention immédiate. Le malade toussait et expectorait un peu, mais l'examen du thorax ne révéla rien de particulier. Au bout de quatre jours, l'état du malade s'aggrava considérablement; température, 36°5; pouls, 104; état comateux. Le malade a été expédié dans une maison de santé, où l'on procéda à une intervention d'urgence.

Le Dr Brady, qui opérait, a à peine eu le temps de faire une incision semi-lunaire derrière l'oreille et de détacher la peau, que le malade devint cyanosé et la respiration irrégulière s'arrêta bientôt tout à fait. On procéda aussitôt à la respiration artificielle avec compression du thorax; au bout de quinze minutes, les mouvements respiratoires sont devenus suffisamment amples pour permettre de continuer l'opération. Trépanation du lobe temporo-sphénoïdal; ouverture d'un abcès; évacuation d'une demi-once de pus et insertion de long drain. Il a été procédé ensuite à l'ouverture de l'antre, qu'on trouva rempli de pus et de masses cholestéatomateuses. Curetage et nettoyage. Entre la trépanation du lobe temporo-sphénoïdal et l'ouverture de l'abcès, la respiration devint automatique; l'opération a pu être terminée sans incident. A part une légère pneumonie, le malade guérit sans autres complications. *(Australasian Med. Gaz.*, 20 juin 1903, et The Laryngoscope, n°10, oct. 1903.)

Dr Trivas.

Un cas d'inflammation purulente aiguë primitive des cellules mastoïdiennes sans propagation à l'oreille moyenne ni à l'antre *(A case of primary acute purulent inflammation of the mastoid cells involving heithe the middle ear nor the antrum)*, par le Dr John Dunn.

Dans ce cas, la membrane du tympan ne présentait aucun signe d'inflammation; pas de rougeur de la membrane de Shrapnell, ni de la partie inférieure du tympan ni de la peau adhérente. Le tympan lui-même avait une coloration ormalement pâle; du marteau on ne voyait que la partie périeure, la moitié inférieure ayant été cachée à la vue. mpérature, 97,5° F. Pouls irrégulier, 68 pulsations.

Le malade se laignait de violentes douleurs dans le côté oit de la tête; cette douleur n'était point circonscrite à

une région déterminée. L'apophyse mastoïde était sensible à la pression sur toute sa surface, surtout à sa partie postérieure et au niveau de la fosse mastoïdienne. La paracentèse du tympan ne donna issue à du liquide ni au moment de l'opération ni les jours suivants. Les symptômes persistant, l'auteur ouvrit la mastoïde, qu'il trouva remplie de pus et de fongosités; l'os était ramolli. L'antre paraissait sain.

Peu après l'opération, les symptômes disparurent et la plaie opératoire guérit rapidement. L'infection était probablement due à une récente attaque d'influenza.

L'auteur considère son cas comme un des cas exceptionnels de mastoïdite primitive consécutive à la grippe. (*Archiv. of Otol.*, vol. XXXI, n° 3.) Dr TRIVAS.

NOUVELLES

XXVIe Congrès annuel de la Société de laryngologie d'Amérique. — Le XXVIe congrès annuel de la Société de laryngologie d'Amérique se tiendra, sous la présidence du Dr HARTMANN, dans la ville Atlantic N. J., jeudi, vendredi et samedi 2, 3 et 4 juin 1904.

La réunion aura lieu à l'hôtel Chelsea. Les membres désireux de faire une communication sont priés d'en envoyer le titre au secrétaire avant le 15 avril.

Ils sont priés, en outre, d'avoir une copie en double afin d'en laisser un exemplaire au secrétaire aussitôt après leur lecture.

La même demande est applicable aux dessins ou instruments.

Les spécialistes dont les noms suivent sont proposés à titre de membres correspondants: Dr B. FRAENKEL, proposé par les Drs Mayer et MacCoy et comme membres actifs, les Drs T. PASSMORE BERENS, proposé par les Drs Swain et Harris, HARRIS P. MOSHER, proposé par les Drs Coolding et Cobb, JOHN M. INGERSOLL, proposé par les Drs Lowman et Lincoln.

Une nouvelle circulaire donnant les détails du Congrès sera publiée environ vers le 15 avril.

Le Secrétaire,
JAMES E. NEWCOMB.

Le Gérant : R. CHAIGNEAU.

Bordeaux. — Impr. G. GOUNOUILHOU, rue Guiraude, 11.

25e ANNÉE. N° 9. 27 FÉVRIER 1904.

REVUE HEBDOMADAIRE
DE
LARYNGOLOGIE, D'OTOLOGIE
ET DE RHINOLOGIE

LUPUS ET ÉPITHÉLIOMA CHEZ LE VIEILLARD

OBSERVATION INTÉRESSANT LE DIAGNOSTIC DE CES DEUX AFFECTIONS[1]

Par le Dr **Paul VIOLLET**, de Paris,
Médecin auriste de l'hôpital Péan, préparateur d'histologie à la Faculté,
Membre adjoint de la Société anatomique.

Observation. — M. G..., cinquante-quatre ans, vient me consulter à l'hôpital Péan, le 11 juillet 1902, pour une ulcération du bord libre du pavillon qui remonte à deux ans.

Cette ulcération *(fig. 1)* occupe le pourtour de l'hélix sur une hauteur de 2 centimètres environ *(a, b)*; ce bord s'en trouve considérablement épaissi et déformé; de plus, la moitié supérieure de l'ulcération *(a, e)* repose sur une base indurée dont l'épaisseur atteint 1 ou 2 millimètres au moins[2].

Les portions de peau qui tapissent la gouttière de l'hélix au voisinage de l'ulcération sont cicatricielles sur une assez large étendue; les limites de cette région anciennement malade *(f)* sont irrégulièrement déchiquetées; la peau saine voisine qui entoure cette zone de cicatrice un peu déprimée la surplombe en différents points; je note même l'existence d'un véritable pont cutané au voisinage de la limite inférieure de l'ulcération, au-dessous duquel un stylet pénètre facilement *(fig. 3 c)*.

1. Travail communiqué à la Société française de laryngologie, ...obre 1903.

2. Dans les figures 1, 2, 3, les parties ombrées représentent les régions ...core malades; les pointillées, les régions cicatricielles. Dans la figure 4, ...s portions ombrées correspondent aux globes épidermiques; le dessin a ...t fait avec l'objectif à dessiner de Leitz, grossissant 330 fois.

Interrogé, le malade me dit être porteur d'une fistule périnéale consécutive à un rétrécissement urétral, compliqué à différentes reprises d'abcès urineux ayant nécessité diverses interventions. Le malade ne tousse pas; sa santé générale est relativement bonne; cet homme est un alcoolique avéré.

L'ensemble des lésions à la fois ulcéreuses et cicatricielles, le caractère des cicatrices, la marche lente de l'affection me firent admettre qu'il s'agissait, vraisemblablement, d'une lésion tuberculeuse de l'oreille; le malade ayant été vu par le Dr Darier, je priai ce dernier de vouloir bien me confirmer le diagnostic posé. Sa réponse fut à peu près textuellement celle-ci : « Il n'est pas douteux que ce ne soit un ulcère tuberculeux de l'oreille. Cependant, ajoutait-il, je me proposais de faire une biopsie sur le bourrelet supérieur, suspect d'épithéliomatisation, mais jamais je n'ai pu voir le malade deux jours ni deux semaines de suite. Il serait urgent de faire cet examen avant tout traitement destructeur. »

Suivant le conseil de M. Darier, je prélevais un fragment du bord induré de l'ulcération vers *a (fig. 1)*. Fixées au sublimé, montées à la paraffine et colorées à l'hématoxyline-éosine (coloration régressive), les coupes de ce fragment assez petit, 2 millimètres d'épaisseur environ sur 3 ou 4 de large, me firent faire, ainsi qu'à M. Darier, qui me pria de lui prêter quelques jours ces coupes pour les examiner, le diagnostic indubitable d'épithélioma. M. Darier déclara au malade qu'il était absolument nécessaire de sacrifier son oreille, et j'insistais à mon tour sur la nécessité de cette résection, qu'il y aurait intérêt à faire le plus tôt possible. De fait, les boyaux épithéliaux qui constituaient la presque totalité des coupes examinées contenaient de nombreux globes épidermiques et cellules modifiées, analogues à celles qui ont été décrites autrefois par M. Darier lui-même comme parasites du cancer, que l'on sait aujourd'hui — et c'est aussi l'avis de M. Darier — n'être que de fausses coccidies, éléments qui n'en restent pas moins généralement considérés comme des éléments atypiques caractéristiques de lésions cancéreuses.

M. Darier, qui a eu l'obligeance d'examiner à nouveau, avec tout le soin dont il est coutumier, les coupes dont je publie un dessin qui n'en donne que très imparfaitement idée *(fig. 4)*, m'en faisait la description que voici à peu près textuellement reproduite :

« Ces coupes présentent une prolifération très remarquable des bourgeons interpapillaires; ces bourgeons, actifs et très irréguliers de forme, renflés dans la profondeur, ramifiés, finissent par constituer un tissu en très grande majorité épithélial, dans lequel

ne subsistent que quelques minces travées conjonctives, vestiges du tissu dermique qui séparait ces bourgeons.

» Dans l'intimité de ces bourgeons ou boyaux épithéliaux, on constate en nombre de points des altérations métatypiques des cellules : les unes se gonflent démesurément et prennent un protoplasma clair (altération mucoïde) ; d'autres restent petites, serrées les unes contre les autres ; d'autres, enfin, subissent des dégénérescences colloïdes, hyalines ou cornées. On trouve en beaucoup de points de fort belles coccidies *(a, d)* et des globes épidermiques

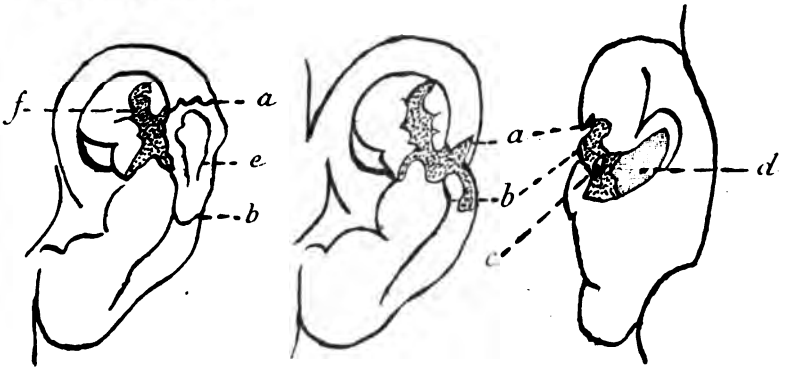

Fig. 1[1]. Fig. 2. Fig. 3.

complets avec grains d'éléidine *(b, c, e)*; presque partout les filaments d'union sont peu apparents.

» Les tractus conjonctifs qui séparent ces bourgeons épithéliaux entrent pour une très petite part dans la constitution du tissu ; ils contiennent des vaisseaux sanguins dilatés et un tissu conjonctif très grêle où sont parsemés leucocytes, lymphocytes et cellules plasmatiques (plasmazellen de Unna). Nulle part on ne trouve dans les coupes examinées d'accumulation ou de groupement cellulaire rappelant la structure du tissu lupique ; on ne rencontre aucune cellule géante.

» Si l'on me présentait, ajoutait M. Darier, ces coupes sans me faire connaître l'histoire du malade, je n'hésiterais pas plus que la première fois à porter le diagnostic d'épithélioma pavimenteux ulé à dégénérescence colloïde, à malignité locale, pouvant ahir les ganglions. »

[1]. La portion de la figure 1 comprise entre *a* et *b* étant ulcérée, devrait teintée de gris comme la portion *d* dans la figure 3.

La compétence spéciale et l'autorité de M. Darier en pareille matière donnent à cet examen et à ces conclusions une valeur particulière, aussi suis-je heureux de remercier ici bien vivement M. Darier de l'obligeance qu'il a mise à examiner à plusieurs reprises ces coupes.

A la suite de l'examen du fragment prélevé et de la résolution qui en avait été la conséquence, le malade ne reparut plus jusqu'au *17 octobre,* époque à laquelle je ne fus pas peu surpris, en le revoyant, de constater que la lésion diagnostiquée cancer était complètement cicatrisée, du moins dans les points où j'avais prélevé le fragment dont l'examen nous avait paru justifier pleinement ce diagnostic. A ce niveau, les téguments avaient repris toute leur souplesse (région *a*, *b* des *fig.* 2 et *3*). Cette cicatrisation inattendue s'était effectuée pour ainsi dire d'elle-même, le malade s'étant borné à faire des applications répétées de compresses et de vaseline boriquées. Du reste, guéries sur un point, les lésions ulcéreuses s'étaient étendues à une portion de l'oreille primitivement indemne; l'infiltration avait gagné la face postérieure *(fig. 3, d)* du pavillon, dont les téguments étaient soulevés et le derme infiltré sur une étendue de la largeur d'une pièce de 1 franc environ. Je pratiquai sans tarder le curetage des régions récemment envahies, convaincu, cette fois, qu'il s'agissait bien de tuberculose et non de cancer.

De fait, un cobaye inoculé sous la peau avec quelques-unes des fongosités curetées mourut, en vingt jours, de tuberculose généralisée; son autopsie montra les lésions caractéristiques : rate doublée de volume, granulie du foie, de la rate, des poumons, etc.

Pour M. Darier, le résultat de cette inoculation est, du reste, moins probant que l'évolution même des lésions et la cicatrisation de la région réputée cancéreuse (l'examen des *figures* 2 et *3* comparées à la *figure 1* est bien démonstratif à ce point de vue). De fait, l'inoculation au cobaye devait donner un résultat positif dans l'hypothèse d'une lésion épithéliomatisée (voir plus haut).

L'oreille est pansée aussi régulièrement que possible; malheureusement, le malade reste parfois des semaines entières sans venir nous trouver et perd ainsi, à plusieurs reprises, le bénéfice du traitement; la guérison complète, qui chez un malade docile eût certainement été obtenue très rapidement, a été considérablement retardée chez le nôtre; à trois reprises, je fus obligé de recommencer le curetage de la plaie, qui avait bourgeonné d'une façon exubérante pendant une absence prolongée du malade.

Le *10 décembre,* notamment, je fus obligé de cureter jusqu'au

cartilage, que je mis à nu sur une étendue de près de 1 centimètre carré, la région ulcérée de la face postérieure du pavillon, dont j'avais été obligé d'exciser les téguments infiltrés et réduits à l'état de coque mince le 12 novembre. En principe, le traitement consistait en cautérisations d'acide lactique pur et en pansements secs boriqués, répétés tous les deux jours.

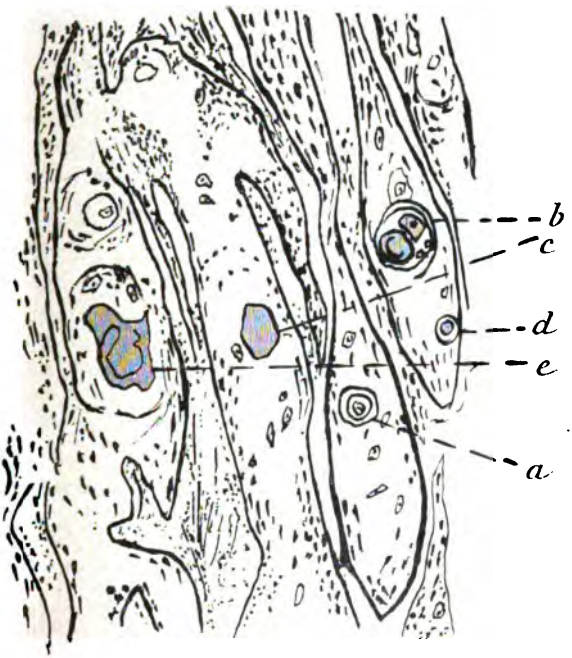

Fig. 4.

Actuellement, 26 *décembre,* sous l'influence de cautérisations et de pansements un peu plus réguliers, la cicatrisation de la plaie est à peu près complète, la plaie postérieure est presque comblée, le cartilage recouvert dans toute son étendue *(fig.* 2 et *3).*

u cours du traitement, le malade m'apprit que le diagnostic :ancer nécessitant la résection de l'oreille avait été fait par les érents chirurgiens des hôpitaux que le malade avait consultés : . Walther et Humbert, notamment, ainsi qu'un des chirurns en chef de l'hôpital Saint-Antoine, dont le malade n'a pu :appeler le nom, avaient insisté sur la nécessité absolue de cou-

per l'oreille, comme je l'avais fait, ainsi que M. Darier. La pusillanimité du malade seule l'avait empêché d'accepter l'entrée à l'hôpital qu'on lui proposait. Un billet d'entrée lui avait été remis, il l'avait finalement déchiré. Le Dr Humbert, en revoyant le malade ce mois de décembre, près d'un an après un premier examen, constatait avec stupéfaction la transformation inattendue qui s'était opérée sur cette oreille, et déclarait que s'il ne voyait la chose, il n'y croirait pas [1].

L'intérêt du cas me paraît être surtout dans les erreurs d'interprétation histologique auxquelles peuvent conduire des lésions du genre de celles que je viens de décrire.

J'ai déjà, à propos du larynx, attiré l'attention sur des faits de ce genre [2], mais je n'avais pas noté, dans les deux cas auxquels je fais allusion, de particularités aussi remarquables que dans celui qui nous occupe; je n'avais pas noté la présence de globes épidermiques ou de fausses coccidies au centre des boyaux épithéliaux.

Peut-être ces erreurs d'interprétation sont-elles favorisées par l'examen de fragments trop petits, tels que ceux que permettent de prélever les biopsies.

J'ai noté, en effet, en examinant une coupe de lupus vulgaire végétant et papillomateux que figure Leloir dans son *Atlas des maladies de la peau* (*l. c.*, voir plus loin), que si l'on

1. Depuis la remise de ce travail entre les mains du secrétaire de la Société française de laryngologie, en janvier 1903, le malade qui fait l'objet de cette observation, ne s'étant toujours pas laissé traiter convenablement, a vu les lésions s'étendre au point de nécessiter, dix mois après, l'ablation complète du pavillon de l'oreille malade; l'examen histologique de la pièce a révélé l'existence de lésions d'épithélioma lobulé typique. Cette constatation n'enlève pas à notre observation son intérêt qui réside dans le fait de la guérison possible, à la façon des autres lésions du lupus, de lésions réputées, histologiquement et cliniquement, cancéreuses, développées sur un lupus. Si, ultérieurement, ces lésions se sont étendues chez notre malade au point de nécessiter une ablation chirurgicale, ce peut être le fait de sa négligence à se soigner, plus encore que celui de la malignité du cas; plusieurs détails de l'observation plaident en faveur de cette manière de voir.

2. Examens anatomo-pathologiques de deux cas de tuberculose laryngée à forme végétante pouvant servir à l'étude du diagnostic différentiel de l'épithélioma du larynx (*Bull. de la Soc. anat.*, juillet 1901).

détachait de la coupe une portion superficielle épaisse de 2 millimètres environ, on pouvait n'avoir que des prolongements épithéliaux; l'un d'eux pouvait contenir un globe épidermique, et faire croire ainsi à un épithélioma véritable, alors que la coupe d'ensemble de l'épithélium et du derme pénétrant à 4 ou 5 millimètres permettait déjà de constater au sein de ce dernier la présence de cellules géantes et d'infiltrations embryonnaires.

De fait, dans mon cas, j'avais affaire à un fragment peu épais, 2 millimètres seulement environ. On voit que, pour pratiquer une bonne biopsie, il faudrait presque extirper déjà le mal, du moins en partie. Ce ne me semble donc pas un moyen de diagnostic très pratique; aussi faut-il admettre que les inoculations au cobaye et peut-être les injections de tuberculine constituent les méthodes de choix pour mettre en évidence ces tuberculoses torpides, à évolution lente, des vieillards, véritables lupus qu'il est si difficile parfois de différencier cliniquement ou même histologiquement des épithéliomas.

Si l'on admet la possibilité d'une véritable épithéliomatisation du tissu lupique, au sens de transformation en tumeur maligne surajoutée, comportant le pronostic, l'évolution et les conséquences thérapeutiques qui découlent de cette manière de voir, il devient très difficile, pratiquement, de tracer une ligne de conduite en pareil cas, car les résultats positifs des inoculations au cobaye, l'épreuve de la tuberculine elle-même ne suffisent pas à écarter le diagnostic de cancer; par conséquent, le seul traitement logique devrait être alors l'ablation chirurgicale immédiate et aussi complète que possible.

Si l'on admet, au contraire, que les résultats positifs de ·noculation au cobaye ou de la tuberculine et le mode évolution des lésions doivent faire écarter, au moins omentanément, toute idée d'épithélioma surajouté, alors ıême que les examens histologiques auraient tendance à le ıire croire, que ces résultats doivent, à l'inverse, éveiller

l'idée d'une prolifération atypique des tissus, uniquement due à l'infection tuberculeuse évoluant sur un terrain particulier, tel que celui qui se trouve réalisé par l'âge avancé du malade notamment ou l'éthylisme, par exemple, le médecin se trouve alors autorisé à mettre en œuvre des moyens thérapeutiques moins radicaux, tels que ceux que j'ai employés avec succès chez mon malade : curetages et cautérisations répétées d'acide lactique pur, Finsen, etc., iodure de potassium ou traitement mercuriel si, comme il est probable, les lésions syphilitiques peuvent, de même que la tuberculose, prendre dans certains cas un aspect histologique simulant le cancer [1].

L'évolution et la marche des lésions, leur observation suivie

1. L'un des cas de tuberculose laryngée simulant le cancer dont je parlais plus haut, et que j'ai publié (*Bull. de la Soc. anat.*, juillet 1901), a guéri sous l'influence d'un traitement ioduré prolongé : c'est, du moins, ce que m'ont écrit cette année le Dr Chevalier et le Dr Noël, médecins de la dame à laquelle je fais allusion. Je n'ai malheureusement pas eu l'occasion de faire un nouvel examen du larynx de cette malade. Je dois dire, à ce propos, que le Dr Noël, après avoir pris connaissance de la communication en question, m'a écrit avoir constaté l'existence de plaques muqueuses deux ans et demi avant l'examen que je fis de la malade. Les renseignements que j'avais publiés m'avaient été fournis par le Dr Chevalier seul, et, à l'époque de mon examen, le traitement ioduré ne semblait pas, selon lui, donner de résultat. D'ailleurs, le fait que la malade semble guérie ne permet pas d'écarter définitivement le diagnostic de tuberculose, car la tendance à la guérison spontanée est un des caractères fondamentaux des lésions lupiques, et ces tuberculoses à marche torpide des vieillards en ont tous les caractères; le malade dont je publie aujourd'hui l'observation en est un nouvel et curieux exemple; c'est même cette guérison spontanée qui donne tout leur intérêt aux constatations histologiques que j'ai eu l'occasion de faire chez le malade en question. En admettant que le diagnostic porté par le Dr Noël fût le vrai, il en résulterait qu'un des cas de tuberculose laryngée simulant le cancer que j'ai publié en 1901 serait un cas de syphilis, et l'aspect des coupes simulant l'épithélioma que j'avais décrit ne serait pas le fait de la tuberculose, mais de la syphilis. C'est fort possible. On sait à quel point les lésions anatomopathologiques de la tuberculose et de la syphilis ont parfois de similitude. Aussi peut-on se demander si l'aspect histologique, considéré jusqu'à ce jour comme caractéristique des lésions cancéreuses, observé sur des lésions fréquemment sinon toujours syphilitiques, telles que la leucoplasie buccale, ne doit pas être plutôt considéré comme lié à l'évolution de la lésion syphilitique elle-même. Cette opinion semble être celle que défendaient récemment MM. E. Gaucher et E. Sergent dans un important travail sur la leucoplasie buccale, paru dans les *Archives de médecine*

et suffisamment prolongée resteront toujours, du reste, le meilleur et le dernier critérium de la conduite à tenir ultérieurement. On peut, en effet, toujours se demander si ces lésions tuberculeuses (ou syphilitiques?) à forme histologique d'épithélioma, qui peuvent guérir spontanément, au moins par places, mon observation le prouve, ne peuvent pas, dans d'autres cas, ou en d'autres points, sous certaines influences, en prendre définitivement les allures et la marche clinique, nécessitant, par suite, une intervention opératoire que l'on doit se tenir toujours prêt à pratiquer[1].

H. Leloir, qui a particulièrement étudié ces cas de lupus à forme d'épithélioma chez le vieillard[2], n'hésitait pas à en faire

expérimentale, 1900, n° 4, p. 465; anal. *in Presse médicale*, 29 septembre 1900, p. 236.

Il y a lieu, je crois, de se demander si, en pareil cas, chez un ancien syphilitique avéré, les lésions, alors même que l'examen histologique semblerait indiquer leur nature épithéliomateuse, ne pourraient pas encore être influencées par le seul traitement spécifique? Évidemment, cet essai ne pourrait être tenté que pour une lésion bien limitée, dont l'anamnèse certifierait la marche lente et relativement bénigne.

Sur les rapports de la leucoplasie buccale et de la syphilis, voir Gaucher, (*Société médicale des hôpitaux*, 29 novembre 1901); Leredde et Druelle (*Presse médicale*, 18 novembre 1899, p. 136), et Pilliet (*Société anatomique*, 9 juillet 1897), ainsi que l'article cité plus haut de MM. E. Gaucher et E. Sergent. — Sur la transformation épithéliomateuse des lésions leucoplasiques, voir Letulle (*Société anatomique*, février 1901), Pilliet (*Société anatomique*, 9 juillet 1897), Darier, dont j'ai vu des coupes présentant, côte à côte, les lésions leucoplasiques simples et épithéliomateuses typiques. Dans le cas de Pilliet, il s'agissait d'un homme de cinquante-huit ans, syphilitique; le diagnostic d'épithélioma, à en juger par la description de Pilliet, avait été fait sur des constatations ni plus ni moins caractéristiques que celles que j'ai faites dans mon cas de lupus dont la partie diagnostiquée épithélioma a guéri spontanément. On est donc en droit de se demander si ces lésions n'auraient pas guéri par le traitement spécifique, et s'il n'y aurait pas lieu de retirer le qualificatif de cancer, ou tout au moins de tumeur maligne, à un certain nombre de cas de ce genre.

1. C'est à cette nécessité que notre malade s'est vu réduit par suite de sa négligence à se laisser soigner comme il convenait, en temps voulu.

2. Thèses de Lille, 1886 : H. Bidault, *Sur le lupus compliqué d'épithélioma*, et 1892, Deswartl, *Sur le lupus des vieillards*, inspirées par Leloir. Voir aussi le *Traité pratique et thérapeutique de la scrofulo-tuberculose de la peau et des muqueuses*, de H. Leloir (Paris, A. Bataille et Cie, 1892), cité dans l'*Atlas du traité descriptif des maladies de la peau*, de Leloir et Vidal (Paris, Masson, 1889), que j'ai seul pu consulter à propos des coupes dites de lupus compliqués d'épithéliomas (pl. XXVI, fig. 3 et 4).

des cas de lupus compliqués d'épithélioma. J'avoue n'avoir pas toujours été convaincu ni par les observations cliniques relatées dans les thèses des élèves de Leloir à Lille, Bidault et Deswartl, ni par les dessins de coupes se rapportant aux observations de la thèse de Bidault, figurées dans l'*Atlas du traité descriptif des maladies de la peau* de Leloir et Vidal. J'ai bien vu des végétations épithéliales profondes et ramifiées envahissant jusqu'au tissu adipeux, le derme et l'hypoderme (fig. 3 et 4, pl. XXVI), plus belles et mieux développées que celles que j'avais observées dans mes coupes de tuberculose laryngée *(l. c.)*. J'ai même vu dans une coupe de lupus vulgaire végétant et papillomateux, que Leloir ne désigne du reste pas comme ayant subi une dégénérescence cancéreuse quelconque, un globe épidermique, assez mal figuré, au centre d'un large prolongement épidermique interpapillaire. Ce prolongement et le globe épidermique qu'il contenait auraient pu, à la rigueur, donner le change si on l'avait isolé de la coupe où il se trouvait, comme aurait pu le faire une biopsie trop superficielle, et faire croire à une lésion d'épithélioma alors qu'il s'agissait d'un simple lupus. Néanmoins, je dois dire qu'aucune des coupes de Leloir ne donne un aspect d'épithélioma aussi typique que celui que je décris et figure aujourd'hui avec le contrôle d'un maître de la compétence de M. Darier. Nulle part, dans les coupes figurées par Leloir, je n'ai vu les aspects de cellules atypiques, de fausses coccidies, etc., que je signale aujourd'hui. En revanche, le derme entourant les boyaux épithéliaux était, en général, infiltré de petites cellules et contenait des tubercules (lupome diffus de Leloir) et des cellules géantes, ce qui n'était pas le cas des coupes que j'ai décrites plus haut chez mon malade.

Il est vrai que les lésions de certains malades relatés dans les thèses des élèves de Leloir semblent justifier, à première vue, par leur évolution clinique relativement rapide et à terminaison assez promptement mortelle, le diagnostic

d'épithélioma. Rien ne prouve, cependant, d'une façon absolue, que, même dans ce cas, l'extension des lésions n'était pas seulement due à l'action toujours persistante, directe ou indirecte, du bacille de Koch, puisque nous ne disposons même pas de la ressource de l'inoculation au cobaye comme moyen de diagnostic en pareil cas, l'épithéliomatisation pouvant être greffée sur une lésion tuberculeuse encore en activité. (Voir plus haut.)

Les preuves irréfutables me semblent donc manquer en faveur de l'épithélioma envisagé comme une sorte d'infection surajoutée.

En revanche, il me semble qu'au lieu d'attribuer ces aspects si curieux de coupe de lupus à un épithélioma surajouté dont l'évolution serait subordonnée à la présence d'une cicatrice antérieure, comme le voulait Leloir (Leloir avait, en effet, remarqué que la plupart des lupus où l'on constate les lésions qualifiées épithélioma étaient des lupus datant de longtemps et, par conséquent, comme tous les lupus anciens, présentaient des cicatrices plus ou moins grandes, spontanées ou liées au traitement), on pourrait, au moins dans bien des cas, les attribuer plutôt au processus de cicatrisation lui-même, rendu particulièrement atypique dans le cas de lupus à marche extrêmement lente et torpide du vieillard. De fait, dans l'observation que je publie, le fragment que j'ai examiné histologiquement avait été pris à la limite des portions anciennement cicatrisées et des portions alors ulcérées qui, plus tard, ont elles-mêmes guéri spontanément. (Voir schémas 1, 2, 3 et observation.)

En résumé, le fait de découvrir un globe corné au centre d'une « caverne épithéliomateuse » n'a pas la signification que semblait y attacher Vidal (voir l'observation VI de la thèse de Leswartl, p. 66). Cette découverte ne me paraît pas suffire à prouver qu'on ait affaire à un épithélioma surajouté, elle ne témoigne pas d'un développement de tissu épithéliomateux sur une cicatrice de lupus définitivement constituée comme

le voulaient Leloir et ses élèves, puisque l'agent du lupus peut exister encore virulent à côté de ce tissu néo-formé ; elle tendrait plus simplement, je crois, à montrer que le processus de cicatrisation du lupus encore en activité au voisinage des points où l'on rencontre ces malformations épithéliales s'effectue d'une façon anormale ; que, par suite, le processus morbide dont il dérive peut poursuivre son action destructive plus loin si l'on n'y veille, les lésions continuer ainsi à s'accroître sans que pour cela l'agent destructeur soit forcément autre que le bacille de Koch dans ces cas de lupus à marche torpide des vieillards, si judicieusement étudiés du reste par Leloir. Il se peut, en effet, qu'à un moment donné, les lésions évoluent dans le sens de l'épithélioma sans qu'on puisse retrouver l'agent causal du lupus ; mais, en pareil cas, le bacille pathogène n'a-t-il pas pu, en germant et en se développant un long temps sur un terrain particulier, se modifier au point de devenir méconnaissable ou les tissus réagir dans le sens de ce que nous qualifions « épithélioma », par suite d'une longue irritation causée par le bacille ou ses toxines, surajoutée ou non à l'action d'un traumatisme ou d'une irritation purement mécanique ayant pu servir de point d'appel au bacille lui-même? Il ne serait pas alors besoin de faire appel à un agent nouveau supplémentaire, pour expliquer l'épithéliomatisation d'un lupus. Le problème posé n'est pas résolu.

SÉQUESTRE DE LA PAROI INTERNE

DU PLANCHER DE LA CAISSE[1]

Par le Dr **Come FERRAN**,
Aide de clinique des maladies du larynx, du nez et des oreilles,
à la Faculté de Lyon.

Parmi les désordres qu'entraînent les otites moyennes purulentes, l'élimination des parties importantes de cette

1. Travail communiqué à la Société française de laryngologie, octobre 1903.

coque osseuse qui renferme les organes auditifs n'est pas un phénomène extrêmement fréquent. La suppuration, dans la grande majorité des cas, expose plutôt, par son extension aux régions voisines, à des complications mastoïdiennes ou cérébrales.

Les lésions osseuses que l'on observe en général se limitent à la nécrose des osselets ou des points limites de la caisse.

Ce sont ces quelques considérations qui nous ont engagé à publier cette observation que notre maître, M. le Dr Lannois, a bien voulu nous confier, observation qui nous semble avoir un certain intérêt en ce qu'elle montre bien quelle allure particulière et quels troubles spéciaux peut produire l'élimination de parties étendues de la substance osseuse de la caisse.

Observation. — Il s'agit d'une jeune fille, Julia A..., âgée de dix-neuf ans, domestique, qui vint de Cavaillon, le 3 octobre dernier, à la clinique otologique de l'hôpital Saint-Pothin pour des troubles de l'oreille gauche.

Au point de vue de ses antécédents héréditaires, le père de la malade est bien portant, sa mère est morte à cinquante-deux ans d'une bronchite contractée à la suite d'une chute dans une mare.

Elle a eu quatre frères ou sœurs, l'une de ces dernières est morte à vingt-trois ans, de tuberculose pulmonaire.

Dans les antécédents personnels de la malade, signalons la rougeole, la fièvre scarlatine dans l'enfance ; il n'y a ni syphilis ni alcoolisme.

L'examen somatique de la malade ne révèle rien de particulier. Au point de vue nerveux, elle ne présente aucun stigmate hystérique.

Depuis sept ans, la malade a souffert d'une suppuration chronique de l'oreille gauche, dont elle ne saurait préciser la cause et qui ne l'a jamais fait souffrir avant la période actuelle.

Depuis quatre ou cinq mois, la malade a ressenti des phénomènes douloureux, des céphalées et un engourdissement général. Elle n'a pas eu de vertiges, mais des vomissements alimentaires, survenus brusquement, qui ont duré pendant un mois régulièrement après le repas. Ces phénomènes ont coïncidé avec de vives douleurs de l'oreille gauche.

A deux reprises, un médecin de Cavaillon a procédé, sous anes-

thésie, à un curetage du conduit auditif externe afin d'extraire des polypes.

Chacun de ces curetages fut suivi d'une grande amélioration avec disparition des céphalées. Mais l'otorrhée, avec sang mélangé au pus, continuant avec abondance, et les douleurs étant réapparues de plus en plus violentes, la malade s'est décidée à venir consulter.

A l'entrée, l'examen microscopique montre une obstruction à peu près complète du conduit auditif par un gonflement cutané très prononcé qui siège surtout sur le plancher et la paroi postérieure.

Ce n'est qu'en haut et en avant qu'il existe un petit pertuis qui est occupé par une granulation d'un rouge vif et laisse suinter un peu de sérosité sanguinolente. Ce gonflement, qui obstrue le conduit dès son entrée, empêche complètement un examen des parties plus profondes.

La malade ne se laisse d'ailleurs pas introduire le spéculum, la douleur provoquée étant trop forte.

Elle accuse une sensation douloureuse persistante dans le fond de la caisse avec irradiation à la tempe et surtout du côté de l'apophyse mastoïde.

L'examen de la région mastoïdienne ne montre ni gonflement ni rougeur cutanée, mais la malade tolère à peine le moindre contact, déclarant que cela lui cause une douleur insupportable. Cette douleur est diffuse et s'observe sur toute l'apophyse, aussi bien à la base qu'à la pointe.

M. Lannois décide immédiatement une intervention qui est pratiquée le 6 octobre. Pendant qu'on procède à la toilette de la malade, on est frappé de ce fait que les attouchements du pavillon lui-même causent, au dire de la malade, une douleur aussi vive que ceux de l'apophyse.

L'opération est pratiquée par M. Lannois suivant les règles ordinaires des interventions mastoïdiennes et on constate avec un certain étonnement qu'on ne trouve rien d'anormal ni dans les cellules ni dans l'antre mastoïdien.

A ce moment, on se demande si ces douleurs très vives ne sont pas d'origine purement nerveuse malgré l'absence de stigmates hystériques. Cependant, on complète l'opération par un curetage du conduit auditif et de la caisse. Dès qu'une fine curette a été introduite dans le conduit, on sent une résistance comme s'il existait un corps étranger, à un centimètre environ. Celui-ci vient, du reste, avec la plus grande facilité et on constate qu'il s'agit

d'un séquestre constitué par la paroi interne et une partie du plancher de la caisse.

C'est un fragment osseux assez volumineux, il mesure un centimètre carré environ, de forme bombée, il présente une face concave et une face convexe. La face concave représente la paroi interne et le plancher de la caisse. On voit très nettement la partie inférieure du promontoire et les logettes de la partie inférieure. Dans la petite loge ainsi formée, nous sortons une granulation d'une épaisseur de quelques millimètres, ce séquestre présente une surface postérieure polie et à petites bosselures qui représentent assez nettement les enfoncements et les saillies de la caisse. Son angle antéro-externe présente une échancrure ovalaire qui paraît bien représenter le bord de la niche de la fenêtre ronde. Les suites de l'opération furent très simples. La malade, qui n'a jamais eu de température, ne présenta rien de particulier. La cicatrisation se fit rapidement et la malade put partir chez elle sans présenter autre chose d'anormal, soit dans le conduit, soit dans la caisse, qu'un peu de suintement muqueux.

Avant d'entrer dans quelques considérations sur ces séquestres du conduit auditif externe, nous tenons à faire remarquer quelle difficulté peut présenter le diagnostic d'une lésion osseuse de la caisse. L'obstruction du conduit et surtout les vives douleurs éprouvées par le malade ne permettaient, en aucune façon, de se rendre compte de l'état de la caisse, et toutes nos tentatives exploratrices n'ont servi qu'à occasionner à la malade de vives souffrances.

On pourra nous objecter la possibilité d'une anesthésie, mais dans ce cas les douleurs si vives de la région mastoïdienne semblaient suffire à motiver une intervention dans cette région même en l'absence d'un gonflement qui n'est nullement constant et que nous avons vu souvent manquer dans des cas où les lésions osseuses étaient très manifestes.

Devant l'insuccès de la première partie de l'intervention, hypothèse d'une algie purement névropathique semblait ossible, même en l'absence d'antécédents et de stigmates, t pouvait être venue se greffer sur ces accidents de l'oreille noyenne.

Cette hypothèse, que l'on peut voir se réaliser dans des cas plus nombreux peut-être que l'on ne l'écrivait, ainsi que l'a montré la thèse de Chavanne[1], n'était pas fondée et a été infirmée par la dernière partie de l'intervention.

Signalons également l'intégrité du nerf facial, qui, bien que la lésion ait porté assez haut, n'a point été touché. C'est un fait que l'on n'observe qu'assez rarement, la paralysie faciale accompagnant habituellement les délabrements étendus de la caisse.

Si, après avoir discuté notre observation, nous essayons d'envisager brièvement la pathogénie des séquestres de la caisse, nous voyons que, comme dans le cas de notre malade, ils succèdent, en général, à de longues suppurations. L'otite moyenne chronique est la lésion qui est généralement en cause; ces suppurations se prolongent sans durée déterminée, car le malade ne les soigne guère, n'en éprouvant pas grande gêne et n'en connaissant pas les complications redoutables. La syphilis ne semble pas devoir entraîner de troubles de ce genre, car elle tendrait plutôt à faire des hyperostoses, que de la carie, et si on a pu l'incriminer dans quelques cas, il semble qu'il faudrait plutôt l'attribuer à des infections secondaires surajoutées.

La tuberculose peut être plus fréquemment en cause et donner des phénomènes de nécrose et d'élimination osseuse.

Nous avons tous observé la lenteur de cette évolution qui coïncide généralement avec des troubles pulmonaires et se fait sans phénomènes généraux ni troubles bien accentués.

La pathogénie des nécroses de l'appareil auditif ne diffère guère de celle des autres nécroses osseuses. On sait que toutes les lésions qui peuvent entraver la circulation osseuse ou tarir les sources de vitalité de ce tissu peuvent entraîner leur production.

On ne fait plus jouer actuellement un rôle exclusif aux

1. Chavanne, Thèse de Lyon, 1900.

oblitérations vasculaires dans leur mécanisme générateur. On tend plutôt à leur reconnaître deux mécanismes. Les unes apparaissent sans phénomènes inflammatoires, à la suite d'actions microbiennes spéciales dont les produits solubles entraînent la mort de l'os sain sans s'accompagner de suppuration.

Les autres s'accompagnent, au contraire, d'inflammation et de suppuration et évoluent pendant une période plus ou moins prolongée.

Nous ne pouvons étudier ici le mécanisme de ce travail pathologique qui aboutit à l'élimination d'une partie plus ou moins étendue des parties osseuses de l'oreille moyenne.

Dans certains cas, le processus nécrosique gagne l'oreille interne et aboutit à la nécrose, puis à l'élimination, plus ou moins complète, du labyrinthe.

Le Dr Bec[1], dans une thèse inspirée par notre maître, le Dr Lannois, en a rapporté un certain nombre d'exemples, en a bien observé le mécanisme et les conséquences au point de vue de l'audition. Nous avons vu, par l'observation de notre malade, de quelles difficultés et de quels phénomènes réactionnels peut s'accompagner l'expulsion du séquestre. Cette élimination terminée, tout, en général, rentre dans l'ordre et l'économie se hâte de procéder à la réparation rapide des parties atteintes.

La lésion du conduit auditif externe n'est pas toujours aussi prononcée que dans notre cas et l'exploration peut être ou plus facile ou moins douloureuse.

Le plus généralement, le conduit auditif est le siège de polypes ou de phénomènes inflammatoires qui le rétrécissent et masquent le fond de la caisse. La destruction de la membrane tympanique est d'ordinaire très étendue, et le fond de la caisse se trouve rempli de fongosités et de granulations qui font une sorte de cavité purulente. C'est au fond de cette

1. Dr T. Bec, *De la nécrose du labyrinthe* (Thèse de Lyon, 1894).

cavité, qui comprend le vestibule et la caisse, que nous voyons se produire ces séquestres qui peuvent renfermer différentes parties de la charpente auditive. L'élimination peut se limiter à l'oreille moyenne, ou à un point de la caisse plus ou moins étendu, ou atteindre l'oreille interne et entraîner l'expulsion du limaçon du vestibule ou des canaux semi-circulaires.

Tantôt l'élimination de ces séquestres se fait insidieusement, sans troubles particuliers; tantôt elle s'accompagne, au contraire, de troubles graves qui peuvent être d'un diagnostic très délicat.

Les accidents mastoïdiens sont plutôt rares dans ces cas de séquestres de la caisse, ce qui tient peut-être à une disposition anatomique spéciale qui empêche la propagation facile du pus hors de l'oreille moyenne.

Nous venons d'envisager dans notre observation un exemple de l'évolution symptomatique bruyante de ces séquestres. Elle débute par une otorrhée indolore et ce n'est guère qu'à la suite de phénomènes de rétention dus à la pression de polypes ou de gonflements inflammatoires du conduit qu'apparaissent les douleurs vives, les céphalées, les symptômes généraux qui précèdent l'évacuation du séquestre.

Cependant, tous ces signes peuvent manquer et l'évolution de la maladie peut se faire d'une façon indolore et torpide jusqu'à la fin.

Nous connaissons les diverses complications cérébrales qui peuvent survenir chez ces malades porteurs d'anciennes lésions de l'oreille moyenne, nous ne pouvons que les signaler à propos de ces cas de séquestres où elles ne semblent pas très fréquentes.

Le diagnostic de ces séquestres de l'oreille moyenne est très difficile. L'élimination d'un fragment osseux en constitue, dans certains cas, le seul signe. Dans d'autres, comme dans le cas que nous venons de rapporter, l'impossibilité de faire un examen de l'oreille, les douleurs disséminées, peuvent rendre le problème assez délicat.

L'exploration du fond de la caisse, quand elle est possible avec un stylet, permettra de reconnaître l'existence du fragment osseux.

L'élimination des séquestres dans l'otite moyenne aiguë est d'un pronostic assez différent suivant la nature du fragment éliminé. Si, comme chez la malade dont nous venons de rapporter l'observation, la lésion est restée limitée aux parois osseuses de la caisse, le pronostic est moins grave, car l'audition est moins touchée que s'il s'agit d'une partie de la charpente de l'oreille interne. Il ne faut pas négliger aussi la possibilité de l'apparition de paralysie faciale, qu'il faut toujours prévoir, ainsi que celle des diverses autres complications que l'on peut voir survenir au cours de l'otite moyenne chronique.

Le traitement consistera surtout dans l'ablation du séquestre que l'on devra tenter dès que le diagnostic pourra être établi, sa présence ne faisant qu'entretenir la suppuration et les phénomènes irritatifs.

Si le séquestre est dissimulé derrière des polypes ou des granulations, on pourra enlever ces dernières soit à l'anse froide, soit par des curetages ou des cautérisations à l'acide chromique.

Le terrain ainsi déblayé, on pourra s'assurer, au besoin sous anesthésie, de la position du séquestre, de sa mobilité.

Si le séquestre, en effet, est fortement enclavé et ne peut être extrait sans danger, il peut être préférable de chercher, ainsi que l'ont préconisé divers auteurs, à le dissoudre par des solutions acides plus ou moins étendues.

S'il est mobilisable, s'il n'adhère pas aux parties voisines, le séquestre pourra être facilement entraîné au dehors, soit ›c la pince, soit avec la curette. Les soins antiseptiques inaires au traitement des otorrhées permettront d'assurer bon état de la caisse et d'aider à une réparation rapide des rties lésées.

Le traitement de l'état général, si souvent défectueux chez

ces malalades à otorrhées rebelles, aidera puissamment à la guérison; les toniques, les hypophosphites de chaux, l'huile de foie de morue seront souvent les adjuvants efficaces et indispensables du traitement otologique.

BIBLIOGRAPHIE

Agnew. — *Archiv f. Ohrenheilk.*, vol. I.
Bezold. — *Zeits. f. Ohrenheilk.*, 1886.
Barr (T.). — *The Lancet*, 1887.
Bec (T.). — Thèse de Lyon, 1894.
Dermert. — *Archiv f. Ohrenheilk.*, vol. X et XIII.
Delstanch. — *Archiv f. Ohrenheilk.*, vol. X.
Ferrer. — *Sacramento med Time*, 1888.
Guge. — *Archiv f. Ohrenheilk.*, vol. VIII.
Gilberto-Scoti. — *Schmidt's Jarhr*, 1859.
Gruber. — *Lehrbuch.*
Gottstein. — *Archiv f. Ohrenheilk.*, vol. VIII.
Habermann. — *Archiv f. Ohrenheilk.*, vol. XVIII.
Jacobson. — *Zeits. f. Ohrenheilk.*, vol. XXI.
Jacoby. — *Zeits. f. Ohrenheilk.*, vol. XXI.
Kaufmann. — *Prager med. Wochens.*, 1885.
Lannois. — *Lyon méd.*, 1893.
Lucae. — *Archiv f. Ohrenheilk.*, vol. X.
Lumeau. — *Forceps nat.*, vol. XXXVI, 1833.
Ménière. — *Gazette médicale de Paris*, 1857.
Max. — *Wiener med. Wochens.*, 1891.
Michael. — *Zeits. f. Ohrenheilk.*, vol VIII.
Oesch. — Thèse de Bale, 1898.
Politzer. — *Lehrbuch.*
Pollak. — Société autrichienne d'otologie (*Zeits. f. Ohrenheilk.*, vol. XI, 1896).
Pie. — *The Lancet*, 1885.
Pareidt. — *Archiv f. Ohrenheilk.*, vol. IX.
Urbantschitsch. — Société autrichienne d'otologie, 1896.
Richet. — *Chicago med. Journ. Examiner*, 1878.
Schaw. — *Archiv f. Ohrenheilk.*, vol. VI.
Spencer. — *Archiv f. Ohrenheilk.*, vol. XI.
Schwartze. — *Archiv f. Ohrenheilk.*, vol. XII et XVII.
Strazza. — *Il Sordomuto*, 1892.
Tepliz. — *Archiv f. Otol.*, 1892.

Tidenat. — *Lyon méd.*, 1874.
Torr. — *Archiv f. Ohrenheilk.*, vol. XVIII.
Trautmann. — *Archiv f. Ohrenheilk.*, vol. XXIV.
Tröltsch. — *Wirchov's Archiv*, 1859.
Toynbee. — *Archiv f. Ohrenheilk.*, vol. I.
Voltolini. — *Monats. f. Ohrenheilk.*, 1870.
Zoos. — *Zeits. f. Ohrenheilk.*, vol. XI.

POLYPE DES CORDES VOCALES[1]

Par le Dr **G. LABARRIÈRE**, d'Amiens.

J'ai l'honneur de présenter à la Société française de laryngologie la relation d'un polype que j'ai enlevé sur la corde vocale droite de l'un de mes malades.

Observation. — Le porteur de cette tumeur bénigne était un Amiénois, Gaston G..., âgé de vingt-huit ans, mécanicien. Il se présente à ma consultation le 15 janvier 1902. Il me raconte qu'il est atteint d'un enrouement datant de sept mois, qui prend une intensité de plus en plus grande, et qu'il éprouve beaucoup de difficultés à soutenir une conversation prolongée.

Les différents traitements auxquels le malade s'est soumis n'ont amené aucune rétrocession de la maladie et toujours la voix conserve son caractère rauque et voilé.

A l'inspection, je trouve la paroi postérieure du pharynx un peu rouge, un peu congestionnée, mais j'estime que cela n'est pas suffisant pour expliquer la dysphonie dont se plaint le patient. Avec l'aide du laryngoscope, je ne tarde pas à découvrir sur la corde vocale droite, sur son bord libre et au niveau de la commissure antérieure, une petite masse rosée, sessile, grosse comme un grain de mil, et je porte le diagnostic de polype de la corde vocale. Pour être complet, je termine l'examen du cavum et des fosses nasales, mais je ne trouve aucune lésion de ce côté. Le renseignement que m'a fourni le laryngoscope me permet d'interpréter facilement les symptômes fonctionnels éprouvés par le malade. Le larynx, en effet, a surtout pour but de présider à la phonation, et, pour que celle-ci se produise normalement, il faut

1. Travail communiqué à la Société française de laryngologie, octobre 1903.

que les deux cordes vocales se rapprochent l'une de l'autre et qu'elles puissent vibrer à l'unisson.

Ici, l'implantation de la petite tumeur sur le bord libre de la corde empêche l'adduction complète des deux cordes; il se trouve en avant et en arrière de la tumeur, un petit espace triangulaire, dont la base est en rapport avec le polype, et par lequel s'échappe une partie du courant d'air expiré, d'où insuffisance de vibration des cordes et diminution dans l'intensité de la voix. De plus, sans faire intervenir les lois de l'acoustique, il est facile de comprendre que la corde surchargée d'un polype vibrera d'une façon toute différente que son homologue du côté opposé et permettra de comprendre le phénomène de la voix bitonale présenté par le patient.

Le polype en question, bien qu'étant de dimensions petites, déterminait une altération très prononcée de la voix. Cela est encore facile à comprendre, car les troubles fonctionnels dépendent non seulement de la forme et du volume du polype, mais encore et surtout, du siège occupé par ce dernier. Dans le cas présent, il est implanté dans la commissure antérieure, et, analogue en cela à un petit corps étranger introduit entre les deux branches d'un compas au voisinage de l'articulation, il devient capable de déterminer un grand écartement des deux cordes.

Notre malade n'avait pas de troubles respiratoires; ces derniers ne se manifestent que dans les cas de polypes volumineux, obstruant les premières voies respiratoires.

Toutefois, cependant, il arrive que de tout petits polypes sont susceptibles, par action réflexe et par irritation, de déterminer des accès de spasme de la glotte.

A noter encore que le patient n'accusait ni douleur, ni sensation de chaleur, de corps étranger, symptômes que l'on voit quelquefois et qui déterminent une toux réflexe ou volontaire.

Le traitement à instituer en présence de cette affection ne me demanda pas beaucoup de réflexions et je proposai l'ablation du polype.

Le 24 *janvier*, je procède à l'anesthésie locale en me servant du porte-coton laryngien, que je trempe dans une solution de chlorhydrate de cocaïne à 1/10. Je prends ensuite un instrument composé d'un manche de Turck avec un anneau fixe à l'une de ses deux extrémités pour recevoir le pouce et de deux autres anneaux montés sur une glissière et destinés à recevoir l'index et le médius. A ce manche se trouve annexé un tube creux, une canule recourbée en bas à la façon de tous les instruments sus-

ceptibles d'être introduits dans le larynx. Cette canule renferme une tige d'acier rigide, à l'extrémité de laquelle se trouve une pince coupante, dont les deux branches, à l'état normal, sont écartées l'une de l'autre. L'autre extrémité de la tige est fixée à la glissière par une vis de pression, et, en tirant, en rapprochant la glissière de l'anneau fixe, les deux cuillers de la pince coupante arrivent au contact l'une de l'autre et sectionnent les parties interposées. C'est cet instrument, tenu de la main droite, que j'introduisis au-devant du polype à extraire. La première tentative fut infructueuse; dès que je touchai la face postérieure de l'épiglotte au voisinage du point d'implantation, le malade éprouvait immédiatement un haut-le-cœur. Le larynx se soulevait en masse, les cordes se rapprochaient et ne laissaient pas un espace suffisant pour l'introduction de la pince. Toutefois, je persistai à réintroduire l'instrument deux ou trois fois, mais les mouvements réflexes devenant de plus en plus fréquents, je cessai toute intervention et renvoyai mon patient à une séance ultérieure.

Deux autres tentatives que je fis ensuite ne furent pas couronnées de succès, mais l'éducation du malade se faisait peu à peu, sa sensibilité laryngienne s'émoussait de plus en plus et devint telle que, à la quatrième séance, il put supporter, et sans haut-le cœur, la présence du laryngoscope et de la pince coupante dans le fond de la gorge.

J'en profitai immédiatement pour diriger les deux cuillers sur le polype, je le saisis vigoureusement et j'eus la chance de l'extirper en totalité.

Mon laryngoscope était maculé par quelques goutelettes de sang; on pouvait en remarquer quelques-unes également sur la surface cruentée, mais en somme l'hémorragie était insignifiante.

Le patient retourne dans sa famille et, à son arrivée, sa sœur s'aperçoit immédiatement du changement subit survenu dans le caractère de la voix : celle-ci est déjà plus intense, plus sonore, mieux articulée et commence à se rapprocher d'une voix normale.

Je revois mon malade deux fois encore, je cautérise le point d'implantation de la tumeur avec une solution de chlorure de zinc à 1/10, et je constate qu'il ne reste pas la plus petite trace de polype.

La guérison s'accentue de plus en plus et s'est toujours maintenue depuis.

REVUE GÉNÉRALE ET ANALYSES

BOUCHE ET PHARYNX BUCCAL

Le lymphangiome circonscrit de la langue, par MM. GAUDIER et CAMUS, de Lille.

Le lymphangiome circonscrit de la langue est une tumeur à contours délimités, d'origine congénitale probable et de structure lymphatique. Pour Monod, c'est une tumeur constituée par des vaisseaux lymphatiques de nouvelle formation. Pauline X..., quatorze ans, entre à l'hôpital le 24 novembre 1902 pour tumeur de la langue. Il y a un an et demi, l'enfant s'est aperçue de l'augmentation du volume de la langue. A l'inspection, double tuméfaction. A droite, la tumeur est plus volumineuse et située dans la moitié antérieure. Surface rosée, un peu plus foncée que le reste de l'organe et parsemée d'élevures rougeâtres. Elle est séparée de la tuméfaction gauche par un sillon curviligne à convexité droite. Ni fissure ni rhagade. A gauche, tumeur plus limitée et siégeant au voisinage du sillon médian. Consistance ferme et assez résistante.

L'hyperaccroissement est dû à l'exagération du volume et du nombre des papilles. Parfois, la tumeur semble prendre un accroissement insolite. Durant ces périodes, la langue est douloureuse, la déglutition et la parole plus difficiles, la salivation exagérée. Ablation le 2 décembre. Deux incisions elliptiques circonscrivent la tumeur droite, qui a le volume d'une grosse noix. Au microscope, il est facile de voir que les excroissances sont dues à une hypertrophie des papilles linguales. Ces dernières atteignent $3^{mm}5$ de hauteur. De même pour le diamètre transversal. Chaque papille ressemble à une sorte de champignon à gros pied. En examinant les coupes attentivement on aperçoit, vers l'extrémité des papilles, de véritables dilatations kystiques. D'où l'aspect perlé de certaines papilles. Ce sont des dilatations lymphatiques. Les cavités viennent s'ouvrir dans un conduit également lymphatique qui se soude à son tour à un réseau de capillaires lymphatiques très dilatés. Il ne paraît pas y avoir de néoformations. Dans une observation analogue

de Voiturier (1898), mêmes résultats histologiques. La pathogénie est la même que pour la macroglossie totale. Diagnostic avec tumeurs rares et tumeurs communes. Le premier groupe renferme les anévrysmes, les angiomes, les kystes, les lipomes, les fibromes, la tuberculose à forme verruqueuse. Dans cette dernière, il y a une douleur exquise, par suite de l'ulcération. L'épithélioma s'ulcère et laisse suinter un liquide ichoreux et fétide.

Les condilomes syphilitiques ne sont pas limités. Il existe des fissures. La langue a l'aspect du dos de crapaud. Le traitement de choix est l'ablation. (*Ann. des mal. de l'oreille, du larynx, du nez et du pharynx*, oct. 1903.)

Dr Kaufmann.

NEZ ET PHARYNX NASAL

Nouvelles expériences sur la nature et le traitement de la fièvre des foins, par le Dr Thost, de Hambourg.

L'auteur a repris les recherches déjà entreprises l'année dernière par Dunbar (de Hambourg). Pour celui-ci, la cause de la fièvre des foins est un principe toxique contenu dans le pollen des graminées, principe facilement soluble dans le mucus nasal, la salive et les larmes. Thost a, par ses observations, confirmé cette opinion et, de plus, il a réussi, par des injections du toxique extrait du pollen, chez des animaux (lapins, chèvres, chevaux), à obtenir un sérum capable de guérir les symptômes déterminés chez l'homme par le poison pollinique (éternuements, larmoiement, gonflement de la pituitaire). L'injection sous-cutanée de cette substance amène une forte sensation de vertige, des douleurs thoraciques, de l'oppression. La production de ces symptômes n'est obtenue que chez les sujets prédisposés à l'hay-fever : on sait que ces sujets sont surtout les personnes cultivées, de situation sociale assez élevée, et surtout celles qui sont affaiblies soit physiquement, soit moralement.

Le sérum de Dunbar a toujours amené, sinon la guérison complète, du moins une atténuation des symptômes. Il peut servir aussi de moyen de diagnostic différentiel entre la vraie fièvre des foins et les cas faussement tenus pour tels. Ne pas oublier dans le traitement, et surtout dans la pro-

phylaxie, les moyens propres à tonifier l'organisme des personnes prédisposées ou qui ont déjà subi des atteintes antérieures, et les mesures de préservation : lotions oculaires, lavages du nez, port d'un voile ou d'un petit filtre d'ouate devant les narines, etc. (*Münch. med. Wochens.*, n° 23, 1903.)

H. Bichelonne.

Du traitement du lupus de la muqueuse nasale à l'acide pyrogallique *(Die Behandlung des Schleimhautlupus der Nase mit Pyrogallussäure)*, par le Dr Wittmaack.

Malgré les progrès accomplis ces dernières années dans la thérapeutique du lupus cutané à l'aide d'agents physiques, tels que la lumière, l'air chaud et les rayons de Röntgen, le moment ne paraît pas encore venu de renoncer complètement à l'emploi de substances chimiques à action caustique. Le tout, c'est de pouvoir arrêter son choix sur une substance qui joigne à un maximum d'efficacité un minimum de réaction et le moins de déformation possible. Encouragé par les résultats obtenus par les dermatologistes grâce à l'emploi de l'acide pyrogallique, l'auteur eut l'idée d'essayer le même moyen dans les cas de lupus de la muqueuse nasale. Il faisait toujours précéder l'emploi de l'acide pyrogallique du traitement chirurgical, afin de faciliter la pénétration de cette substance jusque dans la couche sous-muqueuse qui est le siège de prédilection des foyers tuberculeux. Après avoir cureté à fond la muqueuse nasale non seulement des parties manifestement tuberculeuses, mais encore celles qui paraissaient tout simplement suspectes, il introduisait dans les fosses nasales des tampons d'ouate imprégnés de pommade au pyrogallol. Il les laissait en place pendant une journée entière, pour les remplacer ensuite par d'autres.

La pommade employée avait une concentration de 10 à 20 0/0 de vaseline.

Voici la façon dont l'auteur procédait: après avoir pratiqué le curetage sous l'anesthésie cocaïnique; il appliquait sur toute la surface curetée, en ayant bien soin de les faire pénétrer dans toutes les anfractuosités et concavités de la fosse nasale, des bandelettes de gaze imbibées de la pom-

made et introduisait ensuite, entre la cloison et le cornet inférieur, un cathéter en celluloïd qu'il entourait à son tour de bandelettes de gaze, de façon à obtenir une pression suffisante, mais pas au point de provoquer une sensation de douleur ou de gêne. Le traitement était suspendu au bout de trois ou quatre jours, suivis de quelques jours de repos ou de traitement indifférent, pour être recommencé ensuite quelquefois jusqu'à dix fois. Il était continué même longtemps après qu'on ne pouvait plus constater dans la fosse nasale aucune lésion macroscopique.

Les malades s'habituaient vite à ce traitement, qu'ils supportaient sans peine, et la réaction qu'il provoquait était infiniment moins considérable que celle qu'on observe à la suite de l'emploi de l'acide lactique en solutions concentrées. Dans aucun cas, on n'a observé d'intoxication générale. Toutes les fois que ce traitement a pu être continué pendant un temps suffisamment long, les résultats obtenus ont été très satisfaisants. (*Munch. Med. Wochens.*, n° 31, 1903.)

Dr S. Jankelevitch.

De l'origine syphilitique de l'oblitération des narines (dite congénitale de la petite enfance), par le Dr Raoult, de Nancy.

La peau de l'aile du nez est soudée avec celle de la sous-cloison. Il peut y avoir imperforation complète. Parfois il existe un pertuis qui permet de pénétrer dans la fosse nasale. La lésion peut être uni ou bilatérale. Parfois l'asymétrie est complète d'un côté et incomplète de l'autre. L'adhérence peut porter sur l'orifice narinal externe et antérieur de la narine proprement dite, ou bien elle atteint tout le vestibule, jusqu'à l'orifice interne de la narine. On appelle à tort ces lésions « congénitales »; car, si on interroge bien les parents, on voit que les premiers symptômes de gêne nasale n'apparaissent que quelques mois après la naissance; , en général, la syphilis héréditaire peut être invoquée. 'auteur cite une observation d'un enfant de vingt-deux ıois dont les narines étaient complètement obstruées. mpossible de passer dans la fosse nasale. L'enfant a bien spiré juqu'à l'âge de deux mois. Puis, à partir de cette

époque, coryza chronique. Antécédents d'hérédo-syphilis très nets. Un frère est atteint de fissures labiales et de syphilides palmaires et plantaires. Syphilis secondaire? chez la mère. Nez en lorgnette de l'enfant; la voûte palatine est profonde et ogivale. Aspect natiforme du crâne, dont la fontanelle antérieure n'est pas encore fermée. Opération au galvano des deux côtés. A droite, Raoult put arriver presque dans le fond de la fosse nasale; mais à gauche cela fut impossible à cause de la présence d'adhérences très résistantes. Drain et plus tard tampons iodoformés. Plus tard, la narine gauche put être désobstruée, mais la dilatation dut être constante.

L'auteur cite dix cas analogues au sien. Quoi qu'en disent les auteurs, cette lésion, même double, n'amène pas la mort. La pathogénie peut être expliquée de la façon suivante : coryza syphilitique, ulcérations, symphyse des deux parois. (*Presse oto-laryngol. belge*, n° 10, oct. 1903.)

Dr Kaufmann.

LARYNX ET TRACHÉE

La crépitation laryngée signe de tuberculose pulmonaire, par le Dr Remouchamps, de Gand.

L'auteur décrit sous le nom de « crépitation laryngée » un bruit que l'on perçoit chez les tuberculeux au début, dans les circonstances suivantes : le malade étant debout, le médecin se place en face de lui et l'invite à ouvrir modérément la bouche; puis, mettant sa main droite sur l'épaule gauche du patient et appuyant son pouce gauche sur le menton de ce dernier, il rapproche son oreille gauche de la bouche du sujet et l'y maintient à une distance de 5 à 10 centimètres. Dans cette attitude, si le sujet est atteint de tuberculose pulmonaire, le médecin perçoit une fine crépitation, comparable au bruit que fait la pointe fine d'une plume grattant le papier; elle se produit aux deux temps de la respiration, mais surtout pendant l'expiration.

Cette crépitation persiste pendant tout le cours de l'affection et suit les variations de celle-ci, augmentant si les lésions pulmonaires augmentent et inversement. Quelque-

fois, elle est assez intense pour être perçue quand le sujet a la bouche fermée.

Ce bruit se produit tout au début de la tuberculose pulmonaire et a permis à l'auteur de diagnostiquer cette maladie chez des sujets qui n'offraient, à première vue, aucun symptôme de cette affection.

Dans d'autres maladies aussi, on a ainsi le retentissement buccal des bruits anormaux pulmonaires surtout quand il existe des cavernes avec gargouillements, craquements, etc.

Comme l'avait déjà décrit le Dr Cybulski (de Görbersdorf) en 1902 (*Münchener med. Wochenschrift*, 4 novembre), au début de la bronchite aiguë, on peut percevoir cette crépitation laryngée, mais elle est accompagnée de râles sibilants et ronflants.

En résumé, la crépitation laryngée permanente est caractéristique de la tuberculose pulmonaire dès le stade initial et permet de dépister cette affection. Tant que ce bruit persiste, on peut affirmer que la maladie n'est pas éteinte.

Il semble que le terme de crépitation laryngée, déjà employé en laryngologie pour désigner le bruit produit physiologiquement quand on déplace le larynx, pourrait être remplacé par celui de crépitation respiratoire, par exemple, puisque celle-ci s'entend aux deux temps de la respiration. (*Semaine méd.*, 2 décembre 1903, n° 48, p. 302.)

H. Bichelonne.

OREILLES

Les opérations sur le labyrinthe, par le Dr Zaalberg, d'Amsterdam.

Après avoir rappelé les travaux de Jansen et de Hinsberg, l'auteur décrit la technique de Jansen. Faire un évidement pétro-mastoïdien complet, de façon à bien avoir devant soi la région de la fenêtre ovale. Puis ouvrir, en arrière, le canal horizontal et l'enlever. Se méfier du facial. Si on veut agir sur le limaçon, il faut opérer sur le promontoire. Zaalberg rapporte ensuite une observation personnelle où il a trépané le vestibule et enlevé les canaux semi-circulaires. Observation: Jeune fille de vingt ans, otorrhée purulente datant de l'enfance. Malgré un traitement minutieux, comme

les vertiges devenaient de plus en plus intenses, l'auteur fit, le 9 octobre 1901, une cure radicale, ouvrant malgré lui le canal semi-circulaire horizontal. Le lendemain, vertige violent. La malade voit son lit animé d'un mouvement giratoire et a la sensation d'avoir la tête portée en arrière, s'enfonçant profondément dans les oreillers. Si elle tourne les yeux à gauche, nystagmus horizontal et vertige. Un mois après, la malade sort de l'hôpital, quoique non complètement guérie. Le 10 décembre, nouveau curetage. Apparition de céphalées continues. L'auteur songea à de la pyolabyrinthite. Le 18 décembre, le canal semi-circulaire membraneux est enlevé. Suit une description assez embrouillée de l'opération. L'os fut, paraît il, enlevé jusqu'au trou auditif interne. Le chirurgien revient alors en avant pour cureter le vestibule à travers la fenêtre ovale agrandie. Il ne crut pas utile d'intervenir sur le limaçon. Rien aux méninges cérébrales et cérébelleuses. Le nerf facial ne fut pas touché. Après quelques jours d'une situation plutôt alarmante, tout d'un coup changement à vue. Mais ce ne fut que fin janvier 1902 que la guérison commença à pouvoir être prédite. Le 15 avril, elle est presque complète. Ce n'est qu'en septembre que tout est terminé.

Cette observation fait honneur à la virtuosité chirurgicale de Zaalberg. Mais il nous paraît bien difficile de voir tous les détails de fine anatomie, jusqu'au canal semi-membraneux, alors que la plaie est saignante et que l'on opère dans un puits étroit et profond, bien qu'éclairé par les rayons électriques. (*Presse oto-laryngol. belge*, oct. 1903, n° 10.)

Dr KAUFMANN.

VARIA

Quelques mots à propos des indications de la radioscopie dans notre spécialité, par le Dr CHEVAL.

L'image radioscopique peut aider au diagnostic des corps étrangers de l'œsophage, des bronches, déceler une tuberculose au début, une pleurésie, un pneumothorax, des adénopathies trachéo-bronchiques, les rétrécissements œsophagiens. Ces derniers peuvent être étudiés par le passage plus

ou moins rapide de cachets au sous-nitrate de bismuth. Le diagnostic précoce des anévrysmes de l'aorte peut être fait au moyen de la radioscopie. Il ne faut pas négliger non plus la radiographie, surtout stéréoscopique. (*Presse otolaryngol. belge*, oct. 1903, n° 10.) **Dr Kaufmann.**

Nouveau médicament dans le traitement local des affections de la gorge, du nez et de l'oreille *(An improvement in the local treatment of diseases of the throat, nose and ear)*, par le Dr E. B. Gleason.

Il s'agit de l'argyrol, sel organique d'argent très soluble dans l'eau et adhérant fortement à la muqueuse en raison du caractère visqueux que possèdent ces solutions. L'auteur l'a employé avec succès dans les affections suivantes : Dans les otorrhées chroniques, deux ou trois applications d'une solution à 50 0/0, répétées pendant quelques semaines, ont suffi pour amener la suppression de l'écoulement.

Dans les cas de lésions de l'attique associées à la mise à nu de l'os ou à des masses cholestéatomateuses, une solution à 50 0/0 a été employée en badigeonnage des parties atteintes.

Mais les résultats les plus satisfaisants ont été obtenus dans les cas de rhinite atrophique avec ozène. Badigeonnages avec une solution à 20 0/0.

Dans les naso-pharyngites, dans la pharyngite pseudo-membraneuse, l'amygdalite folliculaire, de même que dans certains états inflammatoires du larynx, les malades ont bénéficié d'une amélioration rapide. (*The Laryngoscope*, n° 10, oct. 1903.) **Dr Trivas.**

NOUVELLES

Société française d'otologie et de laryngologie — La Société française d'otologie et de laryngologie se réunira le lundi 2 mai 1904, à 9 heures du matin, à l'Hôtel des Sociétés savantes, rue Danton, 8, Paris.

Le titre des communications devra être adressé, *avant le 15 avril*, au Secrétaire général, M. le Dr Joal, rue Cambacérès, 17, Paris.

A sa dernière session, la Société a mis à l'ordre du jour de sa prochaine réunion la discussion des questions suivantes:

1° *Traitement de l'otite moyenne aiguë;* Rapporteurs : MM. Lermoyez, Lubet-Barbon et Moure.

2° *Des laryngites chroniques non spécifiques; formes cliniques, traitement;* Rapporteur : M. Ruault.

The American laryngological, rhinological and otological Society. — Le Conseil a décidé que la Xe réunion annuelle de The American laryngological, rhinological and otological Society se tiendrait à Chicago les 30, 31 mai et 1er juin prochains.

Le titre des communications doit être envoyé le plus tôt possible au Secrétaire, le Dr Wendell, C. Phillips, 40 West, 47 th. St., New York City, afin que l'on puisse organiser le programme des séances.

Un certain nombre de membres ont offert des prix; le prix Curtis n'ayant pas été délivré l'an passé, cet auteur renouvelle son offre de donner un prix de 100 livres au meilleur travail sur *l'étiologie et le traitement du mycosis des voies aériennes supérieures.*

Le Dr Braden Kyle, de Philadelphie, offre également un prix de 100 livres au meilleur travail sur *la rhinite atrophique.*

Le Dr Richardson, de Washington, offre un prix de 100 livres qui devra être délivré en 1905 au meilleur article sur le sujet suivant : *Quel est le traitement opératoire qui donne les meilleurs résultats dans la cure des suppurations frontales chroniques?*

Le Dr Norval H. Pierce, de Chicago, offre un prix de 100 livres à délivrer en 1906 au travail original sur *l'atrophie de la capsule du labyrinthe.*

Le Dr Dench, de New-York, offre un prix de 100 livres pour être délivré en 1906 au meilleur travail sur *Affections chroniques non suppuratives de l'oreille moyenne.*

Les travaux devront être envoyés avant le 15 avril au Secrétaire, et le travail couronné sera lu à la réunion annuelle.

Les concurrents ne devront point signer leur mémoires, mais simplement placer leurs noms dans une enveloppe fermée.

Les membres qui désirent envoyer des photographies, des dessins ou des pièces anatomiques ou anatomo-pathologiques sont priés de les adresser le plus tôt possible au Président.

Le Secrétaire :
Dr Wendell C. Phillips.

Le Gérant : R. Chaigneau.

Bordeaux. — Impr. G. Gounouilhou, rue Guiraude, 11.

25e ANNÉE. N° 10. 5 MARS 1904.

REVUE HEBDOMADAIRE
DE
LARYNGOLOGIE, D'OTOLOGIE
ET DE RHINOLOGIE

NOTE
SUR UN CAS DE CANCER DU LARYNX
TRAITÉ PAR LES RAYONS DE ROENTGEN[1]

Par le Dr **MASSIER**, de Nice.

L'intervention chirurgicale, faite à temps, reste encore, jusqu'à ce jour, la meilleure thérapeutique à appliquer au traitement des néoplasmes laryngiens. Malheureusement, l'opération n'est pas toujours possible et l'on est obligé d'avoir recours à un traitement médical impuissant à enrayer la marche progressive du mal, tout au plus susceptible d'apporter quelque soulagement aux douleurs violentes qu'endure le malade. Nombreuses sont les médications que l'on a opposées au cancer du larynx, aucune n'a eu d'effet salutaire. Depuis quelque temps, cependant, trois méthodes nouvelles semblent attirer l'attention des praticiens: c'est d'abord le sulfate de quinine, expérimenté avec succès par l'école de Lyon, puis les badigeonnages à l'adrénaline, qui dans les mains de notre ami Mahu, de Paris, ont donné des résultats encourageants, enfin les rayons de Roentgen qui, appliqués à toutes sortes de néoplasmes, ont suscité en Amérique d'abord, chez nous ensuite, un enthousiasme que les succès semblent justifier. Cette dernière médication, surtout, paraît devoir

1. Travail communiqué à la Société française de laryngologie, octobre 1903.

acquérir, chaque jour, des indications de plus en plus fréquentes, et l'application des rayons X qui semblait limitée aux néoplasmes cutanés, aux tumeurs ulcérées, va trouver aussi bien son indication dans les tumeurs profondes. Les premières relations de cas de cancer du larynx soumis à ce traitement nous ont été données par nos confrères d'Amérique, et au Congrès annuel de la Société américaine de laryngologie du 26 mai 1902, le Dr Bryson Delavan souleva la discussion sur cette question et dit que, vu l'amélioration obtenue par ce mode de traitement dans des cas de cancer du pharynx et de l'amygdale, de cancer avancé et étendu du cou, on aurait dû l'essayer également dans le cancer du larynx, quand la tumeur n'affecte pas une marche très rapide. Le Dr L. Swain dit qu'il est rationnel de s'attendre à une amélioration dans le cancer du larynx. Le Dr Casselbery cite aussi un cas très favorable amélioré par la radiothérapie, et le Dr Payson Clark, de Boston, a relaté l'observation d'un malade de cinquante-neuf ans, atteint d'une infiltration carcinomateuse du larynx et de cachexie cancéreuse, dont les douleurs se sont considérablement amendées après la deuxième ou troisième application des rayons X (*Rev. hebdom. de laryngol. du Dr Moure*, 14 mars 1903, p. 314). Morton, en décembre 1902, a obtenu, dans un cas d'épithélioma du larynx qu'il a traité par la radiothérapie, un affaissement de la tumeur au bout de deux semaines et il lui semblait que celle-ci paraissait vouloir s'énucléer d'elle-même. Mais une observation des plus intéressantes du Dr Scheppegrell, de la Nouvelle-Orléans (*in Rev. hebdom. de laryngol. du Dr Moure*, 14 mars 1903), sous le titre « Un cas de cancer du larynx guéri par les rayons X », consacre d'une façon définitive la valeur réelle de cette méthode thérapeutique.

En France, les tentatives sont timides et les praticiens limitent l'action des rayons X à des cas très restreints. Cependant il convient de citer l'observation de guérison d'un cancer de l'estomac par MM. Lemoine et Doumer, de Lille, qui est un

acheminement vers la généralisation de l'application des rayons de Roentgen à toutes sortes de tumeurs, superficielles aussi bien que profondes. Le jour viendra où l'on aura recours davantage aux rayons X pour traiter des cancers du larynx, et peut-être aura-t-on à enregistrer des succès en plus grand nombre qu'avec la chirurgie, qui même utilisée tout au début des accidents est souvent impuissante à juguler le mal. Nous n'avons pas eu l'occasion de lire dans des journaux français, d'observations de cancer du larynx traité par les rayons X, et la relation du cas ci-dessous nous paraît être une des premières qui aient été publiées en France sur l'application de cette méthode nouvelle.

Observation. — Le 13 novembre 1902, nous recevons la visite de M. G..., âgé de soixante-cinq ans, rentier, qui nous est adressé, pour de l'aphonie, par notre ami le Dr Bottone.

Le malade a cette aphonie depuis plus de sept mois; il n'a jamais souffert autrement de son larynx: pas de bronchite ni de catarrhe broncho-laryngé antérieurs.

Ne fume pas; ne boit pas; très sobre, n'a jamais fait d'excès d'aucune sorte. Aucun antécédent héréditaire ou personnel. L'état général est excellent: n'a pas maigri et mange très bien, sans aucune douleur. Dyspnée légère en montant les escaliers.

Au mois d'août, il accompagne sa fille à la Bourboule et en profite, sans demander l'avis du docteur, pour faire un traitement hydrothérapique: inhalations, humages, etc. Notre ami le Dr Sersiron, sans l'avoir examiné, l'engage vivement à faire soigner son larynx, et ce n'est que quelques mois après, sur l'insistance de son médecin, qu'il se décide à venir nous consulter.

13 novembre 1902. — L'examen externe du cou nous permet de constater un empâtement de toute la région prélaryngée, surtout à gauche, avec induration ligneuse de la surface de l'aile gauche du cartilage thyroïde. La pression est indolore, sauf au niveau des articulations crico-aryténoïdienne et crico-thyroïdienne gauches.

saillie de la pomme d'Adam, antérieurement très marquée, est sque effacée.

'aile droite du cartilage est très souple, sans trace d'infiltration.

ne trouve pas de ganglions.

xamen laryngoscopique. — Difficile dès les premières séances · hypersensibilité du malade, devient facile par la suite.

Nous constatons au niveau de la corde vocale gauche une destruction totale, laissant à la place une vaste ulcération à bords irréguliers, taillés à pic avec de petites végétations blanchâtres sur fond très rouge, s'étendant au-dessous de la région sous-glottique et remontant au-dessus de la bande ventriculaire gauche. En avant, l'ulcération s'arrête au niveau de l'insertion de l'épiglotte, mais celle-ci est un peu infiltrée à sa base; en arrière, elle s'étend jusqu'à l'aryténoïde gauche sans l'atteindre, limitée à ce niveau par une végétation blanchâtre, d'aspect corné, très adhérente. La largeur totale de l'ulcération est de vingt-cinq millimètres de diamètre.

La corde vocale droite est intacte absolument, non parésiée. Le reste du larynx participe au processus inflammatoire et la muqueuse est d'un rouge vif. La lumière du conduit est peu rétrécie. Notre diagnostic n'est pas hésitant: l'âge du malade, l'aspect, la consistance des lésions, la marche de l'affection en imposent pour un néoplasme intrinsèque du larynx, épithélioma kératinisant de la corde vocale, de la région sous-glottique et de la bande ventriculaire gauches.

Comme traitement, nous laissons entrevoir la nécessité d'une opération, qui n'est pas acceptée. Nous nous contentons de faire de l'antisepsie locale et des applications légères de divers topiques. Nous pouvons dire que tous les traitements restaient sans influence, et même lorsque l'attouchement était trop direct sur les parties malades, le patient souffrait davantage pendant un jour ou deux en même temps que les lésions paraissaient plus enflammées.

Cet état se maintient sans modification appréciable jusqu'à la fin mars 1903.

A cette époque le néoplasme gagne la partie postéro-inférieure de l'épiglotte sous forme d'un bourgeon fongueux. La glotte est obstruée de mucosités abondantes, épaisses, filantes comme de la bave d'escargot. Le malade cependant ne se plaint pas de son état local. Il avait même accusé une amélioration : la douleur rétro-thyroïdienne avait complètement disparu et le cartilage thyroïde gauche était plus souple.

A ce moment, parait, dans la *Presse médicale,* l'intéressant article de notre ami le Dr Mahu, sur « l'adrénaline, remède du cancer », et nous appliquons à notre malade ce traitement si encourageant. L'effet de ce médicament fut nul ou même mauvais. Le malade, à qui, par prudence, nous ne touchons pas le larynx (nous ne faisons qu'exprimer dans la gouttière épiglottique notre tampon imbibé d'adrénaline), commence à se plaindre de douleurs vives après chaque pansement, et, pour éviter de se soumettre à nouveau à ce

traitement que nous avons fait trois fois, part pour la campagne vers le 20 mai.

Dès le *15 mai*, le larynx s'était modifié : l'ulcération remontait davantage sur l'épiglotte, creusait la muqueuse et atteignait l'aryténoïde gauche. La région postérieure était infiltrée.

Du *20 mai* au *20 juin* nous ne revoyons pas le malade : il a eu une très mauvaise période de dyspnée violente avec crises d'asphyxie et surtout de dysphagie douloureuse et mécanique très pénible. La déglutition, qui jusqu'au 20 mai était facile, est devenue subitement totalement impossible.

22 juin. — Nous sommes appelé auprès du malade, retour de la campagne. Nous le trouvons changé. État général mauvais, teint de paille sèche, amaigrissement, nervosisme très prononcé.

La déglutition est impossible, sauf pour les liquides, mais non douloureuse : dyspnée vive avec tirage et cornage.

L'induration en cuirasse du cartilage thyroïde s'est étendue à droite. Tout le devant du cou est tendu, gonflé. On ne délimite plus les rapports des cartilages entre eux. On ne trouve pas de ganglions. La région sous-mentonnière est œdématiée, infiltrée, formant une poche fluctuante, grosse comme un œuf de cygne, ballottante. L'haleine est fétide. Le malade ne peut dormir.

L'examen du larynx est rendu très difficile par une hypersécrétion muco-purulente excessivement abondante, que le malade ne peut avaler ou même cracher.

On peut cependant constater que l'ulcération a peu grandi : mais la partie postérieure et la muqueuse du voisinage sont très infiltrées. Les aryténoïdes sont gros comme le pouce, fortement portés en arrière, appuyant sur l'entrée de l'œsophage et empêchant toute déglutition par obstruction. La glotte est fortement retrécie. Toute tentative de déglutition des liquides devient brusquement impossible : ceux-ci pénètrent dans la trachée et provoquent des crises d'asphyxie. Devant cet état grave nous ordonnons des insufflations de poudre de morphine et cocaïne ; des pulvérisations tièdes d'eau de laurier-cerise et de guimauve et des compresses chaudes au-devant du cou. Très rapidement, les symptômes si graves s'amendent et le malade reprend un peu de sa confiance.

La famille réclame alors l'opération que nous avions antérieurement proposée : elle est impossible. C'est aussi l'avis du Dr Panloni, de Marseille et de notre excellent confrère, le professeur Jouret, de Montpellier, qui jugent comme nous qu'une opération radicale ne peut rien donner et que seule la trachéotomie, que nous avions conseillée, peut assurer au malade une survie assez

longue. Cette opération était décidée et acceptée en principe, mais le malade allant mieux, son larynx étant plus propre, plus dégagé, l'ouverture de la trachée est renvoyée à une date ultérieure.

On alimente le malade par voie rectale. Il essaie cependant, se trouvant mieux, d'avaler une grosse gorgée de bouillon, cette quantité de liquide plus forte devant, pensait-il, forcer l'œsophage. Mais l'œsophage ne s'est pas laissé pénétrer et, sous un effort d'inspiration, le liquide, trouvant la glotte ouverte, s'engouffre dans la trachée provoquant une violente crise d'asphyxie. Ce moment de terrible anxiété est vite passé; notre présence, en face de pareils accidents, nous engage à insister sur la nécessité absolue de la trachéotomie, qui est encore différée.

Pendant tout ce temps, le malade perd des forces, se cachectise. Nous avons la bonne fortune de lire la communication du Dr Schepegrell et, sans hésiter, nous soumettons notre malade à l'action des rayons X.

4 juillet. — Première séance : durée de dix minutes ; plaque à 30 centimètres. Tolérance parfaite du malade.

5 juillet. — Deuxième séance. Le malade n'a eu aucun phénomène la veille. Rien d'anormal.

6 juillet. — Nous examinons le larynx et nous sommes tout étonné de trouver un vestibule laryngien propre, sans mucosités. Les lésions paraissent moins sanieuses, moins sécrétantes. Pas de gêne respiratoire. L'œdème sous-mentonnier a un peu augmenté.

7 juillet. — Troisième séance : augmentation de l'intensité lumineuse, qui est très bien supportée par le malade.

8 juillet. — Le malade, qui, jusqu'à ce jour, avait de l'insomnie, a dormi plus longtemps, d'un sommeil plus calme, moins agité. La gène respiratoire a diminué. L'examen externe de la face antérieure révèle plus de souplesse dans les tissus indurés. Le malade dit sentir de nouveau sa pomme d'Adam, qui avait disparu dans le tissu d'infiltration. Toute douleur a disparu. On peut examiner, toucher, palper sans qu'aucun symptôme douloureux soit éveillé, alors que pendant ces derniers temps toute pression était mal supportée.

La déglutition paraît un peu plus facile, sans douleur aucune. Le malade peut avaler de petites gorgées de liquide.

10 juillet. — Septième séance : le malade se plaint de nouveau d'une plus grande peine à avaler : le liquide ne passe pas, même en petite quantité, refluant vers le larynx. L'examen externe nous permet de constater une diminution de l'induration des faces laté-

rales. Les tissus ont plus de souplesse. L'aile droite du cartilage thyroïde a repris sa forme et ses rapports normaux. L'aile gauche, moins empâtée, se laisse mieux explorer.

Le laryngoscope nous montre un larynx propre, sans mucosités; les tissus ne sont pas hyperémiés, auraient même plutôt une tendance à se décolorer. Le conduit pharyngo-laryngé est très sec. L'ulcération de la base de l'épiglotte est nette, arrêtée dans son évolution depuis quelque temps, se détachant sur le fond rosé de la muqueuse en découpure blanchâtre de tissu exsangue.

11 juillet. — Huitième séance : mal supportée. Le malade a le larynx très sec, mauvaise bouche, mauvaise haleine. La nuit a été très agitée, sans sommeil, la respiration courte.

12 juillet. — Dyspnée très vive avec anxiété, expectoration très difficile ou nulle. Le matin, le malade a quelques crachements de sang après lesquels la dyspnée disparaît et le calme revient.

A l'examen laryngoscopique, nous voyons le larynx recouvert de sang venant de la partie moyenne de l'ulcération. Un nouvel examen, fait peu après, nous permet de constater que les tissus péri-néoplasiques sont de coloration rosée avec, sur les bords de l'ulcération, un liséré blanchâtre large d'un millimètre. Le conduit sus-glottique est fortement rétréci : pas de mucosités, pas de bourgeons fongueux à vif. Le larynx est fortement projeté en arrière. Devant l'aggravation des symptômes subjectifs, nous suspendons les rayons X et faisons accepter la trachéotomie.

14 juillet. — Nous pratiquons la trachéotomie avec le professeur Mouret, de Montpellier, et avec l'assistance de M. le Dr Calmette, médecin principal de 1re classe. La tâche délicate et périlleuse de la chloroformisation est confiée au médecin de la famille, M. le Dr Bottone.

L'incision est faite assez bas : on tombe sur le corps thyroïde fortement congestionné; hémorragie assez abondante. La trachée est très profonde et ce n'est qu'à 3 centimètres de la surface qu'on arrive à la trouver et à l'ouvrir. Courte asphyxie post-opératoire, respiration artificielle.

Les suites opératoires furent des plus simples. Cependant, étant donnée la profondeur de la plaie trachéale, la canule a une tendance à se placer dans le tissu prétrachéal.

L'alimentation liquide peut se faire pendant les premiers jours, ›ais le malade devient d'un nervosisme exagéré. Il tousse, crache ntinuellement, sa canule ne peut tenir en place; il l'arrache. s soins deviennent très difficiles et nous ne pouvons plus diriger otre malade, qui commet imprudences sur imprudences.

Au bout de quinze jours, le 29 juillet, après avoir fait des phénomènes d'excitation cérébrale très vive, le malade meurt n'ayant plus voulu garder sa canule en place depuis plus de trois jours. La respiration se faisait encore très bien par la plaie trachéale, et c'est de cachexie que ce malade meurt.

Réflexions. — Bien qu'elle n'ait pas été couronnée d'un succès définitif, l'application des rayons de Roentgen à notre cas d'épithélioma du larynx a provoqué, tant sur les symptômes que sur les lésions, de tels phénomènes d'amélioration que nous croyons que cette méthode doit rendre, au fur et à mesure qu'on saura mieux l'utiliser, des services qu'aucun autre traitement médical ne peut fournir dans ces affections à pronostic si grave.

Les premières constatations d'amélioration furent faites sur les éléments symptomatiques les plus pénibles. Dès les premières séances de radiographie, la douleur fut amendée et très rapidement supprimée. Plus de ces douleurs vives à tiraillements et à lancements au niveau des articulations laryngées; l'irradiation douloureuse si intense du côté de l'oreille disparaît subitement. La dysphagie, qui, tout d'abord purement mécanique, était devenue brusquement douloureuse, cède dès la deuxième séance et le malade, tout en avalant difficilement, il est vrai, peut essayer et même parvenir à déglutir sans aucune peine. La nuit, le malade peut dormir, car il ne souffre plus de son larynx. Cette sédation de la douleur se maintient pendant le traitement et quelque temps après. Cette action des rayons X sur l'élément douleur se manifeste, d'après tous les auteurs, dès les premières applications du traitement.

D'autre part, nous avons pu constater, du côté des lésions, des phénomènes d'amélioration tels que nous étions étonné de la rapidité d'action des rayons X. L'induration en carapace de tout le tissu recouvrant le cartilage thyroïde a cédé devant quelques séances d'exposition aux rayons X. Nous croyions, lorsque nous explorions extérieurement le larynx, toucher

une surface osseuse dure, à travers laquelle on n'arrivait pas du tout à délimiter les rapports des organes entre eux. La face antérieure du thyroïde, qui était jadis très perceptible, était fondue dans ce tissu ligneux, et une exploration minutieuse ne parvenait pas à repérer la pomme d'Adam. Dans la partie postérieure, surtout à gauche, le tissu morbide s'étendait au delà des limites du thyroïde et formait une masse dure qui s'étendait presque dans le voisinage du sterno-cléido-mastoïdien. La surface de l'aile gauche du cartilage thyroïde semblait quadruplée de surface et était équivalente à une paume de main. Les phénomènes d'induration étaient aussi étendus à droite, mais sur une superficie moindre. Il a suffi de quelques séances de radiothérapie pour fondre cette hypertrophie et cette dureté des tissus. La peau de la région a repris plus de souplesse, n'est plus tendue, se plisse sous le doigt et on peut aisément établir les limites de chaque organe. La face antérieure du thyroïde et les deux ailes du thyroïde se séparent nettement : le malade lui-même se rend compte de cette amélioration, en nous disant avec quelque satisfaction : « Cela va mieux, car je puis sentir ma pomme d'Adam, ce qui m'était impossible depuis longtemps. » L'aile droite du cartilage est libre de tout empâtement : les espaces crico-thyroïdien et thyro-hyoïdien sont nettement explorés et le cou n'est plus tendu dans la projection en avant, avec cette induration au niveau de la région sus-hyoïdienne, qui eût pu faire penser à un phlegmon du plancher de la bouche.

Du côté du larynx, cette action résolutive n'est pas moins nette : nous avions antérieurement un larynx rouge, congestionné, recouvert de mucosités filantes, épaisses, baveuses, la respiration était pénible, et avec l'application des rayons X on voit cesser ces phénomènes en même temps que le laryngoscope nous permet de constater des changements très nets dans l'aspect des lésions. La muqueuse prend une coloration plus claire, plus rosée, anémiée presque et tout autour de la plaie bourgeonnante s'étale un fin liséré blanchâtre qui

tranche nettement sur le fond rouge de l'ulcération néoplasique et le fond rosé des tissus du voisinage. La sécrétion muco-purulente diminue d'une façon rapide et avec une telle intensité qu'à cette hypersécrétion succède une sécheresse très pénible.

L'ulcération elle-même est plus belle à l'œil, moins sale, moins sanieuse, s'étalant plus nettement avec un bourgeonnement moindre. Ainsi le fait qui nous frappe dans cette action des rayons X, c'est la production, autour du tissu ulcéré, d'une zone d'ischémie, isolant le tissu morbide de la muqueuse saine. Ce liséré blanchâtre, dont la coloration ressemble à celle produite sur les tissus par un badigeonnage à l'adrénaline, paraît être la limite des tissus morbides et sphacélés qui finiront par tomber; il y aurait comme la formation d'une capsule autour du foyer de dégénérescence. Que va devenir ce foyer morbide, apparemment isolé par une zone neutre, ischémiée, des tissus sains? Va-t-il se résorber progressivement, digéré par l'action absorbante des tissus normaux dont la vitalité est accrue par une suractivité fonctionnelle; ou bien va-t-il se localiser, s'enkyster et finalement disparaître avec sa coque d'enveloppe qui serait la zone ischémiée? Morton a constaté un cas dans lequel l'épithélioma du larynx semblait, après deux semaines, vouloir s'énucléer de lui-même.

L'explication de ces phénomènes est assez délicate, et on ne peut que formuler des hypothèses sur le mécanisme d'élimination de ces tumeurs. Plusieurs théories ont été émises pour expliquer l'action des rayons de Roentgen. La théorie par laquelle le processus curatif est amené par la stimulation des fonctions réparatrices produites par une réaction inflammatoire, ne trouve pas tout à fait sa démonstration ici, car il n'y a pas eu dans notre cas de réaction inflammatoire : nous avons plutôt constaté de l'ischémie rapide des tissus, une sorte de déshydratation immédiate de la zone périnéoplasique. De même la théorie parasitaire du cancer ne saurait être invo-

quée. La théorie qui nous séduit le plus et qui semble s'appuyer sur les faits que nous avons observés dans le cas actuel est celle par laquelle les rayons X auraient le pouvoir d'influencer le pouvoir moléculaire au point de vaincre la tendance aberrante du développement cellulaire et de rétablir les caractères normaux de la fonction formatrice. De toutes ces hypothèses, émises par Skinner (voir *Journal de physiothérapie*, 15 juin 1903), aucune n'explique d'une façon certaine l'action des rayons X et nous croyons que les rayons de Roentgen agissent en modifiant le tissu qui entoure immédiatement la tumeur, lui ôtant toute vitalité, formant entre le tissu morbide et le tissu sain une barrière à travers laquelle ne pourraient passer les germes pathologiques. La tumeur, se trouvant de ce fait privée de relations avec les tissus du voisinage, s'encapsulerait, et, n'étant plus nourrie, serait éliminée comme un corps étranger ou absorbée par la marche progressive des tissus normaux, qui chercheraient à combler une perte de substance en reprenant les positions antérieures. C'est ce que l'observation clinique nous permet de formuler d'après l'examen minutieux de notre malade.

Mais l'action des rayons X ne paraît pas être curative d'une façon absolue, et alors elle deviendrait seulement d'un concours précieux pour une intervention chirurgicale ultérieure, en localisant davantage la tumeur. L'opération serait facilitée sans doute, et la reprise des rayons X après l'intervention assurerait d'une façon définitive la résorption des tissus néoplasiques.

Conclusions. — Les rayons de Roentgen appliqués au traitement du cancer du larynx produisent des modifications très heureuses du côté des symptômes et des lésions. Les résultats sont des plus encourageants, et la guérison, quelquefois, est due uniquement à ce moyen physiothérapique.

L'expérimentation plus approfondie de cette méthode, la nature, l'ancienneté de l'affection sont des facteurs qui deman-

dent à être mis en ligne de compte pour que l'application des rayons X se fasse avec les plus grandes chances de succès. Peut-être un jour viendra où la chirurgie cédera le pas à cette médication nouvelle; et que là où le bistouri aura été impuissant, le traitement radiothérapique pourra apporter un soulagement, quelquefois une guérison.

VOLUMINEUSE TUMEUR BÉNIGNE
DU PHARYNX LARYNGÉ
ABLATION PAR LA VOIE TRANSHYOÏDIENNE[1]

Par le Dr **GAUDIER**, professeur agrégé à la Faculté de Lille.

Observation I. — Le 11 juillet 1902, le Dr Leclercq, de Pérenchies (Nord), nous présente une de ses malades qui se plaint depuis près d'un an de troubles de la déglutition qui vont en augmentant chaque jour. Il s'agit d'une femme de cinquante-deux ans, fermière, présentant les apparences extérieures d'une bonne santé et qui n'accuse pas d'amaigrissement notable. Elle raconte qu'actuellement les liquides eux-mêmes passent difficilement et que la déglutition des solides est impossible depuis près d'un mois. Elle s'étrangle très facilement et sent qu'un obstacle est situé très haut. A l'examen au laryngoscope on constate, assez difficilement, qu'il existe une volumineuse tumeur siégeant dans le pharynx laryngé et paraissant implantée sur sa face antérieure, à peu près au niveau des cartilages aryténoïdes. On ne voit bien que la portion antérieure de la masse qui occupe tout l'espace compris entre le pharynx et le larynx, refoulant ce dernier. Si on pratique l'examen avec le doigt, ce qui n'est pas facile vu la profondeur, on arrive du bout du doigt à en délimiter le contour en arrière et sur les côtés. La consistance de la masse est régulièrement élastique et l'exploration n'amène pas de saignement, mais est mal supportée par la patiente. Cette pauvre femme est, en effet, très affaiblie par le jeûne auquel la force cette occlusion pharyngée et, depuis un mois, elle ne se soutient que par des lavements alimentaires et du lait.

1. Communication au Congrès de chirurgie, octobre 1903.

Il existe un petit ganglion au niveau de la corne gauche de l'os hyoïde.

En raison du développement de la tumeur, de sa pédiculisation, de sa consistance ferme et élastique, nous pensons qu'il s'agit d'une tumeur bénigne.

Il ne fallait pas songer à intervenir par la voie buccale, car les manœuvres auraient été trop difficiles et l'ablation fatalement incomplète. On ne pouvait aborder la tumeur que par la voie trans-hyoïdienne, que nous avions déjà employée et préconisée dans la thèse de notre élève Chevalier à propos d'une tumeur (thyroïde) de la base de la langue.

Opération le 17 juillet. — Malade endormie au chloroforme dans la position de Rose. Trachéotomie préventive sans la canule tampon. Incision médiane de 7 à 8 centimètres, partant de l'encoche du cartilage thyroïde et remontant à 5 centimètres au-dessus de l'os hyoïde. Section de l'os après dénudation à la scie de Gigli. Une incision transversale ouvre largement la membrane thyro-hyoïdienne et, d'un coup de bistouri passant entre la base de l'épiglotte et la langue, on pénètre dans le pharynx. Un aide attire fortement la langue hors la bouche et, grâce aux écarteurs introduits dans la plaie et en déprimant l'épiglotte avec une spatule recourbée, on aperçoit facilement la tumeur dans son ensemble. Le doigt explore les limites et sent bien la base d'implantation. Nous pouvons passer ainsi très facilement derrière une anse de galvanocautère, ce qui nous permet de l'extraire sans presque de saignement. Nous nous assurons ensuite que le pharynx et l'œsophage sont bien libres en passant les plus grosses bougies de Bouchard, puis nous cautérisons très légèrement l'implantation avec un cautère à pointe courbe. Une très grosse sonde œsophagienne est ensuite placée dans l'œsophage et ressort par la bouche. Nous reconstituons les différents plans au catgut, l'os hyoïde est suturé au fil d'argent et la peau au crin de Florence. La canule à trachéotomie est laissée en place pendant quarante-huit heures seulement. La réunion se fit par première intention. La sonde fut laissée pendant huit jours et ne fut plus passée ensuite que pour alimenter la malade trois à quatre fois par jour. Au bout de quinze jours on essaye de se passer de sonde et de laisser la malade s'alimenter seule, mais cela est impossible, les liquides pénètrent dans le larynx, provoquant des quintes de toux très violentes. Il se produisit consécutivement une inflammation aiguë des cordes vocales qui dura près de deux mois. C'est seulement, en effet, au commencement d'octobre que la malade put émettre quelques sons et

qu'elle put aussi s'alimenter sans sonde. Actuellement, 1er septembre 1903, le doigt ni le miroir ne décèlent plus rien et la malade a repris sa vie normale, s'alimentant sans aucune gène. L'examen de la pièce fit reconnaître qu'il s'agissait d'un fibro-lipome recouvert de muqueuse normale.

Les tumeurs du pharynx inférieur sont excessivement rares et, jusqu'à ces derniers temps, n'avaient fait l'objet d'aucune description d'ensemble. Le premier, Pussacq-Larcebau, en 1895, dans sa thèse de doctorat, rassembla toutes les observations connues et essaya d'en dégager l'histoire. Morestin, en 1898, consacra à ce sujet quelques pages, dans le tome VI du *Traité de chirurgie,* et, tout dernièrement, Brehon, de Lille, en fit le sujet de sa thèse inaugurale[1].

En fait, les tumeurs bénignes du pharynx inférieur se présentent de deux façons bien différentes. Dans un premier cas, la tumeur sessile, ou pourvue d'un court pédicule, s'implante sur la paroi antérieure du pharynx inférieur au niveau des cartilages aryténoïdes ou des sillons glosso-épiglottiques latéraux. Dans un autre cas, la tumeur, tout en présentant le même point d'insertion, présente un long pédicule qui peut atteindre jusqu'à 15 ou 20 centimètres. La tumeur alors ne siège plus dans le pharynx, mais dans l'œsophage ou même dans l'estomac; c'est le type du polype du pharynx ou de l'œsophage que l'on a l'habitude de décrire dans un même chapitre, sa symptomatologie étant identique que son insertion soit pharyngée ou œsophagienne. La caractéristique de ces polypes, en deux mots, est que la plupart du temps ils passent inaperçus, n'étant révélés qu'à l'autopsie, ou bien à l'occasion d'un effort de toux ou d'un vomissement qui les projette dans la bouche et même au dehors de la bouche du patient (cas de Brehon, *in loco citato*). La première variété

1. Brehon, *Les polypes de l'œsophage et du pharynx laryngé* (Thèse de Lille, 1903).

de tumeur sessile ou faiblement pédiculée, au siège pharyngien, seule nous intéresse ici.

La symptomatologie de ces tumeurs est variable comme leur volume et surtout avec leur volume, mais un symptôme paraît dominer tous les autres, c'est la dysphagie, accompagnée ou non de troubles de la respiration ou de la phonation, suivant que la masse comprime plus ou moins le larynx ou se renverse sur l'orifice glottique. La lecture des quelques observations suivantes en dira plus qu'une longue description.

Obs. II (Larondelle, *Bull. de l'Acad. Royale de Belgique,* 1870). — Malade de vingt-huit ans qui, seize mois avant l'examen, ressentait une difficulté dans la déglutition, difficulté qui avait augmenté à tel point que six mois après la dysphagie était complète et le passage des aliments solides impossible. La voix était devenue enrouée avec un timbre nasillard, la respiration était bruyante et gênée, des accès de suffocation et des quintes de toux très pénibles se déclaraient fréquemment. En abaissant la langue on découvrait une tumeur située en arrière de la base et remplissant tout l'espace compris entre elle et la paroi postérieure du pharynx. Elle paraissait être de forme arrondie, sa couleur était rougeâtre, sa surface unie; elle n'était pas fluctuante ni animée de battement. Elle n'était le siège d'aucune douleur soit spontanée, soit provoquée à la pression. Son insertion se faisait sur la paroi latérale gauche du pharynx, au-dessous de l'amygdale, au moyen d'un pédicule très court.

Obs. III (Fiucher, *Union méd.*, Paris, 1870). — Homme de trente-sept ans. Le début de l'affection remonte à peu près à deux ans; la déglutition est plus difficile qu'auparavant; l'expiration est normale, mais l'inspiration pénible surtout pendant le sommeil, la voix est altérée et sourde. En abaissant fortement la langue, on aperçoit, derrière l'épiglotte et pendant l'ascension du larynx, une tumeur de la grosseur d'une noix globuleuse; difficilement le doigt la contourne et définit le point d'implantation qui siège sur la paroi antérieure du pharynx, tout près de l'orifice supérieur du larynx. La consistance de la tumeur est ferme, la palpation n'amène pas de saignement; il n'y a pas d'adénopathie.

Obs. IV (Aplavin, *New-York med. Journ.*, sept. 1886). — Homme de vingt-huit ans, présentant quelques troubles de suffocation sans dysphagie, dus à la présence, dans le pharynx, d'une volumineuse tumeur d'aspect rosé, molle et élastique, insérée sur la face postérieure du cartilage cricoïde et remplissant le carrefour pharyngo-laryngé.

Obs. V (Mac Leod, *Lancet*, mars 1889). — Homme de trente-cinq ans. Difficultés dans la déglutition depuis trois ans. Voix rauque. En examinant le pharynx avec le doigt, on touche une tumeur ferme, globuleuse, qui semble occuper toute la cavité, du volume d'une petite orange, insérée par un pédicule court sur le repli ary-épiglottique gauche.

Le diagnostic ne peut se faire que par le toucher pharyngé ou la laryngoscopie ou les deux réunis, se complétant mutuellement. L'examen laryngoscopique nous permettra plus ou moins facilement, et suivant que le médecin en a plus ou moins l'habitude, de constater qu'il existe, dans le pharynx inférieur, une tumeur dont nous apprécierons surtout l'aspect extérieur, la coloration, mais difficilement le point d'implantation. Le toucher peut n'être pas facile et même dans certains cas être rendu impossible par la susceptibilité du malade. Il exige beaucoup de douceur et nous permettra peut-être de reconnaître la consistance de la tumeur, ses contours, ses adhérences possibles, son point d'implantation, sessile ou pédiculé, mais ce ne sera que dans le cas de tumeur très peu volumineuse que nous pourrons apprécier pleinement ses détails, et dans les cas ordinaires il subsistera quand même un doute concernant le volume réel et les dimensions du pédicule. Mais nous aurons reconnu pourtant qu'il s'agit d'une tumeur probablement bénigne parce qu'elle est recouverte d'une muqueuse normale, parce qu'elle ne saigne pas, parce qu'elle est mobile, de consistance ferme ou molle, mais élastique, parce qu'il n'y a pas d'adénopathie cervicale : tous symptômes dont nous ne rencontrerions pas le cortège dans le cas de tumeur

maligne ou de collection liquide, anévrysmes, kystes, abcès, etc.

Le pronostic est, en général, bénin, et les accidents qui ont pu survenir chez les malades porteurs de telles tumeurs sont surtout dus au genre d'intervention dirigée contre elles. En fait, de pareils cas ne devraient pas se produire, surtout si le malade venait voir le médecin de bonne heure et si l'opération que l'on doit pratiquer, se fait au grand jour, et non à l'aveuglette comme certaines extirpations brutales pratiquées jadis par les voies naturelles et sans aucun contrôle, ce qui exposait à des hémorragies mortelles. Actuellement, l'ablation par les voies naturelles ne doit être tentée que si la tumeur est de petit volume avec un pédicule mince. Dans ce cas, on se trouvera bien de l'emploi du serre-nœud à grande courbure laryngée, que l'on passera en s'aidant de l'index gauche qui guidera l'anse d'acier autour de la tumeur. On serrera progressivement. On pourrait aussi employer l'anse chaude, ce qui permettrait de faire l'ablation à blanc. Mais il est rare que malgré l'anesthésie locale on puisse appliquer cette méthode, en raison de l'indocilité de certains malades, de la difficulté des manœuvres dans une gorge étroite, des spasmes et surtout du volume de la tumeur. Dans ce cas, surtout si l'on est mal renseigné sur la nature de la masse et son point d'implantation, il vaudra mieux l'aborder par la pharyngotomie.

Il existe plusieurs procédés de pharyngotomie : la pharyngotomie sus-hyoïdienne; la pharyngotomie sous-hyoïdienne, soit latérale, soit médiane, et pour celle-ci avec incision transversale ou longitudinale ou les deux incisions combinées; la pharyngotomie transhyoïdienne.

Nous rappelons, en quelques mots, le manuel opératoire e cette dernière : incision médiane commençant à 1 centinètre au-dessus de l'os hyoïde et se terminant à l'échancrure supérieure du cartilage thyroïde. Section de la peau, es parties sous-jacentes, jusqu'au raphé médian, des muscles

mylo-hyoïdiens. Section de l'os hyoïde sur la ligne médiane. Écartement des deux fragments osseux et incision de la muqueuse du pharynx en ayant grand soin de ne pas blesser l'épiglotte. La brèche étant faite, le doigt explore à nouveau les contours de la tumeur, son implantation, et l'extirpation peut se faire soit au moyen du serre-nœud, soit avec un morcelleur. Toutes ces manœuvres doivent se pratiquer dans la position de Rose et il est bon de pratiquer la trachéotomie préalable ou d'avoir sous la main ce qu'il faut pour la faire en cas d'urgence. Après l'opération, il sera utile d'assurer l'hémostase et de pratiquer, si nécessaire, une cautérisation de la base d'implantation de la tumeur.

SOCIÉTÉ OTO-LARYNGOLOGIQUE DE MUNICH

Séance du 20 avril 1903.

M. Schafer. — **Cancer du larynx. Guérison après thyrotomie.**

Le malade présenté est un cocher de quarante ans, qui avait été pendant neuf mois traité de diverses façons pour une dysphonie progressive. Quand je le vis pour la première fois, la corde gauche était fortement hypertrophiée et très rouge ; en avant et se prolongeant en haut vers la bande ventriculaire, on apercevait un bourgeon proéminent à surface irrégulière. Le diagnostic histologique ne fut pas douteux : il s'agissait d'un épithélioma. Thyrotomie après trachéotomie préliminaire. A l'ouverture du larynx, on put voir nettement que, seule, la corde vocale gauche était atteinte. Aussi, l'hémilaryngectomie put-elle être évitée. Excision de la corde depuis la commissure antérieure jusqu'à l'apophyse vocale y compris la muqueuse tout autour. Curetage du cartilage et cautérisation de la plaie. Dissection de la muqueuse en dessous et au-dessus et réunion des deux bords par-dessus l'aryténoïde, qui avait été largement mis à nu. Décanulement tout de suite après l'opération et réunion de la plaie du larynx par première intention. Il n'y eut pas de dysphagie et, dix jours après, le malade put reprendre son service. Je vous présente le malade — neuf mois après son opération — et vous pouvez vous rendre compte que la

corde gauche est remplacée par un tissu cicatriciel bien limité en dedans par un bord net, rouge partout, mais se mobilisant normalement et ne gênant nullement la voix.

M. Neumayer. — **Contribution à l'étude des corps étrangers de l'œsophage.**

Treize observations de corps étrangers de l'œsophage. Le diagnostic et l'extraction (au moins pour la plupart) ont été faits à l'aide de l'œsophagoscope.

L'œsophagoscopie est le procédé de choix pour diagnostiquer la présence d'un corps étranger. Elle est facile et ce qui n'est pas à dédaigner quand il s'agit de corps étrangers pointus, enclavés dans les parois, elle n'expose pas aux dangers de la perforation. Dans plusieurs de ces observations, on avait fait des sondages et des examens radioscopiques sans le moindre résultat et l'œsophagoscopie avait même réussi à faire découvrir de petites esquilles osseuses fixées dans les parois.

Sa valeur thérapeutique est aussi très grande, et onze fois l'extraction a été des plus faciles, sans causer d'ennui aux malades; deux fois seulement il fallut faire l'œsophagotomie, une fois pour un os volumineux, l'autre fois pour une pièce dentaire qui n'avaient pas pu être mobilisés autrement.

(Le rapport sera publié dans la *Münch. med. Wochens.*, et a fait le sujet d'une nouvelle communication analogue à la séance du 15 juin.) (*Monats. f. Ohrenheilk.*, janv. 1904.)

Dr Bertemes.

ASSOCIATION DES OTO-LARYNGOLOGISTES
DE L'OUEST ALLEMAND

Séance du 26 juillet 1903 à Cologne.

M. Fakeldey. — **Laryngologistes et sociétés de secours mutuels; intérêts professionnels.**

La communication n'est pas publiée, mais on voit que les laryngologistes allemands prennent part à la campagne des médecins contre les sociétés de secours mutuels; le temps viendra où nos confrères en spécialité, surtout ceux qui sont insta lés dans les petites villes, puisque la question ne peut intéresser qu'eux seuls, voudront peut-être en entendre causer.

M. Marx. — **Présentation d'un malade atteint d'une tumeur de la base du crâne.**

Il s'agit d'un volumineux sarcome fortement adhérent à la cloison nasale et ayant perforé la voûte palatine et la fosse canine. On avait essayé par deux fois de l'énucléer, la deuxième fois on avait même ligaturé le tronc de la carotide, mais l'opération avait dû être interrompue tellement l'hémorragie avait été violente. Contre toutes prévisions, la tumeur après la deuxième intervention a diminué de volume, à tel point que le malade, un mineur de vingt-six ans, a pu de nouveau reprendre son travail.

M. Littaur. — **Un cas de fistule congénitale du cou.**

La fistule commence tout près du larynx; elle a une direction presque verticale et finit, au moins extérieurement, près de l'angle de la mâchoire; on la sent nettement sous forme d'un cordon dur; dès qu'on la comprime, on voit sortir du pus au-dessus de l'amygdale du même côté. Le malade est âgé de vingt-deux ans. Il faudra probablement faire une extirpation complète.

M. P. Reinhard. — **L'inhalation de vapeurs médicamenteuses. Procédé du Dr Bulling.**

Le procédé vaporise l'eau en une buée extrêmement fine grâce à une disposition spéciale qui fait intervenir de l'air comprimé. M. W. Schrötter avait déjà montré que de cette façon la buée arrive jusque dans les plus fines bronches et qu'on pouvait ainsi faire absorber, par exemple, de l'iodure de potassium. L'installation de ces vaporisateurs doit être préconisée pour les hôpitaux, les sanatoria, les fabriques et partout où il faut faire l'antisepsie des poumons.

M. D. Reinhard. — **Corps étrangers du nez et végétations adénoïdes.**

M. Reinhard a fréquemment vu des enfants qu'on lui amenait pour corps étrangers du nez atteints de végétations. Le nez coule, le vestibule s'infecte et se prend d'eczéma. L'enfant a des démangeaisons et se fourre les doigts dans le nez et avec le doigt tout ce qu'il tient en mains, tels que cailloux, fèves, etc.

M. Buss. — Chez un de mes opérés de végétations, la respiration nasale ne se rétablit que le jour où l'enfant réussit en éternuant à se débarrasser d'un morceau de moelle de sureau qu'il s'était introduit dans le nez.

M. Fabian. — 1° **Observation d'abcès du cerveau.**

Une femme de trente-huit ans est prise d'une otite moyenne, elle a de violentes douleurs d'un côté de la tête, et l'auteur est conduit à lui faire une trépanation dès le deuxième mois. L'antre ne contient que très peu de pus, les osselets sont cariés et enfouis dans des fongosités; la dure-mère paraît normale. Au cours des premiers pansements, érysipèle avec frissons et 40° de température. L'érysipèle guéri, la fièvre continue et les douleurs de tête reprennent, l'état général baisse, il y a de la somnolence et une apathie complète.

Trépanation vers le lobe pariétal, la ponction donne du pus. Incision de la dure-mère. Abcès cérébral volumineux. La fièvre et les symptômes cérébraux ne regressent pas de sitôt, il y a encore des moments où la torpeur intellectuelle, la somnolence et un état de coma des plus inquiétants assombrissent le pronostic; il se fait de la rétention des urines et de l'œdème pulmonaire, mais tout rentre en ordre après que l'abcès avait donné à plusieurs reprises de nouvelles quantités de pus. Deux mois et demi après, la guérison était parfaite, à part une légère sécrétion par l'oreille et de l'amnésie partielle pour certains mots.

Peut-être l'érysipèle intercurrent a-t-il été pour quelque chose dans la formation de l'abcès cérébral.

M. Tary a opéré un abcès cérébral n'ayant pas occasionné de symptômes en foyer. La malade a présenté depuis des phénomènes d'hystérie.

2° **Corps étranger du larynx.**

Il s'agit d'un crochet en fer, long de 3 centimètres et large de 15 millimètres, aspiré par un enfant de sept ans. Impossible de le retirer par les voies naturelles, même sous narcose. La dyspnée devenant inquiétante, il fallut faire la thyrotomie, grâce à laquelle on réussit à désenclaver le crochet qui s'était fixé dans l'espace sous-glottique; pour immobiliser le larynx on fit, en outre, la trachéotomie crico-thyroïdienne. La canule fut retirée le septième jour. La voix est restée normale (*Monats. f. Ohrenheilk.*, janv. 1904).

Dr Bertemes.

REVUE GÉNÉRALE ET ANALYSES

BOUCHE ET PHARYNX BUCCAL

Un cas de tuberculose du pharynx *(Case of tuberculosis of the pharynx)*, par le Dr H. S. Birkett.

Il s'agit d'un enfant de quinze ans. Les parois latérales du pharynx étaient occupées par des masses énormes de granulations ressemblant au frai de grenouille. La face supérieure du palais et les parois du naso-pharynx étaient infiltrées et rendaient la respiration nasale impossible. La muqueuse des tissus voisins était extrêmement pâle.

Dans l'histoire familiale, on trouvait des antécédents franchement tuberculeux du côté paternel, et l'enfant occupait une chambre où un de ses oncles était mort de tuberculose. A l'examen du thorax, on trouva les poumons normaux, et l'analyse bactériologique des crachats a donné un résultat négatif. La température était aussi normale.

Au point de vue du diagnostic, la question se posait de savoir s'il s'agissait d'une syphilis héréditaire, de tuberculose ou d'une tumeur maligne. La première a pu être éliminée par l'absence de tous symptômes qui la corroboreraient. De même, le type indolent des granulations, l'absence d'infiltration des tissus du voisinage et sa rareté à cet âge là, ont permis d'exclure l'hypothèse d'une tumeur maligne.

Les masses bourgeonnantes furent enlevées sous la narcose éthérée. L'examen anatomo-pathologique y a décelé la présence de cellules géantes et de bacilles de la tuberculose. L'injection de tuberculine a provoqué une réaction typique. Le traitement consista dans l'emploi successif de curetage, d'application d'acide lactique et des rayons X. Quoique pas encore guéri cependant au moment où l'auteur composait son travail, l'enfant était notablement amélioré. (*The Jour. of Laryngol.*, janvier 1904, p. 57.)

Dr Trivas.

NEZ ET PHARYNX NASAL

Kyste mucoïde du cornet moyen *(Mucoid cyst of left-middle turbinal)*, par le Dr G. T. R ss.

Le malade, âgé de seize ans, se plaignait depuis quelques mois de céphalées et de névralgies faciales. L'inspection a fait constater une tumeur lisse, globuleuse, perlée, ayant distendu la fosse nasale et repoussé la cloison. Après avoir été disséquée avec des pinces coupantes, elle donna issue à un liquide visqueux, épais, demi-transparent. Le point d'insertion du kyste était la partie antérieure du cornet moyen. Son ablation eut pour résultat une prompte guérison avec disparition complète de tous les symptômes. (*Canada Med. Journ.* fév. 1903, d'après *The Journ. of Laryngol.*, déc. 1903.)

Dr Trivas.

Un cas de sarcome à cellules fusiformes dans le naso-pharynx d'un enfant âgé de cinq ans *(Ein Fall von Spindelzellensarkom in Nasenrachenraum eines fünfjährigen Kindes)*, par M. le Dr Senator.

L'enfant présentait depuis neuf mois environ une obstruction nasale qui faisait penser à la présence de végétations adénoïdes. Il présentait d'ailleurs le facies adénoïdien typique. A la simple inspection de la bouche et du pharynx, on apercevait la partie inférieure d'une tumeur qui provenait du naso-pharynx et refoulait en avant le voile du palais et la luette. La tumeur avait l'aspect papillomateux, paraissait attachée au naso-pharynx à la façon d'une graine de raisin et présentait à sa partie inférieure, à droite, une petite surface noirâtre, probablement gangrénée; sa consistance était molle et elle paraissait nettement circonscrite. Elle fut enlevée sans difficulté à l'aide de l'adénotome de Gottstein; aussitôt enlevée, elle se divisa en plusieurs parties dont chacune avait le volume d'une cerise ou d'une prune, tout semblant avoir été attaché au naso-pharynx par un pédicule commun.

L'hémorragie fut insignifiante, infiniment moins abondante qu'à la suite de l'ablation de simples végétations adénoïdes. Cette dernière circonstance, ainsi que le volume et la structure de la tumeur, rendaient le diagnostic de végé-

tations adénoïdes peu probable. On pratiqua donc l'examen microscopique, qui montra qu'il s'agissait d'un fibro-sarcome à nombreuses cellules fusiformes.

Quoique les sarcomes du naso-pharynx ne soient pas rars, il n'est cependant pas fréquent d'observer cette affection chez des enfants de cet âge. Un autre trait caractéristique de ce cas, c'est que le sarcome était resté pendant neuf mois sans manifester la moindre tendance à la propagation aux régions voisines. *(Deuts. med. Wochens.*, n° 27, 1903.)

Dr S. JANKELEVITCH.

CAVITÉS ACCESSOIRES

Ostéomyélite du crâne avec empyème des cavités accessoires du nez; thrombose sinusienne; pyohémie; mort; autopsie *(Osteomyelitis of the skull with empyema of the nasal accessory cavities; sinus thrombosis; pyoemia; death; autopsy)*, par le Dr ARNOLD KNAPP.

La malade, jeune femme de vingt et un ans, avait subi plusieurs opérations pour des polypes du nez. Elle présentait une déformation caractéristique de la face due à une ethmoïdite générale (ostéomyélite) associée à un empyème de toutes les cavités accessoires du nez. Une ostéomyélite du frontal se déclara ensuite; elle se propagea en arrière jusqu'à la portion squameuse du temporal, et occasionna un abcès épidural avec thrombose du sinus sigmoïde et pyohémie mortelle. (*Archiv. of Otol.*, vol. XXXII, n° 3.)

Dr TRIVAS.

OREILLES

Note sur un cas d'abcès cérébelleux d'origine otique *(Note on a case of cerebellar abscess of otitic origin)*, par le Dr G. T. HANKINS, de Sydney.

Une fillette de dix ans, atteinte depuis quelques années d'une suppuration de l'oreille droite, souffre depuis une huitaine de jours de douleurs dans l'oreille du même côté. Le lendemain, elle est prise de convulsions qui durent trente-six heures, et tombe dans un état inconscient accompagné de cécité.

A l'examen, on trouve la malade couchée sur le côté, la tête et les genoux rétractés. Les signes de Kernig et de

Babinski font défaut; les réflexes rotuliens existent; les pupilles réagissent et sont égales. Température, 37°. Très agitée.

L'auteur, soupçonnant une méningite cérébro-spinale, pratique une ponction lombaire, mais ne trouve pas de microorganismes dans le liquide. Une certaine amélioration se produit; la température est normale, pas de névrite optique; la malade indique la mastoïde droite comme siège de la douleur. Le jour suivant, nouvelle ponction lombaire sous chloroforme; pendant la narcose, arrêt de la respiration, qui n'est rétablie qu'au bout de deux heures à l'aide de la respiration artificielle.

Le lendemain, ouverture de l'antre avec curetage de la caisse et des cellules mastoïdiennes. On ne trouve pas de pus, mais on enlève des fongosités et l'on agrandit en arrière la cavité osseuse. A l'ouverture de la rainure du sinus, on voit apparaître du pus; on enlève alors l'os sur toute la longueur de la rainure et l'on curette les fongosités. La pression intra-cranienne est tellement forte que les parois du sinus sont en opposition, et il est difficile de mettre ses bords à découvert. La dure-mère est donc incisée en un point où l'on suppose être le sinus; le sang s'écoule abondamment, ce qui prouve l'absence d'un thrombus.

On continue à enlever de l'os jusqu'en arrière du sinus. La dure-mère, qui bombe, est alors ouverte et, avec une paire de pinces à sinus, on pénètre dans la substance du cervelet. A une profondeur de 1 pouce et demi, on atteint un foyer purulent et on pénètre à un pouce plus loin, sans rencontrer aucune résistance. On retire près d'une once de pus et, après nettoyage, on insère un drain long de 1 pouce et demi.

Immédiatement après l'évacuation du pus, l'état de la malade s'améliore; elle reprend conscience et répond quand on lui parle. Quatre jours plus tard, l'amélioration fait place à une nouvelle agitation avec inconscience et convulsions, et la malade meurt neuf jours après l'opération. A l'autopsie, on trouve deux autres cavités abcédées.

Dans ses considérations, l'auteur attire l'attention sur les points suivants : Les abcès du cervelet peuvent évoluer avec très peu de symptômes de localisation, mais la cessation de la respiration et l'assoupissement mécanique doivent être considérés comme tels. L'absence, dans ce cas, de vomissement et de névrite optique est aussi digne de remarque.

En ce qui concerne l'opération, l'auteur se demande si, lorsqu'on est à la recherche d'un abcès cérébelleux en connexion avec une cure radicale, il vaut mieux explorer en avant ou en arrière du sinus.

Dans le cas qui nous occupe, le premier procédé eût permis de ponctionner l'abcès primitif, et il est probable que les deux autres se seraient vidés par la même voie. Cette méthode a l'avantage d'exposer la face postérieure de la pyramide du temporal, où l'on a plus de chance à tomber sur le foyer purulent; elle offre, par contre, un sérieux inconvénient, puisque l'écoulement du pus risque de contaminer la zone de l'opération mastoïdienne, tandis que, en faisant l'ouverture dans la fosse cérébelleuse bien plus en arrière, on met la cavité mastoïdienne à l'abri d'une nouvelle infection. (*Australasian Med. Gaz.*, 20 juin 1903, et *The Laryngoscope*, n° 10, oct. 1903.) Dr Trivas.

Sur la situation du sinus sigmoïde dans l'os temporal des enfants, par le Dr P. Rudloff, de Wiesbaden.

On sait que Macewen indique, comme ligne de repère du sinus sigmoïde, sur la surface extérieure du crâne, la ligne qui va de la partie la plus profonde de l'incisure pariétale du temporal à la pointe de l'apophyse mastoïde. Dans la plupart des cas, cette ligne correspond à la partie moyenne du sinus, plus rarement à sa limite postérieure, plus rarement aussi, et surtout à gauche, à sa limite antérieure. Ces conditions, vraies chez l'adulte, ne sont plus exactes chez l'enfant, d'après Rudloff. Celui-ci, après une opération chez une enfant de quatre ans, où, se guidant sur la ligne de Macewen, il ne put pas découvrir le sinus sigmoïde, mais arriva sur les méninges, s'est livré à des recherches sur une série de crânes d'enfants.

Il a pu se rendre compte, par cette étude, que le sinus sigmoïde, chez l'enfant, se trouve fort loin de la ligne de Macewen. Les mensurations ont donné les résultats suivants : la distance du sinus à la ligne de Macewen était :

I. A la hauteur de la racine de l'apophyse zygomatique : 1° chez un nouveau-né, 6 millimètres; 2° chez un enfant d'un an, 6 millimètres; 3° chez un enfant de 2 à 3 ans; 10 millimètres; 4° chez un enfant de 6 ans, 3 millimètres; 5° chez un enfant de 9 à 10 ans, 7 millimètres.

II. A la hauteur de la suture pariéto-mastoïdienne, la distance était encore plus considérable : 1° chez le nouveau-né, 7 millimètres; 2° chez l'enfant d'un an, 10 millimètres; 3° chez l'enfant de 2 à 3 ans, 17 millimètres; 4° chez l'enfant de 6 ans, 6 millimètres; 5° chez l'enfant de 9 à 10 ans, 16 millimètres.

Chez le nouveau-né, le sillon creusé dans le temporal pour le passage du sinus est si superficiel qu'il est difficilement reconnaissable. Il devient plus profond à mesure que l'enfant grandit en même temps qu'il se rapproche de la mastoïde. Il finit par atteindre la ligne de Macewen vers l'âge adulte.

Ces données peuvent être d'une certaine importance pour le chirurgien. (*Zeitsc. f. Ohrenheilk.*, Wiesbaden, nov. 1903, vol. XLV, t. III, p. 220.) H. Bichelonne.

La résection de la paroi postérieure du conduit auditif membraneux et le pansement sans tamponnement après les opérations curatives de l'otorrhée chronique, par le Dr Delsaux, de Bruxelles.

L'opération osseuse terminée, l'auteur incise le conduit depuis son extrémité interne jusque dans la conque. Puis il enlève le lambeau inférieur, obliquement, de la partie profonde vers le méat. De même pour le lambeau supérieur. ' - brèche osseuse se continue donc directement, en haut en bas, avec les parois du conduit. Les soins consécutifs l'intervention consistent en insufflations pariétales d'acide orique, d'iodoforme, de dermatol, répétés suivant le be-in.

Suit une observation qui montre le bien-fondé et les avantages de ce procédé, qui est pratiqué depuis plus de huit ans à la clinique du professeur Moure, non pas dans tous ses détails, mais dans ses deux principes fondamentaux : section de la paroi postérieure du conduit et suture immédiate de la plaie auriculaire postérieure. (*Ann. des mal. de l'oreille, du larynx, du nez et du pharynx*, oct. 1903.)

Dr KAUFMANN.

Un cas d'aphonie due à la pression d'un corps étranger dans le conduit auditif externe *(Case of extreme hoarseness due to pressure of a foreign body in the external auditory meatus)*, par le Dr G. H. MATHEWSEN.

Jeune homme de dix-neuf ans, venu consulter pour une extinction de la voix et de la surdité. A l'examen on trouva une oreille obstruée par un bouchon de cérumen. Après l'ablation de ce dernier, l'auteur découvrit au fond du conduit un morceau de mine de crayon mesurant un tiers de pouce de long. Son extraction a été suivie d'un retour immédiat de la voix.

Il s'agirait ici, selon l'auteur, d'une aphonie réflexe due soit à l'irritation du pneumogastrique par l'intermédiaire du nerf d'Arnold dans le conduit, soit indirectement à la compression par le tympan du plexus tympanique du nerf de Jacobson sur le promontoire et ensuite du pneumogastrique. (*The Journ. of Laryngol.*, janvier 1904, p. 60.)

Dr TRIVAS.

VARIA

Du déplacement de l'os hyoïde déterminé par une tumeur de la région cervicale *(Ueber Dislokation des Zungenbeines durch Tumaren im Halse)*, par le Dr WITTMAACK.

Que l'os hyoïde subisse un déplacement à la suite de la pression exercée par une tumeur du cou, ceci n'a rien d'extraordinaire et le plus souvent le fait se passe de commentaires. Mais ce qui est plus rare, c'est qu'il soit possible de constater ce déplacement non seulement par la palpation externe, mais encore à l'aide de l'examen laryngoscopique, et que la même tumeur fasse subir à l'os hyoïde et au larynx des déviations dans des sens opposés. L'auteur a eu

l'occasion d'observer ces deux particularités dans un cas qu'il publie aujourd'hui et qui présente encore quelques autres points curieux.

Il s'agit d'un homme âgé de soixante et un ans, sans antécédents suspects, porteur d'une petite cicatrice au niveau de l'angle droit du maxillaire inférieur et dont la région cervicale gauche était le siège d'une tumeur du volume d'un poing, qui, ayant débuté cinq ans auparavant, était restée longtemps stationnaire et commença à augmenter rapidement de volume depuis quatre ou cinq mois seulement. Le pôle antérieur de cette tumeur, nettement circonscrite, dépassait la ligne médiane de deux centimètres environ, son pôle postérieur atteignait presque l'angle de la mâchoire; elle s'arrête à un centimètre du bord du maxillaire inférieur en haut et à la hauteur du bord inférieur du cartilage thyroïde en bas. Elle est d'une consistance élastique et fluctuante. Pendant la déglutition, elle présente des mouvements synchrones à ceux du larynx. Les grands vaisseaux se trouvent refoulés en arrière. A la palpation, on trouve la pomme d'Adam déviée de deux centimètres à droite de la ligne médiane, tandis que le corps de l'os hyoïde paraît plutôt dévié à gauche; la grande corne droite de l'os hyoïde est accessible à la palpation, tandis que la gauche est recouverte en partie par la tumeur. Le corps thyroïde ne paraît pas hypertrophié.

A l'examen laryngoscopique, on trouva une saillie de la paroi latérale gauche du pharynx et un effacement du sinus pyriforme du même côté. Mais ce qui a surtout frappé l'attention, c'était une espèce d'apophyse de un centimètre de longueur environ, recouverte d'une muqueuse pâle et qui, du sinus pyriforme gauche, faisait saillie dans le pharynx, en passant au-dessus du pli ary-épiglottique et de l'entrée du larynx. Pendant la phonation, elle avance de quelques millimètres de plus et pendant la déglutition accompagne les mouvements du larynx qui se trouve dévié à droite et tordu autour de son axe longitudinal, de sorte que sa ligne médiane se dirige de gauche à droite et d'arrière en avant et forme un angle aigu avec la ligne médiane du corps.

La muqueuse du larynx est normale; quant à l'apophyse en question, elle se montre à la palpation d'une consistance cartilagineuse et il n'est pas difficile de s'assurer qu'elle n'est autre chose que la grande corne de l'os hyoïde. En exerçant une légère pression, il est assez facile de la remettre en place, mais elle ne tarde pas à reprendre sa position anormale dès que la pression cesse.

La tumeur fut enlevée. C'était un kyste uniloculaire, rempli de liquide séreux. Immédiatement après son ablation, le larynx et l'os hyoïde reprirent leur position normale.

L'auteur a pu s'assurer, par des expériences sur le cadavre, que la déviation de l'os hyoïde et du larynx dans des sens opposés avait pour condition nécessaire une extension et une section du ligament thyro-hyoïdien du côté correspondant à la tumeur, soit que celle-ci se soit développée dans le ligament même, soit qu'une de ses parois se trouvât adhérente à ce ligament, ce dernier aura subi une extension et la tumeur aura fait dévier l'os hyoïde ou plutôt sa grande corne en dedans; et lorsqu'elle a augmenté de volume au point d'atteindre le corps thyroïde, elle aura, en comprimant celui-ci, fait subir au larynx une déviation et une torsion agissant à la façon des tumeurs latérales du cou en général.

En ce qui concerne la nature du kyste, trois suppositions sont possibles : il pouvait s'agir soit d'un kyste branchial, soit d'un kyste ayant son point de départ dans un goitre accessoire situé dans le ligament thyro-hyoïdien, soit enfin d'une bourse séreuse. La supposition la plus probable paraît celle d'un kyste branchial, et cela à cause de ses rapports intimes avec le ligament thyro-hyoïdien. Chez les personnes âgées, il se produit à un moment donné, lorsque l'épithélium du kyste commence à subir la dégénérescence cancéreuse, une croissance très rapide de la tumeur.

Quoi qu'il en soit, la tumeur dont il s'agit ici ne pouvait être que de nature bénigne, attendu que les tumeurs malignes, tout en occasionnant des déviations aux organes du cou, les fixent dans leur position anormale et, grâce à leur extension périphérique, finissent même par les englober et

incorporer, tandis que dans le cas en question, la tumeur était nettement circonscrite et les organes déviés n'ont pas tardé à reprendre leur position normale, une fois la tumeur enlevée.

Le principal intérêt de cette observation réside donc dans ce fait qu'elle se rapporte à une variété de tumeurs du cou dont il est possible de faire le diagnostic à l'aide de l'examen laryngoscopique. *(Archiv f. Laryngol.*, XIV 3, 1903.)

Dr S. Jankelevitch.

Voile protecteur fixé au miroir réflecteur pour les opérations sur les voies aériennes, par le Dr Bruno Alexander.

Il arrive fréquemment que, dans les interventions sur l'arrière-gorge et le larynx, du pus ou du sang soient projetés sur le visage de l'opérateur; de même pour les liquides de lavage pendant les injections intra-auriculaires. D'un autre côté, surtout dans les stations climatériques, des médecins atteints d'affections pulmonaires, dans leur clientèle laryngologique, peuvent tousser pendant l'examen de leur malade. Des deux côtés, il existe donc un inconvénient désagréable et un danger d'infection. Aussi l'auteur a-t-il fait construire un voile en batiste susceptible d'être fixé au bandeau frontal du miroir réflecteur : un arc en fil de métal, disposé horizontalement, maintient ce voile loin du visage et empêche qu'il ne soit attiré contre celui-ci dans les efforts d'inspiration. Deux ouvertures sont pratiquées pour les yeux. Ce voile peut être changé et l'appareil désinfecté après chaque intervention. (*Berlin. klin. Wochens.*, n° 10, 1903.)

H. Bichelonne.

NOUVELLES

VIIe Congrès international d'otologie, sous le patronage de M. le Ministre de l'Instruction publique, Bordeaux, du 1er au 4 août 1904.

Le Comité du VIIe Congrès international d'otologie, qui se réunira à Bordeaux, du 1er au 4 août prochain, a décidé d'organi-

ser un Musée de pièces, de préparations macroscopiques et microscopiques, de dessins et de photographies concernant l'anatomie normale et pathologique des oreilles et des fosses nasales, ainsi qu'une Exposition d'instruments et d'appareils ayant trait aux maladies de ces organes.

La faveur avec laquelle ont été accueillies les organisations analogues dans les Congrès antérieurs, et l'intérêt scientifique et pratique qui découle de cette exposition nous paraissent de sûrs garants de son succès.

Le local de la Faculté de médecine ayant été mis à la disposition du Congrès, de vastes amphithéâtres permettront un aménagement avantageux des collections que l'on voudra bien envoyer.

MM. les Drs Guément et Lafite-Dupont, chef des travaux anatomiques, ont bien voulu se charger de l'organisation de cette partie du programme.

En conséquence, MM. les Membres qui désirent exposer quelques pièces, dessins, photographies ou instruments, sont priés d'aviser le plus tôt possible. Dans tous les cas, les colis devront être parvenus à destination le 1er juillet prochain au plus tard.

La feuille collée sur la caisse devra porter le nom et l'adresse de l'expéditeur, afin de faciliter le renvoi des objets qui auront été exposés.

Le Comité bordelais a été organisé comme suit :

Président du Comité d'organisation du Congrès : M. le Dr E. J. Moure ;

Secrétaire adjoint : M. le Dr Brindel ;

Commission du Musée : MM. les Drs Guément et Lafite-Dupont ;

Commission des logements : MM. les Drs Claoué et Dupond ;

Commission des fêtes : MM. les Drs Ardenne et Beausoleil.

Nous rappelons que les demandes d'adhésion au Congrès doivent être adressées à M. le Dr Lermoyez, rue La Boétie, 20 *bis*, Paris, et le montant de la cotisation (25 francs), à M. le Dr Lannois, rue Émile-Zola, 14, à Lyon.

Le Gérant : R. Chaigneau.

Bordeaux. — Impr. G. Gounouilhou, rue Guirande, 11.

25e ANNÉE. N° 11. 12 MARS 1904.

REVUE HEBDOMADAIRE
DE
LARYNGOLOGIE, D'OTOLOGIE
ET DE RHINOLOGIE

DE LA CONDUITE A TENIR DANS LES CAS DE CORPS ÉTRANGERS ANIMÉS DU LARYNX CHEZ L'HOMME[1]

Par le Dr **LIARAS**, d'Alger,
Ancien aide de clinique oto-laryngologique à l'Université de Bordeaux.

Les symptômes qui caractérisent la présence de corps animés dans le larynx humain ne sont pas, comme on pourrait le croire, absolument identiques à ceux des corps inertes; d'autre part, la ligne de conduite que doit adopter le médecin n'est pas non plus absolument la même dans l'un et dans l'autre cas. Mais la question de ces corps étrangers nous paraît surtout intéressante à ce dernier point de vue et nous avons jugé utile, à l'occasion de cas personnels, de fixer quelques points particuliers assez peu connus d'ailleurs, du traitement à instituer dans les faits de ce genre.

Parmi les corps étrangers animés du larynx, on a cité des insectes, de petits poissons, des huîtres. On a aussi rapporté l'observation d'un sujet qui mourut d'accès de suffocation produit par la brusque pénétration d'un lombric dans la trachée (Lacaussade, mars 1892). Mais nous voudrions nous occuper d'une catégorie un peu spéciale de corps animés

1. Travail reçu le 27 décembre 1903.

observés fréquemment en Algérie, les Sangsues de Cheval, et revoir ici un petit chapitre de pathologie algérienne.

Non pas cependant que l'Algérie ait le fâcheux monopole de cette localisation de l'Hémopis : on en a cité des cas en Italie, en Espagne, en Sicile, dans la Turquie d'Asie, dans la Russie d'Asie.

Mais l'Algérie semble, avec la Sicile d'ailleurs, plus infestée et elle nous intéresse plus particulièrement. Bêtes et gens y sont fréquemment porteurs de sangsues dans la bouche, les fosses nasales, le pharynx; la chose est d'observation courante, mais heureusement les cas de localisation de l'Annélide dans le larynx sont plus rares ; elles ont été surtout rapportées par des médecins militaires. Parmi ceux-ci, Chavasse, à propos des cas observés par lui, fit une magistrale monographie de la question dans les *Archives de médecine et de pharmacie militaires*, en 1893. A ce moment, on comptait, d'après cet auteur, dans la science dix-sept cas de sangsues du larynx; il y ajouta deux cas personnels.

Ce fut en 1827 que Lacretelle, le premier, rapporta un cas absolument probant de sangsue laryngée diagnostiqué à l'autopsie.

Cependant Huber, dans une étude historique des sangsues dans l'Antiquité, signale ses observations de sangsues du larynx.

En 1838, Vital pratiquait la laryngotomie pour une Hémopis implantée dans le larynx; son malade guérit. En 1863, Baizeau, qui publie un intéressant mémoire sur les accidents produits par les sangsues et leur fréquence en Algérie, indique à peine leur existence dans les voies aériennes. Il rapporte cependant que Scrive fit à Alger la laryngotomie pour extraire une sangsue fixée dans le larynx d'un malade menacé d'asphyxie.

En 1869, Marcacci fit la première extraction par les voies naturelles, et, à partir de cette époque, les observations d'accidents de cette nature sont devenues plus fréquentes; deux

raisons paraissent l'expliquer : l'emploi de la laryngoscopie, qui permet d'établir des diagnostics exacts, et la diffusion des journaux médicaux. En 1870, Trolard rapporte, dans *l'Alger médical*, un cas de sangsue implantée au voisinage de l'ouverture du larynx.

Puis viennent les observations de Masséi (1871), d'Aron (1874). En 1874, nouvelle extraction par les voies naturelles par Clément. En 1883, le cas de Vieusse fournit à Nepveu, qui réunit les autres cas de sangsues du larynx connus, l'occasion de faire un rapport à la Société de chirurgie sur le meilleur mode d'intervention. Se succèdent après, les observations de R. de la Sota (1883), de Smolitcheff (1884), Maissurianz (2 cas, 1883), Photiadès (1885), Casanova (1887), Godet (1887), Chavasse (2 cas, 1890), Ficano (1890), Winternitz et Karbinsky (1890), Martin (2 cas, 1891), Aubert (1891).

Le mémoire de Chavasse, basé sur 19 observations, est un rapport fort complet sur la question. On s'était jusqu'à lui à peu près borné à effleurer le sujet ou à rapporter des faits isolés.

Depuis Chavasse, nous relevons dans la littérature médicale les cas de Berthoud où la sangsue fut expulsée sous l'influence de vapeurs phéniquées, celui de Pauzat où on fit une trachéotomie.

En 1873, Seifert rapporte trois cas de sangsues laryngées extraites à la pince par Dietrich

En 1895, Palazzolo publie un cas de sangsue des voies aériennes ; en 1896, il en publie un deuxième cas avec extraction immédiate et rappelle que sur 16 cas de sangsues du larynx observés et publiés en Italie à cette époque, 13 appartiennent à la Sicile.

Cette même année, 8 février 1896, paraît dans le *Medical* ys, une observation de sangsue dont l'extraction par les es aériennes ne fut pas possible. Des sprays d'eau phéni-e, des injections intra-trachéales n'ayant pas donné de ultats, on dut faire une trachéotomie et dès le lendemain

la sangsue apparaissait dans la bouche du patient, qui la recueillit.

En janvier 1897, Tsakyroglous publie deux cas de sangsues intra-laryngées; dans l'un des cas, la sangsue fut extraite avec la pince de Fauvel.

Puis ce sont les observations des deux cas d'Argulos parues dans les *Archiv. lat. de laringol.* en 1898, ceux de Garbini en 1902 et de Citelli dans le *Bollett. delle malattie dell'orecchio* et les *Archiv. ital. di otol.*[1].

Nous-même, par une bizarre coïncidence, dans l'espace de trois mois, nous avons eu l'occasion d'observer, à la consultation de l'Hôpital civil de Mustapha, deux cas de sangsue implantée dans le larynx et un autre cas de sangsue ayant récemment séjourné dans le larynx d'un malade: les commémoratifs, les traces de piqûres dans la région laryngienne établissaient d'une façon incontestable cette localisation d'une sangsue éminemment migratrice que nous découvrîmes dans le naso-pharynx.

Observation I. — Le 28 mai 1903 se présente à la consultation de l'Hôpital de Mustapha la nommée L..., âgée de soixante-dix ans, habitant Belcourt, se plaignant de cracher du sang, d'être gênée pour respirer et d'avoir la voix prise, tout ceci depuis une douzaine de jours.

En effet, notre malade expectorait à tout moment des crachats constitués par du sang pur, toussait un peu, avait la voix rauque, presque éteinte à certains moments: elle avait aussi une certaine difficulté à respirer.

Ces symptômes indiquaient suffisamment que le larynx était en question et nous nous mîmes immédiatement en devoir de faire un diagnostic objectif. La malade se montrait mal et l'éclairage n'était pas excellent. Nous aperçûmes cependant dans le larynx un objet noirâtre, mal éclairé, qui aurait pu, une seconde, nous faire penser à un caillot sanguin ancien; mais comme la chose était invraisemblable, par une exclusion mentale instantanée de tous les autres diagnostics, nous pensâmes à une sangsue. Nous lais-

1. En 1898, M. Aigre aurait, à Boulogne, retiré une sangsue du larynx d'un adulte.

sâmes là l'examen objectif pour reprendre l'interrogatoire; nous apprîmes de la malade que son accident remontait à peu de jours et était survenu brusquement. Nous la fîmes se souvenir que c'était en buvant de l'eau que subitement elle avait éprouvé dans la gorge une piqûre dont elle localisait la sensation au niveau de l'os hyoïde et que, dès ce moment, elle avait éprouvé les phénomènes dont elle se plaignait: gêne, toux, voix rauque, légère dyspnée.

Reprenant le miroir laryngien, nous précisâmes notre diagnostic; l'objet noirâtre était situé entre les cordes vocales, sous-glottique; il était animé de mouvements propres et nous n'hésitâmes pas à reconnaître une sangsue.

Restait la question de thérapeutique à appliquer.

Fallait-il intervenir, et comment? Les choses ne pouvaient évidemment pas rester ainsi, et comme dans tous cas de corps étrangers du larynx, il y avait danger à laisser la sangsue où elle se trouvait: danger de suffocation, danger d'affaiblissement par la perte continuelle de sang.

Intervenir par les voies naturelles? Nous n'avions pas sous la main de pince de Fauvel.

Faire une trachéotomie? L'urgence ne s'en faisait pas sentir. Nous pensâmes d'abord à faire hospitaliser la malade pour qu'elle fût à portée de secours, en cas d'accès de suffocation, quitte, s'il ne se produisait rien, à intervenir le lendemain systématiquement. Nous nous proposions de tenter d'abord l'extraction par les voies naturelles au moyen d'une pince laryngienne et, en cas d'échec, de pratiquer une trachéo-thyrotomie.

La malade fut admise aussitôt dans un service hospitalier, mais effrayée de tout ce qui avait été dit à ses côtés, elle prit prétexte d'aller prévenir sa famille avant d'entrer à l'hôpital et ne reparut plus.

Nous nous sommes informé plus tard et nous avons appris que le lendemain la malade fut consulter un Arabe qui lui conseilla de se gargariser avec une décoction de feuilles fraîches de tabac. La médication produisit un effet excellent (?); peu de temps après la malade rendit la sangsue sans autres difficultés. Peut-être n'était-ce qu'une coïncidence.

Obs. II. — Un jeune Arabe de l'intérieur, âgé d'une vingtaine ınnées, se présente, le 11 juillet 1903 à la consultation de l'Hôpi- civil de Mustapha, gêné pour respirer et déclarant qu'après ɔir bu de l'eau dans une gargoulette, il s'était senti piquer à la rge. Depuis ce moment, il crache du sang.

Ceci se passait treize jours auparavant. Le malade, au moment où nous le voyons, a la voix couverte, tousse, crache du sang et est un peu dyspnéique.

L'examen de la bouche, du pharynx, de l'épiglotte ne montre rien d'anormal. Dans le larynx, au contraire, on voit, fixé par une extrémité à la commissure antérieure du larynx et par l'autre à la muqueuse du ventricule gauche, tout à fait dans le voisinage de la corde vocale gauche, un corps étranger allongé, noirâtre, ondulant et déplaçant parfois son extrémité postérieure. Celle-ci se loge tantôt dans le sinus, tantôt s'intercale entre les cordes vocales, se relève, etc.

L'aspect de l'objet, les commémoratifs, le souvenir d'un cas analogue vu quelques jours auparavant, nous font immédiatement affirmer la présence d'une sangsue dans le larynx de notre malade.

Sans perdre de temps, nous faisons préparer tout ce qu'il faut pour une trachéotomie, et, ayant à portée de notre main les instruments nécessaires, prêt à nous en servir, le cas échéant, nous tentons de faire directement l'extraction du corps étranger.

Nous essayons, au préalable, mais sans arriver à un résultat parfait, une cocaïnisation relative de la région, et ceci réalisé, avec une pince de Fauvel, nous essayons l'enlèvement de la sangsue; la pince va porter sur cette dernière, mais au moment d'être serré, l'instrument glisse sur la peau de l'animalcule et ne saisit rien.

C'est alors que muni d'une pince laryngienne à dents de souris, nous reprenons la tentative, qui est bientôt après suivie d'un résultat positif. La sangsue, saisie entre les dents et solidement maintenue, est ainsi détachée sans effort et ramenée à l'extérieur.

Mise dans un bocal, elle a vécu quelques jours et a été déterminée par M. le Dr Soulié, qui en fait une *Hæmopis sanguisuga*.

L'extraction faite, le malade est immédiatement soulagé. Au niveau du point où dans le larynx était implantée la sangsue, on voit une petite plaie saignante à laquelle il est impossible d'assigner une forme caractéristique. Nous aurions voulu suivre le malade pendant un ou deux jours et vérifier les suites de cette petite intervention. Mais trop pressé de regagner son gourbi, notre malade, après nous avoir adressé ses remerciements et civilités, à la mode arabe, a quitté immédiatement l'hôpital pour n'y plus reparaître.

Obs. III. — A la consultation de l'Hôpital de Mustapha, se présente, le 13 août 1903, un pêcheur de Castiglione, lequel nous

déclare, en nous montrant son larynx, avoir, depuis une dizaine de jours, une sangsue dans la gorge. Le malade toussait, crachait du sang comme les autres malades porteurs de sangsues que nous avions vus. Hanté par le souvenir des deux cas déjà observés par nous, nous pensions avoir affaire encore à une sangsue localisée dans le larynx. Deux choses nous étonnaient cependant un peu : le défaut de gêne respiratoire et l'absence de modification de la voix. Nous examinons le malade: rien dans la bouche ni le pharynx buccal. Au miroir laryngien, deux petites traces sanguinolentes au niveau de l'épiglotte et, plus apparentes et saignantes encore, deux petites plaies dans la région interaryténoïdienne. C'était évidemment des traces de morsure. Mais de sangsue point, ni dans la région sus-glottique ni dans la région sous-glottique.

Un peu surpris sur le moment par le résultat négatif de nos recherches, nous complétons notre examen en faisant la rhinoscopie postérieure, ce qui nous permet de découvrir, à la partie la plus élevée du cavum, l'Hémopis migratrice.

N'ayant, sous la main, ni releveur du voile ni pince *ad hoc*, nous essayons de nous organiser pour aller la saisir quand même, lorsque au cours de nos préparatifs nous apercevons l'Annélide qui descend le long du pharynx, cherchant à quitter sa retraite. Nous tentons de la prendre au passage, mais, très mobile, elle nous échappe pendant un mouvement réflexe du sujet et va se réfugier à nouveau dans le naso-pharynx.

Enfin, quelques minutes après, avec une pince à pansement courbe, nous réussissons à la détacher du cavum et à l'amener dans la bouche, d'où elle est rejetée à terre.

Il s'agissait évidemment là d'une sangsue qui avait dû séjourner plus ou moins de temps et tout récemment dans le larynx; les traces de morsure le démontraient d'un façon indubitable.

L'Hirudinée signalée dans nos observations appartient à l'espèce dite Sangsue de Cheval *(Hæmopis sanguisuga)* à dos brun roussâtre ou olivâtre, ventre noir ardoisé avec une étroite bande orangée. Munie de deux ventouses, l'une buccale, autre caudale, même gorgée de sang, elle *reste fixée, en son point d'élection, pendant des semaines*, se dégorgeant au fur et mesure et diffère en cela de la Sangsue officinale.

Ces sangsues sont absorbées à l'état presque filiforme et

accroissent rapidement leurs dimensions. L'ingurgitation se fait surtout de fin mai à fin septembre, ce qui s'explique, parce qu'à cette époque de l'année les sangsues sont le plus nombreuses et le plus vigoureuses. D'autre part, en ces mois de chaleur, on éprouve plus ardemment le besoin de se désaltérer souvent, ce que l'on fait sans trop regarder à la pureté absolue du liquide (eau de source, fontaine, gargoulette).

La pénétration dans le larynx se fait-elle en une ou deux étapes? La chose a été discutée, bien qu'elle importe peu ; mais quand l'Annélide se localise au larynx, elle va se fixer soit sur les bords de l'orifice du larynx, soit dans les cavités vestibulaires et ventriculaires, ou immédiatement au-dessous de la glotte, ou bien sur le premier anneau de la trachée ; parfois la sangsue pend à travers la glotte et se fixe au-dessus et au-dessous par ses ventouses buccale et anale.

Fixée en un endroit convenable, elle peut y rester un temps variable qui dépendra de l'état de résistance du sujet, et de sa propre vigueur. Dans nos trois cas, la sangsue était à demeure depuis douze à quinze jours ; dans le cas de Vital, elle séjourna quarante-six jours.

Les accidents que provoque la présence de sangsues dans le larynx sont : des troubles de la toux, de l'expectoration sanglante, des modifications de la voix et de la respiration, des phénomènes subjectifs douloureux.

La toux est constituée par de l'expiration brusque, forte, le malade *hemme* pour expulser un corps étranger qui le gêne. Plus tard, cette toux est plus fréquente, convulsive, se produit sous forme d'accès qui empêchent le malade de se reposer. L'expectoration qui l'accompagne est faite de crachats spumeux mêlés de sang, mais plutôt de sang pur. Cet écoulement de sang n'est jamais très abondant, mais il est constant, provoque à la longue de l'anémie et même chez quelques malades, comme celui d'Aubert, peut produire de véritables vomissements de sang.

La voix est d'abord voilée, un peu rauque et, rapidement,

à la raucité succède la bitonalité, puis la voix s'éteint. L'aphonie peut être intermittente, tandis que la raucité est permanente. Ces phénomènes se succèdent plus ou moins vite selon la position de la sangsue dans le larynx et la progression de son développement.

Quant aux accès de suffocation, ils s'installent progressivement et tardivement et quand, par exception, ils apparaissent brusquement, c'est que la sangsue s'est engagée d'emblée dans le larynx. Au début, c'est une très faible dyspnée continuelle; mais la sangsue, prenant un développement plus ou moins considérable, oblitère transitoirement la glotte et produit des spasmes suivis de véritables accès de suffocation. On conçoit que pour peu que ces accès se reproduisent, la situation devienne grave.

Au même titre que celle des corps étrangers non animés, la présence de sangsues dans le larynx ou la trachée peut s'accompagner de bruit de drapeau ; on a observé aussi le râle trachéal et parfois on a entendu un sifflement laryngé et un bruit de sanglot.

Si quelques malades ne se rendent pas toujours compte qu'ils portent une sangsue, du moins accusent-ils la plupart du temps une sensation de corps étranger, de cuisson, de picotement et éprouvent de la dysphagie.

La réunion de ces divers symptômes permet certainement de préjuger du diagnostic. On doit s'aider des données que fournissent les conditions de localité : l'Hémopis, très fréquente en Algérie, l'est plus particulièrement en certains endroits; les commémoratifs, la sensation de piqûre le plus souvent ressentie et notée, la raucité de la voix, l'absence de phénomènes stéthoscopiques, permettent d'éliminer la question ffection pulmonaire. Le genre de raucité, l'aggravation ›ide des symptômes éprouvés fixent le diagnostic; même, ıalyse des symptômes permet presque de préciser la loca- ·tion: la sangsue est sus-glottique quand la dyspnée se .duit surtout pendant l'inspiration; elle est sous-glottique

quand la gêne respiratoire est plus accusée pendant l'expiration.

Mais il n'est, évidemment, rien de plus précis et de plus important pour le diagnostic que l'examen laryngoscopique, fait dans des conditions de lumière excellente. On aperçoit ainsi une masse olivâtre, noirâtre, qui, à première vue et dans certains cas, peut paraître immobile; mais l'examen, un peu prolongé, fait voir bientôt un corps animé de mouvements, ce qui se distingue fort bien quand l'Annélide est sus-glottique. L'image est moins nette quand elle est sous-glottique: on fait alors largement respirer son malade on on lui fait faire une inspiration un peu forte, continue; on voit alors le corps de la sangsue qui apparaît à travers la glotte.

Telles sont les conditions étiologiques et symptomatiques de la présence de sangsues dans le larynx; elles sont très bien établies dans le mémoire de Chavasse.

Mais ce que nous avons en vue ici, c'est la conduite que doit avoir le médecin en présence de cas analogues. Chavasse a traité aussi cette question, mais nous ne pensons pas devoir être de son avis en tous les points, et surtout nous ne procéderions pas, le cas échéant, comme il l'a fait lui-même: nous voudrions donc indiquer comment, dans l'état actuel de la laryngoscopie, il nous paraît utile d'agir en pareille occurrence.

II

Si l'on n'avait pour se guider que les renseignements fournis par les classiques, on serait plutôt embarrassé pour adopter une ligne de conduite dans les cas de sangsues laryngées. Les traités ordinaires, en effet, mentionnent à peine, nous le savons, l'existence possible des Hirudinées dans les voies respiratoires, mais en précisent encore moins le traitement.

Nous n'insisterons pas sur l'importance qu'il y a cependant à être fixé à ce sujet et nous allons essayer de rechercher et de formuler la meilleure façon de procéder.

Et, d'abord, doit-on pratiquer l'expectative et dans quelles conditions est-on vraiment autorisé à temporiser?

Nous devons reconnaître que, dans certains cas, l'Annélide a paru plutôt très disposée à laisser la place spontanément. Dans notre observation personnelle III, elle avait quitté le larynx, où elle avait séjourné, pour se cantonner dans le nasopharynx; dans notre observation I, la malade a elle-même expulsé sa sangsue après l'ingestion, il est vrai, d'un médicament anodin, mais peut-être n'était-ce qu'une simple coïncidence. Nous avons également l'observation du malade de Smolitcheff qui, après l'absorption de térébenthine, peut-on dire à cause? rejeta une sangsue implantée dans la cavité laryngée. Il y a le cas plus ancien d'Aron, qui, ayant inutilement essayé les fumigations de tabac, le gargarisme d'eau salée, la préhension à l'aide de pinces, fit placer son malade le tronc fortement penché en avant, la tête en bas : quelques coups sur le dos, quelques secousses imprimées au tronc amenèrent l'expulsion. Dans un autre cas, Martin ayant fait des tentatives d'extraction qui n'aboutissaient pas, mit sa malade en observation : trois ou quatre jours après, celle-ci sentait la sangsue se déplacer, arriver dans la bouche d'où elle la délogea avec les doigts.

Cela prouve que parfois l'Hémopis est capable de sortir toute seule ou à peu près. Est-ce à dire qu'il faille escompter cette chance? Et l'expectative n'expose-t-elle pas le malade à des complications graves?

Examinons ce qui se passe dans les cas de séjour prolongé de sangsues dans le larynx?

Les hémorragies répétées finissent par affaiblir les malades au point que, même après l'expulsion de l'animal, on a signalé un état d'anémie très prononcé, rebelle.

Le sujet porteur d'une sangsue maigrit à la longue, perd ses forces, a parfois de la fièvre et prend l'aspect d'un tuberculeux. D'autre part, les phénomènes de dyspnée que provoque la présence de l'Annélide sont autrement graves : ils

progressent en même temps que les dimensions de l'Hirudinée; très légers au début, ils prennent surtout de l'importance vers le douzième ou quinzième jour. On voit d'abord se produire de courts accès de gêne respiratoire auxquels succèdent de véritables accès de suffocation. Ces phénomènes deviennent tels que, généralement vers le vingtième jour, une intervention s'impose sous peine de voir succomber le malade à des phénomènes asphyxiques et progressifs.

D'autre part, on doit toujours avoir présent à l'esprit le cas du soldat de Lacretelle qui, après avoir absorbé une sangsue en buvant de l'eau d'un fossé, fut pris d'accès de suffocation et expira sans qu'on ait eu le temps de lui porter secours. Ce cas typique, fût-il unique, n'en est pas moins significatif. D'ailleurs, il ne paraît pas avoir été le seul, bien que pour notre part nous n'en ayons pas découvert d'autres cas dans la littérature; Palazzolo, en effet, dans son article du *Bollett. delle malattie dell'orecchio,* insiste sur la nécessité de l'extraction immédiate des sangsues « parce que, si dans quelques opérations on voit leur présence n'exercer que peu de symptômes graves, dans *d'autres,* les malades sont morts par asphyxie ».

Pour ces raisons, hémorragies constantes avec anémie consécutive et accès de dyspnée progressifs ou brusques pouvant entraîner la mort, il importe de ne pas rester dans l'expectative; on ne doit pas escompter le bon vouloir de la sangsue et son issue spontanée.

Le traitement médical est-il possible et en quoi consisterait-il ?

Les Arabes sont très fréquemment atteints de sangsue dans la gorge, la bouche, le pharynx, le larynx et nous signalerons leur thérapeutique à titre documentaire. En mettant sur des charbons ardents des fèves (foul) sèches et soufflant leur cendre à l'aide d'un roseau dans la gorge du patient, on voit aussitôt la sangsue se détacher et le malade n'a plus qu'à la cracher. Si l'Hémopis a gagné les fosses nasales, on doit se

rincer la bouche avec de l'eau d'oignon dans laquelle on a pilé de l'anis noir et renifler également de ce liquide : le malade éternuera aussitôt et la sangsue tombera. Quand l'Annélide s'est fixée dans le pharynx et quand il est impossible de l'apercevoir, il convient de se gargariser avec une décoction de ferfel (poivre). Rhagès conseillait de se gargariser avec de la moutarde (Bertherand).

Chez l'un de nos malades, un bain de gorge à la décotion de feuilles fraîches de tabac (ordonnance arabe) aurait été suivi de l'expulsion de l'Hémopis.

La malade de Martin employa, d'ailleurs sans succès, un moyen recommandé par les indigènes, qui consiste à enduire les dents et le palais de suint de mouton très rance dont, prétendent-ils, l'odeur fétide aurait la propriété de faire lâcher prise à la sangsue.

Ces moyens de la thérapeutique arabe semblent surtout s'appliquer aux sangsues de la bouche et du pharynx ou des voies digestives supérieures.

Mais le traitement médical a été appliqué d'une façon plus rationnelle aux sangsues laryngées.

On a préconisé la fumée de tabac. On sait, en effet, qu'à très faible dose, le tabac est un poison violent pour les sangsues. Si dans deux flacons à large ouverture on met des sangsues et si l'on couvre le premier avec du papier ordinaire et le second avec du papier qui a servi à envelopper simplement du tabac, on remarque que dans le premier bocal les sangsues sont calmes, tandis que dans le second, elles s'agitent énergiquement et cherchent à fuir. La fumigation se fait soit en aspirant la fumée de tabac brûlé à l'air libre, soit plutôt en fumant un cigare fort; on fait ainsi pénétrer la fumée dans les voies aériennes par une lente aspiration. Ce procédé ;té employé sans résultat et notamment dans le cas de Ber- ɔud où, au contraire, il augmenta la dyspnée par son tion irritante sur la muqueuse.

Les inhalations de chloroforme ont été inutilement tentées

par Martin. On doit même se demander si, dans certaines conditions, ce procédé ne serait pas dangereux et si la sangsue anesthésiée ne pourrait pas tomber dans la trachée et produire de la suffocation. Toutefois, cette appréhension paraît peut-être un peu excessive puisque Godet, Aubert, Maissurianz ont endormi leur malade au chloroforme sans que la sangsue en ait paru incommodée.

Les pulvérisations phéniquées sont sans inconvénients; elles auraient réussi à Berthoud. Ce dernier fit, en effet, installer son malade devant un pulvérisateur à vapeur chargé d'une solution phéniquée à 1 o/o; dès les premières inhalations, survinrent des efforts de toux qui amenèrent l'expulsion d'une sangsue parfaitement vivante. En revanche, ce même mode de traitement n'a donné aucun résultat à Chavasse.

On a prétendu que les gargarismes d'eau glacée seraient efficaces parce que les sangsues, ayant beaucoup d'affinité pour la glace, quitteraient le larynx quand il s'en trouve dans le voisinage.

Smolitcheff a publié un cas où l'usage interne de la térébenthine fut suivi d'une heureuse issue.

Aron, nous l'avons vu plus haut, a employé avec succès un moyen mécanique qui n'est vraiment pas de mise à notre époque. Nous nous demandons si, dans ces deux derniers cas, ce n'est pas surtout la mobilité du corps étranger animé qui a été le principal facteur de l'expulsion.

En somme, le traitement médical est infidèle et nous paraît être surtout une expectative déguisée avec tous les dangers que nous avons indiqués au sujet de cette dernière.

C'est évidemment en songeant à ces dangers que les chirurgiens ont préconisé une intervention plus active.

Vital, Scrive, Casanova, Godet, Chavasse ont pratiqué d'emblée la trachéo-thyrotomie. L'opération leur a, d'ailleurs, donné d'excellents résultats. La thyrotomie est certainement, à l'heure actuelle, une opération parfaitement réglée que l'on doit pouvoir faire sans trop de difficultés. Mais ce n'en est

pas moins un gros traumatisme qui expose, dans les jours consécutifs, le malade à des complications pulmonaires; de plus, dans certaines conditions un peu malheureuses de l'opération, la thyrotomie risque de compromettre pour l'avenir le fonctionnement normal de l'organe vocal. Les indications en sont très nettes, très précises dans les cas de néoplasie laryngée. Notre maître M. Moure, notamment, l'a préconisée et a obtenu de brillants succès dans les néoplasies extrêmement limitées d'une corde, sans traces d'infiltration du voisinage. Dans les cas de corps étrangers non animés du larynx, cette intervention n'est indiquée que quand l'extraction par les voies naturelles a été impossible, soit que le corps étranger demeure dissimulé dans un repli, dans un ventricule, soit qu'il se trouve solidement enclavé; l'opération devient alors indispensable. Quand il s'agit d'un corps étranger animé, l'indication de la thyrotomie nous paraît plus restreinte encore. En effet, si l'extraction de la sangsue par les voies naturelles n'a pu être faite parce que l'outillage était défectueux, parce que la sangsue était dissimulée dans des points où sa prise était difficile, ou parce que son insertion était trop solide, on peut cependant supposer que peut-être cette situation de la sangsue pourra se modifier parce qu'elle est vivante et mobile; l'extraction en serait partant peut-être facilitée; mais *ceci ne doit être attendu, espéré, escompté, que dans des conditions que nous allons essayer de déterminer.*

Entre le traitement médical que nous désapprouvons et le traitement chirurgical par la thyrotomie, moyen radical extrême, il y a, en effet, place pour une série de moyens méthodiques susceptibles d'atteindre en toute sécurité le résultat poursuivi, avec le moins de dommage possible pour le malade. La thyrotomie, méthode sanglante, radicale, a été tôt préconisée par les chirurgiens généraux d'autrefois, deuxième façon de procéder serait celle qu'adopteraient les ngologistes.

dwig avait déjà proposé d'introduire dans le larynx,

sous le contrôle du miroir, une canule recourbée et de pratiquer une injection d'eau salée pendant que le malade émet le son *è*, l'occlusion de la glotte s'opposant à la pénétration du liquide dans la trachée.

Chavasse pense qu'on pourrait appliquer cette méthode aux cas de sangsues sous-glottiques et ne croit pas qu'on ait à craindre que la sangsue ne descende plus bas dans l'arbre aérien; il suppose, en effet, que la sangsue se trouvant en milieu momentanément désagréable pour elle, ne cherchera pas en se détachant à prendre prise sur d'autres points et sera immédiatement et facilement expulsée par un effort de toux.

Mais ces moyens sont, à notre avis, superflus parce que quiconque est capable d'une injection intra-trachéale est parfaitement apte à tenter une extraction par les voies naturelles et devrait commencer par essayer une prise à la pince, ce dernier procédé étant plus efficace que tout autre.

En effet, avec les moyens actuels, normalement une sangsue doit pouvoir s'extraire par les voies naturelles : Krishaber l'avait déjà soutenu en 1881.

Les cas de Clémenti, Marcacci, Masséi, Ficano, Dietrich, Winternitz et Karbinski, Vieusse, R. de la Sota, Palazzolo, Tsakyroglous, notre cas personnel, etc., démontrent que c'est là une manœuvre aisée.

Nous insisterons cependant sur deux petites précautions qui ont leur importance pour la bonne réussite de la tentative : il faut avoir un éclairage excellent (l'éclairage électrique avec miroir de Clar est absolument ce qu'il convient), il faut bien anesthésier son larynx. L'anesthésie doit se faire soit au moyen d'attouchements, soit mieux avec une pulvérisation d'une solution de cocaïne au 1/10e que l'on pourra au besoin additionner de quelques gouttes de solution d'adrénaline à 1/1,000. La sangsue ne paraît pas incommodée par cette manœuvre préalable et ne cherche pas à se déplacer sous cette influence. Ces conditions remplies, malade et

médecin étant placés dans la situation respective habituelle des examens laryngés, sous le contrôle du miroir en tirant modérément la langue avec la main gauche, on introduit de la droite la pince appropriée et on va à la recherche de l'Annélide.

Nous devons maintenant signaler deux difficultés auxquelles on se heurte et dont nous avons eu nettement la sensation, du moins, quant à l'une d'elles, dans notre cas personnel : c'est d'abord la mobilité de la sangsue qui se sent touchée ; la prise s'effectue d'autant moins facilement qu'elle est animée de mouvements incessants et que la pince glisse sur la peau de l'Hirudinée. Le deuxième écueil, c'est la solidité avec laquelle la sangsue est fixée à la muqueuse ; il est parfois difficile de lui faire lâcher prise. Clémenti rapporte, à ce propos, que dans un cas il saisit le corps de la sangsue presque à sa partie médiane et, réunissant toute la force possible, il réussit à l'attirer jusqu'à la hauteur de la base de la langue. Aucune des deux extrémités ne se détacha et la sangsue lui échappa. Il revint à la charge et auparavant confia à un de ses amis une pince à polype du nez, en lui recommandant de saisir la sangsue si, lui-même, réussissait encore à l'attirer dans la cavité buccale. Clémenti saisit à nouveau le corps de la sangsue et, réunissant « la plus grande force possible », parvint à détacher son extrémité antérieure, l'attira ensuite jusqu'au milieu de la cavité buccale, mais ne fut pas capable de l'arracher. Alors intervint l'ami, qui, saisissant l'Annélide entre ses pinces et la tordant à grande peine sur son axe finit par l'extraire.

On a conseillé, dans ces cas, d'exercer sur la sangsue saisie une traction forte, soutenue et non pas brusque, et d'avoir un aide prêt à la prendre dès qu'on l'aura attirée au niveau la base de la langue. Nous pensons, pour notre part, qu'on vie très bien à cet inconvénient de l'insertion solide de la ıgsue, et c'est ce qui nous est arrivé, en se servant d'une ıce à dents de souris dont les pointes pénètrent dans le

corps de la sangsue et lui enlèvent toute velléité de se retenir au point de fixation.

L'ennui le plus fâcheux qui puisse survenir au cours de ces manœuvres d'extraction, c'est que, comme dans le cas d'Aubert, la sangsue, d'abord sus-glottique, ne se détache et franchisse la glotte pour aller se fixer plus bas.

Mais pour remédier aux inconvénients respiratoires que pourrait brusquement provoquer cette nouvelle localisation et, pour parer à tout événement, on doit toujours avoir la précaution de tenir à sa portée les instruments nécessaires à une trachéotomie : c'est une intervention, en effet, dont l'urgence peut s'imposer.

Même à la rigueur, alors que la sangsue est sous-glottique, la tentative d'extraction par les voies naturelles peut en être essayée, mais avec beaucoup plus de réserve, plus de précautions, moins de chances d'aboutir que quand cette localisation est intra-laryngée et surtout sus-laryngée.

Mais, quand l'extraction ne s'est pas faite, quelle qu'en soit la raison, même après deux ou trois essais de prise, on doit se demander quelle est alors la conduite à suivre. En principe, nous croyons, et peut-être paraîtrons-nous excessif, que, appelé pour une sangsue intra-laryngée, on ne doit sortir de chez son malade que lorsque la sangsue, elle aussi, est sortie du larynx ou bien qu'on a appliqué une soupape de sûreté destinée à prévenir tout accident possible : il faut toujours avoir présent à l'esprit le cas de Lacretelle. Aussi serions-nous d'avis que si plusieurs tentatives d'extraction en une seule séance n'ont pas abouti, ou bien si au cours d'un de ces essais la sangsue descend dans la trachée, on doit systématiquement faire une trachéotomie. Celle-ci faite, on a une garantie absolue contre tout danger d'asphyxie et l'on a même beaucoup de chances que la sangsue sorte spontanément. On observe, en effet, dans le cas de Martin la sortie spontanée de la sangsue vingt-quatre heures après la trachéotomie; le lendemain de l'opération dans le cas publié dans

le *Medical News* (1896). Il est possible, probable même, qu'il y a là une relation de cause à effet que Martin a cru pouvoir expliquer ainsi : à la suite de l'opération, la sangsue se trouve gênée par suite du défaut de renouvellement de l'air dans les cavités du larynx et par l'altération des sécrétions au voisinage de la plaie opératoire.

La trachéotomie permet dans tous les cas de tenter, en sûreté, une série de traitements sur lesquels nous allons revenir.

L'ouverture de la trachée s'impose donc dans certaines conditions, mais on a le choix entre la trachéotomie basse, la moyenne, l'inter-cricothyrotomie. Nous pensons qu'on doit d'emblée éliminer la trachéotomie basse, qui n'aurait son indication que si la sangsue était, elle-même, descendue très bas dans la trachée et que l'on ne fait du reste, on le sait, que dans le cas de cancer étendu pour s'éloigner le plus possible des limites du néoplasme.

Restent les deux autres variétés de trachéotomie. S'il s'agissait d'un enfant (et il est à remarquer qu'aucun cas publié jusqu'ici ne concerne l'enfant), notre choix serait vite fait; nous éliminerions l'inter-cricothyrotomie, à cause du défaut d'espace, à cause des inconvénients qui en résultent pour la décanulation consécutive, à cause du retentissement fâcheux sur l'organe de la voix. Mais chez l'adulte, elle a de tels avantages de facilité, de rapidité et de sécurité qu'elle semble avoir réuni tous les suffrages. Cette trachéotomie permet notamment d'être tout à fait dans le voisinage du corps étranger animé, voisinage qui, à un moment donné, pourra le gêner et déterminer son expulsion. Il ne faudrait pas cependant que le souci de mettre en pratique ce procédé fît placer la canule trachéale au-dessus du corps étranger, ce qui évi-
nment serait désastreux.

Cette opération doit se faire selon la technique habituelle, is l'anesthésie sera uniquement faite à la cocaïne, dont on ecte quelques centimètres cubes d'une solution au 1/100.

L'anesthésie chloroformique aurait en l'espèce l'inconvénient, si l'Annélide venait à se détacher et à descendre dans la trachée, d'empêcher le malade de faire des efforts pour expulser le corps étranger.

La canule placée, on a de la marge, du temps devant soi pour toutes les entreprises qu'on jugera utiles au malade. On peut attendre.

Chavasse ne procéderait pas ainsi, le cas échéant. Il croit « qu'il est possible d'obtenir l'expulsion immédiate de la sangsue après ouverture de la trachée ou de la membrane crico-thyroïdienne sans avoir recours à des tentatives ultérieures d'extraction. Après anesthésie locale, on incise soit la membrane crico-thyroïdienne, soit la trachée; maintenant ensuite largement écartées les lèvres de l'incision, on introduit l'extrémité d'une sonde à bout coupé du calibre n° 16 ou 18, en la dirigeant contre la paroi postérieure et vers l'orifice supérieur du larynx et en l'enfonçant très peu; si la sangsue est sus-glottique, le bout de la sonde sera glissé à travers l'écartement postérieur des cordes vocales. A l'aide d'une seringue, on pousse alors hardiment la solution tiède de sel marin à travers la sonde de manière à produire un courant assez intense, mais sans brusquerie. (Chez son malade deux injections de 50 grammes ont suffi.) Sous l'action de l'eau salée et du courant, la sangsue se détache et est entraînée vers le pharynx; le malade la crache avec le liquide ou bien (ce qui s'est produit chez son arabe), il la déglutit sans inconvénient. Dans ce dernier cas, on s'assure que l'Hémopis a abandonné le larynx, par la facilité avec laquelle s'exécute la respiration, lorsqu'on oblitère momentanément, avec l'index, l'ouverture pratiquée sur l'arbre aérien. » D'ailleurs, si la sangsue n'était pas expulsée, on procéderait à l'extraction par les voies aériennes et, en cas d'insuccès dans les deux ou trois jours, on ferait la thyrotomie.

Cette manière de faire que nous venons de rapporter tout au long n'est pas pour nous séduire. Elle ne se justifie que

dans le cas où l'on manque absolument de tout matériel pour l'extraction par les voies naturelles. De cette façon, en effet, on va absolument à l'aveugle et la sangsue peut être expulsée du larynx sans même qu'on puisse s'en rendre compte tout de suite; le corps du délit peut même échapper complètement et l'on en est réduit, comme dans le cas de Chavasse lui-même, à conjecturer que le malade a dû la déglutir; enfin, la manœuvre doit être extrêmement pénible au malade qui, fatalement, reçoit une certaine quantité de liquide salé dans ses voies aériennes, trachée et bronches.

Combien plus rationnel et plus prudent de placer une canule, ne fut-ce que pour quelques heures, d'aller tranquillement, facilement et en toute sécurité, retirer à la pince l'Annélide ou d'attendre son expulsion spontanée ou provoquée!

Nous croyons donc qu'on doit absolument, la trachée étant ouverte, mettre une canule à demeure. On renouvelle alors les tentatives d'extraction qui, dans ces conditions, ne peuvent pas manquer d'aboutir (cas d'Aubert). Mais même si ces tentatives n'aboutissaient pas une première fois, on peut attendre sans inconvénient pour les renouveler quelques heures plus tard. Dans l'intervalle, la sangsue, gênée par un voisinage anormal, sortira peut-être d'elle-même, comme cela est arrivé. On pourrait, d'ailleurs, l'y aider par des insufflations médicamenteuses : poudre de tabac, iodoforme, huile créosotée, eau salée, par des pulvérisations phéniquées, etc.

Et vraiment ces moyens ne peuvent pas ne pas réussir. Cependant, tout est possible; si l'Annélide n'était pas délogée au bout de cinq ou six jours, on ne dépasserait pas ce délai à cause de l'anémie que provoque le séjour prolongé de la sangsue, plus tôt si on constatait des phénomènes réactionnels du côté du larynx, de l'œdème, etc.; on serait, alors seulement, autorisé à pratiquer une thyrotomie.

Mais on doit réserver cette intervention radicale comme une ressource ultime à n'appliquer qu'en dernier ressort.

A priori, il ne semble pas admissible que dans la très grande majorité des cas, on ne puisse pas expulser ou enlever un corps étranger animé, laryngé, tel qu'une sangsue, avec beaucoup moins de dommages et de risques pour le malade.

INDEX BIBLIOGRAPHIQUE

Aguaro (d'). — Sangsue dans la gorge (*Bolett.*, n° 40, 1902).

Aron. — Communication orale, voir dans Chavasse.

Argulos — Deux cas de sangsues dans le larynx (*Archiv. lat. de laringol.*, n°s 92, 94, 1898).

Aubert. — *Bull. méd. de l'Algérie*, 1er oct. 1891, n° 12, p. 405.

Bertherand. — Médecine et hygiène des Arabes, 1855.

Berthoud. — Sangsue dans le larynx (*Archiv. de méd. et pharm. milit.*, 1897).

Casanova. — Voir dans Chavasse. Observation XIX.

Chavasse. — Des accidents produits par l'Hémopis dans les voies aériennes (*Archiv. de méd. et pharm. milit.*, 1893, p. 180, f. 21).

Citelli. — Sangsue dans la trachée et larynx (*Archiv. ital. di otol.*, vol. XII, fasc. 4, 1902).

Clémenti. — *Gazette médicale italienne*, 1874, n° 48.

Ficano. — *Revue de laryngologie*, n° 3, 1890.

Garbini. — Sangsue dans la trachée (*Bollet. delle malatt. dell'orecchio*, n° 8, 1902).

Godet. — Sangsue sous-glottique. Thyroïdotomie. Guérison (*Archiv. de méd. et pharm. milit.*, t. X, p. 438, 1887).

Huber. — *Deutsch. Archiv f. klin. Med.*, vol. XLV.

Krishaber. — *Gazette hebdomadaire de médecine*, Paris, 1881.

Lacretelle. — Suffocation produite par une sangsue avalée et fixée dans un des ventricules du larynx (*Mém. de chir. milit.*, XXIII, 1827).

Ludwig Lawe. — *Monatschrift f. Ohrenheilkunde*, mai 1888, p. 120).

Maissurianz. — *Medicinè Wochenschrift*, Saint-Pétersbourg, 1885, n° 58, p. 403.

Marcacci. — Sangsue fixée dans le larynx. Extraction par les voies naturelles, 1869 (Cité dans les *Archiv. gen. de méd.*, t. XXV, p. 231, 1875).

Martin. — Deux observations de sangsues du larynx (*Archiv. de méd. et pharm. milit.*, 1891).

Massei. — Sangsue fixée sur le ligament aryténo-épiglottique. Extraction par les voies naturelles (*Il Morgagni*, oct. 1874, p. 750).

Medical News. — 8 fév. 1896.

Palazzolo. — Sangsue du larynx extraite par les voies naturelles (*Bollet. delle malatt. dell'orecchio, della gola et del naso*, 16, 1896).

Pauzat. — Sangsue dans la région sous-glottique (*Archiv. de méd. et pharm. milit.*, 1893).

Photiadès. — *Intern. Centralbl. f. Laryngol.*, p. 266, 1884.
Scrive. — Mémoire de Baizeau, cité par Chavasse.
Seifert. — *Revue de laryngologie*, 1893.
Smolitcheff. — *Vratel*, n° 45, 1884.
Sota (R. de la). — *Revista medicale*, sep. et nov. 1883, p. 20.
Trolard. — *Alger médical*, 1870, n° 29.
Tsakyroglous. — Deux cas de sangsues dans le larynx (*Monats. f. Ohrenheilk.*, n° 1, 1897).
Vieusse. — *Bulletin de la Société de chirurgie*, 10 oct. 1883.
Vital. — *Gazette médicale*, 1838.
Winterniz et **Kabinski.** — *Prag. med. Wochens.*, t. XXXVII, 1890.

SOCIÉTÉ AUTRICHIENNE D'OTOLOGIE

Séance du 23 juin 1903.

M. Urbantschitsch présente le cerveau d'un malade atteint d'**otite suppurée chronique** et trépané au commencement du mois de mai; depuis, la marche de l'affection et ses allures cliniques en avaient imposé tantôt pour une méningite, tantôt pour un abcès cérébral. Le malade mort, on fit l'autopsie : méningite de la base avec *épanchement sanguin des méninges*, plus prononcé à la base qu'aux hémisphères. Les résultats de l'autopsie expliqueraient les hésitations du diagnostic.

M. Alt rapporte un **cas de complication endocranienne**, où la ponction lombaire avait donné du pus. Le malade, néanmoins, guérit.

M. Frey. — **Les ankyloses de l'articulation du marteau avec l'enclume.**

On ne sait encore pas au juste s'il s'agit là d'une véritable articulation, aussi ne peut-on tenir compte dans la question des ankyloses que des observations avec examen histologique à l'appui : pu examiner deux cas d'ankylose, le premier, chez un jeune nme à qui, au cours d'une trépanation, on avait cureté la se; l'autre, chez un malade auquel on avait pratiqué l'extrac- ı du marteau et où l'enclume avait été enlevée en même ıps. L'une des pièces montre un pont osseux traversant l'arti- ıtion, et tout autour les différents degrés de la calcification et

de l'ossification du tissu articulaire. Dans le deuxième cas, il s'agit plutôt d'une fixation cicatricielle, cartilagineuse, avec gonflement prononcé du périoste; les surfaces articulaires présentent également quelques ostéophytes.

Les ankyloses du marteau et de l'enclume sont presque toujours dues à une suppuration prolongée de la caisse; on peut distinguer deux formes, la forme articulaire et la forme périarticulaire, mais il est probable que les deux ne représentent que les stades différents d'un seul et même processus.

Séance du 26 octobre 1903.

M. Alt présente une jeune fille de huit ans qu'il avait dû opérer pour un **corps étranger de l'oreille**.

Il s'agissait en l'espèce d'une petite pierre que la jeune fille s'était fourrée dans l'oreille, et que les parents d'abord, puis le médecin de famille après, avaient vainement essayé d'extraire. Il y eut des douleurs d'oreille et on fit transporter l'enfant à l'hôpital, où l'on put constater que le tympan était perforé (écoulement de l'eau du lavage par le nez); le segment supérieur du tympan seul était encore visible et le caillou devait être fortement enclavé dans la partie profonde du conduit osseux, aucun crochet ni levier ne réussissant à le faire bouger. Il fallut désinsérer le pavillon et le conduit cartilagineux, puis abattre à la gouge une partie du cadre tympanal pour arriver à le déloger; il est probable qu'il s'était accroché par un de ses angles dans l'ouverture tympanique de la trompe d'Eustache.

M. Politzer montre sur un malade comment il fait l'**injection de paraffine dans la cavité de trépanation**.

Le malade venait d'être opéré et les bords de la plaie furent suturés par première intention, par-dessus le bloc de paraffine.

Pour s'assurer si on est bien dans l'antre, ce qui est quelquefois difficile, surtout dans les apophyses scléreuses, il conseille de comprimer ou de raréfier l'air du conduit avec un spéculum de Siegle. Pour peu que le sang qui se trouve au fond de la plaie mastoïdienne soit aspiré ou refoulé, on peut être sûr que la communication avec la caisse est établie.

M. Alexander. — **Otite purulente chronique double. Abcès du lobe temporal gauche. Opération. Guérison.**

Jeune fille de vingt-six ans, souffrant d'une otorrhée double scarlatineuse depuis l'âge de quinze ans; elle avait même subi une attico-antrotomie radicale en 1898 à la clinique de Prague.

Depuis quinze jours, elle a vomi à différentes reprises, plusieurs jours de suite; elle aurait des vertiges de longue date, la marche serait hésitante, la tête lui ferait mal et elle aurait de la fièvre.

Malade anémique, affaiblie. A droite, l'ancienne cavité opératoire est remplie de pus et d'amas épidermiques, au-dessous des bourgeons exubérants, une fistule rétro-auriculaire assez large conduit à l'extérieur. A gauche, le conduit fortement rétréci est rempli d'un pus crémeux, très fétide; l'apophyse et la région pariétale sont sensibles à la percussion.

Les organes thoraciques et abdominaux ne présentent rien de particulier. La malade a très mauvaise mine, elle est apathique, insensible à tout et répond tout juste par des oui et des non. On ne peut pas contrôler s'il y a des troubles de l'équilibre, parce qu'elle ne peut marcher qu'avec l'aide de l'infirmière. Le fond d'œil est normal, les mouvements de la tête et des vertèbres se font bien. Température 38°1 avec un pouls de 70 et une respiration de 16.

Opération. — Apophyse diploétique, saignant beaucoup, quelques gouttes de pus sous pression sortant de l'antre. Mise à nu du toit du tympan et ablation : on voit la dure-mère fortement tendue et très vascularisée; il n'y a pas de battements. Avant d'aller plus loin, on finit l'opération préliminaire qui est naturellement une attico-antrotomie complète, on curette soigneusement la caisse et surtout son angle antérieur vers la trompe et, pour ne rien laisser d'inexploré, on résèque la paroi externe du sinus sigmoïde qui ne paraît toutefois pas atteint. On revient ensuite à la dure-mère où la brèche osseuse est agrandie de l'étendue d'une pièce de deux francs. Incision, pus dans l'espace sus-dural. Le tissu cérébral est rouge foncé et paraît gonflé; à une profondeur de 2 centimètres on tombe sur du pus sous pression, assez abondant, 150 centimètres cubes à peu près, d'une couleur ·dâtre et d'une odeur franchement fétide. Élimination de quel-es lambeaux gangrenés de tissu cérébral. L'abcès vidé, les ılsations reprennent de suite. Drainage par une languette de ·ze iodoformée.

Le pouls remonte presque aussitôt après l'opération à 110. Res-·ation 32, température 37,4°. La convalescence se passe bien. Le

premier pansement est fait le jour post-opératoire, les autres tous les un à deux jours. L'abcès cérébral est fermé le neuvième jour. Trois mois après tout est cicatrisé, à part un petit point dans la caisse, en bas et en avant, vers la trompe.

M. Alexander. — **Pyohémie otitique. Opération. Drainage du bulbe par le bout périphérique de la jugulaire.**

Otorrhée de vieille date, ayant occasionné plusieurs fois de la céphalée et des douleurs d'oreille, puis de la fièvre et des vertiges, mais jamais de frissons ni de vomissements.

Polype du conduit sortant par le méat. Pus fétide. La sonde pénètre à travers la paroi osseuse postéro-supérieure et conduit sur de l'os nécrosé. Œdème et gonflement de la région mastoïdienne. De la sensibilité à la percussion à ce niveau, ainsi que vers l'occipital et le long des vaisseaux du cou. Les mouvements de la tête sont paresseux et douloureux. Fond d'œil normal; marche incertaine, perte d'équilibre; pouls 120; température 38,5°-40°.

Opération. — Cholestéatome des cellules. La paroi postérieure du conduit est nécrosée. Opération radicale, puis mise à nu du sinus. Un petit abcès périsinusien. Les parois sont rouge gris, sans battements, de consistance dure. A l'incision on tombe sur un canal complètement vide.

Ligature de la jugulaire aussi bas que possible; elle ne contient que très peu de sang.

Pour arriver jusqu'au bout périphérique du caillot, on est conduit à attaquer le sinus jusque dans sa partie horizontale. Juste à son genou, c'est-à-dire là où la partie horizontale change de direction pour descendre vers le bulbe, on trouve une plaque de pachyméningite externe et à l'intérieur du canal un caillot purulent, après l'extraction duquel le sang commence à couler.

On revient à la mastoïde pour en parfaire la toilette vers le bulbe et l'on arrive à en sortir un peu de sang caillé en pleine décomposition.

Deux jours après, au pansement de la plaie du cou, on fixe le bout supérieur de la jugulaire dans l'angle de la plaie, on l'ouvre et on s'en sert comme tube de drainage vers le bulbe. La guérison se fait sans autres incidents.

Le drainage par la jugulaire paraissait bien indiqué puisque pendant les huit premiers jours le pus n'a cessé de s'écouler par là. Alexander n'a du reste eu qu'à se louer de son procédé de drainage dans tous les cas où il l'a employé.

Un point particulier à relever : le pus mastoïdien et celui de l'abcès périsinusien renfermaient des microbes diversement associés. Rien de pareil dans les caillots : le microscope pas plus que la culture ne montraient de bactéries. On a ainsi rapporté des exemples où du pus d'abcès cérébral était resté stérile ; d'un autre côté des caillots veineux frais et rouges encore peuvent déjà être, paraît-il, infectés d'une véritable flore microbienne. L'aspect extérieur du caillot peut donc nous tromper notamment quant au degré de sa virulence.

M. Hammerschlag réserve les droits de priorité de Clutton pour la méthode de drainage indiquée par M. Alexander.

M. Alexander. — Clutton a pu faire la même opération, comme d'autres ont drainé en fendant la jugulaire de tout son long ou bien en l'extirpant jusqu'au golfe, mais je crois être le premier à avoir donné ma façon de faire comme un procédé indépendant et toujours bon à suivre.

M. Neumann. — **Préparations histologiques concernant une tumeur du conduit auditif.**

Il paraît s'agir d'un chondro-myxosarcome ou d'un chondromyxome tel qu'on en rencontre parmi les tumeurs bénignes de la parotide.

Symptômes cliniques : douleurs violentes avec irradiations vers la nuque et hémorragie à répétition. La guérison s'est maintenue depuis cinq mois.

M. Gomperz. — Je puis vous citer, dans le même ordre d'idées, un polype du conduit qui m'avait donné lieu à une hémorragie extraordinaire. Il s'agissait d'une femme de vingt-huit ans, qui venait pour se faire enlever une tumeur fongueuse du conduit qui entretenait de la suppuration. Le lavage fit beaucoup saigner, et la femme me dit qu'une première tentative d'extraction avait déjà donné beaucoup de sang. Je mis de la cocaïne et de l'adrénaline, mais, malgré cela, l'hémorragie fut telle que ma première impression fut que j'avais touché à la carotide. J'eus assez de peine à l'arrêter et j'adressai aussitôt la malade à la clinique de Politzer où l'on put constater qu'il s'agissait d'un carcinome épithélial.

M. E. Urbantschitsch montre un **spéculum du nez tenant place par lui-même** et construit en aluminium. Il ne diffère sensiblement de tous ceux qui se fixent par un ajustage de lettes. (Voir fig. dans *Monats. f. Ohrenheilk.*, n° 12, 1903.)

M. Frey. — **Recherches sur la conductibilité des sons dans le crâne.**

Première expérience : appliquez un diapason sur un point quelconque de la boîte cranienne, et recherchez à l'aide d'un microphone, spécialement construit à cet effet, le point opposé où vous entendrez le mieux les vibrations sonores; vous trouverez ce point à l'autre extrémité du plus grand diamètre que vous avez tracé, du point d'application.

Cette expérience expliquerait un phénomène particulier, facile à mettre en évidence chez n'importe qui entend normalement : appliquez le pied du diapason sur la tubérosité pariétale du côté droit, on vous dira l'entendre, non pas de l'oreille droite, mais de l'oreille gauche. Mais, en général, cette perception croisée est exceptionnelle chez le vivant, parce que les labyrinthes, ou plutôt tout le massif de la pyramide du rocher entrant en ligne de compte des deux côtés, changent la direction des fusées sonores.

Autre expérience : un seul et même point de la boîte cranienne reçoit des ondes sonores, non pas seulement de la surface extérieure périphérique, mais encore de la surface de section qui passe par ce point.

D'où il résulte que, si nous reprenons la première expérience, il s'établit, entre les deux points extrêmes du même diamètre, des faisceaux d'ondes sonores qui deviennent d'autant plus nombreux dès qu'on se rapproche de l'un ou de l'autre point, et d'autant plus rares dès qu'on s'en écarte et qu'on arrive vers la ligne médiane qui est à égale distance.

M. Bing. — Je crois que dans la première expérience il y a projection et non pas perception croisée.

Nous pouvons, en effet, considérer la boîte cranienne comme un ellipsoïde dont les foyers sont justement les deux labyrinthes. Mettez le diapason sur un point quelconque de la ligne médiane (maxillaire, vertex), les ondes sonores, en suivant les os du crâne, se transmettront de la même façon aux deux labyrinthes, avec la même intensité et venant de la même distance, mais le son, loin d'être entendu par les oreilles, est perçu ou plutôt projeté au point d'application. La direction de cette projection se fait suivant la résultante du parallélogramme que l'on peut construire en tirant une ligne du point d'application à chaque labyrinthe, et de là des parallèles symétriques; la grande diagonale du parallélogramme sera la résultante.

Qu'on rapproche le diapason d'une oreille, en le mettant sur l'apophyse droite, par exemple, l'audition prédominera à droite, parce que les ondes, ayant moins de chemin à parcourir, iront frapper le labyrinthe droit avec une intensité plus grande, sans que pour cela le labyrinthe gauche soit

complètement exclu de l'acte auditif; tout ceci conformément à la résultante du parallélogramme des forces qui se rapprochera de l'oreille droite plus que de l'oreille gauche.

La chose ne paraît plus être la même quand on met le diapason sur le tubercule pariétal, en raison, je crois, d'un changement dans la projection : au lieu de se faire par le grand diamètre du parallélogramme, elle se fait par l'autre, le petit, celui qui réunit les deux labyrinthes. Il s'agit donc d'un croisement de projection et non de perception. On ne s'expliquerait, du reste, que difficilement, qu'à un point particulier du crâne la conductibilité osseuse soit telle que les lois ordinaires sur l'intensité du son — l'intensité décroît avec le chemin à parcourir — fussent renversées. Et pour peu qu'on écoute attentivement, on a la sensation bien nette que le son du diapason est entendu de la même façon que s'il était placé sur le front, c'est-à-dire qu'il est projeté et non pas perçu dans l'oreille opposée.

Enfin autre chose est de faire une expérience sur une boîte cranienne macérée et d'expérimenter sur le vivant, et là où vous placez votre microphone vous ne pouvez pas faire écouter le nerf acoustique de votre sujet.

L'explication du phénomène invoqué par Frey est celle-ci : supposons que notre comparaison du crâne avec un ellipsoïde soit vraie et que les deux labyrinthes en soient les deux foyers, les rayons sonores seront rassemblés dans les deux foyers et renvoyés par réflexion vers le point correspondant opposé au point d'application.

En tout cas, ces deux séries d'expériences font ressortir la grande valeur de la conductibilité osseuse directe opposée à la conductibilité cranéo-tympanique ou indirecte et sur laquelle j'ai moi-même appelé l'attention depuis longtemps.

M. Frey. — Il me semble que là où j'entends le mieux il y a le plus de vibrations sonores, et plus il y a de vibrations d'un côté, plus l'organe de perception de ce côté doit être impressionné. Quant à faire du crâne un ellipsoïde dont les labyrinthes seraient les deux foyers, c'est là, je l'avoue, une idée fort tentante, mais dont la démonstration est loin d'être faite.

(*Monats. f. Ohrenheilk.*, janvier 1904.) Dr Bertemes.

REVUE GÉNÉRALE ET ANALYSES

NEZ ET PHARYNX NASAL

Des soins préparatoires et consécutifs aux opérations onasales, par le Dr Krebs, d'Hildestum.

› Préparatifs. Désinfection de la peau et lavage des fosses ales. Il ne faut pas espérer détruire tous les microbes. ; instruments doivent être stérilisés. Les mains du chirur-

gien devront être aussi aseptiques que possible. Le savon de Schleich est très suffisant. L'anesthésie locale est presque toujours employée. La cocaïne au 1/10e s'emploie en badigeonnages, en pulvérisations, en tamponnements. L'adrénaline est excellente si on veut ischémier le champ opératoire.

2° Soins consécutifs. Il faut s'occuper de l'hémostase.

3° Traitement post-opératoire. Laisser le nez en repos. Faire attention aux synéchies. (*Presse oto-laryngol. belge*, oct. 1903, n° 10.)

Dr KAUFMANN.

L'instrument de choix pour la cure des végétations adénoïdes, par M. CLAOUÉ, de Bordeaux.

Pour M. Claoué, le Schülz est l'instrument de choix. Une seule manœuvre du couteau abrase ls végétations. La douleur est moindre qu'avec le Gottstein. Il n'y a pas d'hémorragies secondaires. Il y a une innocuité et une sécurité absolues. L'opérateur ne peut rien léser. Enfin, le nettoyage du naso-pharynx serait complet et définitif. Pas n'est besoin, à son avis, de terminer par un toucher rétro-nasal pour s'assurer que l'ablation a été totale. (*Ann. des mal. de l'oreille, du larynx, du nez et du pharynx*, oct. 1903.)

Dr KAUFMANN.

OREILLES

Deux cas d'occlusion complète du conduit auditif externe guéris par opération, par le Dr STEFANOWSKI.

1° Fillette de quatre ans, atteinte de suppuration des deux oreilles depuis deux ans. Six mois après le début de la maladie, les oreilles commencèrent à se fermer et en même temps la petite malade cessa de parler. Les pavillons sont normaux; les méats auditifs sont occlusionnés par une membrane cicatricielle blanchâtre. La voix haute est entendue à deux mètres.

L'opération — incision circulaire de la membrane à l'aide d'un bistouri boutonné — a fait constater de chaque côté un tympan; sur le droit, légèrement déprimé, on voyait quelques dépôts calcaires; le tympan gauche présentait une perforation. L'opération eut pour résultat une amélioration de

l'ouïe : la malade entend maintenant la voix parlée à six mètres et commence de nouveau à parler.

2° Jeune fille, âgée de quatorze ans, souffre dès son enfance d'une otite suppurée double. Il y a deux ans, l'écoulement devint moins abondant et l'oreille droite commença à s'obstruer. Les pavillons sont normaux. Le méat auditif droit est complètement fermé par une membrane cicatricielle. La voix haute est entendue à 50 centimètres. L'opération consista en incision oblique de la membrane; elle donna issue à une quantité considérable de pus et fit constater un tympan largement perforé. La suppuration persista pendant deux mois.

Résultat de l'opération : la voix parlée est entendue à deux mètres. (*Voenno-Med. Journ.*, fasc. 6, 1903, d'après *Roussi Vratch*, n° 46, 1903.) **Dr Trivas.**

Sur le traitement de l'ostéo-périostite aiguë de la mastoïde par la chaleur constante *(Ueber die Behandlung der acuten Osteoperiostitis des Warzenfortsatzes mit constanter Wärme)*, par le Dr G. Alexander.

Il est à remarquer que l'emploi des applications chaudes ou froides est souvent sous la dépendance des sensations subjectives des malades. Certains ne peuvent supporter le froid, d'autres la chaleur; aussi, l'action thérapeutique de ces deux facteurs dépend-elle de deux composantes : une symptomatologique et une causale. La première est dominée par la douleur, et il est reconnu généralement que l'action favorable des applications froides se fait surtout sentir dans les premiers stades d'une inflammation aiguë. L'action causale, c'est-à-dire celle qui s'adresse au processus inflammatoire ou suppuratif lui-même, n'est pas clairement connue encore, aussi bien en ce qui concerne la chaleur qu'en ce qui a trait au froid, et, sur ce sujet, la série d'observations publiée par l'auteur peut être d'une certaine utilité.

Les résultats favorables obtenus avec le thermode d'Ullmann dans certaines dermatoses humaines et dans différentes affections aiguës ou chroniques, suppurées ou non, chez les grands animaux domestiques, ont engagé l'auteur à essayer cet appareil dans la clinique otologique. L'appa-

reil employé fut celui décrit par Ullmann (*Wiener klinische Rundschau*, 1902, n° 21), avec cette différence que le thermode fut modifié d'après le système des tuyaux de Leiter, par Leiter lui-même. Les tuyaux de plomb offraient seulement un calibre plus considérable que celui présenté habituellement par les tuyaux réfrigérants de Leiter.

Le thermode, recouvert d'ouate mouillée, était fixé sur la mastoïde malade avec un lien peu serré. Les applications successives duraient de une heure à sept heures, le patient étant dans son lit. La température de l'eau atteignait 44° à 46°5 centigrades.

Sur une série de 18 cas, qui présentaient tous comme caractères communs : une suppuration aiguë de l'oreille moyenne d'un côté, de la douleur spontanée et provoquée par la pression au niveau de la mastoïde, du gonflement rétro-auriculaire, Alexander a noté huit fois un résultat favorable, les manifestations inflammatoires ayant complètement rétrocédé. Dans 7 observations, l'appareil fut bien supporté et il y eut sédation des douleurs, mais il fallut recourir à l'intervention sanglante. Enfin, trois malades ne purent supporter l'application du thermode.

Les observations où l'intervention chirurgicale fut nécessaire nous montrent que, dans les cas où la suppuration existe, la chaleur est bien supportée mais ne peut prétendre à amener la guérison. Dans le premier groupe de huit, où la guérison fut produite par l'application de l'appareil d'Ullmann, il n'y avait sans doute pas de pus dans les cellules mastoïdiennes, quoiqu'on ne puisse pas affirmer qu'il n'y ait pas eu résorption d'une suppuration commençante. Ullmann, chez des animaux domestiques, a obtenu ainsi, par l'emploi des appareils thermiques, la résorption de masses purulentes au début de leur formation : les mêmes effets ne seraient-ils pas possibles chez l'homme? (*Monats. f. Ohrenheilk.*, Berlin, sept. 1903, n° 9. p. 388.)

H. Bichelonne.

Le Gérant : R. Chaigneau.

Bordeaux. — Impr. G. Gounouilhou, rue Guiraude, 11.

25e ANNÉE. N° 12. 19 MARS 1904.

REVUE HEBDOMADAIRE
DE
LARYNGOLOGIE, D'OTOLOGIE
ET DE RHINOLOGIE

CHANCRE SYPHILITIQUE DU CORNET INFÉRIEUR
CHEZ UN ENFANT DE SEPT ANS[1]

Par le Dr **BRUNON**, de Firminy.

Le diagnostic de syphilis n'est souvent porté, dans les premières phases de la maladie, qu'après la constatation des accidents secondaires. C'est alors seulement que l'on recherche l'accident primitif, d'ordinaire facilement retrouvé, mais, quelquefois, très difficile à dépister. Nous publions cette observation pour donner une idée de cette difficulté et attirer l'attention sur une localisation du chancre excessivement rare, du moins trop rarement notée, puisque dans nos recherches antérieures, pour notre thèse inaugurale[2], nous n'avons pu découvrir aucune observation de cette localisation bien précise.

Observation. — A la fin de janvier 1900, je suis appelé auprès d'un enfant de sept ans, chétif, malingre, présentant un état de courbature généralisée et d'anorexie; mon attention est attirée sur de grosses adénites de la région sous-maxillaire gauche; pas de douleur à la palpation. Je ne trouve aucune inflammation dans la bouche ni sur les amygdales, rien aux oreilles ni au cuir che-
1. Le nez n'offre rien de particulier extérieurement. La déglu-
n n'est pas douloureuse. Le diagnostic de scrofulose me paraît

Travail reçu le 10 décembre 1903.
Dr Brunon, *Le chancre syphilitique des fosses nasales* (Thèse de Lyon, 9).

évident. Quelques jours après, un de mes confrères, à qui l'enfant est conduit, affirme aussi ce diagnostic; l'enfant tousse un peu; on conseille à la famille le séjour au bord de la mer, dans le Midi.

Trois semaines après mon premier examen, je revois l'enfant : les adénites de la région sous-maxillaire gauche ont légèrement augmenté de volume; à droite, les ganglions sont à peine sensibles. Mais, sur le front du petit malade, une éruption papuleuse, de petites élevures très rouges attirent mon attention. Je prononce, malgré moi, le mot de *corona veneris*. J'examine la bouche et je découvre une petite plaque blanchâtre sur la gencive et s'étendant légèrement sur la muqueuse au niveau de la prémolaire inférieure gauche. J'ai hâte de poursuivre mon examen et de préciser un diagnostic que combattent mon étonnement et l'âge de mon petit malade. Sur le thorax, en avant et en arrière, une éruption papuleuse très marquée, roséole magnifique impossible à méconnaître. Au scrotum, une petite plaque de la grosseur d'un grain de millet; rien autre sur les organes génitaux, rien à l'anus. Mon exploration générale terminée, le diagnostic de syphilis s'impose et m'apparaît avec évidence. Mais quelle est la porte d'entrée de la maladie? Je ne puis qualifier de chancre l'érosion gingivale notée ci-dessus, elle présente une coloration blanchâtre, n'est pas indurée, et les bords ne sont pas taillés à pic, etc. D'ailleurs, je n'avais rien remarqué à mon premier examen, et les ganglions, témoins de l'infection, existaient déjà.

A la mère, qu'on ne peut soupçonner être l'auteur de la contamination, je fais part de mon étonnement et de mes regrets d'être obligé de lui dire que son enfant est atteint d'une maladie rare à son âge et plutôt acquise par des moyens de contamination qu'on ne peut soupçonner si jeune. Quelques instants après, le père, absolument stupéfait de mon diagnostic, vient se soumettre à mon examen pour se disculper de toute idée de contagion de sa part. Je ne lui trouve aucune trace de vérole ni récente ni ancienne. Malgré mon incertitude sur la porte d'entrée et sur l'origine de la contamination, je maintiens mon diagnostic, et, pour enlever toute indécision dans l'esprit de ces parents désolés, comme pour les obliger à accepter sans regret un traitement spécifique, je leur conseille de consulter un de mes anciens maîtres, M. le Dr Cénas, spécialiste pour ces maladies. Ce praticien, très distingué, médecin des hôpitaux, est absolument confirmatif du diagnostic de syphilis à la période secondaire, mais il reste perplexe sur la porte d'entrée de la maladie; ne trouvant rien autre, il hésite devant l'érosion de la gencive. Cependant, quelques jours

se passent et les parents sont toujours inquiets d'éclaircir le double problème de l'origine et de la porte d'entrée du mal. En examinant de nouveau l'enfant, je remarque que les glandes sous-maxillaires gauches ne sont pas seules prises. Je trouve un ganglion de la grosseur d'une grosse noisette au niveau de l'os hyoïde à gauche. Celui de droite est moins gros, mais assez apparent. Cette constatation me remémore immédiatement les remarques anatomiques sur lesquelles j'insistais dans ma thèse : ces ganglions hyoïdiens sont tributaires des lymphatiques de la muqueuse pituitaire. J'interroge les parents sur les symptômes que l'enfant aurait pu présenter du côté du nez; ils m'avouent qu'au moment de ma première visite, l'enfant souffrait d'un coryza très net; qu'ils avaient remarqué plusieurs fois sur son oreiller un écoulement muco-sanguinolent auquel ils n'avaient pas ajouté d'importance, mais que l'enfant n'avait pas eu d'épistaxis vraie, qu'il avait présenté de la difficulté de respirer par le nez, que, pendant la nuit, il ronflait, contre son habitude; que, d'ailleurs, à ce moment-là, l'enfant était très agité pendant la nuit, qu'il avait de l'insomnie et qu'il se plaignait de céphalée. Je fais immédiatement l'examen du nez au spéculum. Ainsi que je l'ai déjà noté, pas de croûtes impétigineuses autour des narines, pas d'inflammation extérieure. Mais, à 1 centimètre et demi environ de l'orifice nasal, en écartant légèrement le cornet inférieur qui était venu s'adosser sur la cloison médiane, je découvre sur ce cornet une petite ulcération en saillie d'un rouge très vif, les bords assez bien taillés à pic et d'un demi-centimètre carré environ de grandeur. A la partie correspondante de la cloison, je ne découvre qu'un peu de rougeur et de tuméfaction que j'attribue au contact de l'ulcération de la face convexe du cornet, mais pas de discontinuité des tissus. Il m'est difficile de constater l'induration de cette ulcération. Dans la narine droite, rien de particulier, si ce n'est une légère déviation à droite de la cloison médiane. Il n'y avait plus de doute, cette petite écorchure était bien un chancre syphilitique du cornet nasal, c'était là le point d'entrée de la maladie. Pour compléter mon examen anatomique, je recherche si le ganglion lymphatique préaxoïdien, lui aussi tributaire de la muqueuse pituitaire, est engorgé. Je ne constate, en enfonçant le doigt dans le *cavum*, une tumeur de ce genre, mais cet examen est si pénible pour nalade que je n'insiste pas, et je ne pourrais affirmer l'intégrité ce ganglion.

lon petit malade fut examiné de nouveau par M. le Dr Cénas, l reconnut absolument le chancre et fut tout à fait d'avis que

la porte d'entrée de la vérole était bien le cornet de la fosse nasale gauche et que les accidents secondaires étaient venus ensuite à la période habituelle.

Cette découverte amena, de la part des parents, des révélations complémentaires qui jetèrent un jour complet sur le mode de contamination de notre petit malade. Ce fut pour eux une réelle satisfaction et un véritable soulagement dans leurs inquiétudes. Car, si nous constatons journellement que la curiosité, bien légitime d'ailleurs, de nos malades et souvent embarrassante pour le médecin, se porte non seulement sur la nature de leur mal, mais aussi sur sa cause et son origine, il existait, pour les parents de mon petit malade, une raison bien plus importante pour piquer leur curiosité sur ces points. L'enfant avait la déplorable habitude, si commune d'ailleurs, de se gratter et de se mettre les doigts dans le nez; c'était, sans doute, par besoin. Mais, par amusement alors, pour jouer à l'éléphant, comme il m'avouait naïvement lui-même, il introduisait dans son appendice nasal toutes sortes d'objets, porte-plumes, crayons, pointes, morceaux de bois, etc.; à la promenade, les petits cailloux arrondis qu'il pouvait ramasser lui servaient souvent à se boucher les narines. L'étiologie et la pathogénie de l'infection étaient dès lors assez faciles à reconstituer; nul besoin de rechercher dans la famille ou dans l'entourage l'origine de la contamination.

Le traitement fut le traitement ordinaire de la vérole: médicaments absorbés par le bouche tout d'abord; une pommade à la résorcine à 2/30 fut introduite deux fois par jour par aspiration sur la lésion du nez, qui, quelques semaines après, était complètement cicatrisée, sans avoir présenté aucune complication. L'infection syphilitique suivit son cours et fut assez grave. De nombreuses plaques muqueuses se succédèrent dans la bouche et même il survint une perforation de la voûte du palais. Je fis, en outre des cautérisations ordinaires, pendant longtemps des injections intra-musculaires de calomel en suspension dans la glycérine et tous les accidents s'amendèrent progressivement.

Cette observation me paraît très intéressante à de nombreux points de vue. Je n'ai pu, malgré de consciencieuses recherches, trouver un seul cas cité où le chancre ait été situé sur les cornets. J'ai, au contraire, noté d'assez nombreuses observations du chancre de la cloison. Cette localisation a donc

dû passer souvent inaperçue, et cette absence de constatation en ce point me semble être due aux nombreuses conditions que nous trouvons réunies dans notre observation. Tout d'abord, ces chancres de la pituitaire se rencontrent surtout chez des sujets très jeunes ou insoupçonnables de s'être mis dans les cas ordinaires d'être contagionnés. Ce sont, pour la plupart, des « insontes ». C'est la *Syphilis in the Innocent* de Dunckan Buckley.

L'accident primitif est profondément situé ; l'aspect extérieur du nez est normal ; les phénomènes subjectifs sont presque nuls, si bien que le malade ignore absolument qu'il a quelque chose dans le nez. C'est un petit bobo qui n'attire pas l'attention ; dans la respiration, une gêne insignifiante qui persiste quelque temps, mais guérit naturellement ou par des moyens anodins. Tous ces symptômes ne reviennent à la mémoire du malade que lors de l'interrogatoire du médecin une fois son diagnostic de syphilis bien établi.

La bénignité de la lésion et son insidiosité sont si grandes, que le praticien le plus exercé peut passer longtemps à côté sans s'en douter, ou ne plus retrouver sa localisation après sa réparation. Tels sont les symptômes, ou plutôt tels doivent être souvent les symptômes du chancre profondément situé sur la muqueuse pituitaire, car, enfin, de ce seul cas, nous ne pouvons établir une symptomatologie générale. Et, certainement, nombreux sont les chancres du cornet ou de la muqueuse pituitaire qui n'ont pas dû être reconnus. On examine d'ailleurs si rarement cet appendice au speculum nasi ; ce ne sont, à vrai dire, que les spécialistes qui ont recours à cet examen et lorsque le malade se présente à eux, c'est qu'il a déjà conscience de la localisation de son mal. On mprend, dès lors, que devant des symptômes si bénins, dirais même en l'absence presque complète de symptômes térieurs, le praticien ne songe pas à examiner profondé-ent le nez. D'ailleurs, ne trouvons-nous pas une telle béni-ité de symptômes dans quelques cas de chancre du canal

de l'urètre, de l'anus ou du col de la matrice? Ne voit-on pas des chancres génitaux de dimension très petite et sans inflammation, ayant à peine attiré l'attention du malade? Rien d'étonnant qu'un chancre qui ne produit pas plus d'inflammation et se trouve en dehors de la vue passe souvent inaperçu. C'est l'impossibilité même de découvrir l'érosion origine du mal et non les caractères étranges et anormaux de la lésion, couleur, aspect, qui font hésiter sur le diagnostic, comme dans les chancres syphilitiques des orifices du nez ou des premières parties de la muqueuse pituitaire. Nous avons rencontré presque tous les symptômes habituels du chancre, coloration, aspect, sur la petite lésion du cornet une fois que nous l'avons eu découverte.

Nous avons noté ailleurs [1], en effet, que lorsque le chancre syphilitique siégeait à l'orifice du nez ou sur les premières parties de la muqueuse pituitaire, son vrai caractère était souvent masqué par des complications et un aspect qui gênaient le diagnostic: l'extension de la phlogose est ordinairement la règle; l'envahissement des tissus périphériques par l'inflammation ou par des lésions étrangères à la syphilis, eczéma, impétigo, aspect diphtéroïde ou érésypélateux, font hésiter et errer quelquefois assez longtemps le vrai diagnostic.

En outre de ces caractères sur lesquels nous venons d'insister dans ce cas de chancre du cornet nasal, il faut avouer que le mode de contamination de notre petit malade est assez rare et n'est pas banal. Pour se trouver en présence d'un chancre aussi profondément situé, il fallait bien avoir affaire à un enfant qui voulût jouer à l'éléphant et s'introduire toutes sortes d'objets dans le nez et, d'autre part, qu'un de ces objets fût contaminé par un syphilitique. L'infection par les doigts n'eût pas porté le germe aussi profondément, et, d'ailleurs, l'ongle eût plutôt rencontré la cloison médiane ou l'aile du nez.

1. Thèse citée.

Ainsi, comme nous le prouve cette observation, notre attention doit être quelquefois attirée sur la localisation possible et dissimulée du chancre syphilitique sur les cornets. Dans les cas assez fréquents où le praticien se trouve dans l'embarras pour découvrir la porte d'entrée de la syphilis, il faut songer à examiner les fosses nasales au spéculum. D'ailleurs, la constatation de l'infection des ganglions sous-maxillaires et des ganglions hyoïdiens mettront déjà sur la voie du diagnostic pour la localisation de la lésion primitive.

RADIOGRAPHIE ET CORPS ÉTRANGERS DE L'OREILLE

Par le Dr **SIMONIN**, de Limoges.

Observation. — Il s'agit d'un homme de cinquante ans environ, robuste. Le système osseux de la face est très développé. A la suite de chagrins, il se loge une balle de revolver de gros calibre dans l'oreille droite. On le transporte à l'hôpital : hémorragie abondante de l'oreille. Le chirurgien de service, avant de tenter l'extraction de la balle, soumet le malade à l'examen radioscopique qui ne décèle la présence d'aucun corps étranger. Pour plus de sûreté on prend une épreuve radiographique et le Dr Garraud-Chotard, qui est chargé de ce soin, ne constate rien d'anormal dans l'oreille ou dans le cerveau. L'épreuve est très nette : on y voit l'indice en plomb circulaire que le Dr Garraud a mis sur l'oreille comme point de repère, mais aucune trace de balle. Le malade, quelques jours après, sort de l'hôpital, présentant une suppuration de l'oreille et des bourdonnements continus. Un mois après, il vient me montrer son oreille. Après lavage, j'introduis à travers un conduit très rétréci, qui ne laisse rien voir de l'oreille moyenne, un stylet qui donne un son métallique sur un corps dur. J'affirme la présence dans l'oreille d'un corps étranger, et je propose une intervention qui est acceptée. Le lendemain, sous chloroforme, ncise derrière le pavillon, je le rabats en avant, et je trouve la lle fortement enchâssée, au fond du conduit, dans le triangle rmé par le bord antérieur du conduit auditif osseux, en haut r la crête qui continue l'apophyse zygomatique et en avant la e du maxillaire inférieur. Je la dégage à la gouge et je l'enlève

entière aplatie, présentant environ la dimension d'une pièce de 50 centimes. Je fais remarquer qu'elle était placée de champ.

Depuis, la suppuration et les bourdonnements ont disparu. La surdité persiste.

Comment une balle en plomb de cette dimension a-t-elle pu échapper à l'épreuve radiographique? C'est un petit problème que je soumets à la sagacité de mes confrères.

SOCIÉTÉ DE LARYNGOLOGIE DE LONDRES

Séance du 6 novembre 1903.

M. McBride, président.

M. Felix Semon. — **Rapport sur le traitement post-opératoire dans les interventions intra-nasales (naso-pharyngiennes exceptées)** *(The after-treatment of intra-nasal operations) (excluding naso-pharyngeal).*

Pour rendre notre discussion utile au point de vue pratique, je me propose, avec la permission de la Société, de limiter mon sujet aux opérations intra-nasales proprement dites, particulièrement à celles faites dans le but de remédier aux sténoses nasales, et d'en exclure le traitement post-opératoire à la suite des interventions pratiquées sur les cavités accessoires ou dans le naso-pharynx. La grande majorité des opérations sur les sinus sont faites pour des suppurations chroniques de ces cavités, et ce seul fait peut tellement modifier le caractère du traitement post-opératoire que, pour discuter ces opérations conjointement avec les interventions intra-nasales vraies, ce serait probablement amener une discussion décousue et faire perdre de vue le but pratique que j'ai à cœur; les mêmes objections peuvent être formulées au sujet du traitement post-opératoire des interventions naso-pharyngiennes. Il peut paraître à quelques membres de la Société que le sujet ainsi défini devient forcément étroit, mais l'expérience pratique m'a appris qu'une question nettement mise en discussion aboutit à des résultats bien plus utiles que des sujets hétérogènes compris dans la même discussion; j'espère donc que la présente occasion ne fera pas exception à la règle.

Il est, d'autre part, indispensable de comprendre dans notre discussion les questions de préparations pour ces opérations, du

choix de la méthode opératoire et de l'emploi de la cocaïne et de l'adrénaline au cours de ces interventions, car ces questions sont inséparablement associées à celles du traitement post-opératoire qui forme le sujet de notre discussion.

Ceci s'applique surtout à la question du choix du procédé opératoire, et je me propose d'étudier, dans mes considérations préliminaires, les règles principales du traitement post-opératoire qui est en relation étroite avec la question du choix de la méthode opératoire.

En ce qui concerne les préparatifs pour les opérations intra-nasales, je n'ai pas besoin de m'étendre sur l'impossibilité d'y obtenir une asepsie parfaite comme dans la plupart des autres organes du corps. Même si, après une intervention intra-nasale, la fosse nasale opérée pouvait être hermétiquement tamponnée de façon à la mettre complètement à l'abri de la pénétration de germes infectieux, encore n'est-on pas absolument garanti contre le danger d'une infection par les sécrétions des sinus accessoires. Ajoutons, en passant, que les conditions dans lesquelles sont faites la plus grande partie de ces opérations, c'est-à-dire dans le cabinet du rhinologiste, aux heures de sa consultation ou dans sa clinique de l'hôpital, ne sont pas particulièrement favorables à l'exécution d'opérations réellement aseptiques. Heureusement que les expériences pratiques, ainsi que les recherches bactériologiques de Saint-Clair Thomson et Hewlett, de Wurtz et de Lermoyez, ont montré que la muqueuse du nez n'offre pas un terrain favorable au développement de bactéries pathogènes, et — au point de vue de l'observation clinique — c'est un fait curieux que, lorsque quelques complications septiques se produisent à la suite d'une opération intra-nasale, celles-ci surviennent ordinairement non pas dans le nez même, mais beaucoup plus souvent dans le pharynx, sous forme d'une amygdalite ou d'une inflammation générale de la muqueuse pharyngée, ou enfin sous forme d'une otite moyenne aiguë. Malgré cette immunité relative de la muqueuse nasale, il n'en est pas moins du devoir de tout opérateur de stériliser soigneusement tous les instruments et autres objets, tels que gaze, coton, etc., qui, pendant ou après l'opération, doivent venir en contact avec les rties opérées. Dans des cas exceptionnels, il peut être nécessaire désinfecter le nez extérieur du malade et la région voisine. ns des cas où il y a sécrétion abondante ou formation de ûtes dans le nez, on procédera, avant l'opération, à un lavage nez avec une solution antiseptique. Je crois inutile d'entrer

dans de plus amples détails en ce qui concerne les préparatifs pour l'opération, car ce point n'entre qu'indirectement dans le programme de mon travail.

Quant à l'opération elle-même, je suis convaincu que, dans la majorité des cas, l'anesthésie locale doit être préférée à la narcose générale. Il importe tant que l'opérateur puisse à chaque instant voir nettement ce qu'il fait que l'avantage de la position assise du malade, permettant au chirurgien de projeter une puissante lumière sur les parties à opérer qu'il voit aussi dans la position à laquelle il est habitué, contre-balance fortement tous les arguments émis en faveur d'une anesthésie générale. Bien plus, la majorité de ces opérations peuvent être exécutées si rapidement et sont si peu douloureuses, après des applications répétées de cocaïne, qu'il n'y a aucun besoin d'une anesthésie générale avec tous ses inconvénients, nécessitant l'emploi d'un aide dont la présence ne peut que gêner l'opérateur. Parmi les différents modes d'application de cocaïne, à savoir : le spray, l'introduction de tampons d'ouate imbibés d'une solution de cocaïne, badigeonnages du champ opératoire avec une brosse en poils de chameau ; c'est ce dernier que je préfère comme le plus sûr et le moins susceptible de produire des symptômes de cocaïnisme aigu. Dans tous ces cas, j'emploie toujours une solution à 20 o/o.

Pour ce qui est de l'adrénaline, j'ai déjà eu antérieurement plusieurs fois l'occasion de soulever la question [1] de savoir si depuis son emploi les hémorragies secondaires s'observent plus souvent et plus abondamment qu'auparavant. Personnellement, je n'ai eu qu'une seule hémorragie réellement grave après son emploi dans les opérations intra-nasales et je suis loin d'en accuser l'adrénaline. Cependant, malgré les affirmations de Bukofzer dans son consciencieux travail à ce sujet [2], et sa réponse à ma question [3], je crois savoir que, depuis que j'emploie l'adrénaline dans ces cas, mes malades se plaignent plus qu'autrefois de la persistance d'hémorragies plusieurs heures après l'opération. De quelques timides opinions exprimées à ce sujet, et qui sont venues s'ajouter à la mienne, je puis conclure que mon expérience n'a pas été exceptionnelle. C'est pourquoi je serais heureux d'entendre l'avis de mes Collègues de la Société. Sous un rapport, tout le monde, je pense, sera d'accord avec l'opinion de Krebs [4], dont j'ai

1. *Internationales Centralblatt für Laryngologie*, vol. XVIII, p. 306.
2. *Archiv für Laryngologie*, vol. XIII, p. 2.
3. *Internationales Centralblatt für Laryngologie*, vol. XVIII, p. 356.
4. *Verhandlungen der deutschen otolog. Gesellschaft*, mai 1903.

pu apprécier la sagesse avant d'avoir lu sa communication, à savoir que, dans les opérations faites pour réduire la muqueuse hypertrophiée du cornet inférieur, l'application préalable d'adrénaline, en raison de la contraction extrême du tissu érectile qu'elle détermine, ne nous permet pas de nous faire une idée exacte sur la quantité de tissus à enlever, et que, dans ces cas-ci, l'usage du topique est contre-indiqué. Dans les interventions sur la cloison, etc., j'emploie ordinairement la solution à 1 o/oo et je l'applique de la même façon que la cocaïne.

En ce qui concerne le choix des méthodes opératoires, nous avons à notre disposition les procédés suivants :

1° Opérations à l'aide de caustiques chimiques (nitrate d'argent, acide chromique, acide trichloracétique, phénol sulforiciné, etc.);

2° L'électrolyse;

3° La galvanocaustie;

4° Des instruments tranchants.

Le choix de tel ou tel procédé dépendra de la nature du cas et des préférences personnelles de chaque opérateur. Ici, je n'ai à m'occuper que des phénomènes réactionnels qui se produisent à la suite de l'emploi d'un procédé donné et du traitement consécutif qu'ils peuvent nécessiter.

Laissant de côté l'électrolyse qui, malgré ses plus chauds défenseurs, ne paraît pas avoir pris rang parmi les méthodes usuelles d'opérations intra-nasales et dont je n'ai, entre parenthèses, aucune expérience personnelle, on peut dire, sans crainte d'être contredit, que le galvanocautère est de toutes les méthodes mentionnées celle qui, plus souvent que tout autre, donne lieu à des phénomènes réactionnels. Il était un temps, encore pas très éloigné, où le galvanocautère était considéré comme presque une panacée universelle dans toutes les opérations sur le nez, quand on cherchait à obtenir une réduction de tissu, et employé d'une façon extensive par presque tous ceux qui avaient à traiter une de ces affections. Je ne crois pas me tromper en disant que sa popularité, quoique nullement déchue, a considérablement diminué dans le cours des dix dernières années. Ceci n'est pas seulement dû à ce fait que, dans toutes les affections du nez où l'on en avait fait usage, on n'a pas toujours obtenu les résultats désirés, mais aussi ux phénomènes réactionnels auxquels son emploi donne trop équemment lieu.

On ne saurait nier que dans un grand nombre de cas il se forme e eschare qui est d'abord très adhérente, et que ce n'est qu'au ut de plusieurs jours après l'opération qu'elle se ramollit suffi-

samment pour pouvoir être enlevée sans déterminer une nouvelle réaction. Ici se produit un de ces troubles qui, malgré leur fréquence, sont à peine signalés dans les livres classiques. Nonobstant toutes les précautions qu'on peut prendre pour ne pas traumatiser la muqueuse du côté opposé, il n'est pas rare de voir une réaction inflammatoire générale suivre l'application du galvanocautère, et si l'on examine le malade le lendemain de l'opération, on trouve ordinairement que la fosse nasale opérée est entièrement tuméfiée et que les surfaces opposées arrivent presque en contact l'une de l'autre. Et devant l'esprit de l'opérateur se dresse le spectre de la formation de synéchies, et personne n'ignore, je pense, combien il est difficile de traiter cette complication. Que doit-il faire dans ces conditions? Par son expérience passée, il sait que des interventions intempestives dans ces cas ne provoquent que trop souvent une réaction inflammatoire répétée et toujours croissante, nécessitant un long traitement consécutif; d'autre part, si l'on abandonne les choses à elles-mêmes, il en résultera la formation de synéchies entre les deux surfaces opposées. Il est vrai que, dès le début, on peut empêcher les deux surfaces d'arriver en contact l'une de l'autre par l'interposition entre elles d'une substance étrangère, telle que lanière de gaze iodoformée, tampon d'ouate aseptique, etc.; mais cette manière de faire a des inconvénients pratiques considérables.

Premièrement : une substance étrangère introduite dans le nez après une opération produit ordinairement une grande irritation non seulement dans le nez, mais aussi dans les territoires adjacents, et peut même déterminer de graves complications septiques. Il y a probablement peu de spécialistes qui, à la suite d'un tamponnement des fosses nasales, n'auraient observé quelque amygdalite ou pharyngite aiguë, ou une forme bénigne de septicémie généralisée, se traduisant par des températures élevées, de la tuméfaction et des douleurs des ganglions cervicaux; il faut citer d'autres complications plus rares, telles que l'otite moyenne aiguë ou l'empyème d'une des cavités accessoires du nez, sans parler de la méningite ou de la dacryocystite, etc., dont on trouve dans la littérature rhinologique des exemples isolés.

En second lieu, si le nez est solidement tamponné, et cela pendant un temps assez long, le tampon peut occasionner une anémie locale des parties traumatisées et empêcher la guérison. C'est sur ce point que le Dr Waggett a attiré l'attention au cours d'une de nos discussions antérieures.

Troisièmement : si l'on introduit dans le nez une mince lanière

de gaze ou une lamelle en celluloïd et de façon à ne pas trop gêner la circulation dans les parties opérées, ces corps étrangers sont souvent expulsés par le malade, d'autres fois ils tombent dans le naso-pharynx.

Il n'est pas toujours facile de donner un conseil sur la conduite à tenir; personnellement, je suis porté tout simplement à surveiller la marche des événements et à n'intervenir que lorsque la formation de synéchies me paraît inévitable. Mais il est un grand reproche qu'on peut faire à la méthode galvanocaustique, reproche qui m'a fait restreindre son emploi depuis quelques années: c'est celui d'obliger les malades à des visites fréquentes et répétées. Dans pas mal de cas, même quand tout va bien et que l'eschare s'élimine spontanément ou se laisse enlever sans difficultés quelques jours après l'opération, on voit successivement se former de nouvelles eschares, qui doivent être surveillées et enlevées au fur et à mesure afin d'abréger la durée du traitement post-opératoire.

On a suggéré que la plupart des inconvénients mentionnés peuvent être évités en remplaçant la cautérisation de la surface libre de la muqueuse par une pointe de galvano passée sous la surface; ce procédé aurait, paraît-il, l'avantage de produire des adhérences entre la muqueuse et le périoste, de diminuer l'érectilité des tissus mous, de faire adhérer ces derniers à l'os sous-jacent et, par conséquent, d'atténuer l'obstruction des voies respiratoires. J'ai plusieurs fois expérimenté ce procédé qui, lui non plus, ne protège pas infailliblement contre une réaction inflammatoire consécutive; de plus, ses résultats ultimes sont trop insignifiants pour qu'il mérite d'être préconisé.

Il va de soi que, dans ces conditions, l'emploi d'autres procédés opératoires s'imposait de lui-même: tels sont les caustiques chimiques appliqués d'emblée ou après la galvanocaustie. A une certaine époque, après qu'il eut été préconisé par Heryng, j'employais l'acide chromique en cristaux, mais je ne l'ai pas trouvé suffisamment efficace pour réduire des hypertrophies considérables de la muqueuse. Il se peut que ce soit cette expérience qui m'ait empêché d'employer l'acide trichloracétique sous une forme solide, ainsi que le recommandent plusieurs ıteurs. En ce qui concerne ce dernier, je voudrais connaître ıvis des membres de la Société. Autrefois, je faisais également ıage de solutions de caustiques à divers degrés de concentration: ıais, qu'elles aient été employées seules ou après les applications lvanocaustiques, je ne puis dire qu'elles ont modifié d'une façon

favorable la réaction inflammatoire, qui est, pour moi, l'épouvantail des opérations pour sténose nasale.

Théoriquement, on serait en droit d'espérer que les instruments tranchants sont plus aptes que tout autre procédé à réduire au minimum la réaction inflammatoire, et en effet, dans bon nombre de cas où ils avaient été employés, tout s'est bien passé. Ceci s'applique surtout au serre-nœud. Combien insignifiante est, dans la plupart des cas, la réaction après l'ablation des polypes du nez à l'aide de cet instrument! Dans d'autres cas, l'emploi du couteau, de la scie, de la tréphine électrique, etc., est quelquefois suivi d'un léger œdème inflammatoire, mais celui-ci disparaît spontanément au bout de peu de jours. Dans une troisième catégorie de cas, qui, selon mon expérience personnelle, forme malheureusement une fraction notable du nombre total de cas venant en observation, la réaction devient inopinément bien plus violente, et l'on voit alors se produire des difficultés au point de vue du traitement. Ce sont ces difficultés qui, à plusieurs reprises déjà, dans le passé et dans le présent, une fois de plus m'ont décidé à porter devant la Société la question du traitement post-opératoire à la suite des interventions intra-nasales.

Je voudrais maintenant rendre mon idée concrète par la description d'un cas imaginaire.

Un malade vient consulter pour une sténose nasale considérable ayant déterminé une respiration buccale, des sensations désagréables dans la gorge et un fréquent catarrhe des voies respiratoires. Son nez est extrêmement rétréci des deux côtés, aussi bien extérieurement qu'intérieurement. A l'examen, on trouve que la sténose est due, du côté gauche, à un très gros éperon de la cloison s'étendant non seulement le long de sa portion cartilagineuse, mais empiétant aussi sur sa partie osseuse. Cet éperon obstrue en fait toute la fosse nasale; les cornets de ce côté-ci ne sont nullement hypertrophiés, de sorte que l'ablation de la partie antérieure du cornet inférieur n'amènera évidemment aucune amélioration matérielle. (C'est à dessein que je rapporte cette particularité : car, dans les cas de crête ou d'éperon de la cloison, certains auteurs conseillent de ne pas toucher au septum et d'amputer la partie correspondante du ou des cornets. Cela est, sans doute, faisable dans certains cas, mais point dans tous.) Du côté droit, la sténose dont est atteint notre malade imaginaire est due à une déviation générale peu prononcée de la cloison et, en plus, à un gonflement des cornets moyen et inférieur avec tuméfaction considérable de la muqueuse revêtant ces os. Il est évident que du côté droit il est

nécessaire de réduire les cornets, particulièrement l'inférieur, tandis que du côté gauche c'est l'ablation de l'éperon qui est indiquée. La réduction des cornets est pratiquée à l'aide de pinces coupantes recourbées et de l'anse, d'après le procédé du Dr Lake, et l'on obtient une amélioration. La sténose du côté gauche est traitée au moyen de la scie électrique ou de la tréphine électrique, que je préfère, après avoir essayé bien d'autres méthodes, à toute autre. Après application préalable d'adrénaline et de cocaïne, l'éperon est entièrement enlevé soit en une fois, soit après deux introductions successives de la tréphine, après avoir eu soin de ne pas traumatiser la muqueuse du cornet opposé.

Cette opération est ainsi faite, et, en tenant même compte de l'action combinée de l'adrénaline et de la cocaïne, on obtient une voie suffisamment large pour le passage de l'air. Le malade éprouve du soulagement. Une lanière de gaze iodoformée imbibée d'eau oxygénée est alors introduite dans la fosse nasale opérée, non pas dans un but de tamponnement, mais tout simplement pour se garantir contre une hémorragie secondaire possible. Le malade, revu le lendemain, ne signale à l'attention de l'opérateur aucun symptôme particulier. La lanière de gaze enlevée, on constate l'existence d'une large voie pour l'air; les surfaces sont propres et lisses, et il n'y a aucun symptôme de réaction inflammatoire. Autrefois, dans de pareilles circonstances, j'avais l'habitude d'insuffler dans le nez des poudres antiseptiques, telles que iodoforme, aristol, etc.; mais, de même que Krebs, que j'aurais encore l'occasion de citer plus d'une fois, j'ai pu me convaincre que cette pratique ne hâte nullement la guérison de la plaie, et je les ai abandonnées. Si l'on revoit le malade le jour suivant, on trouve une large eschare blanchâtre recouvrant toute la surface opérée. Cette eschare ne se produit pas souvent, et quand elle existe, elle se laisse, en général, détacher facilement, n'étant pas adhérente comme dans les cas d'eschare galvanocaustique. Cependant voici comment les choses se passent le plus souvent : la fosse nasale, quand on l'examine le deuxième jour de l'opération, est manifestement plus étroite que la veille à cause d'une tuméfaction générale du champ opératoire. Celle-ci est attribuée à quelque œdème inflammatoire passager, et, se rappelant le principe fondamental de chirurgie qui consiste à pas entraver la guérison normale des plaies, on est tenté d'abanner les choses à elles-mêmes dans l'espoir que le gonflement lammatoire disparaîtra de lui-même au bout de quelques jours. lheureusement, on est bientôt déçu dans cet espoir, et, loin de paraître, la tuméfaction augmente et devient persistante. C'est

alors que peuvent se produire de nouveaux troubles, tels que ceux que j'ai décrits plus haut à propos des opérations galvanocaustiques. Dans d'autres cas, il ne se produit aucune réaction violente ni symptômes désagréables, excepté la formation de croûtes sur la surface opérée, qui peuvent être facilement enlevées par une irrigation avec une solution de sel physiologique. Cependant le résultat net est que, après la guérison complète de la plaie, l'élargissement permanent de la fosse nasale est beaucoup moins considérable qu'au moment de l'exécution de l'opération et, quoique le malade puisse être et ordinairement soit très satisfait, dans son for intérieur, l'opérateur sent que le résultat n'est pas aussi brillant qu'il l'espérait quand il avait examiné le nez après l'ablation de l'éperon. Il n'est pas rare, je le sais par mon expérience personnelle, que des malades ayant été opérés par des spécialistes habiles pour une sténose nasale viennent en consulter un autre pour savoir si l'on peut encore leur faire quelque chose.

Maintenant, que se passe-t-il dans ces cas ? Pourquoi cela arrive-t-il ? Peut-on l'empêcher ? Ce sont là les trois questions qui forment le sujet principal de la discussion d'aujourd'hui.

Si nous voulons répondre d'une façon absolument impartiale à la première question, nous dirons qu'un *excès de réparation* à la fois peu désirable et non désiré y a lieu. J'évite à dessein l'expression de *régénération*, car celle-ci implique une reproduction de tous les éléments constitutifs — muqueuse, vaisseaux, nerfs, glandes, cartilage et périchondre, os et périoste — de la portion enlevée. En l'absence d'une démonstration histologique concluante prouvant la survenance d'une telle régénération, je préfère ne pas me servir de cette expression. Personnellement, je suis plutôt porté à croire que la tuméfaction permanente post-opératoire dont je viens de parler est due à une nouvelle formation de tissu connectif dense. La rapidité du processus et l'absence de formation de cal qu'on peut démontrer par le toucher à la sonde me paraissent plaider en faveur de cette opinion. Ce n'est là, cependant, qu'une simple hypothèse; de nouvelles recherches microscopiques sont nécessaires pour déterminer la véritable nature de cette tuméfaction ultime.

En ce qui concerne la deuxième question : pourquoi cette tuméfaction se produit-elle? la réponse la plus naturelle me paraît être que, selon toutes les probabilités, les méthodes opératoires employées y sont pour quelque chose, à moins que les éléments anatomiques constituant les tissus de la cloison et du plancher du nez ne soient doués d'une prédisposition spéciale pour une répa-

ration hâtive après ablation. Mais à cette double manière d'envisager la question on peut opposer un argument très solide : en effet, s'il faut incriminer le procédé opératoire ou les propriétés physiologiques des parties en défaut, pourquoi l'excès de réparation n'a-t-il pas lieu dans tous les cas? Et cette objection me paraît une véritable pierre d'achoppement, car si l'on doit incriminer soit la méthode opératoire, soit l'état particulier des tissus, il n'est pas aisé de comprendre pourquoi les complications signalées ne se produiraient pas dans tous les cas où ces parties avaient été soumises à l'intervention chirurgicale. Encore ne faut-il pas oublier que ces complications ne s'observent que dans un certain nombre de cas opérés à la tréphine, à la scie ou à la pince coupante, tandis que dans les autres cas tout se passe normalement. Il reste donc la mauvaise explication d'une prédisposition personnelle, mais je suis certain que personne ne saurait dire en quoi consiste cette prédisposition personnelle. Ni l'âge, ni le sexe, ni l'état de santé générale ne donnent d'avance à l'opérateur la moindre indication lui permettant de préjuger de la réaction post-opératoire. J'ai eu parmi mes malades des hommes plutôt âgés, goutteux, pléthoriques, ayant fait des abus de table et d'alcool, qui ont guéri rapidement sans le moindre trouble, tandis que plus d'une fois je me suis heurté à des difficultés dans les cas de jeunes gens bien portants. Tout récemment, dans un cas de sténose traumatique du nez chez un jeune garçon autrement bien portant, j'ai eu à compter avec les complications décrites plus haut, et j'ai dû le garder en observation pendant près de cinq semaines après l'opération.

Dans une correspondance échangée avec lui à ce sujet, Krebs m'écrit qu'il croit avoir découvert des causes plus tangibles de ces difficultés dans les conditions suivantes :

1° Cas où tout le tissu malade n'a pas été enlevé, c'est-à-dire si, le cornet inférieur étant hypertrophié, le gonflement morbide de son extrémité postérieure ou de son bord latéro-inférieur a été laissé intact.

2° Cas où la cause primitive n'a pas été supprimée : autrement dit quand, avant d'enlever le cornet inférieur, on a négligé de traiter une hypertrophie primitive coexistante du cornet moyen, ; végétations adénoïdes ou un empyème des cavités accessoires.

3° Cas où le traitement post-opératoire a été trop lent.

Je ne saurais dire si quelques-uns de mes cas avaient offert les ıditions décrites par Krebs pour avoir été la cause de mes ficultés. J'ai certainement observé ces dernières bien plus sou-

vent en opérant sur la cloison qu'en enlevant des portions de cornets, et je me demande parfois s'il est possible que l'ablation de la muqueuse revêtant la production osseuse ou cartilagineuse, pour la réduction de laquelle l'opération avait été entreprise, ait quelque chose à voir à la violente réaction consécutive et à la réparation extrêmement rapide. Théoriquement, on devrait s'attendre à l'opposé, c'est-à-dire à une contraction cicatricielle d'autant plus grande que la perte de substance produite était plus considérable; à l'appui, je citerai l'opinion d'un observateur aussi sagace que Moritz Schmidt, qui dit [1], dans la troisième édition de son manuel, qu'il ne se préoccupe plus de la muqueuse et qu'il ne voit aucun inconvénient de procéder de cette façon. Aussi, je crois bon de mentionner ce fait, qui m'amène à la troisième question, à savoir : comment prévenir la tendance à une réparation excessive? Puisque, le plus souvent, — cela résulte, du moins, de mon expérience personnelle et apparemment aussi de celle de Chiari, — les complications s'observent quand on opère sur la cloison, le moyen le plus rationnel de les éviter serait donc de ne pas intervenir sur le septum dans des cas de sténose due à la fois à un éperon et à une hypertrophie des cornets, et d'élargir les voies aériennes par une résection partielle du cornet inférieur et, au besoin, du moyen. Je pense que cette manière d'agir est certainement la plus logique pour éviter toute complication, quoiqu'il ne faille pas perdre de vue que, parfois, le cornet inférieur ayant été réduit de volume, on constate au bout de quelques mois une hypertrophie du cornet moyen du même côté, et cela malgré la réparation excessive qui, dans certains cas, a lieu dans la région même du cornet inférieur. A ce propos, je rappellerai le cas communiqué, il y a quelques années, à la Société par le Dr Hill et intitulé : *Régénération de tissu au niveau du cornet inférieur après turbinotomie.*

Dans un certain nombre de cas, le simple expédient de substituer la résection des cornets aux opérations sur la cloison doit être mis hors de question et l'intervention porter sur le septum lui-même. En admettant pour un instant que, dans la simple ablation d'hypertrophies septales et de leur muqueuse à l'aide de la tréphine ou de la scie, il y ait quelque chose qui occasionne la violente réaction et la réparation excessive, la question se pose de savoir si l'on ne pourrait combattre ces phénomènes par un moyen quelconque ou si d'autres procédés opératoires pourraient y être avantageusement substitués. En ce qui concerne la première de

1. *Krankheiten der oberen Luftwege*, 3e édit., 1903, p. 591.

ces deux questions, la plus étonnante proposition a été tout récemment faite par le Dr Kreilsheimer, de Stuttgard : cet auteur conseille notamment d'appliquer à la plaie, après les opérations faites à la scie ou à la tréphine, le galvanocautère chauffé au rouge et d'insuffler du xéroforme. Il est vrai que l'auteur recommande ce procédé non pas tant dans le but d'empêcher les phénomènes réactionnels que de prévenir des hémorragies secondaires. Je n'ai pourtant pas voulu que des considérations purement théoriques m'empêchent d'essayer ce procédé, et tout récemment je l'ai expérimenté dans un cas approprié. L'effet a été celui que j'avais prévu : une réaction violente eut lieu ; dès le lendemain de l'opération, la plaie s'est couverte d'une large eschare qui obstruait complètement le nez ; après avoir été enlevée à plusieurs reprises, elle s'est reformée chaque fois de nouveau, et la durée du traitement n'en a été nullement abrégée. Peut-être fus-je particulièrement malheureux, mais l'expérience a été si peu encourageante que j'ai jugé inutile de la renouveler.

D'autre part, Moritz Schmidt a recommandé un procédé légèrement modifié par moi ; ce procédé, quoique ne prévenant pas les phénomènes réactionnels ni la réparation excessive, a cependant pour effet d'atténuer à un certain degré cette dernière. Il consiste dans l'emploi, après l'opération, d'un faible spray d'acide borique et de cocaïne. Schmidt donne la formule suivante : cocaïne, 20 centigrammes ; acide borique, 2 grammes ; eau, 170 grammes. Au lieu d'eau simple, j'emploie une solution d'adrénaline à 1/10,000, dans laquelle sont dissous la cocaïne et l'acide borique. L'emploi de cette solution trois fois par jour durant plusieurs jours diminue notablement les phénomènes réactionnels et permet, par conséquent, d'abréger la durée du traitement post-opératoire.

Il nous reste la seconde question : pourrait-on substituer avantageusement des procédés opératoires spéciaux à la simple ablation ou suppression de déformation de la cloison du nez ?

On n'ignore pas, en effet, que feu le Dr Asch, de New-York, a proposé une méthode ingénieuse de traitement des déviations de la cloison nasale. Cette méthode consiste à faire une incision cruciale sur le septum cartilagineux, au-dessus de la portion la plus proéminente de la déviation, en fracturant avec des pinces la base des ments ainsi formés, et à insérer ensuite un tube creux. Le proé du Dr Asch jouit d'une grande faveur en Amérique, mais, ır certaines raisons, il n'a pas, que je sache, pris pied parmi les rations intra-nasales dans ce pays ou sur le continent européen. ·onnellement, je n'en ai aucune expérience ; j'espère, cependant,

au cours de la discussion, entendre l'opinion de ceux qui l'ont essayé. Il ne faut pourtant pas oublier que cette opération est plutôt destinée au traitement de déviations de la cloison qu'à celui de crêtes ou d'éperons.

M. Krebs, dans sa correspondance échangée avec moi à ce sujet, fait de grands éloges de l'opération préconisée par Krieg[1] et ultérieurement modifiée par Bönninghaus. Cette opération consiste dans l'ablation totale des portions déviées des segments cartilagineux et osseux de la cloison. Bönninghaus a introduit la modification suivante : sur le côté convexe de la cloison, il fait trois incisions à travers la muqueuse : la première est parallèle au dos du nez, la deuxième s'étend le long de la portion mobile du septum, enfin la troisième correspond au plancher du nez. L'auteur pratique ensuite la résection de la muqueuse du côté convexe, des cartilages et des os autant qu'ils participent à la déviation, de sorte qu'après l'opération la cloison n'est formée que de la muqueuse du côté primitivement convexe.

J'avoue qu'en lisant la description du procédé de Bönninghaus, dont le travail original avait paru dans les *Archives de Fraenkel*[2], je pensais que c'était là une grosse affaire. D'ailleurs, l'auteur lui-même ne recommande son procédé que dans des cas de déviations très graves. On le comprendra facilement lorsqu'on aura appris que l'opération, selon la propre expérience de l'auteur, nécessite d'une demi-heure à deux heures de temps, et que, dans ces cas, l'anesthésie locale est infiniment préférable à la narcose générale. Aussi, vu la lenteur du traitement post-opératoire dans un si grand nombre de cas de sténose nasale qui avaient été traités par la simple ablation à l'aide d'instruments coupants, suis-je étonné qu'on n'ait pas encore eu recours à ce procédé, d'autant plus que Krieg, Bönninghaus et Krebs se sont hautement loués de ses résultats. Cependant, en préparant mon rapport, j'ai eu, ces jours derniers, l'occasion de prendre connaissance de quelques observations de Hajek et de Menzel, publiées dans le plus récent numéro des *Fraenkel's Archiv*[3]; elles me parurent si dignes d'attention et toucher si près à la question qui nous occupe, que je n'hésite pas à vous citer textuellement l'opinion de Hajek :

« Depuis la publication du travail de Bönninghaus, en 1889, j'ai essayé le procédé de « résection fenêtrée » de Krieg dans plus d

1. *Med. Corresp. Blatt. d. Wurtem. aerztl. Landervereins*, n°s 26 et 27, *Berlin. klin. Wochens.*, 31 et 32, 1889.
2. *Fraenkel's Archiv*, vol. IX, Heft 2, 1889, p. 269.
3. *Ibid.*, vol. XV, Heft 1, p. 45 et 48.

100 cas. Dans 35 d'entre eux je fus à même de suivre les malades pendant un ou deux ans et de me rendre compte des résultats de l'opération. Avant d'aborder la question de détails, je me crois autorisé à dire que ces résultats ont été uniformément bons et que, selon moi, aucune des méthodes usuelles ne permet d'obtenir des résultats aussi satisfaisants, surtout dans les cas de déviations graves. Je dois ajouter, il est vrai, que ce procédé est compliqué, d'une technique difficile, dure longtemps (de demi-heure à deux heures) et nécessite beaucoup de patience de la part du malade et du médecin. Pour cette raison, on ne saurait juger de la valeur de cette méthode par les résultats des premiers cas qu'on peut avoir opérés, car ce n'est qu'avec le temps qu'on acquiert l'habileté et la circonspection nécessaires.

» A cette difficulté vient encore s'ajouter l'inconvénient d'une vaste plaie opératoire à la convexité, qui persiste jusqu'au moment où a lieu la cicatrisation et devient souvent, même après la formation de croûtes, une source incessante de troubles subjectifs pour les malades. »

Hajek explique ensuite que la nouvelle modification apportée par lui à l'opération de Krieg-Bönninghaus, et qui consiste à conserver intacte la muqueuse sur le côté convexe, fait entièrement disparaître cet inconvénient. Il admet, cependant, et cela contrairement à l'opinion de son assistant, le Dr Menzel, que la technique du procédé Krieg-Bönninghaus non seulement n'en est pas facilitée, mais qu'elle est, au contraire, rendue plus difficile.

En raison de la nouveauté des idées de Hajek, qui insiste sur le fait que, pour se familiariser avec cette opération, une certaine expérience est nécessaire, je m'abstiendrai d'exprimer mon opinion personnelle à ce sujet. Cependant, de tout ce que je viens de dire, on peut dégager certains faits, à savoir que : 1° le traitement d'un grand nombre de cas de sténose nasale comporte des difficultés pratiques ; 2° il n'existe apparemment aucune méthode opératoire universellement acceptée; 3° les grandes difficultés du traitement post-opératoire ont été constatées par plusieurs observateurs indépendamment les uns des autres. J'insiste particulièrement sur ce dernier fait parce que je m'attends à entendre exprimer, au cours de la discussion, quelque surprise qu'on ait pu rencontrer de pareilles complications, et certains orateurs même les [illegible] complètement. Je ne mets point en doute ces affirmations, mais [illegible]is appel à ces heureux, qui obtiennent de si éclatants succès, [illegible]nous livrer leur secret et de nous dire par l'emploi de quelle [illegible]thode ils sont arrivés à obtenir des résultats si satisfaisants.

Il ne me reste qu'à discuter maintenant quelques points communs à la plupart des opérations intra-nasales où entre en jeu la question d'un traitement post-opératoire actif; il est, d'autre part, à peine besoin de dire qu'après certaines opérations, telles que les polypes du nez, aucun traitement consécutif n'est nécessaire.

Tout d'abord, la question d'hémorragie secondaire demande quelques considérations, d'autant plus que les opinions varient beaucoup à ce sujet, comme l'a d'ailleurs démontré la récente discussion qui s'était engagée à la suite de la communication de Krebs sur la nécessité d'un tamponnement prophylactique. Personnellement, je suis parfaitement d'accord avec Krebs qu'on doit éviter, si possible, un tamponnement solide, et cela pour les raisons suivantes :

Le tamponnement n'empêche certainement pas l'hémorragie secondaire; celle-ci peut se produire le lendemain de l'opération, après l'ablation du tampon; le tamponnement risque d'infecter les parties voisines; l'anémie des tissus, déterminée par la compression, peut entraver la guérison de la plaie; enfin, il est extrêmement pénible pour les malades, et je suis, de plus, sûr que le gonflement réactionnel qu'on observe pendant les quelques jours qui suivent l'ablation du tampon est beaucoup plus prononcé que lorsque ce procédé n'est pas employé. C'est pourquoi, dans les opérations où il n'y a aucune raison particulière de craindre une hémorragie secondaire considérable, je n'emploie point de tamponnement et me borne à prescrire au malade le spray avec un mélange d'adrénaline, de cocaïne et d'acide borique, dont j'ai donné plus haut la formule. Si la plaie produite par l'opération est étendue, j'introduis dans la fosse nasale une petite lanière de gaze antiseptique saturée d'eau oxygénée (1 pour 20 volumes), et cela non pas pour faire de la compression, mais tout simplement pour empêcher une hémorragie secondaire. (Krebs recommande l'introduction d'une petite bande de gaze ou d'un morceau de coton hydrophile imbibé d'une solution d'adrénaline à 1 pour 4,000, que le malade gardera environ dix minutes.) Le patient devra garder la chambre et, si possible, même le lit, la tête légèrement soulevée; ne pas se moucher violemment, et si, malgré ces précautions, une hémorragie se déclarait, il appliquera sur le nez des compresses froides. Ici trouvera également une indication utile le simple conseil autrefois donné par Hueter et ressuscité par Krebs et qui consiste en ce que le malade, en cas d'hémorragie, inspirera profondément, la bouche étant fermée, et expirera doucement, la bouche ouverte. Il est à peine besoin de dire qu'aucune de ces mesures n'offre de garanti

absolue contre une hémorragie secondaire. Dans quelques cas et particulièrement après des opérations sur l'extrémité postérieure du cornet inférieur, on peut se trouver dans la nécessité d'appliquer des styptiques puissants ou de faire un tamponnement à l'aide de la sonde de Bellocq; mais, même après l'application de cette dernière, l'hémorragie peut recommencer au moment où l'on enlève le tampon. En ce qui concerne cette question d'hémorragies secondaires, je voudrais connaître l'expérience de nos collègues de la Société et savoir s'ils partagent mon opinion à ce sujet, à savoir que, depuis l'introduction de l'adrénaline dans la chirurgie nasale, les hémorragies secondaires sont devenues plus fréquentes et plus abondantes qu'auparavant.

Dans la discussion qui a suivi la communication de Krebs à la Société allemande d'otologie, les opinions se sont trouvées fort partagées. Ainsi donc :

Wolf (Francfort sur-le-Mein) demande si, après l'application d'adrénaline, les hémorragies secondaires ne sont pas plus abondantes.

Thies (Leipzig) parle contre l'emploi des préparations surrénales.

Schech (Munich), à l'instar de Krebs, s'élève énergiquement contre les interventions intempestives au cours du traitement post-opératoire, mais ne se prive pas de tamponner pendant vingt-quatre heures.

Siebenmann (Bâle) défend le tamponnement comme moyen d'arrêter les hémorragies secondaires.

Zarniko (Hambourg) se déclare d'accord avec le rapporteur sur tous les points essentiels et dit qu'au cours des dix dernières années il ne s'est trouvé que deux fois dans la nécessité de tamponner; il recommande aux malades ayant subi une opération intra-nasale de s'abstenir de l'usage d'alcool pendant les quelques jours précédant l'opération.

Werner (Mannheim) considère des tamponnements de courte durée comme nécessaires.

Krönenberg (Solingen) insiste sur l'importance du traitement post-opératoire et considère l'adrédaline comme très utile dans les opérations sur les parties supérieures du nez.

.örner (Rostock) croit qu'on peut se passer de tamponner, ıis qu'on ne doit pas pratiquer ces opérations dans la salle des ısultations.

{rebs lui-même, en résumant la discussion, se rapporte aux expé-ıces de Bukofzer d'où il conclut que les craintes d'hémorragies

plus fréquentes et plus abondantes après l'emploi d'adrénaline ne sont pas fondées. Lui-même insiste bien plus sur les inspirations profondes par la partie opérée du nez que sur les applications d'adrénaline. Quant au tamponnement, il l'a abandonné pour les raisons exposées dans son travail bien avant l'introduction de l'adrénaline. De tout ce qui précède il est évident que les opinions sont fort partagées en ce qui concerne l'emploi d'adrénaline avant et de tamponnement après les interventions intra-nasales.

Quant aux autres principes généraux, nous sommes tous d'accord, je pense, que tout traitement intempestif doit être énergiquement condamné. Malheureusement, ainsi que j'ai cherché à le démontrer, il n'est pas toujours facile de dire où finit le traitement intempestif et où commence la négligence. Si, malgré tout, des synéchies se forment parce qu'on n'a pas voulu entraver le cours normal de la guérison, l'opérateur peut être certain qu'il sera accusé de négligence ; d'autre part, s'il voit son malade tous les jours, jusqu'au moment où le danger de la formation des synéchies aura disparu, il court le risque d'être accusé d'avoir voulu faire d'une petite opération une affaire importante. La plupart des spécialistes souscriront sans doute aux règles générales à suivre dans des cas de guérison normale des plaies opératoires du nez et formulées par Krebs sans son travail.

« Une plaie opératoire du nez, évoluant normalement, » dit cet auteur, « ne nécessite aucun traitement. On dira au malade qui en général, n'éprouve que peu de troubles après l'opération, qu'il a une plaie dans le nez, qu'il doit s'abstenir d'alcool, éviter tout exercice violent, ne pas se moucher fort afin de ne pas projeter de pus par la trompe dans l'oreille moyenne. Quant à la cavité nasale elle-même, on la laissera tranquille. C'est un principe fondamental de chirurgie de ne pas toucher aux plaies qui évoluent normalement. Mais combien y en a-t-il qui pèchent contre cette règle ! Les uns, après une ablation partielle du cornet inférieur, font venir le malade tous les jours ou tous les deux jours, manipulent avec la sonde, coupent avec les pinces ; d'autres font des lavages, cautérisent des granulations, brûlent, etc. Tout cela est le plus souvent superflu, quelquefois même préjudiciable à la guérison de la plaie. L'essentiel est de surveiller de près la plaie, de voir si elle guérit normalement ou s'il y a à craindre la formation de synéchies. Dans beaucoup de cas, surtout dans ceux opérés à l'anse, il suffira de revoir le malade après une quinzaine ; dans d'autres, une surveillance plus active peut être nécessaire. On ne saurait formuler à ce sujet aucune règle générale. Je crois, cependant, que, dans des

cas où la plaie suit un cours normal, il suffit presque toujours d'examiner le malade le premier, le septième, le quatorzième et le vingt-huitième jour de l'opération. A chacun de ces examens, on pourra enlever les croûtes si elles occasionnent de la gêne, cautériser les granulations avec du nitrate d'argent et insuffler des poudres antiseptiques, comme par exemple le xéroforme. En ce qui concerne ces dernières, j'ai fait pendant bien longtemps des essais avec différentes poudres telles que iodoforme, aristol, airol, dermatol, xéroforme; mais je ne crois pas que des insufflations régulières de ces substances hâtent la guérison de la plaie. Si la plaie a été faite par le galvanocautère ou qu'il existe une sécrétion abondante, on appliquera à l'entrée du nez une pommade, telle que la vaseline mentholée (à 1 pour 100) afin d'empêcher l'eczéma. Si l'on craint la formation de synéchies, un traitement plus actif sera nécessaire. Le tissu cicatriciel sera enlevé à l'aide d'un instrument coupant et un morceau de papier caoutchouté désinfecté au sublimé introduit dans le nez. Quelques auteurs recommandent un traitement orthopédique après les opérations pour déviations de la cloison. Ce traitement est inutile quand les parties déviées du squelette du nez ont été entièrement enlevées ; s'il n'en est pas ainsi, le résultat sera manqué. »

Si je suis entièrement d'accord avec Krebs en ce qui concerne les cas de guérison normale de la plaie opératoire, les interventions intempestives et les règles générales formulées par l'auteur, j'avoue, à mon regret, que, selon mon expérience personnelle, le nombre de cas où la plaie ne guérit pas normalement est beaucoup plus grand que ne le feraient croire les brèves remarques de Krebs sur ce point particulier. Et ni dans son rapport, ni dans la discussion qui l'a suivi, je ne trouve aucune indication soit pour prévenir, soit pour traiter efficacement les complications auxquelles nous sommes souvent en butte et qui m'ont fait proposer de mettre ce sujet en discussion devant notre Société.

(A suivre.) Dr Trivas.

ANALYSES DE THÈSES

ontribution à l'étude des traumatismes auriculaires ır balles de revolver, par le Dr F. Orgebin.

Dans ce travail, l'auteur n'a en vue que les cas où la ılle n'a pas perforé les méninges. Après un premier cha-

pitre consacré à l'historique, il étudie successivement, dans les chapitres suivants, la symptomatologie, les complications, le diagnostic, le pronostic, et enfin les indications opératoires et le traitement des traumatismes auriculaires par balles de revolver. Il rapporte ensuite cinq observations accompagnées de deux reproductions radiographiques.

Il termine par les conclusions suivantes, longuement développées et qui sont un résumé fidèle de son travail :

1° Les traumatismes de l'oreille et de la mastoïde par balles de revolver ne sont pas extrêmement rares et se manifestent par des symptômes variables;

2° Ces symptômes diffèrent suivant la force du projectile, sa grosseur, sa pénétration plus ou moins profonde dans le rocher et son siège;

3° Les symptômes généraux : douleur, perte de connaissance, hémorragie primitive sans lésion des gros vaisseaux, ont une intensité variable. Parfois ils peuvent à peine exister;

4° Les symptômes locaux seuls ont une importance capitale ainsi que les complications. Parmi les complications les plus fréquentes, il faut noter la paralysie faciale par compression ou section du nerf, l'hémorragie due à l'ouverture de la carotide interne, de la jugulaire ou du sinus, les troubles du labyrinthe et les complications d'origine infectieuse donnant lieu aux otites, aux mastoïdites et aux lésions endocraniennes;

5° Le diagnostic du siège du projectile sera souvent difficile : pour en faciliter la recherche, on aura recours au stylet, à la radioscopie et à la radiographie, à l'appareil de Trouvé;

6° Du siège de la balle et des complications dépend, en effet, le traitement;

7° D'après les auteurs, les uns sont interventionnistes, les autres abstentionnistes. Les premiers font valoir les considérations suivantes :

a) La présence d'un projectile dans l'oreille est pour l'avenir une menace constante de complication.

b) Par une prompte intervention, on a des chances d'atteindre les effets nuisibles du traumatisme sur l'audition.

c) L'extraction de la balle peut faire disparaître des bruits subjectifs et des névralgies évidentes.

Les abstentionnistes trouvent que le traumatisme nouveau fait pour extraire la balle est souvent plus considérable sur l'audition que le traumatisme primitif. Ils allèguent, en outre, l'enkystement du corps étranger. De plus, on éprouve souvent de grosses difficultés pour trouver le projectile.

8° A côté de ces deux écoles, peut se placer une troisième éclectique, dont nous sommes partisan. Il faudra intervenir dans certains cas, mais non dans tous, et pour l'intervention, les désordres produits par le projectile sont plus importants que le projectile lui-même.

Il faut considérer les cas récents et les cas anciens.

9° Dans les cas récents :

a) Si la balle est visible ou facilement accessible au stylet (conduit, cuisse, mastoïde), l'enlever.

b) Si la balle est invisible, mais accessible à notre intervention, et donnant lieu à des complications (paralysie faciale , hémorragie, troubles labyrinthiques graves), intervenir.

c) Si elle est invisible et ne provoque aucune complication, il faut s'abstenir ou attendre.

10° Dans les cas anciens : il faudra intervenir si elle est visible ou s'il y a des accidents (suppurations, vertiges, douleurs, paralysie faciale); mais s'il n'y a aucun accident, il ne faut jamais intervenir.

11° Les procédés opératoires varient suivant le siège du projectile. S'il est placé dans le conduit ou dans la caisse, on fera en sorte de l'extraire par les voies naturelles. Si son extraction est impossible par le conduit, soit par suite de son volume ou de son enclavement, soit à cause de lésions inflammatoires, il faudra avoir recours à l'incision rétro-auriculaire et au décollement de la paroi postérieure du conduit membraneux. Dans certains cas, on devra agrandir le conduit osseux, en faisant une brèche à la paroi

postérieure de ce conduit. On aura soin de suturer immédiatement la plaie.

12° Si la balle se trouve profondément située dans la mastoïde ou le rocher, il faudra procéder à sa recherche d'une façon méthodique, suivant les complications qu'elle provoque. Dans les cas où elle serait logée au niveau du labyrinthe, l'évidement pétro-mastoïdien s'imposera et on suivra de préférence le procédé du professeur Moure qui consiste à fermer la plaie rétro-auriculaire et à panser par la conduit. *(Thèse de Bordeaux*, 1903.) Dr G. Dupond.

REVUE GÉNÉRALE ET ANALYSES

BOUCHE ET PHARYNX BUCCAL

Relation de quatre cas d'inflammation septique aiguë de la gorge, avec examen bactériologique *(A report of four cases of acute septic inflammation of the throat, with bacteriological examination of each)*, par le Dr Ph. de Santi.

Dans un important travail [1], qui date d'environ huit ans, sir Felix Semon a montré la grande confusion qui existe dans la nomenclature et la classification des inflammations septiques aiguës de la gorge et du cou, et a émis l'opinion que leurs formes variées, jusqu'à présent considérées comme des affections essentiellement différentes, étaient en réalité pathologiquement identiques. D'après l'éminent laryngologiste anglais, elles représentent tout simplement des degrés variant de virulence d'un seul et même processus, et la question de leur localisation primitive et de leur développement ultérieur dépend, selon toutes les probabilités, de quelque brèche accidentelle dans la surface de protection à travers laquelle les microorganismes se fraient un passage. Il est absolument impossible, dit encore cet auteur, d'établir une ligne de démar-

1. « On the probable pathological identity of the various forms of acute septic inflammations of the throat and neck hitherto described as acute œdema of the larynx, œdematous laryngitis, erysipelas of the pharynx and larynx, phlegmon of the pharynx and larynx and angina Ludovici. » — Communication à The Royal medical and chirurgical Society, le 23 avril 1895.

cation bien nette entre les formes purement locales et les plus compliquées, ou entre les formes œdémateuses et suppurées.

Les idées formulées par Sir F. Semon étaient basées sur l'étude clinique de 14 cas personnels rapportés par lui dans l'ordre de leur gravité ascendante; mais pour asseoir sa théorie sur une base solide, il lui manquait la sanction de l'examen bactériologique.

A propos de quatre cas observés par lui, M. de Santi reprit l'étude de la question, cherchant à en tirer des conclusions définitives pour ou contre les idées de M. Semon, qui, à l'époque, avaient suscité de violentes critiques. Voici, brièvement résumées, ces quatre observations :

Cas I. — Homme de quarante-huit ans, trépané pour une mastoïdite de Bezold avec abcès cervical profond. Au cours de la convalescence, érysipèle de la joue gauche, qui a rapidement envahi toute la face, le cou et une partie du dos. Hyperthermie. Maux de gorge. Tuméfaction et rougeur de la paroi postérieure du pharynx, du voile et de la luette. L'examen bactériologique et les cultures du mucus de la gorge ont décelé le streptocoque pyogène.

Deux injections de 10 centimètres cubes de sérum antistreptococcique à deux jours d'intervalle. Chute progressive de la température, amélioration des symptômes pharyngés et disparition graduelle de l'érysipèle. La guérison a été complète au bout de cinq jours.

Cas II. — *Amygdalite et pharyngite œdémateuses aiguës.* — Homme de trente-deux ans, admis au Westminster Hospital pour tuméfaction du cou et angine. Rougeur et tuméfaction intenses de l'amygdale droite, du voile, de la luette et de la paroi postérieure du pharynx. Température 40°; pouls rapide, 120. Ganglions cervicaux tuméfiés et douloureux. L'examen bactériologique et les ensemencements ont révélé le streptocoque. Malgré la gravité de son état, le malade refusa de rentrer à l'hôpital, et l'auteur n'a jamais su l'histoire ultérieure du cas.

Cas III. — Jeune homme de vingt et un ans, se plaint depuis deux jours de maux de gorge, de douleurs à la déglutition, de perte de la voix et d'un malaise général. Température 38° 5, pouls 120. A l'examen, tuméfaction énorme et rougeur intense de la luette, dont la partie inférieure est gangrénée. Le voile du palais, les amygdales et la paroi postérieure du pharynx sont également enflammés et œdématiés, mais à un degré moindre. Gonflement œdémateux du repli ary-épiglottique gauche.

L'examen bactériologique révèle la présence de streptocoques pyogènes et de staphylocoques, mais pas de bacilles de la diphtérie. Injection de 20 centimètres cubes de sérum antistreptococcique. Amendement rapide des symptômes et guérison.

Cas IV. — *Pharyngite aiguë due au streptocoque pyogène, suivie de septicémie, d'adénite cervicale profonde et de péricardite.* — Jeune homme de vingt et un ans atteint, depuis plusieurs jours, de maux de gorge et de douleurs à la déglutition, qui allaient en s'aggravant. Amené à l'hôpital dans un état semi-comateux. Langue tuméfiée et noire, paroi postérieure du pharynx recouverte d'une couche épaisse de mucus. Le côté gauche du cou est tuméfié, rouge et œdématié. Une incision le long du sterno-mastoïdien donne issue d'abord à un liquide sanieux, et plus tard à du pus. Péricardite. L'examen bactériologique du mucus de la gorge et du liquide de l'abcès cervical a révélé des streptocoques pyogènes associés au staphylocoque blanc.

Injection de 20 centimètres cubes de sérum antistreptococcique. Amendement rapide de tous les symptômes. Guérison complète au bout d'une quinzaine de jours.

Après avoir relaté ses quatre observations, M. de Santi examine une à une les principales objections formulées, à l'époque, contre les idées de M. Semon, sur l'identité pathologique des inflammations septiques de la gorge et du cou :

1° « M. Semon, objecte-t-on, n'apportait aucune preuve de l'origine septique des cas bénins relatés par lui et

qui pouvaient aussi bien être une simple inflammation catarrhale. »

A cela, M. de Santi répond que ses cas personnels I et II doivent également être considérés comme des cas relativement bénins; l'examen bactériologique y a cependant décelé le streptocoque pyogène.

2° « La localisation, différente dans le cas de M. Semon, — larynx, pharynx, tissu cellulaire du cou — parle contre leur identité pathologique ».

Dans les cas de M. de Santi, la localisation primitive était deux fois la paroi postérieure du pharynx, une fois l'amygdale et une fois la luette; malgré cela, tous les quatre cas se sont montrés bactériologiquement identiques.

3° « Les variations de la courbe thermique dans les cas de Semon indiquaient que la fièvre avait été provoquée par des processus différents et non identiques ».

M. de Santi rappelle que, dans ces quatre cas, la courbe de la température présentait également des variations.

4° « Le fait que l'exsudat était tantôt séreux, tantôt purulent, parlait contre l'identité pathologique ».

M. de Santi pare à cette objection en rappelant que les expériences de Marmoreck et d'autres ont démontré que le streptocoque pyogène, selon le degré de sa virulence, pouvait provoquer toutes les formes d'inflammation : séreuse, fibrineuse, hémorragique, gangréneuse, purulente, voire même la septicémie généralisée.

L'auteur conclut en acceptant entièrement les idées de M. Semon sur l'identité pathologique de ces cas.

En ce qui concerne le traitement, M. de Santi préconise les injections de sérum antistreptococcique qui lui ont donné des résultats excellents. Ce traitement ne trouvera sa place qu'après l'épreuve positive de l'examen bactério-
gique; on y procédera alors sans délai, en tenant
mpte de l'âge et de l'état général du malade. En plus de
ntitoxine streptococcique, il conseille l'administration
hautes doses de perchlorure de fer. De larges scarifi-
ions seront indiquées dans les cas d'œdème prononcé,
tout si le larynx est atteint. Si la dyspnée est trop me-

naçante, on pratiquera la trachéotomie (*The Journ. of laryngol.*, avril 1903.) Dr TRIVAS.

OREILLES

Pavillon rudimentaire avec atrésie du conduit et fistules auriculaires congénitales; hémiatrophie faciale très apparente, probablement à la suite d'une regression complète du nerf facial paralysé *(Rudimentär entwickelde missbildete Ohrmuschel mit Atresie des Gehörganges, fistulae auriculae congenitae und Hemiatrophia facialis, wahrscheinlich in Folge congenitaler hypoplasie des paralytischen Nervus facialis)*, par le Dr MARTIN SUGAR.

Un plus long résumé serait inutile puisqu'il ne serait que la répétition de l'en-tête; nous signalons l'article pour ses indications bibliographiques sur les anomalies du pavillon et du conduit. *(Archiv f. Ohrenheilk.*, t. LVIII, nos 3 et 4.) Dr BERTEMES.

Le traitement des phlébites du sinus à la clinique de Habermann (Graz).

Habermann, en l'espace de trois ans, a opéré dix cas où les symptômes cliniques lui avaient fait supposer une phlébite du sinus.

Deux de ses malades sont morts de complications endocraniennes (méningite et abcès cérebelleux) qui existaient déjà probablement au moment de l'intervention; on peut donc ne pas en tenir compte.

Des huit autres, quatre furent guéris par la simple mise à nu du sinus et l'ablation soignée de tout le tissu osseux malade. Chez les quatre derniers, les masses trombosées étaient en pleine décomposition putride; elles furent enlevées par excision de la paroi et curetage de l'intérieur. Trois de ces malades guérirent, donc sans que l'on ait fait la ligature de la jugulaire; le quatrième mourut de septicémie. On ne lui avait fait d'abord qu'une trépanation ordinaire pour mastoïdite aiguë, et le sinus n'ayant rien donné d'anormal à la ponction, on ne l'avait ouvert et drainé qu'une fois les métastases déclarées; le bulbe avait été cureté en même temps, mais la jugulaire avait été laissée tranquille parce « que la phlébite de la jugulaire existait déjà et s'étendait certainement jusqu'au tronc brachio-céphalique avant qu'on eût la certitude d'une thrombose du bulbe et du sinus ». Il nous semble que ceci aurait dû au contraire être une raison de plus pour faire la ligature et ouvrir le sinus de suite. (Extr. du compte rendu de la clinique, *in Archiv f. Ohrenheilk*, t. LVIII, nos 3 et 4). Dr BERTEMES.

Le Gérant : R. CHAIGNEAU.

Bordeaux. — Impr. G. GOUNOUILHOU, rue Guirande, 11.

25e ANNÉE. N° 13. 26 MARS 1904.

REVUE HEBDOMADAIRE
DE
LARYNGOLOGIE, D'OTOLOGIE
ET DE RHINOLOGIE

QUATRE TYPES DE FISSURE DU VOILE DU PALAIS[1]

Par le Dr **Léon CERF**, d'Angers.

Les quatre dessins, faits d'après nature, que je présente à l'attention de mes confrères[2], représentent quatre types de fissure du voile du palais, sans lésion concomitante de la voûte palatine osseuse, ni du rebord alvéolaire, ni de la lèvre.

Ces fissures postérieures semblent rares, comparées aux fissures antérieures du massif maxillaire, parce qu'elles sont dissimulées à celui qui ne les cherche pas. Comme tous les médecins d'enfants, je n'examine jamais un petit malade atteint d'une affection aiguë sans regarder sa gorge; aussi ai-je rencontré ces fissures bien souvent, et mon observation me les a montrées beaucoup plus fréquentes que les fissures antérieures.

Je n'insisterai pas sur la pathogénie de ces lésions : autant l'interprétation du bec-de-lièvre vulgaire a pu présenter de difficultés, autant la compréhension du mécanisme de la formation de la fissure du voile palatin est facile. Il s'agit simplement d'un défaut de coalescence des deux lames pa-

1. Travail reçu le 25 janvier 1904.
2. Communication à la Société des sciences médicales d'Angers, le 9 juin 1903.

latines qui, au lieu de se souder en un voile continu, s'arrêtent à une certaine distance l'une de l'autre et ne terminent pas leur expansion.

Suivant que l'arrêt de développement se produira à une

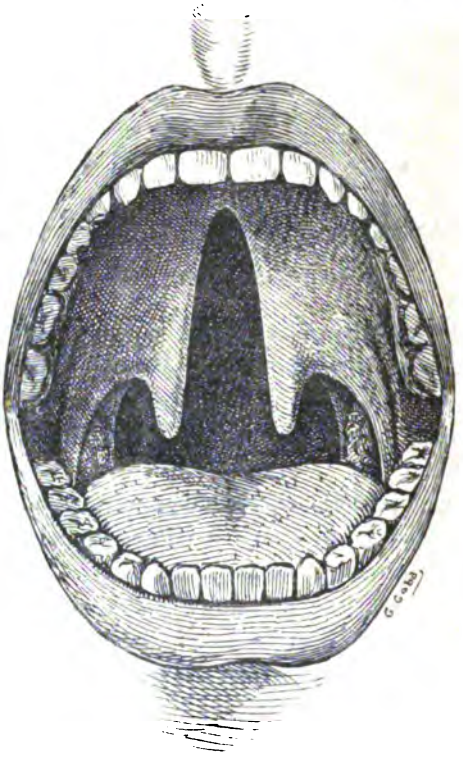

Fig. 1.

époque plus ou moins rapprochée de la naissance, il donnera lieu à une fissure intéressant une étendue plus ou moins considérable du voile palatin.

La première figure montre le voile du palais fendu dans toute sa hauteur. La fissure est médiane et symétrique; son sommet, arrondi, se trouve à une très faible distance du bord

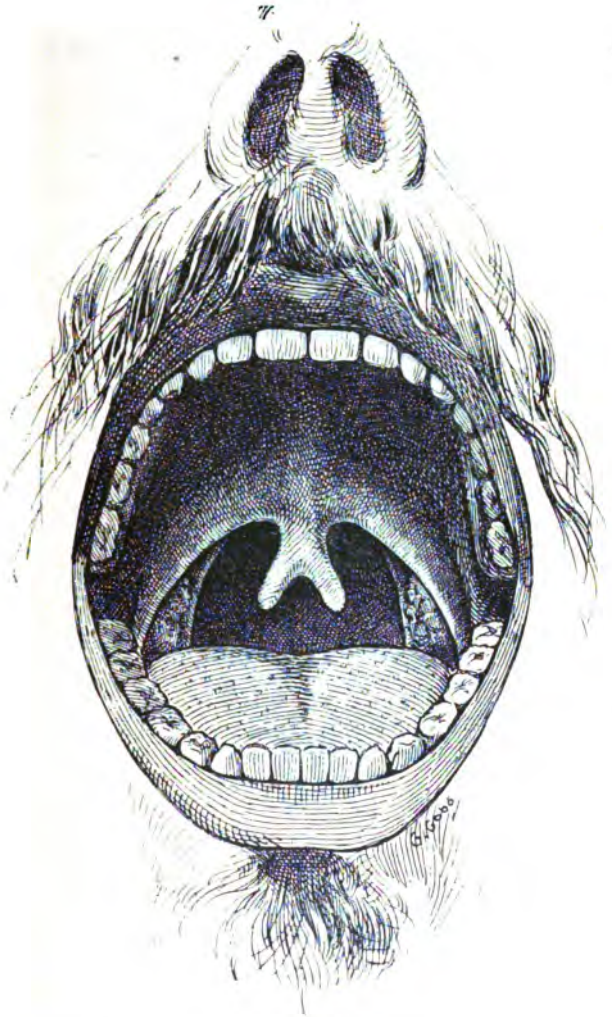

Fig. 2.

stérieur de la voûte palatine osseuse, et le doigt explora-
ır sent, immédiatement au-dessus de lui, le bord postérieur
la cloison.

La région se présente, en somme, sous l'aspect que revêtirait un voile palatin normal si, d'un coup de ciseaux, on le divisait en deux parties égales qui se rétracteraient de chaque côté.

On sait que la fissure du voile prolongeant une fissure labio-palatine, si elle est toujours médiane, est le plus

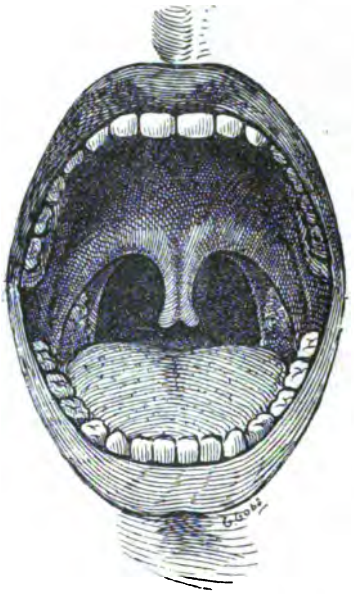

Fig. 3.

souvent asymétrique; car, dans ce cas, la moitié du voile située du côté de la fissure labiale est souvent atrophiée; mais toutes les fissures du voile, isolées, que j'ai observées, sans lésion labio-palatine concomitante, partageaient le voile et la luette en deux moitiés symétriques.

Ces fissures complètes du voile ne s'accompagnent jamais de troubles de la déglutition; mais la phonation est toujours vicieuse. La voix est très nasillarde, et son timbre suffit à faire diagnostiquer la lésion.

Moins la fente sera longue, moins ce nasillement sera accentué; il n'existera plus, quand la fissure n'intéressera que la luette.

Dans la bifidité de la luette (*fig.* 2), il n'y a plus aucun trouble fonctionnel; c'est une simple malformation que le

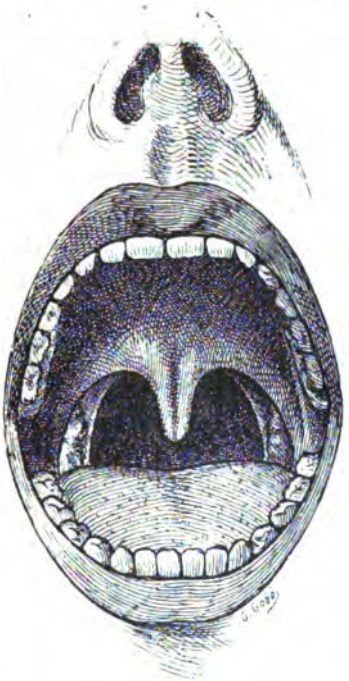

Fig. 4.

hasard seul révèle au sujet ou que le médecin découvre au cours d'un examen.

Alors, au lieu d'une luette conique, fixée au voile par sa base, tandis que son sommet libre pend au-dessus de la langue, on observe une luette bifide, dont les deux moitiés, écartant l'une de l'autre, limitent entre elles un intervalle de forme de triangle à sommet antéro-supérieur. C'est encore une division médiane, ainsi que le veut l'embryogénie; mais

les deux moitiés de la luette sont souvent inégales et j'ai fréquemment trouvé l'une d'elles bien plus longue et plus grosse que l'autre.

Ces fissures postérieures fendant la luette à partir de son extrémité libre, remontent plus ou moins haut; j'en ai fait dessiner un cas *(fig. 3)* où la fissure se bornait à une encoche de l'extrémité; la malformation présentait cet autre détail intéressant, que cette encoche de l'extrémité de la luette se continuait par une rainure médiane s'étendant jusqu'à la base, sorte d'amorce d'une lésion plus étendue qui aurait existé, si l'arrêt de développement s'était produit un peu plus tôt.

Enfin, cette dépression médiane peut exister isolément et représenter à elle seule l'ébauche d'une fissure du voile. J'ai fait dessiner *(fig. 4)* le voile du palais d'un enfant chez lequel la luette, au lieu d'être plus épaisse dans sa partie médiane que sur ses bords, au lieu de présenter, au niveau de sa face buccale, le prolongement du raphé médian du voile, était nettement déprimée par une rainure se prolongeant sur toute sa hauteur et que bordait, de chaque côté, la saillie d'un faisceau du muscle palato-staphylin.

A ce degré, la fissure du voile peut être rapprochée des lignes cicatricielles de la face que l'on désignait autrefois sous le nom de guérison intra-utérine du bec-de-lièvre.

Nos quatre dessins montrent bien, dans un ensemble suggestif, les divers aspects que peut présenter la fissure isolée du voile, et c'est pour cette raison qu'il nous a paru intéressant de les publier.

SUR QUELQUES CAS DE CELLULES MASTOÏDIENNES ABERRANTES[1]

Par le Dr **E. J. MOURE**,
Chargé du cours de Laryngologie à la Faculté de Bordeaux.

Il y a déjà quelques années (1901), j'ai publié, en collaboration avec le Dr Lafarelle, un cas de cellule mastoïdienne aberrante, dans lequel la mort du malade fut la conséquence de cette disposition anatomique, heureusement assez rare.

Il s'agissait, dans ce cas, d'un homme âgé de quarante-six ans, que j'avais opéré pour une mastoïdite survenue à la suite d'une otite moyenne aiguë. Les choses avaient marché d'une façon normale : j'avais, comme d'usage, au cours de l'opération, évité la mastoïde qui était celluleuse, mis l'antre à nu et drainé ce dernier. Les suites de l'opération furent des plus simples pendant un mois, et c'est seulement au moment où je pensais renvoyer le malade, qui paraissait guéri, qu'il fut pris de vomissements et de céphalées violentes, de frissons et de fièvre (39°5); le lendemain, les symptômes s'aggravèrent et les signes d'une méningo-encéphalite diffuse apparurent. Cinq jours plus tard, le malade était mort. Ce fut seulement à l'autopsie que je pus constater la cause de ce décès, due à la suppuration d'une cellule mastoïdienne juxta-sinusienne, complètement séparée par le tissu osseux compact du groupe cellulaire habituel.

Je fis à cette occasion une série de recherches bibliographiques qui me prouvèrent que ces faits étaient encore mal connus, sinon tout à fait ignorés. Je me décidai alors à publier l'observation, qui fut suivie bientôt d'un nombre assez considérable de faits analogues publiés surtout en nce par MM. Lermoyez, Stanculéanu et Depoutre, Toubert quelques autres. Toutefois, je tiens à faire observer que

. Communication faite au Congrès de chirurgie, Paris, octobre 1903.

les cas des cellules aberrantes constatées sur le cadavre, c'est-à-dire sur l'individu indemne de toute lésion auriculaire, ne sauraient entrer dans le cadre vrai des cellules éloignées du groupe mastoïdien, parce qu'on doit établir une différence capitale entre une apophyse malade dans laquelle le pus ou les fongosités ont brisé les travées cellulaires, et les cavités saines où l'on peut trouver des barrières osseuses qui, à l'état pathologique, seraient détruites par la maladie et rendraient confluentes des cavités en apparence très isolées les unes des autres. C'est donc seulement, à mon sens, les cas pathologiques qui offrent un certain intérêt.

D'autre part, je crois que l'on ne peut appeler cellules réellement aberrantes que celles qui sont nettement séparées du groupe cellulaire central par du tissu osseux sain et compact. Dans le cas contraire, si l'on est mené par des travées osseuses minces, ou par des petits pertuis, vers des cavités plus ou moins éloignées du centre, ces faits-là ne me paraissent pas devoir rentrer d'une façon absolue dans le groupe des cas auxquels je fais allusion. Ces cellules diverticulaires simples sont extrêmement fréquentes et sur plus de 450 mastoïdes que j'ai ouvertes depuis ces dernières années, j'ai constaté le fait bien souvent, tandis que j'ai très rarement observé les véritables cellules aberrantes.

La plupart des cellules éloignées du groupe mastoïdien classique siègent soit en arrière, vers la cavité cranienne ou sinusienne, soit en bas, vers la région occipitale ou cérébelleuse, à la surface ou dans la profondeur de la mastoïde, mais toujours en dehors du point central.

Plusieurs fois cependant, et c'est là le but de cette communication, j'ai rencontré des cavités cellulaires véritablement aberrantes, situées non plus à la surface de la cavité, mais dans sa partie interne, c'est-à-dire dans la portion de la pyramide qui sépare les cellules mastoïdiennes du cervelet. Autrement dit, après avoir évidé la mastoïde aussi largement que possible, enlevé toutes les parties osseuses qui bridaient la

cavité cellulaire, alors que tout paraissait terminé, il m'est arrivé, en creusant dans la profondeur, d'enlever une couche d'os plus ou moins éburnée, ayant une épaisseur qui variait de 3 et 7 ou 8 millimètres et de trouver une cellule mastoïdienne en forme de cuvette, pouvant admettre une petite graine de groseille, qui était généralement remplie de pus et de fongosités. Le fond était parfaitement net et éburné et une fois écouvillonné au chlorure de zinc, je pouvais m'assurer que c'était bien l'extrême limite des cellules mastoïdiennes.

Ces faits-là sont intéressants, parce qu'ils peuvent expliquer le point de départ de certaines affections cérébelleuses, tout comme la cellule aberrante juxta-sinusienne dont j'ai rapporté l'observation nous a donné l'explication de la méningite qui a suivi mon intervention. Voici du reste les observations, telles que je les ai recueillies à la clinique otologique de la Faculté.

Observation I. — *Mastoïdite aiguë droite latente. Cellule aberrante de la table interne (3 mars 1903).*

Octave G..., vingt-cinq ans, tailleur à La Sauvetat (Lot-et-Garonne).

Ce malade est atteint d'une otite moyenne aiguë suppurée datant de deux mois, consécutive à une angine. Les douleurs se sont produites les deux premiers jours avant l'ouverture du tympan et n'ont plus reparu.

Il y a quatre jours, le gonflement périmastoïdien a fait apparition, et l'écoulement, qui n'avait pas cessé depuis le début, est actuellement très abondant, constitué par du pus crémeux, et le gonflement très marqué. L'état général est relativement bon avec seulement un peu de pâleur. La température prise le soir, la veille de l'opération, est de 39°.

Opération. — L'incision du périoste livre passage à une certaine quantité de pus. L'apophyse étant ouverte extérieurement en arrière de la base, on découvre une grande cellule postérieure, usée en arrière vers le sinus dont la paroi osseuse a disparu. Cette cellule est remplie de fongosités et son étendue oblige à pratiquer une contre-ouverture perpendiculaire. L'antre, qui est également rempli de pus et de fongosités, est largement en communication avec cette cellule. La pointe évidée par le pus et les fon-

gosités communique par un étroit canal avec l'antre et la cellule postérieure. Une troisième cellule aberrante interne profonde, et dans l'épaisseur du rocher, remplie de fongosités, occupe la moitié inférieure de l'apophyse.

En résumé, il y a quatre gros diverticules, l'antre, les cellules postérieure et inférieure, et la cavité, siégeant sur la face profonde de l'os.

Obs. II. — *Mastoïdite gauche de la pointe. Cellule aberrante interne (19 novembre 1902).*

Mlle M..., âgée de trente-cinq ans, du Lot-et-Garonne.

Cette malade a été prise, il y a deux mois, d'une otite moyenne aiguë. Depuis cette époque, des douleurs violentes se sont produites et ont continué jusqu'à environ un mois, moment où une tuméfaction a apparu à la partie rétro-auriculaire inférieure. Une incision faite par le médecin traitant a donné issue à du pus. Il a persisté depuis un trajet fistuleux à ce niveau avec empâtement cervical supérieur autour du sterno-cléido-mastoïdien.

L'opération a lieu le *19 novembre*. L'apophyse est ouverte très largement, sans gouge, car le pus l'a perforée. La paroi externe n'existe plus. Toute la pointe, remplie de fongosités, est largement évidée, et les travées osseuses, en partie détruites, se détachent facilement avec la curette. De la cavité inférieure, on pénètre largement dans la nuque. L'antre, moins fongueux que le reste de la mastoïde, communique largement avec la grande cavité mastoïdienne. En cherchant vers la couche profonde de l'œsophage, on découvre une cellule interne très fongueuse, bordant en avant le massif osseux du facial; ses parois, une fois curetées, sont lisses et unies. La table interne du crâne est nécrosée vers la partie postéro-supérieure dans la région correspondant au sinus latéral. Elle est enlevée à la gouge. Après un curetage soigneux et écouvillonnage au chlorure de zinc au 1/10, deux drains sont mis en place, un par la pointe, dans la cavité cervicale, un dans l'antre, et on fait la réunion du reste de la plaie.

28 novembre. — La malade va très bien, il n'y a plus de pus et on fait le troisième pansement.

10 décembre. — Une petite contre-ouverture inférieure est pratiquée, ce qui hâte la guérison.

15 décembre. — Guérison complète, moins d'un mois après l'opération.

Il est facile de voir que ces faits de cellules séparées de la mastoïde par des couches d'os sains en apparence, sont utiles à connaître, puisque, s'ils passent inaperçus au cours d'une intervention, il peut survenir de graves complications dont la vie des malades dépend très souvent. Toutefois, il ne faut pas s'en exagérer la fréquence, ni admettre, comme on l'a fait quelquefois, que toute mastoïdite doit entraîner une large ouverture et un large évidement d'une cavité parfois malade dans un seul de ses points. L'opérateur doit se guider sur la nature de la lésion, sur son siège, sur la forme générale de la mastoïdite qu'il a sous les yeux, pour savoir les cas dans lesquels il pourra être certain d'avoir affaire à une lésion parfaitement limitée ou ceux au contraire dans lesquels il sera exposé à trouver des cellules diverticulaires qu'il devra alors chercher avec soin.

D'une façon générale, lorsque l'apophyse est éburnée, que la corticale est épaisse et qu'il y a du pus dans l'antre, sans amas cellulaire autour de ce dernier, il suffit habituellement de faire le drainage complet de la cavité centrale pour voir la lésion guérir après nettoyage parfait des parties malades. Au contraire, lorsque l'apophyse est large, celluleuse, présentant ces sortes de nids d'abeille qui contiennent des fongosités, parfois même des clapiers purulents, lorsque ces derniers sont presque isolés les uns des autres par des travées osseuses plus ou moins épaisses, mais souvent atteintes d'ostéite ; lorsque, à plus forte raison, on est mené par le stylet vers des diverticules cellulaires s'éloignant du centre, il faut dans ces cas-là penser à la possibilité de cellules éloignées, aberrantes même et rechercher avec soin, avec la gouge maniée prudemment ou d'autres fois avec la curette seule, les cavités annexes qui pourraient contenir des points d'infection. C'est là évi-
ment une question de tact et d'expérience de la part de
érateur et je crois qu'il est impossible d'établir des règles
érales absolues sur la ligne de conduite à tenir dans ces
érents cas.

SOCIÉTÉ DE LARYNGOLOGIE DE LONDRES

Séance du 6 novembre 1903.

(*Suite et fin* [1])

M. McBride, président.

Discussion du rapport de M. Felix Semon sur le traitement post-opératoire dans les interventions intranasales (naso-pharyngiennes exceptées).

M. Scanes Spicer dit que ce qui l'a surtout frappé dans le rapport de Sir Felix Semon, c'est l'aveu des réelles difficultés, des complications et de la durée du traitement chirurgical d'obstructions nasales, conditions qui soustraient la chirurgie nasale à la catégorie de la petite chirurgie. C'est là une conclusion qui a été acceptée depuis des années par les rhinologistes soi-disant avancés. L'orateur dit ne point connaître de classe de cas chirurgicaux qui demandent plus de tact, plus de jugement et d'habileté que le traitement de cas nasaux et la direction à leur imprimer pour arriver à des résultats satisfaisants avec un minimum de traitement post-opératoire.

Ce que M. Spicer va dire a trait à la diminution et à la simplification du traitement post-opératoire et à l'obtention du maximum de bénéfices dans un minimum de temps bien plus qu'à la discussion de détails de moindre importance.

Le premier point sur lequel portent ses remarques est qu'il n'est pas prudent de borner exclusivement son attention à la principale anomalie objective (éperons, déviation de la cloison, etc.) et de l'opérer; ce qui importe, c'est de prendre en considération dans chaque cas individuel toutes les conditions qui contribuent à l'obstruction, de se rendre compte dans quelles proportions chacune d'elles y participe pour sa part, d'adopter une ligne de conduite rationnelle, destinée à restaurer d'une façon permanente une voie normale et d'assurer une guérison rapide avec un minimum de manipulations consécutives. M. Spicer a observé un grand nombre de cas difficiles et compliqués, mais il peut affirmer qu'en ces dernières années ses cas pouvaient être efficacement traités dans le cabinet de consultation à l'aide de cocaïne. Pour prendre un cas imaginaire, lorsqu'il s'agit d'une obstruction nasale, on a à considérer tous les facteurs qui entrent en jeu, tels qu'éperon, déviations osseuse et cartilagineuse, hypertrophies variées des cornets moyen et inférieur, végétations adénoïdes, sténose nasale antérieure, etc. C'est pourquoi l'orateur conseille d'établir d'abord un diagnostic exact de tous les facteurs ayant occasionné l'obstruction et d'opérer ensuite hardiment d'après un plan nettement tracé; c'est là, selon lui, le meilleur moyen de prévenir les inconvénients d'un traitement post-opératoire trop prolongé.

Ceci nous amène au second point, à savoir que, dans ces cas-ci, M. Spicer

1. Voir n° 12, du 19 mars 1904.

croit prudent d'administrer une anesthésie générale afin de pouvoir traiter d'un seul coup tous les éléments combinés constituant l'obstruction nasale. Sir Felix Semon paraît préférer l'anesthésie locale comme donnant une meilleure vue du champ opératoire dans le nez, mais l'orateur peut assurer la Société que depuis plusieurs années il pratique toutes ses opérations pour obstruction nasale dans la position rhinologique avec autant de jour qu'il est possible d'en avoir et avec, en plus, l'avantage de pouvoir maintenir la tête du malade dans la meilleure position, et cela sans difficulté aucune et pendant aussi longtemps que c'est nécessaire. Il obtient encore des résultats meilleurs depuis qu'il emploie des attelles en caoutchouc d'après le modèle de Lake ; ce procédé permet de faire de petits lavages et une aération de la cavité nasale opérée sans provoquer ni irritation ni hémorragie, qui se produisaient si souvent au moment de l'ablation et du changement du tampon de gaze, autrefois, quand il avait l'habitude de s'en servir. M. Spicer ne veut point prétendre par là que tous les cas guérissent infailliblement par cette méthode, mais il n'y a aucune comparaison à faire entre les résultats qu'il obtient actuellement et ceux d'il y a dix-sept ans, quand il a commencé à traiter ces cas par le procédé de morcellement. A présent, les opérations pour obstructions nasales donnent presque invariablement des résultats satisfaisants à condition que le malade consente à subir une courte période de confinement et de traitement post-opératoire. Les conditions qui rendent nécessaire une nouvelle opération ne reconnaissent pas pour cause la longue durée du traitement post-opératoire, mais une sténose antérieure, due à l'affaissement ou à la rigidité de l'aile du nez qui, en vertu des lois générales de physique, a pour résultat une raréfaction de l'air dans les fosses nasales à l'inspiration par le nez. La diminution de la pression atmosphérique sur les parois amène une turgescence vasculaire et de l'œdème, et il n'est pas difficile de concevoir que la suppression de la pression extra-vasculaire sur les parois des vaisseaux de nouvelle formation, associée à une force positive de pression capillaire, donne lieu à une hyperplasie cellulaire, à des masses granuleuses et à des hypertrophies dont a parlé Sir Felix Semon.

M. Saint-Clair Thomson dit que, comme il est donné à tout le monde de se tromper, il est au moins agréable de se tromper en bonne compagnie et de constater que les leaders suivent les mêmes errements qu'ils condamnent si énergiquement eux-mêmes. Le meilleur moyen d'éviter les difficultés de traitement post-opératoire est d'avoir une notion exacte du processus naturel de réparation et de prendre avant l'opération les plus minutieuses précautions en ce qui concerne les préparatifs du malade, le chirurgien et les instruments. Malheureusement ou peut-être heureusement, les préparatifs) n'exercent point d'influence sur la marche du processus réparation, et, en ce qui touche particulièrement le nez, certains points t à retenir, notamment l'excrétion abondante de la surface du nez, le vail de l'épithélium ciliaire et la sécrétion de mucus. Ayant ce fait sent à l'esprit, on voit qu'il est de la plus haute importance d'éviter, si sible, tout traitement post-opératoire, et en particulier l'usage de

poudres et de tampons. Il faut se rappeler que le sang est lui-même un germicide... Lister aimait à montrer sur les plaies le caillot organisé. On peut le voir sur l'extrémité antérieure du cornet moyen après son amputation et souvent aussi sur le plancher du naso-pharynx après l'adénotomie. M. Thomson croit ne pas se tromper en disant que Sir Felix Semon ne fait suivre à ses malades aucun traitement après l'ablation de végétations adénoïdes. Comme l'antisepsie parfaite des fosses nasales est impossible, des demi-mesures deviennent absolument inutiles. Des irrigations antiseptiques ou des poudres dans le nez ont une action microbicide futile; elles neutralisent les toxines, mais c'est tout, car la membrane de Schneider ne tolère aucun bactéricide actif. A l'heure actuelle, M. Thomson emploie si rarement le galvanocautère que son expérience personnelle sur les phénomènes réactionnels n'est pas grande. Cependant il a plus de confiance dans les instruments coupants, tels que pinces coupantes, anse froide, etc. Il n'a pratiqué l'opération d'Asch qu'un petit nombre de fois et dans des cas choisis, mais toujours avec de bons résultats. Il confirme la supériorité des attelles en caoutchouc de Lake sur les tubes vulcanisés introduits par Mayer en Amérique. La méthode de la résection sous-muqueuse est, selon lui, l'opération de l'avenir. Il n'est pas d'accord avec M. Spicer sur la nécessité de faire une large opération dans le nez; avec Lermoyez, il croit que les opérations nasales doivent êtres fractionnées; si l'intervention chirurgicale est limitée à un côté chaque fois, la réaction est beaucoup moindre que si l'on avait opéré les deux côtés à la fois en une seule séance.

M. Cresswell Baber dit que le principal point pratique à considérer est le traitement post-opératoire de cas ordinaires opérés pour obstruction nasale et des portions de la cloison où des cornets avaient été enlevés. Sa propre expérience l'a convaincu que moins on fait dans le nez, mieux cela vaut. La ligne de conduite adoptée par lui est de ne rien faire, sinon d'introduire dans le vestibule un petit morceau de coton saupoudré d'iodoforme, qu'on change fréquemment. Au bout de huit jours, il examine le malade et enlève l'eschare avec des pinces; s'il y a des chances de formation de synéchies, il passe dans le nez une sonde très fine; cette manipulation est répétée une fois par semaine, s'il y a lieu de craindre la production d'adhérences; ou bien il apprend au malade à se passer dans le nez une mince spatule, large d'un demi-pouce, trois fois par semaine. Il a employé ces spatules dans un grand nombre de cas depuis sept ans et les a trouvées très satisfaisantes pour empêcher la formation de synéchies. Il croit que c'est seulement dans deux circonstances qu'il est nécessaire de laisser un corps étranger dans le nez après l'opération : 1° dans des cas d'hémorragie violente, chose assez rare ; 2° dans des cas où une déviation de la cloison a été divisée et remise dans une position plus normale; un tube ou un autre appareil peuvent alors être nécessaires pour la maintenir en place. Pour ce qui est des irrigations nasales, il ne les prescrit que plusieurs semaines après s'il y a une sécrétion abondante. On touchera les granulations avec du nitrate d'argent. Sir Felix Semon s'étonne qu'une opération sur la

cloison mette quelquefois cinq semaines à guérir ; c'est à peu près le délai normal ; mais le malade doit être surveillé jusqu'à la guérison complète. Quant à la question de narcoses, il croit que l'anesthésie générale est nécessaire dans un grand nombre de cas et qu'elle donne toujours de bons résultats. On peut bien voir ce qu'on fait ayant la tête légèrement relevée et en travaillant à l'aide d'un réflecteur.

M. Bronner, parlant de la question de cocaïne soulevée par Sir Felix Semon, dit qu'autrefois il employait un spray, mais qu'à présent il fait usage de cocaïne en poudre et d'extraits secs de capsules surrénales. Il prend énergiquement la défense du galvanocautère, dont il se sert presque journellement et qui ne lui a que rarement donné de mauvais résultats. Il se sert d'un cautère à pointe épaisse, large, et brûle le tissu sur une étendue qu'il croit nécessaire. Comme traitement post-opératoire, il prescrit souvent des irrigations nasales avec une solution de bicarbonate de soude à 5 o/o. Ceci a pour résultat de soulager la douleur et d'empêcher la formation de croûtes et d'eschare ; s'il s'en forme, cependant, il enlève les croûtes et applique de l'acide trichloracétique. Pour l'ablation d'éperons, M. Bronner se sert toujours de la tréphine. En ce qui concerne les opérations sur la cloison, c'est au procédé de Moure qu'il donne généralement la grande préférence, et il en a toujours obtenu d'excellents résultats. Il emploie habituellement la narcose générale. Il a pratiqué les opérations dont il a été parlé plus haut, mais il les trouve d'une exécution difficile, nécessitant beaucoup de temps ; d'ailleurs, il n'est pas aisé de les faire accepter par les malades. Malgré tout ce qui vient d'être dit, M. Bronner croit qu'il est dangereux d'administrer un anesthésique le malade étant dans une position assise. Contre les hémorragies, il applique la ferropyrine en poudre ; il n'a jamais eu à déplorer une hémorragie sérieuse, excepté dans un cas où le malade, après l'opération, lui avoua être hémophilique. Si une hémorragie se déclare, il prescrit des irrigations nasales avec de l'eau très chaude. Il ne fait point usage de tamponnement, mais introduit dans le nez un petit morceau de coton qu'il fait changer toutes les dix minutes. En même temps, il prescrit au malade un lavage antiseptique de la bouche. Et, dans son district, habité par une population pauvre, il trouve cela nécessaire pour montrer l'importance qu'il y a d'avoir une bouche propre, car une bouche septique peut rapidement provoquer de la suppuration dans les opérations nasales. Il trouve qu'il vaut mieux pour les malades les faire venir souvent et pratiquer chaque fois une petite intervention que leur faire subir sous la narcose générale, en une seule séance, une longue et douloureuse opération. Ces grosses opérations offrent toujours un certain danger, et l'on a même enregistré de nombreux accidents mortels.

Dans l'opération de Moure pour déviation de la cloison, un anesthésique général est nécessaire ; mais, quand l'obstruction nasale est due à d'autres causes, la narcose générale est inutile et dangereuse, excepté quand le malade est très nerveux.

M. Waggett pense qu'entre les mains d'un chloroformisateur habile

rien ne vaut un anesthésique général, le malade étant assis, tandis que l'anesthésie locale permet de diviser l'opération en phases séparées, but qu'on recherche assez souvent. La gêne et la réaction inflammatoire, auxquelles donne lieu la galvanocautérisation, peuvent être considérablement réduites en badigeonnant les parties avec une solution de glycérine phéniquée. En ce qui concerne l'adrénaline, l'auteur partage l'opinion de Sir F. Semon que, dans la plupart des cas, elle augmente la réaction post-opératoire, et que son emploi provoque une tendance à des hémorragies secondaires. Il avoue, cependant, que, quoiqu'il emploie fréquemment l'adrénaline, il n'a jamais eu à déplorer une hémorragie inquiétante pendant un temps considérable. Quant à l'épaississement permanent mentionné par Sir F. Semon comme se produisant à la suite d'opérations sur la cloison, il croit que son degré est plus ou moins proportionnel à la durée de la cicatrisation de la plaie. Après l'ablation d'un éperon par la tréphine électrique ou la scie, la guérison de la plaie n'est ni retardée par l'ischémie qui résulte d'un tamponnement solide, ni irritée par un tamponnement lâche.

M. Hunter Todd fait l'éloge de l'opération de Krieg-Bönninghaus. Depuis deux ans il a adopté cette méthode dans le traitement de cas d'obstruction nasale due aux déviations de la cloison, et dans cet espace de temps il a opéré près de 40 cas. La raison principale pour laquelle il préfère ce procédé à tout autre est justement la simplicité du traitement post-opératoire, qui permet de se passer d'attelles intra-nasales et de tamponnements journaliers. Tout ce qui est nécessaire, c'est un tamponnement du nez à la gaze pendant les premières vingt-quatre heures après l'opération et l'emploi, durant une vingtaine de jours, de simples lavages du nez à l'aide d'un spray pour prévenir une hémorragie secondaire et la formation de croûtes. L'auteur se prononce pour l'anesthésie générale. Afin d'empêcher une hémorragie pendant l'opération, il conseille de tamponner le nez, juste avant l'administration de la narcose, avec une gaze imbibée d'une solution à 5 o/o, fraîchement préparée, de cocaïne et d'extrait surrénal. La seule difficulté est d'éviter au cours de l'opération une perforation accidentelle de la cloison. M. Todd incise la muqueuse aussi avant que possible sur le côté de l'obstruction et résèque ensuite le cartilage en le séparant avec une sonde de la muqueuse du côté opposé. A l'aide de pinces spéciales, fabriquées par Meyer et Melzer, on enlève, selon le besoin, le cartilage, le vomer et même la lame de l'ethmoïde. La muqueuse du côté de l'obstruction est ensuite enlevée avec le cartilage, et il ne reste alors, pour représenter le septum, qu'une seule couche de muqueuse. Celle-ci devient graduellement ferme et forme une cloison droite.

La plaie guérit dans l'espace d'un mois. Le résultat est habituellement très satisfaisant. Il est parfois nécessaire d'enlever, sur le côté non obstrué, les extrémités antérieures du cornet moyen et même de l'inférieur, si leur muqueuse est hypertrophiée, afin d'empêcher l'occlusion de ce côté-ci pouvant résulter du redressement de la cloison. M. Todd convient, avec Sir

F. Semon, que l'emploi d'extrait surrénal prédispose aux hémorragies secondaires; celles-ci commencent ordinairement deux ou trois heures après l'opération, et c'est pour cette raison qu'il tamponne toujours le nez pendant les premières vingt-quatre heures.

M. Herbert Tilley pense que tous les rhinologistes de ce pays conviendront que l'emploi de la narcose générale est indiquée dans la majorité des cas où une opération intra-nasale est pratiquée pour l'ablation d'un éperon, d'une crête ou pour le redressement d'une cloison déviée. Le risque couru en est léger et grandement contre-balancé par le fait que le chirurgien n'est pas troublé par les sensations du malade et peut faire maintenir la tête de ce dernier dans la position qui lui semble la plus convenable. Si le galvanocautère a perdu de sa faveur, c'est pour deux raisons : 1° Ses effets ne sont pas permanents. Un malade peut être soulagé de son obstruction nasale pendant plusieurs mois, mais généralement l'affection récidive et une nouvelle intervention devient nécessaire. Dans un cas de rhinite hypertrophique, l'ablation du quart antérieur du cornet inférieur amène un soulagement notable et permanent. La durée du traitement post-opératoire est bien moins longue et la réaction inflammatoire beaucoup moindre si, immédiatement après l'application du cautère, on a soin de toucher l'eschare avec une solution de glycérine phéniquée ou boriquée. Celle-ci agit à la fois comme antiseptique et anesthésique.

Il avoue avoir été surpris d'entendre Sir Felix Semon parler de la fréquence des synéchies consécutives à l'emploi du galvano ou aux interventions intra-nasales. On peut, certes, répliquer que le chirurgien ne voit pas tous ces cas parce que ses fautes passent entre les mains d'autres rhinogistes. Cela peut être vrai, mais alors nous aurions dû tous, occasionnellement, observer les fautes commises par d'autres. M. Tilley se rappelle seulement deux cas de synéchies observés par lui dans le courant de l'année dernière et tous les deux consécutifs à l'application du galvano par des mains inexpérimentées. Selon lui, lorsqu'une synéchie se produit après la galvanocaustie ou une opération sanglante, cela indique que le chirurgien a blessé le côté opposé. En enlevant un éperon septal, c'est une chose très facile que d'abraser la muqueuse du cornet correspondant, et ceci tout à fait involontairement, et infailliblement il en résultera presque toujours une adhérence, si l'on n'a pas eu soin d'insérer un tampon ou, ce qui vaut mieux encore, d'agrandir davantage l'espace entre les deux parties. La scie plate est moins susceptible de blesser la région voisine que la tréphine, qui occupe nécessairement plus d'espace dans le nez. M. Tilley est aussi d'avis que l'adrénaline prédispose aux hémorragies secondaires. Sa façon de procéder consiste à appliquer aux parties à enlever une solu- ı de cocaïne à 10 o/o dix minutes avant l'administration de l'anesthésie érale. L'obstruction supprimée, il n'arrête pas l'hémorragie si celle-ci peu abondante, et insère rarement un tampon; mais si le sang s'écoule ɔ abondamment, il tamponne avec de la gaze qu'il laisse quarante-huit ıres *in situ;* en enlevant le tampon plus tôt, on risque de voir l'hémorie survenir aussi forte qu'auparavant. La liqueur *Opii sedativus* est

un médicament souvent précieux pour modérer la circulation chez des sujets nerveux pour lesquels un suintement continu de sang par le nez est une source d'anxiété. En ce qui concerne l'hyperplasie de tissu de nouvelle formation à la place de l'ancienne obstruction, l'orateur croit que cette complication deviendrait moins un sujet de préoccupation pour le rhinologiste, si, en opérant pour une obstruction nasale, on a pour règle d'enlever toujours plus qu'il ne paraît nécessaire au moment de l'opération.

Il n'a jamais regretté d'avoir trop enlevé, mais souvent il s'est contenté, au moment de l'opération, d'assurer une respiration libre. L'opération d'Asch pour le redressement de la cloison lui a toujours donné des résultats excellents. Pour maintenir les parties en place, il fait toujours usage d'attelles de Lake, qu'il enlève tous les jours pour faire un lavage du nez avec une solution saline chaude. Dans celle-ci, comme dans presque toutes les opérations intra-nasales et sinusiennes, l'eau oxygénée est un agent antiseptique et styptique de premier ordre.

M. Watson Williams fait allusion à la question soulevée par le Dr Tilley relative à l'emploi du galvanocautère. Quand on se trouve, dit-il, en présence d'un cas de sténose nasale, on cherche à se rendre compte si la sténose, grande ou petite, est due à quelque cause qui puisse être rapidement supprimée par une petite intervention ou si, au contraire, son ablation nécessite une opération plus compliquée. Parmi les cas de sténose les plus compliquées, il en est qui peuvent être facilement guéris; la galvanocaustie des cornets moyen et inférieur offre le danger de la formation de synéchies qui apportent un trouble considérable au traitement post-opératoire. Pour prévenir ces accidents, l'auteur a fait faire un spéculum composé de deux longues valves en ivoire, qui s'adaptent de façon que chacune d'elles puisse être rendue de un à un pouce et demi plus longue que l'autre. Ceci permet, une fois le spéculum en place, d'exposer le cornet à l'action du galvanocautère tout en protégeant la cloison. Depuis qu'il emploie cet instrument, l'auteur lui a trouvé le grand avantage de supprimer la plus grande partie des difficultés post-operatoires, si fréquentes autrefois, d'autant que la brûlure de la muqueuse qui en résulte est souvent due non pas à une véritable brûlure du côté opposé, mais au rayonnement de la pointe galvanique par la chaleur réfléchie. Il est toujours difficile d'empêcher des synéchies quand deux surfaces ulcérées se produisent dans un espace si étroit. Quand il s'agit d'opérations plus sérieuses, il est toujours dans l'embarras s'il faut ou non tamponner. Dans un cas, le tampon ne doit rester en place que bien peu de temps, car, en dépit de toutes les précautions antiseptiques, il devient extrêmement fétide au bout de vingt-quatre à quarante-huit heures, et son changement est toujours susceptible de produire une nouvelle hémorragie; d'autre part, si l'on ne tamponne pas, on peut, à un moment donné, être appelé pour cette même complication. Autant que son expérience l'autorise à affirmer, M. Williams pense que l'emploi d'adrénaline accroit la tendance aux hémorragies secondaires. Personnellement, il n'a rien trouvé de si utile pour prévenir ces dernières que le peroxyde d'hydrogène, qu'il emploie généralement dans le traite-

ment post-opératoire de ces cas. Il est également très utile dans l'ablation de tampons, parce qu'il ramollit le caillot et permet d'enlever le tampon doucement et peu à peu, tandis qu'en tirant avec force on est presque toujours sûr de provoquer une hémorragie qu'on désire tant éviter. L'opération pour déviation de la cloison décrite par M. Todd est un procédé excellent, mais il est à désirer, lorsque cette opération est à faire, que la cloison ne soit antérieurement ni cautérisée ni soumise à aucun autre procédé de traitement qui peut rendre le périchondre plus que normalement adhérent au cartilage sous-jacent.

M. Dundas Grant dit que la chirurgie intra-nasale est pleine de surprises. Dans les cas qui paraissent les plus défavorables, les résultats sont quelquefois extrêmement brillants; d'autres fois, il arrive que les cas les plus francs donnent lieu à des troubles locaux et généraux des plus sérieux. Les opérations intra-nasales sont une source d'inquiétude continue. M. Grant accepte la manière de voir exprimée par Brieger au Congrès de Florence, à savoir qu'il faut laisser le plus possible de muqueuse afin de lui permettre d'exercer son action microbicide, et qu'on doit faire aussi peu que possible en une seule fois. Il est très heureux de voir Sir Felix Semon et Chiari se prononcer en faveur de la turbinectomie antéro-inférieure qu'il a préconisée dans son *Introduction à la discussion sur les indications de la turbinotomie appliquée au cornet inférieur* qu'il a pratiquée de préférence aux interventions sur la cloison. L'inquiétude qu'occasionnent les opérations intra-nasales dépend de la possibilité d'hémorragies, d'une infection locale ou générale, de la formation de synéchies, d'un résultat médiocre par suite d'une ablation insuffisante de tissu ou de la persistance de croûtes et d'une pharyngite sèche, consécutives à l'ablation d'une trop grande quantité de tissu. Enfin, la survenance d'une affection intercurrente, contagieuse ou autre. En ce qui concerne l'hémorragie, il évite le tamponnement par tous les moyens possibles; au plus, applique-t-il l'extrémité d'une lanière de gaze à la surface ulcérée, qui est enlevée aussitôt le malade rentré chez lui. Même les petites opérations intra-nasales, il les pratique de préférence dans une maison de santé ou y renvoie immédiatement le malade de son cabinet pour un ou deux jours. Là, la gaze est retirée aussitôt et on laisse le sang couler dans un bassin, tandis que le malade respire vigoureusement par le nez. Ce n'est que dans le cas où l'hémorragie devient trop abondante qu'on réinsère une nouvelle gaze. Éviter le tamponnement, c'est le premier soin pour prévenir l'infection; mais l'observation des règles de la plus rigoureuse asepsie, telles que stérilisation des instruments et des mains, du coton et des solutions de cocaïne, etc., n'en est pas moins de la plus grande importance.

ns la galvanocaustie du cornet inférieur, M. Grant a eu la chance iter la formation de synéchies, grâce au procédé qu'il exécute exacte- t de la façon qu'il l'a décrite à Ipswich. Sur un tampon d'ouate non rophile, il applique de la cocaïne qu'il laisse en place pendant un rt d'heure; toutes les sécrétions sont ensuite soigneusement enlevées à 'a de coton absorbant, de façon à éviter l'échauffement des surfaces

opposées. Ceci fait, il introduit la pointe du galvano sous la muqueuse, jusqu'au périoste, et la retire pendant qu'elle est encore chaude. Cette ignipuncture galvanocaustique sous-muqueuse peut être répétée sur plusieurs points. Les points ignipuncturés sont alors touchés à l'acide trichloracétique déliquescent; le cornet tout entier est badigeonné avec une solution de 10 à 15 o/o d'antipyrine (qui le maintient dans un état de contraction pendant plusieurs heures) et saupoudré d'aristol ou d'europhène, et comme calmant il prescrit au malade une potion avec un peu de bromure de potassium et de salicylate de soude. Comme Sir Felix Semon, M. Grant a observé des synéchies dans des cas opérés par d'autres praticiens, mais il en a vu aussi plusieurs où aucune opération, de quelque nature que cela fût, n'avait été pratiquée antérieurement. Chez certains malades, la muqueuse nasale est d'une sensibilité anormale et il a vu un cas où des troubles nerveux graves avaient été, paraît-il, provoqués à la suite d'un simple examen des fosses nasales à l'aide d'un spéculum à longues valves. Les troubles semblaient être analogues à ceux que produit le passage d'une sonde urétrale. La question, tant de fois soulevée : combien il faut enlever de tissu, est souvent difficile à résoudre, et la difficulté est surtout grande dans des cas de déviation de la partie antérieure du septum cartilagineux avec épaississement concomitant. Il est fâcheux de produire une perforation et mieux vaut se tromper dans le sens de pas assez. Cette erreur peut être facilement corrigée, il en va de même d'une perforation qu'on ne peut pas fermer. Il est vrai que dans un grand nombre de cas de perforation il n'en résulte que peu ou point de troubles, d'autre part, le redressement d'une cloison déviée apporte toujours un grand soulagement.

M. Grant ne préconise pas la turbinectomie complète quand d'autres mesures suffisent; mais, dans des cas de nez étroits, cette opération donne des résultats brillants. Les sujets ayant subi une opération nasale offrent un terrain favorable à des infections accidentelles, telles que la fièvre scarlatine et l'influenza, qui apparaissent ordinairement avec une rapidité anormale en moins de quarante-huit heures après l'opération. C'est la période d'angoisse. Après l'avoir plusieurs fois pratiquée, l'orateur préconise l'opération de Moure pour la déviation de la cloison cartilagineuse. En règle générale, il conseille de n'enlever à la fois qu'aussi peu de tissu nasal que possible. Défense sera faite aux malades de voyager ou de se livrer à des exercices quelconques après l'opération. Le tamponnement sera réduit au minimum, et autant que possible le patient se soustraira à toutes les causes qui peuvent l'exposer aux dangers d'une infection.

M. Pegler dit que le but qu'on doit avoir en vue dans les opérations nasales et au cours de leur traitement consécutif est : prévenir des hémorragies primitives ou secondaires, éviter les infections et les abcès consécutifs de la cloison, les amygdalites infectieuses ou des troubles auriculaires; établir et maintenir une voie aérienne suffisamment large et empêcher la formation de synéchies. Si, comme on le prétend, les hémorragies secondaires sont dues à une infection de la plaie, il s'ensuit que

maintenir la plaie dans un état d'asepsie aussi parfait que possible est une bonne mesure de prophylaxie, c'est ce qu'il a observé dans la pratique. Quant aux hémorragies primitives, il a été très satisfait jusqu'à présent du procédé hémostatique et ischémiant que nous offrent les solutions d'adrénaline. N'ayant pas eu à déplorer des hémorragies secondaires à la suite de son usage, il ne saurait être d'accord sur ce point avec les orateurs précédents. L'orateur prétend avoir eu bien plus d'hémorragies au début de sa carrière que maintenant, et il attribue ce fait au perfectionnement des méthodes opératoires et surtout aux précautions antiseptiques contre l'infection des plaies du cornet ou de la cloison. Il emploie largement l'iodoforme et évite de tamponner pour plus de quelques heures; cependant, en pratique, il est des circonstances où il devient nécessaire de tamponner pendant plusieurs heures. M. Pegler aurait préféré que Sir Felix Semon parlât un peu plus qu'il ne l'a fait des travaux et des écrits des rhinologistes anglais, mais il est surpris que, dans son rapport, Sir Felix n'ait fait aucune mention d'une opération qui nous vient de Bordeaux et qui a une très grande valeur; l'orateur fait allusion à l'opération de Moure pour le redressement des déviations de la cloison, et déclare être heureux d'avoir contribué à populariser cette méthode. Cependant son expérience l'a confirmé que l'attelle en caoutchouc de Lake est la meilleure forme d'attelle après avoir fait un *Moure*.

Nous sommes probablement tous d'accord avec Sir Felix Semon qu'une véritable régénération du cornet inférieur après son ablation est impossible : des bourrelets ramollis de muqueuse, provenant apparemment de la cloison, mais en réalité de l'une et l'autre parois (y compris le cornet inférieur), nécessitent, pour être détruits, beaucoup de patience. Ce n'est cependant pas le cas d'excroissances lymphoïdes qu'il a trouvées moins aptes à récidiver. Pas plus tard que ce matin, il a vu un malade à qui on avait enlevé, il y a sept ans, deux grosses masses lymphoïdes de l'extrémité postérieure du vomer, et il a été heureux de constater qu'il ne reste maintenant de chaque côté que des traces. M. Pegler conclut en appelant l'attention sur l'ulcération hémorragique qui survient rarement longtemps après une opération sur les cornets inférieurs atteints d'une affection hypertrophique et œdémateuse. Il a décrit un cas semblable qui, après lui avoir créé de grandes difficultés, avait finalement cédé à la solution iodée de Mandl, appliquée localement.

M. Donelan dit qu'on ne peut éviter des synéchies qu'en assurant une séparation suffisamment large au moment de l'opération, soit par l'ablation d'une quantité assez grande de tissu, soit par l'emploi d'attelles appropriées, ou bien par l'un et l'autre moyen. Les mesures prises au dernier moment pour empêcher la formation de synéchies donnent ordi-
rement des résultats peu satisfaisants. Le grand avantage de l'attelle de
ke est d'être une surface absorbante; elle peut être stérilisée et imprée de médicaments destinés à hâter la guérison. Les troubles se proisant si souvent après les opérations sur la cloison sont fréquemment
s à des tentatives de forcer les particularités anatomiques du malade

pour les adapter à quelque opération de Procuste. Ce n'est pas ici l'occasion d'entrer dans une discussion sur les mérites des méthodes variées d'opérations septales; mais, quoique celles mentionnées au cours des débats soient toutes excellentes, il existe, cependant, plusieurs exemples de déformation. Le succès du traitement post-opératoire de ces opérations dépend toujours non seulement de l'habileté de l'opérateur, mais aussi du jugement et de l'ingéniosité technique avec lesquels il invente des modes d'attaque appropriés aux particularités individuelles du malade.

M. Furniss Potter dit avoir employé l'adrénaline sur une très grande échelle, mais il n'a jamais observé de troubles quelconques par hémorragie consécutive à son application. Il avoue avoir eu autrefois l'habitude de tamponner à la gaze et d'enlever le tampon au bout de six à vingt-quatre heures. On peut toujours éviter l'hémorragie secondaire en aspergeant la gaze une heure avant de la retirer, avec un spray de peroxyde d'hydrogène, et en la retirant avec précaution. En ce qui concerne la question de l'anesthésie, il trouve, en se basant sur son expérience personnelle, que dans la grande majorité des cas il vaut mieux opérer à l'aide de la cocaïne, le malade étant assis sur une chaise. Il a vu nombre de ces opérations faites à l'anesthésie générale, le malade étant dans la station assise; l'éther ne peut être convenablement administré après le commencement de l'opération, et continuer l'anesthésie au chloroforme dans cette même position est un procédé qui n'est point exempt de dangers. Ils est sûr que des opérations telles que l'ablation d'éperons de la cloison, la turbinectomie inférieure peuvent être pratiquées d'une façon satisfaisante sans anesthésie générale, excepté les cas où l'on a affaire à des malades extrêmement nerveux et excitables.

M. William Hill rappelle que, dans son rapport, Sir Felix Semon a mentionné un cas présenté par lui (M. Hill) à la Société, il y a plusieurs années, et qu'il en a parlé comme d'une régénération de l'os du cornet inférieur. A l'heure actuelle, il ne se rappelle pas les termes exacts employés par lui : *turbinal body* ou *turbinal tissu*, mais il vient de consulter le Dr Tilley, qui, ayant comme lui observé des cas similaires, est au courant de la littérature de la question, et celui-ci lui a affirmé que c'est le terme *tissu* qui avait été employé. En tout cas, il est sûr de ne pas s'être aventuré si loin pour affirmer que tout l'os du cornet s'était régénéré, mais il a, sans doute, dit qu'il y avait eu une reproduction manifeste d'un cornet potentiel comprenant de la muqueuse, des glandes et du tissu érectile, et apparemment une extra-formation d'os. Dans ce cas, il a ultérieurement enlevé une petite portion de cornet régénéré, et M. Pegler, qui en avait fait l'examen microscopique, l'a trouvée formée de tissu vasculaire ordinaire de cornet recouvert de muqueuse. Pathologiquement on peut trouver des objections à l'emploi du terme *régénération*, mais M. Hill n'a pu en trouver d'autre qui exprimât d'une façon précise la succession des faits dans ce cas-là. Il n'est pas du tout d'avis que le mot régénération puisse être employé dans chaque tuméfaction récidivant sur la place de l'obstruction supprimée dans le nez. Cependant, quand le malade est

atteint d'une tuméfaction hyperplasique dans le nez, il croit qu'après l'ablation des tissus obstructeurs (que cela soit un polype, une hyperplasie du cornet ou de la cloison) on observe souvent dans la suite une tendance marquée à la récidive, à part, bien entendu, la tuméfaction passagère souvent prolongée et le bourgeonnement excessif qui suivent immédiatement après et résultent de l'intervention opératoire. La cause de cette tendance à la reproduction ou à la récidive doit être recherchée dans les conditions ayant occasionné les premières lésions obstructives et qui n'avaient pas été traitées ou qui, dans l'état actuel de nos connaissances, ne sont pas toujours faciles à dépister. Une affection sinusienne peut occasionnellement en être la cause, mais l'étiologie de l'obstruction est et demeure absolument obscure.

Afin de réduire la tuméfaction excessive et d'empêcher la formation de synéchies immédiatement après l'opération, M. Hill préconise la compression à l'aide d'attelles ou de bougies plutôt qu'avec de la gaze, car cette dernière occasionne de la douleur et de l'hémorragie au moment de son extraction. De tous les genres d'attelles, ce sont celles de Lake dont il se sert généralement, quoique non exclusivement.

Quant à l'adrénaline, M. Hill a été contraint de supprimer son usage dans le traitement post-opératoire, et cela pour une raison tout autre que celle des hémorragies secondaires; il trouve que les solutions d'adrénaline sont des plus irritantes, plus irritantes même que tous les autres topiques qu'il ait jamais eu à appliquer à la muqueuse nasale; aussi considère-t-il comme contre-indiqué son emploi dans les affections inflammatoires et hyperesthésiques du nez. Pour la même raison, des cautérisations électriques ou chimiques ne trouvent point de place dans son traitement post-opératoire, pas plus que des lotions antiseptiques fortes, et comme des solutions faibles sont seules utiles, ne fût-ce qu'en raison de leur action mécanique, il préfère prescrire de fréquents lavages à l'eau bouillie qui, joints à l'action microbicide de la muqueuse nasale, sont, selon lui, largement suffisants. Il ne veut pas se montrer trop dogmatique sur ce point; mais, en règle générale, en plus de lavages à l'eau stérilisée, M. Hill n'emploie des poudres antiseptiques que dans les cas où, avant l'opération, il y avait de la fétidité et aussi quand les cellules ethmoïdales ont été ouvertes.

Sir Felix Semon, pour conclure, exprime sa satisfaction de l'ampleur et du grand intérêt qu'a offerts la discussion. Il n'a pas l'intention de répondre à certaines remarques faites par un ou deux orateurs et qui, évidemment, sortent du programme de la discussion, mais il voudrait borner strictement ses propres observations à la question du traitement post-opératoire des interventions intra-nasales.

premier lieu, il s'empresse d'avouer qu'il n'a pu vérifier avant la ion le titre exact de la communication du Dr Hill et qu'il a cité de ·oire.

discussion a mis hors de doute le fait que, sur un grand nombre ·nts essentiels concernant la pratique journalière, les opinions des

différents orateurs qui ont pris la parole varient beaucoup et qu'il n'existe point d'accord unanime même sur une des questions soulevées au cours de la discussion.

Il est cependant cinq points sur lesquels la grande majorité des orateurs paraissent être d'accord. Le premier est l'emploi, dans cette classe d'opérations, de l'anesthésie générale, de préférence à la locale.

Le second point est que la tendance aux hémorragies secondaires paraît s'être accrue par l'emploi de l'adrénaline. Il se plaît à reconnaître que l'opinion exprimée par lui à ce sujet a été corroborée par plusieurs membres de la Société. Ces hémorragies secondaires n'affectent heureusement que bien rarement un caractère grave, mais le fait que leur survenance a été constatée par un certain nombre d'observateurs indépendants doit certainement les faire éliminer de la sphère de simples prédispositions individuelles. Il ne veut pas dire par là que l'emploi de l'adrénaline doit être proscrit dans cette classe d'opérations, mais il n'en est pas moins vrai que la conclusion pratique qui se dégage de la discussion est que les opérateurs qui désirent utiliser ce médicament pour pratiquer des opérations exsangues doivent s'attendre à trouver cet avantage considérablement amoindri par la tendance accrue aux hémorragies secondaires.

Troisièmement : l'utilité des attelles en caoutchouc de M. Lake a été si nettement démontrée qu'il se propose d'en faire usage à la prochaine occasion et de ne plus avoir recours du tout au tamponnement.

Quatrièmement : la méthode de Moure pour le redressement des déviations de la cloison a été ici l'objet de si grands éloges de la part de tous ceux qui l'ont utilisée que cela décidera ceux, y compris lui-même, qui n'ont aucune expérience pratique de cette opération, à en faire l'essai.

Enfin, il est heureux de constater que le fait de la réparation excessive après les opérations sur la cloison a été admis par un grand nombre d'observateurs. L'explication donnée par le Dr Scanes Spicer est certainement ingénieuse, quoiqu'il ne puisse dire qu'elle soit convaincante à première vue.

Tandis que les opinions paraissent être d'accord sur les cinq points ci-mentionnés, une grande divergence d'opinions existe évidemment sur certains autres points. La première de toutes est l'importante question de tamponnement après l'opération. Sur ce point, l'opinion semble aussi partagée que l'a été celle de la Société allemande d'otologie. Vient ensuite la question de savoir si on peut et doit faire en une seule et même séance. Là-dessus aussi, des opérateurs très expérimentés ont exprimé des idées diamétralement opposées. De nouvelles recherches seront probablement nécessaires pour résoudre cette question, qui a un intérêt plus qu'académique.

Il existe aussi une divergence non moins grande sur la méthode de la galvanocaustie sous-muqueuse. Le Dr Dundas Grant la trouve évidemment très utile, tandis que le Dr Bronner considère cette opération comme un procédé non chirurgical.

L'orateur pourrait énumérer plusieurs autres points sur lesquels de

opinions diamétralement opposées ont été exprimées, mais ceci est à peine nécessaire, car la discussion a nettement démontré que le choix du sujet avait été judicieux et opportun. Cette discussion sera certainement lue avec le plus grand intérêt par tous les spécialistes de ce pays-ci et de l'étranger, et il est à espérer qu'on accordera une plus grande attention qu'on ne l'avait fait jusqu'à présent dans les livres classiques aux différentes questions soulevées par elle. Ceci a été son but quand il proposa ce sujet comme thème d'une discussion générale, et il espère qu'il est juste de résumer le résultat de la discussion en disant que son but a été pleinement atteint.

Dr TRIVAS.

ANALYSES DE THÈSES

De la tuberculose de l'œsophage, par le Dr LALAGÜE.

La tuberculose de l'œsophage, bien qu'elle paraisse plus fréquente que ne le disent les auteurs, est une affection rare. L'auteur n'a pu réunir que 47 observations, publiées dans l'espace de soixante-six années (1837 à 1903).

Elle est provoquée par le bacille de Koch, auquel s'associent parfois d'autres microbes. Le bacille est apporté par les ingesta (crachats) par voie sanguine, par voie lymphatique ou bien encore l'infection se fait par contiguïté avec un organe tuberculisé antérieurement. Parfois, on ne découvre pas de porte d'entrée.

Les lésions observées sont, par ordre de fréquence : les ulcérations, les granulations ou tubercules, les perforations.

Les ulcérations, le plus souvent multiples, ont une surface variant d'un millimètre à plusieurs centimètres; elles n'intéressent guère que la muqueuse et la sous-muqueuse; rarement la musculeuse est atteinte.

Les granulations ou tubercules, toujours nombreux, ont un volume variant d'une tête d'épingle à un grain de blé; c'est la muqueuse qu'ils intéressent.

Les perforations qui peuvent atteindre un centimètre de diamètre sont le plus souvent uniques; elles font presque toujours communiquer l'œsophage avec des organes importants (trachée, aorte, etc.).

C'est surtout dans les deux tiers inférieurs du conduit œsophagien que siègent les lésions.

Parfois cette affection reste latente. Quand les symptômes existent, ils ne présentent aucun caractère particulier pouvant faire poser un diagnostic ferme.

La tuberculose œsophagienne se montre à la période cachectique. Elle aggrave le pronostic. La mort est fatale à bref délai.

Le diagnostic rendu probable par l'examen attentif de l'affection devient certain par l'examen histo-bactériologique de fragments pathologiques expulsés spontanément par le malade, ou retirés par le cathétérisme. L'œsophagoscopie rendra aussi des services et l'auteur nous semble ne pas avoir suffisamment insisté sur ce point. Ce procédé a été un certain nombre de fois utilisé à la clinique laryngologique de la Faculté de Bordeaux pour des affections diverses de l'œsophage, et les résultats ont toujours été très satisfaisants.

Quant au traitement, il ne pourra être guère que palliatif. (Thèse de Bordeaux, 1903.) Dr F. ARDENNE.

REVUE GÉNÉRALE ET ANALYSES

BOUCHE ET PHARYNX BUCCAL

Un fibrolipome congénital de l'amygdale palatine *(Ueber ein congenitales Fibrolypom der Gaumentonsille)*, par le Dr LEO ZOLKI.

Les tumeurs bénignes des amygdales sont très rares, et c'est ce qui ressort de l'enquête que M. Ardenne avait instituée auprès d'un grand nombre de collègues et dont les résultats se trouvent consignés dans sa thèse sur les tumeurs bénignes de l'amygdale (1895). Mais ce qui est plus rare encore ce sont les observations de tumeurs bénignes congénitales de l'amygdale, dont nous ne possédons jusqu'ici que deux. C'est pourquoi le cas que publie aujourd'hui l'auteur mérite d'être rapporté ici.

Une fillette, âgée de sept ans, présente depuis quatre ans des troubles de la déglutition. Sa mère affirme avoir toujours remarqué la présence d'une tumeur dans sa gorge. L'amygdale gauche est, en effet, le siège d'une tumeur assez volumineuse, rouge pâle, à surface lisse, et dont le gros bout est libre dans la bouche. Elle fut enlevée séance tenante au tonsillotome, et quatre ans après l'opération il n'y avait toujours pas récidive.

La tumeur avait une longueur de 30 millimètres, sa plus grande largeur et sa plus grande épaisseur comportaient chacune 12 millimètres. Son revêtement était constitué par une épaisse couche d'épithélium pavimenteux stratifié, ayant subi dans les parties les plus superficielles la dégénérescence cornée. La substance de la tumeur est constituée par du tissu conjonctif clair et très dur, traversé par de nombreux vaisseaux. Ce tissu est, d'une façon générale, pauvre en noyaux, possède des fibres épaisses et se compose le plus souvent de bords larges et clairs. Les quelques cellules disséminées dans ce tissu sont, le plus souvent, de nature fusiforme, quelquefois rondes et ovales, et laissent paraître, lorsqu'on les colore à l'hématoxyline, un semis de grains très fin, ce qui est un indice de leur nature embryonnaire.

Ce qu'il y a de plus intéressant, c'est que ce tissu pour la plupart purement fibreux renferme des îlots isolés de tissu adipeux et de tissu lymphatique, ce dernier se trouvant non seulement dans la partie de la tumeur voisine de son point d'insertion sur l'amygdale, mais encore en plein tissu fibreux, sous forme de cellules lymphoïdes disposées en groupes irréguliers et ressemblant d'autres fois à de véritables follicules. Un amas de tissu lymphatique de forme sphérique, ayant 5 millimètres de diamètre, se trouve à la partie la plus périphérique de la tumeur, c'est-à-dire la plus éloignée de l'amygdale. Cet amas, qui est constitué par de vraies follicules, ressemble à un morceau d'amygdale et pénètre presque sous l'épithélium de la tumeur. (*Zeits. f. Ohrenheilk.*, XLIV, 3, 1903.)

Dr S. JANKELEVITCH.

NEZ ET PHARYNX NASAL

Les injections interstitielles de paraffine pour la correction de certaines difformités, par le prof. A. FOUCHER, de Montréal.

Après avoir fait l'historique de la méthode, l'auteur rapporte le cas d'un jeune homme chez qui il l'a employée pour corriger un affaissement traumatique du nez : le résultat a été très satisfaisant

Une jeune fille, dont « l'extrémité libre du nez manquait d'élé-on et qui présentait un affaissement des ailes du nez et de atement, » a également bénéficié de l'application de ce procédé. *on Méd. du Canada*, n° 12, déc. 1903.)

Dr F. ARDENNE.

Contribution à la connaissance de la cachexie adénoïdienne *(Butnögesur Kenntniss der adenoiden Kachexie)*, par le Dr TAKABATAKE, de Nagasaki.

Reprenant les expériences de Waldow et de Sabrazès et Lichtwitz sur les modifications générales de l'organisme qui résultent de la présence de végétations adénoïdes, les modifications du sang, l'auteur a examiné 12 sujets et trouvé chez tous une augmentation de la quantité d'hémoglobine à la suite de l'ablation des végétations. En ce qui concerne les globules rouges, leur nombre s'était trouvé augmenté à la suite de la même opération dans 8 cas, tandis que chez les 4 autres sujets il avait plutôt diminué. Le nombre des globules blancs avait diminué dans tous les cas, mais de telle façon que les cellules polynucléaires et éosinophiles avaient légèrement augmenté de nombre, tandis que les grosses cellules mononucléaires avaient diminué; mais la diminution de ces dernières l'emportant sur l'augmentation des premières, il y eut somme toute une diminution de globules blancs en général.

L'augmentation de la quantité d'hémoglobine et du nombre de globules rouges, accompagnée d'une diminution du nombre de globules blancs, doit être considérée comme une amélioration de l'état du sang, cette amélioration ayant été accompagnée dans tous les cas d'une amélioration de l'état général et d'une augmentation de poids.

Une autre série de recherches a été instituée par l'auteur en vue de constater l'existence de l'albuminurie orthotique chez les sujets atteints de végétations adénoïdes. On sait que l'albuminurie orthotique s'observe chez les individus fatigués, à l'état de veille, et chez les enfants affaiblis; elle n'est accompagnée d'aucune lésion rénale. Shapo et Gress affirment qu'elle est particulièrement fréquente à l'âge de cinq à quinze ans, et ce dernier auteur l'aurait constatée 86 fois sur 304 enfants de constitution faible qu'il a examinés à ce sujet.

M. Takabatake a examiné dans le même but 50 enfants porteurs de végétations adénoïdes, dont 39 étaient âgés de cinq à quinze ans, 11 au-dessous de cinq ans; ces 50 malades se composaient de 28 garçons et 22 fillettes. Les urines ont été examinées immédiatement avant l'opération, qui était pratiquée vers le milieu de la journée, après que les enfants ont fait à pied le trajet de leur domicile à

la clinique. La présence de l'albumine n'a été constatée que dans un seul cas, mais la durée de l'observation n'ayant été que de quatre jours, il est impossible de dire s'il s'agissait là d'une albuminurie orthotique ou seulement alimentaire. *(Zeits. f. Ohrenheilk.*, XLIV, 4, 1903).

Dr S. JANKELEVITCH.

OREILLES

Tubercules cérébraux au niveau du toit du quatrième ventricule et du pédoncule inférieur du cervelet dans le cours d'une otite purulente chronique. *(Hirntuberkel am Dach des vierten Ventrikels und im Kurs posterius cerebelli bei chronischer Mittelohreiterung)*, par le Dr HAIKE.

La confusion entre les tumeurs du cerveau et les complications otiques endocraniennes telles que les abcès du cerveau, a été faite souvent, si on s'en rapporte au travail de Hessler (*Archiv f. Ohrenheilk.*, t. XLVIII, p. 36), où, sur dix-huit cas, deux fois seulement le diagnostic de tumeur avait été posé d'une façon certaine. Témoin encore l'observation suivante.

Une ouvrière de vingt-cinq ans souffre d'une otorrhée double scarlatineuse depuis l'âge de deux ans; depuis huit semaines, elle se plaint de vertiges et de nausées, mais surtout d'une douleur de tête généralisée et intolérable. Il y a peu d'obnubilation intellectuelle, et si les réponses aux questions se font paresseusement, elles se font cependant très exactement; la raie méningitique existe, mais par contre nulle trace de fièvre ni d'accélération du pouls qui puisse faire penser à une méningite purulente. L'ensemble des phénomènes morbides et surtout les douleurs de tête semblent mieux cadrer avec un abcès du cerveau ou une méningite séreuse, toutefois le pouls ne descend jamais au-dessous de la normale et la percussion du crâne ne donne rien de bien net. Malheureusement la ponction lombaire ne réussit pas, pour des raisons spéciales trouvées à l'autopsie. Trois jours après, diplopie à gauche, ce qui paraît donc devoir augmenter les probabilités pour un abcès du lobe temporal gauche. Sans plus tarder on trépane, et le lobe en estion est incisé en différents sens à travers le toit de l'antre, is on ne trouve rien. La chloroformisation ne se passe pas sans e alerte d'asphyxie des plus sérieuses, mais qui n'a pas de suite mpression de la tumeur par la position spéciale donnée à la). Le soir, un semblant d'amélioration pour le mal de tête,

mais pendant quelques heures seulement, puis les douleurs reprennent cette fois-ci avec des irradiations violentes vers l'occiput et la nuque, ce qui fait qu'on rouvre la plaie pour explorer, toujours sans résultat, la fosse cérébelleuse; enfin, le lendemain matin, pendant une attaque de contracture de la nuque, la malade meurt dans le collapsus.

A l'autopsie, on trouve une hydropisie exceptionnellement forte des ventricules latéraux, à tel point que la transsudation dans l'espace sous-arachnoïdien ne semble guère possible, ce qui explique le résultat négatif de la ponction lombaire. Le quatrième ventricule est le siège de petits néoplasmes faisant corps avec la substance nerveuse dans laquelle ils sont implantés au milieu d'une infiltration dure et résistante de toute la région. L'examen histologique est peu probant ; on ne saurait dire s'il s'agit de tubercules ou d'une hyperplasie syphilitique. (*Archiv f. Ohrenheilk.*, t. LVIII, nos 3 et 4.)

Dr BERTEMES.

Les sinus veineux du crâne, les anomalies importantes à connaître pour l'otologiste; les sinus accessoires et les rameaux communiquants (*Ueber otologische wichtige Anomalien der Hernsinus über accessorische Sinus und beduntendere Venenverbindungen*), par le Dr STREIT.

Travail très complet, mais qui, en raison de son caractère purement anatomique, se prête mal à une analyse même sommaire. On y trouvera toutes les variations connues dans le trajet du sinus longitudinal supérieur, du sinus transverse, de l'occipital postérieur et des pétreux ; le sinus transverse, le bulbe de la jugulaire, la veine émissaire mastoïdienne, le sinus occipital postérieur remplaçant le sinus transverse, sont particulièrement bien étudiés. A noter encore le chapitre sur le sinus pétro-squameux, sujet peu connu et un peu délaissé dans les traités classiques. La bibliographie paraît des plus complètes. (*Archiv f. Ohrenheilk.*, t. LVIII, nos 1 et 2, 3 et 4.)

Dr BERTEMES.

Septicémies puerpérales et maladies de l'oreille, par le Dr VERDELET.

Malade âgée de trente-huit ans. N'a jamais été malade. Troisième grossesse à trente-huit ans; grossesse gémellaire, qui fut laborieuse et détermina un long séjour à l'hô-

pital. Consécutivement, douleurs au niveau des annexes. Quelques jours après, périarthrite suppurée de l'épaule droite; puis abcès au niveau de la région lombaire droite. Enfin douleur au niveau de l'oreille gauche. Mastoïdite. Trépanation. Pus dans les cellules mastoïdiennes. Guérison.

Bonnet, en 1886, avait présenté une observation analogue, malheureusement suivie de mort. Bayle, dans sa thèse, en 1900, disait que l'accouchement ne détermine de lésion auriculaire que sur des oreilles déjà malades, et que la suppuration était rare. (*Journ. de méd. de Bordeaux*, 22 nov. 1903.)

Dr KAUFMANN.

NOUVELLES

VIIe Congrès international d'otologie, sous le patronage de M. le Ministre de l'Instruction publique. Bordeaux, du 1er au 4 août 1904.

Nous apprenons que les Compagnies des chemins de fer français viennent d'accorder une réduction de 50 o/o sur le prix du voyage aux congressistes qui se rendront à Bordeaux au mois d'août prochain.

Les personnes désireuses d'assister au Congrès sont instamment priées de se faire inscrire avant le 15 mai, afin de permettre aux organisateurs de leur faire parvenir les instructions nécessaires, et pour effectuer leur voyage (billets de chemin de fer) et pour leur séjour à Bordeaux.

Le montant des cotisations (25 francs pour les Docteurs en médecine et 12 francs pour les Étudiants) doit être adressé au Trésorier, Dr Lannois, rue Émile-Zola, 14, à Lyon, et le titre des communications au Secrétaire général, Dr Lermoyez, rue La Boétie, 20 *bis*, à Paris (8e).

Université de Bordeaux : Clinique des maladies du larynx, des oreilles et du nez.

r 2 Conseil de la Faculté mixte de médecine et de pharmacie de leaux, par application de l'arrêté ministériel du 16 février 1903, cidé que les docteurs en médecine, français ou étrangers, désix de suivre les cours organisés dans les services spéciaux, seraient ıs de payer un droit de 50 francs par trimestre.

cours de laryngologie, otologie et rhinologie, placé sous la

direction du Dr Moure, a lieu désormais les mardis, mercredis, vendredis et samedis matin, de neuf heures à onze heures, Annexe Saint-Raphael, près l'hôpital Saint-André.

Les opérations de petite chirurgie sont faites le samedi matin, avant la consultation.

Le lundi matin est exclusivement réservé aux opérations chirurgicales exigeant l'anesthésie chloroformique ; elles sont pratiquées à l'hôpital du Tondu, de huit heures et demie à onze heures et demie.

Ce cours, essentiellement pratique, comprend :

1° Des démonstrations cliniques sur les malades examinés et des démonstrations techniques sur des pièces anatomiques et anatomo-pathologiques;

2° Les indications et le manuel opératoire pour les interventions de petite et grande chirurgie, applicables à la spécialité;

3° Des conférences théoriques qui seront faites le lundi et le jeudi à cinq heures du soir ; ce cours commencera le lundi 11 avril à l'Annexe Saint-Raphael;

4° Enfin les docteurs en médecine faisant partie du cours sont eux-mêmes exercés à la pratique des opérations de petite chirurgie.

On s'inscrit au Secrétariat de la Faculté de médecine, place d'Aquitaine, à Bordeaux.

Université de Rome : l'enseignement oto-rhino-laryngologique. — Le Dr Guarnaccia, de Catane (Italie), a obtenu l'autorisation d'enseigner l'oto-rhino-laryngologie à l'Université de Rome; le sujet qu'il a traité pour son concours a été : *la Tuberculose laryngée et son traitement* et sa leçon orale a été faite sur *les abcès cérébraux d'origine otique.*

Nous apprenons que la **LXXVIe réunion des médecins et naturalistes allemands** se tiendra à Breslau du 18 au 24 septembre 1904.

Le titre des communications doit être adressé pour l'otologie, au Dr Hingsberg, Tiergartenstrasse, 53, à Breslau, et pour la laryngologie et la rhinologie, au Dr Brieger, Allerheiligenhospital, Breslau I, avant le 15 mai prochain.

Le Gérant : R. CHAIGNEAU.

Bordeaux. — Impr. G. GOUNOUILHOU, rue Guirande, 11.

25e ANNÉE. N° 14. 2 AVRIL 1904.

REVUE HEBDOMADAIRE
DE
LARYNGOLOGIE, D'OTOLOGIE
ET DE RHINOLOGIE

THROMBO-PHLÉBITE SUPPURÉE DU SINUS CAVERNEUX D'ORIGINE OTIQUE SANS THROMBO-PHLÉBITE DU SINUS LATÉRAL[1]

Par le Dr MERCIER-BELLEVUE,
Chef de clinique chirurgicale à l'École de médecine de Poitiers.

La thrombo-phlébite des sinus est une complication encore assez fréquente des suppurations de l'oreille et constitue la deuxième étape de l'infection intra-cranienne dont l'abcès extra-dural représenterait la première. Les rapports de contiguité du sinus latéral avec la paroi postérieure de l'antre mastoïdien permettent d'expliquer la facilité avec laquelle l'infection peut se faire; le sinus caverneux, au contraire, est assez éloigné du foyer auriculaire pour ne pas être directement infecté, et c'est par l'intermédiaire d'un autre sinus (le sinus latéral généralement) que les produits septiques partis de l'oreille viennent aboutir au sinus caverneux. Mais il est des cas où l'infection peut suivre une toute autre voie et la thrombo-phlébite atteindre le sinus caverneux par l'intermédiaire du sinus pétreux supérieur ou inférieur, qui débouche non dans le sinus latéral, mais dans la veine jugu-
e interne, immédiatement au-dessous du trou déchiré
térieur.

Travail reçu le 14 décembre 1903.

Ces détails anatomiques, qui peut-être paraîtront fastidieux, m'ont paru nécessaires pour expliquer le cas d'une malade atteinte d'une thrombo-phlébite du sinus caverneux sans participation du sinus latéral. Ainsi qu'on le verra au cours de cette observation, l'intervention fut trop tardive pour éviter non seulement l'invasion du deuxième sinus caverneux, mais encore une véritable infection générale à laquelle succomba la malade.

Observation. — Le 20 juillet 1903, je fus appelé par un de mes confrères auprès d'une de ses malades, dont l'état s'était subitement aggravé. Il s'agissait d'une jeune femme de trente-deux ans, qui depuis son enfance avait une otorrhée que la famille considérait plutôt comme bienfaitrice, car lorsque l'écoulement s'arrêtait, les maux de tête accompagnés de vertiges apparaissaient aussitôt. Malgré cette suppuration chronique l'état général était resté assez bon. Mais, dans les premiers jours de juillet, l'écoulement s'arrêta et en même temps apparurent maux de tête et vertiges qui, au lieu de diminuer comme cela s'était passé jadis, allèrent, au contraire, en s'accentuant, en s'aggravant. La malade s'introduisit alors dans l'oreille une pommade qui jadis avait fait merveille, mais l'amélioration se faisant trop longtemps attendre elle fit appeler son médecin qui me pria, à son tour, de lui donner mon avis sur cette malade dont l'état lui inspirait de bien légitimes inquiétudes. Lorsque je vis la malade pour la première fois, du conduit auditif externe s'écoulait un liquide muco-purulent, fétide et mélangé à une sorte de pommade dont la composition était tenue secrète. L'état général était déplorable, le peu de forces conservées par la malade ne lui permettaient même pas de marcher ni de se tenir sur les jambes : le teint se montre terreux, la langue saburrale, l'inappétence absolue, l'état nauséeux presque continuel. Les fonctions intellectuelles sont encore à peu près intactes; ce qui semblerait prouver l'absence d'une complication méningo-encéphalique. La céphalée, localisée à tout le côté droit et plus particulièrement au niveau du front, est tellement intense que la malade réclame elle-même une intervention susceptible d'atténuer ses douleurs intolérables. Le pavillon de l'oreille est nettemer déjeté au dehors, la pression douloureuse sur toute l'étendue c l'apophyse mastoïde. Mais le symptôme le plus frappant est u léger degré d'exophtalmie avec œdème et ptose de la paupièi supérieure et ectropion de la paupière inférieure où se forme ur

sécrétion séro-purulente peu abondante; la cornée est intacte, léger myosis, la pupille réagit bien à la lumière. Il y a quarante-huit heures, la malade a eu un grand frisson avec élévation de la température qui, depuis ce temps-là, se maintient entre 39° et 40°.

Examen otoscopique. — L'oreille droite suppure abondamment; le pus qui s'en écoule est fétide, rendu noirâtre par la pommade et laisse sur le lobule la trace de son passage.

Après un nettoyage, on trouve un conduit large et très rouge: plus de tympan, plus d'osselets; au fond, la caisse recouverte de fongosités saignantes infiltrées de pus qui paraît descendre de la partie postéro-supérieure. La région mastoïdienne est empâtée, très douloureuse à la pression; le cou a perdu un peu de sa souplesse.

Ces différents et nombreux symptômes étaient bien ceux d'une thrombo-phlébite: l'exophtalmie me fit craindre la thrombo-phlébite du sinus caverneux. Après avoir prévenu la famille de la gravité d'une situation que mon confrère et moi considérions comme désespérée, je tentai l'opération dans l'espoir que l'ouverture du sinus latéral (par où l'infection avait dû se faire tout d'abord) arriverait à soulager, peut-être même à sauver une malade qui était fatalement vouée à la mort si on la laissait dans une aussi lamentable situation.

Opération. — Pratiquée le 21 juillet, le soir même du jour où je vis la malade pour la première fois. Dès le premier coup de bistouri, porté exactement dans le fond du sillon rétro-auriculaire, un flot de pus surgit, car la peau est décollée sur une assez grande étendue par le pus qui vient sourdre de l'antre. Après avoir décollé le périoste et rabattu le pavillon, on arrive sur l'apophyse mastoïde entièrement infiltrée, ramollie, remplie de fongosités et de pus. De la base à la pointe et en arrière jusqu'à la rainure digastrique, je pratique un évidement complet et un badigeonnage méticuleux au chlorure de zinc. L'antre ouvert, on trouve une masse cholestéatomateuse fétide et baignant dans le pus. Le toit de l'antre perforé laisse apercevoir la dure-mère: à la pince-gouge j'agrandis l'ouverture, il ne s'en écoule pas de pus. L'antre est alors ouvert très largement jusqu'au sinus, où je pensais tout d'abord trouver la véritable cause ou tout au moins le point de départ des différents symptômes constatés chez cette malade.

Au premier abord, la paroi du sinus semble avoir perdu de sa ıleur naturelle et a pris cette teinte feuille morte caractéristique n tissu osseux ayant baigné longtemps dans le pus. J'attaque rs ce point là et à l'aide de la gouge je dénude le sinus de façon pouvoir l'explorer sur une longueur de plusieurs centimètres.

Le vaisseau apparaît alors absolument net, avec sa coloration normale, ayant conservé sa résistance, il ne semble pas animé de battements réguliers, la ponction du sinus donne du sang absolument liquide. J'élimine donc la possibilité d'une endophlébite coagulante à ce niveau, et songeais aux cas signalés par Leutert (de Halle) dans lesquels la thrombose se développe d'abord au niveau du golfe de la veine jugulaire, respectant le sinus latéral pendant toute la durée de l'évolution des accidents pyémiques. Je me trouvais donc bien en présence d'une thrombo-phlébite du sinus caverneux d'origine otique, qui s'était établie non plus par le sinus latéral, mais par le sinus pétreux inférieur très probablement. J'avoue ne pas avoir songé un seul instant à atteindre le sinus caverneux : du reste, l'état général de la malade ne permettait pas de prolonger encore l'intervention.

Après un écouvillonnage au chlorure de zinc, je plaçai un drain et suturai le pavillon de l'oreille par trois points.

Quand la malade fut réveillée, l'œil droit était encore plus œdématié, l'œil gauche commençait à se prendre : grâce à quelques injections d'éther et de caféine, le soir la malade reprenait connaissance, et disait aller un peu mieux. Le lendemain matin la fièvre tomba, les douleurs de tête se calmèrent, l'œil gauche avait repris son volume normal, l'œil droit paraissait un peu moins œdématié. Cette amélioration ne devait être que de très courte durée, car, le soir même, la température s'éleva à 40° et les symptômes antérieurs réapparurent plus accusés que jamais. A droite, l'exophtalmie était très accentuée ; à gauche, elle commençait à se manifester. La thrombose infectieuse s'était étendue à l'autre sinus caverneux. Le soir même la malade tombait dans le coma. Le lendemain matin 24 juillet, l'état s'est encore aggravé : en voulant soulever la malade dans son lit, celle-ci pâlit, accuse une violente douleur dans la région précordiale; le pouls devient petit, filiforme, dépressible : nous croyons un instant qu'elle va trépasser. Le soir, à l'auscultation, vers le milieu du poumon droit, on entend des râles de congestion et d'œdème ; la malade accuse encore une dyspnée intense épouvantable; il y a évidemment embolie pulmonaire du côté droit. La circulation cérébrale paraît de plus en plus pénible, le front devient violet, turgescent, les yeux exorbitants, sur le milieu du front une véritable traînée phébitique verticale dessinant le trajet de la veine frontale : à midi la malade mourait. La famille s'étant opposée à la nécropsie, il serait peut-être téméraire d'être aussi affirmatif que si nous avions pu nous rendre compte *de visu* de la marche progressive de l'infection et

du trajet suivi par elle; cependant, des nombreux symptômes que je crois avoir exposés dans tous leurs détails, on peut tirer les conclusions suivantes.

1° L'existence d'une thrombo-phlébite caverneuse est indéniable, aucun des symptômes pour ainsi dire pathognomoniques de cette terrible complication n'ayant fait défaut.

2° L'ouverture large de la paroi osseuse du sinus au cours de l'évidement complet de l'apophyse mastoïde, l'intégrité absolue de la paroi même du vaisseau nous permet d'affirmer que l'infection a gagné le sinus non par la voie la plus fréquente et la plus naturelle qui est le sinus latéral, mais par un chemin détourné, généralement épargné par l'infection : l'un des sinus pétreux.

3° Il est à remarquer que l'infection a progressivement envahi les deux sinus et que la malade a succombé à une véritable pyoémie otogène qui s'est manifestée par une thrombo-phlébite de deux sinus caverneux, et finalement par un métastase pulmonaire.

Ce serait m'exposer à des redites inutiles pour les lecteurs de la *Revue*, que d'insister ici sur la nécessité d'une intervention radicale en présence d'une otorrhée chronique. J'ai cru devoir, dans cette observation, faire ressortir les complications redoutables qui peuvent se produire spontanément au cours d'une otorrhée chronique dans des régions où la gouge et le maillet ne peuvent pas pénétrer.

SOCIÉTÉ BERLINOISE D'OTOLOGIE

Séance du 10 mars 1903.

Bruck. — **Varices de la dure-mère.**

ıfant opéré pour mastoïdite il y a trois ans. Tout en haut ⁄ plaie de trépanation, une petite bosse sanguine que l'auteur ɜrvait depuis six mois quand dernièrement elle a éclaté, donıt lieu à un écoulement de sérosité fortement teintée en rouge.

M. Korte. — **Greffe nerveuse. Réunion du facial et de l'hypoglosse.**

Il s'agissait d'une malade à qui l'on avait été forcé de réséquer la plus grande partie de la base du rocher, à gauche, jusqu'au voisinage du canal carotidien. Une bonne longueur du facial avait naturellement été sacrifiée; impossible de suturer les deux bouts coupés, les fils ne tenaient pas. On se décide à réunir le bout périphérique du facial à l'hypoglosse, la recherche du nerf spinal paraissant trop difficile. Incision le long du maxillaire inférieur, mise à nu du digastrique, en dessous duquel on trouve l'hypoglosse. On le poursuit jusqu'à la base du crâne où on le suture avec le facial. Deux points au catgut. Les premiers temps après l'opération, le malade avait un peu de difficulté à faire aller sa langue à gauche et à dégager ce côté de la bouche quand il mangeait. Le professeur Bernard voulut bien se charger du traitement consécutif. Dès le sixième mois, le facial se mit à reprendre ses fonctions, et aujourd'hui, quand on regarde le malade en face et sans être prévenu, on ne se douterait pas de l'ancienne paralysie, tellement les traits sont d'une régularité parfaite. Les commissures des lèvres sont au même niveau, les plis naso-labiaux sont aussi bien creusés à gauche qu'à droite; les muscles du haut de la face seuls ne se contractent encore pas. Kennedy et Glück, qui ont fait les mêmes greffes nerveuses, s'étaient servis du nerf spinal; M. Körte en fera de même à la première occasion.

M. Bernhardt. — Je me suis servi du courant faradique et du courant constant. J'ai pu constater tout de suite après l'opération que tout le territoire du facial était complètement paralysé et que les muscles innervés par l'hypoglosse donnaient la E. A. R. En ce moment, toutes les branches du facial réagissent au courant faradique et quand le malade tire le coin des lèvres en haut et du côté gauche, la langue suit le mouvement et se déplace vers la gauche également. Des troubles de l'hypoglosse, il ne reste plus qu'un léger aplatissement de la langue à gauche. L'initiateur de la méthode fut Manasse, qui, le premier, démontra sur des animaux que le nerf sain envoie des ramifications dans le nerf sectionné qui lui est accolé.

M. Gluck avait, en 1896, déjà proposé cette opération; il accole le facial au spinal; ce dernier nerf a également les préférences de M. Rothmann.

M. Stockel. — Il faut prendre le nerf spinal parce qu'il est plus gros que l'hypoglosse.

M. Rothmann. — Il ne faut pas trop se presser à recourir à la greffe les fonctions du nerf peuvent reparaître longtemps après la section.

M. Peyser. — Je me rappelle d'un cas publié par Grunert, où la paralysie existait depuis trois ans et avait disparu après une opération d'évidement sans autre intervention sur le nerf.

M. Stacke. — J'ai ouvert un jour une mastoïde pour un abcès consécutif à un coup de feu. La balle était logée dans la base du crâne. Le facial avait dû être sectionné. Je fis la réunion immédiate et huit mois après, la paralysie avait disparu. J'en ai vu une autre disparaître après le dix-huitième mois.

M. Gluck croit qu'il s'agit là souvent de phénomènes de compression. Dans le cas auquel j'ai fait allusion, la paralysie datait de cinq ans.

M. Herzfeld. — Le point où a porté la section importe beaucoup. Sectionnez le facial dans le canal de Fallope, il trouvera pour se régénérer une direction toute faite dans le cadre du canal; coupez-le à la base du crâne, la chose ne sera plus la même et la guérison ne se fera pas.

M. Lehr. — J'ai vu une paralysie due à une otite purulente guérir après six mois.

M. Rothmann n'est pas de l'avis de M. Herzfeld; il croit que les nerfs n'ont pas besoin d'une ligne de direction toute faite pour se régénérer.

M. Korte. — J'ai déjà dit que je préférerais également me servir du nerf spinal. Ma plaie osseuse étant très grande, je ne tenais pas beaucoup à la réunion des deux chefs du facial : les pansements n'auraient pas manqué de la déchirer. Un nerf sensible sectionné retrouve facilement sa voie pour se régénérer, il n'en est pas de même des nerfs moteurs.

M. Haike. — **Le Yohimbin de Spiegel et ses propriétés anesthésiques.**

L'inhalation des vapeurs ammoniacales provoque, chez les animaux, l'arrêt de la respiration; il n'en est plus de même quand on fait une pulvérisation nasale préventive avec une solution de yohimbin à 1/100 (Löwy). Chez l'homme, la même solution produit une hyperémie et une anesthésie complète de la conjonctive; elle reste sans effet dans le nez et l'oreille. L'anesthésie de l'oreille est obtenue par une solution à 1,75 o/o; celle du nez, par une solution à 2 o/o. Pour faire la première, il faut ajouter 1/3 d'alcool, le yohimbin étant peu soluble dans l'eau; la deuxième peut être faite dans de l'eau bouillante. A ce titrage, on peut badigeonner à l'acide trichloracétique et même faire des cautérisations sans provoquer de douleurs. Le yohimbin est avantageux parce qu'il ne provoque pas de phénomènes d'intoxication; il ne décongestionne jamais, ce qui a son bon côté quand on veut enlever par exemple des queues de cornet. L'anesthésie apparaît au bout trois minutes et dure près de demi-heure. Il faut avoir une ıtion fraîche et la conserver dans des bouteilles colorées. Je ne pas encore employé pour l'ablation des crêtes de la cloison.

. Katz. — J'ai trouvé également que la solution à 1/100 ne donnait l'anesthésie de la muqueuse du nez.

Séance du 12 mai 1903.

M. Grossmann présente un malade artérioscléreux chez lequel on peut voir **des battements artériels** des deux côtés du pharynx. On voit les mêmes battements à l'examen du fond d'œil. Le malade ne se plaint pas de sa gorge.

M. Lucae montre son **appareil servant à la douche d'air**, dans lequel il a remplacé l'acide carbonique liquide par de l'air comprimé (1,200 litres). L'appareil peut servir pour 200 douches d'air; la pression reste la même jusqu'à la fin. L'acide carbonique présentait des inconvénients; le tympan se congestionnait facilement, et il avait vu se produire une syncope chez une jeune fille anémique.

M. Jacobson. — On peut se demander si l'acide carbonique n'est pas préférable à l'air qui renferme de l'oxygène. Cet oxygène paraît, en effet, être absorbé directement par les artères, d'où une diminution dans la pression de l'air que vous avez insufflé et une réapparition de la rétraction du tympan.

M. Lucae. — Je n'ai pas remarqué que l'acide carbonique présentait de grands avantages.

M. Katz. — **Préparations histologiques concernant l'organe de Corti.**

Préparations provenant du labyrinthe d'une souris. Les cellules acoustiques sont ciliées; les cils ne sont pas tous de la même longueur; ceux du milieu sont très longs, ceux des bords sont très courts; tout le plateau ciliaire figure donc en somme un faisceau à coupe triangulaire. L'acide osmique ainsi que l'acide sulfurique ramollissent les extrémités des cils et les font se noyer dans une même masse gélatineuse, non transparente, sur la signification réelle de laquelle les auteurs n'avaient jamais pu se mettre d'accord.

M. Heine. — **Le traitement de l'otite inflammatoire aiguë.**

Nous n'avons, à la clinique de l'Université, jamais observé d'otite aiguë à évolution cyclique, telle que l'ont décrite Zaufal et Piffl. Il est vrai que les mêmes auteurs prétendent que l'otite perd ses caractères pseudo-pneumoniques dès la moindre intervention, de n'importe quel côté qu'elle vienne; il faudrait donc laisser la maladie tranquillement suivre son cours naturel, c'est-à-dire faire

entrer le malade à l'hôpital pour pouvoir le soustraire à toutes les influences nocives venant de l'extérieur et l'observer pendant toute la durée de sa maladie; malheureusement, le traitement par consultation ne s'y prête pas et nous manquons de place à la policlinique.

Nous rejetons absolument l'emploi de la douche d'air et nous ne faisons de lavages que dans les cas où nous voulons voir le fond de l'oreille pour nous assurer de notre diagnostic. Pour les cas un peu graves, nous prescrivons le repos au lit, des enveloppements tièdes, voire même très chauds, avec des compresses imbibées d'une solution de sous-acétate de plomb et le tamponnement peu serré du conduit avec une lanière de gaze stérilisée; la plupart du temps, nous évitons ainsi toute complication.

La paracentèse du tympan est faite quand la membrane est projetée en dehors, qu'il y a de la fièvre et de fortes douleurs. L'indication absolue à paracentéser est donnée par la réunion des trois symptômes; à défaut de l'un ou de l'autre, il faut discuter et voir d'après la principale caractéristique du cas. En attendant, on prescrit le repos et des enveloppements humides; les douleurs deviennent-elles violentes, l'apophyse est-elle sensible à la pression, y a-t-il des symptômes méningés, l'incision immédiate est de rigueur. Les symptômes de périostite et de sensibilité à l'apophyse mastoïde disparaissent ordinairement dans très peu de temps.

Une paracentèse faite à temps peut sauver la vie du malade. Nous nous rappelons le cas d'un ouvrier qui souffrait de violentes douleurs à l'oreille depuis trois semaines déjà quand il se présentait à la clinique. La température était de 38°4; le tympan légèrement projeté en dehors. Nous faisons la paracentèse et nous voyons sortir deux gouttes de pus crémeux. Il y a de la raideur de la nuque, et la ponction lombaire donne un liquide purulent. Nous opérons quand même. Le malade meurt le treizième jour. A l'autopsie, nous trouvons une méningite de la base. Si le tympan avait pu résister à une suppuration datant de trois semaines, il n'en avait pas été de même de la membrane de la fenêtre ronde, qui s'était perforée et avait été la cause première de l'infection des méninges.

Séance du 9 juin 1903.

Discussion à propos du traitement des otites aiguës.

1. Schwabach. — Je suis de l'avis de M. Heine quand il dit qu'il ne faut faire de thérapeutique par équation et que nous avons à distinguer

suivant l'originalité du cas donné. Les choses prennent ordinairement un cours favorable quand on fait coucher le malade au lit et qu'on lui fait un enveloppement humide; il faut prescrire une purge. Dans le temps, je paracentésais, du moins chez les enfants, tout de suite et dans tous les cas; maintenant, j'attends quelquefois tout en surveillant, et j'ai vu des cas guérir sans paracentèse. En général, j'interviens au bout de vingt-quatre heures, quand les douleurs n'ont pas disparu, toute autre complication mise de côté. Les statistiques qui nous viennent des consultations des hôpitaux sont inutilisables pour différentes raisons; voici une statistique prise sur les malades de ma clientèle privée : 146 cas dont 51 sont venus avec un tympan déjà perforé. Des 95 restant, 59 ont guéri sans incision et 36 ont dû être paracentésés. La trépanation de la mastoïde a dû être faite en tout quatre fois.

M. Jacobson. — En raison de la grande divergence de vues qui s'est fait jour à Trèves, à la réunion de la Société allemande, nous ferions bien, je crois, de discuter une fois pour toutes tout l'arsenal thérapeutique que nous mettons en œuvre contre l'otite moyenne aiguë. Voyons donc séparément : 1° l'application de sangsues et des autres moyens artificiels de spoliation sanguine sur l'apophyse ou au-devant du tragus; 2° l'application de la glace, des enveloppements humides et chauds et des cataplasmes; 3° la paracentèse du tympan avec l'aiguille ou le cautère ; la désinfection du tympan et du conduit; 4° les bains d'oreille et les poudres médicamenteuses à insuffler; 5° le lavage de l'oreille par le conduit et la trompe; 6° la douche d'air par le conduit ou la trompe; 7° la médication interne (salicylates, etc.). Le mieux serait peut-être que M. Heine reprenne le sujet à ce point de vue un peu plus général et nous donne son opinion ou plutôt l'opinion de la clinique de Lucae à propos de tous les points que je viens de soulever; les confrères alors nous diraient, avant tout, les insuccès qu'ils ont eus avec telle ou telle autre méthode de traitement; rien d'étonnant, en effet, à propos d'une maladie aussi variable et en même temps aussi bénigne comme évolution (je ne parle pas des complications) à ce qu'on puisse avoir des résultats positifs avec n'importe quelle médication; ce qu'il nous faut surtout, ce sont les résultats négatifs, eux seuls pourront nous donner une idée exacte de la valeur d'un traitement.

M. Heine. — Bien que je n'aie voulu soulever que la seule question de la paracentèse, je me rangerai volontiers à la proposition de Jacobson et je préparerai le travail en question pour la prochaine séance.

M. Bruck. — On pourrait peut-être discuter en même temps la nomenclature. Que devons-nous entendre par catarrhe aigu et par inflammation aiguë? Les deux ne sont-elles pas trop souvent prises l'une pour l'autre?

M. Lewy. — Il me paraît difficile d'avoir de bonnes statistiques relatives au sujet qui nous occupe. L'otite aiguë n'évolue pas toujours de la même façon et une otite morbilleuse n'est pas la même qu'une otite scarlatineuse; les otites infectieuses devront donc être rangées à part. On ne pourrait, en outre, y faire entrer que les cas qui auraient été traités par

le repos continuel au lit. Ces statistiques devraient être faites par les grandes cliniques ou par des praticiens ordinaires.

M. Schomtadt. — Je vous présente une aiguille à paracentèse de forme semi-lunaire qui me paraît devoir servir aux confrères assez inexpérimentés pour n'entamer que la seule couche cutanée du tympan. Ne pourrait-on discuter en même temps les rapports de l'adénotomie et de l'otite aiguë?

M. Lucae. — Je ne crois pas que l'aiguille de Schömtadt soit bien pratique; elle perfore la membrane de haut en bas, ce qui est un désavantage, il vaut mieux la prendre de travers avec un bistouri pointu, bien effilé.

Je voudrais insister sur la paracentèse dans les cas de tympan épaissi et scléreux. J'en ai vu deux cas. Dans le premier, on avait attendu quinze jours et il y eut de la surdité complète. Dans le deuxième, l'oreille droite avait été paracentésée, l'autre s'était perforée spontanément; celle-ci est restée sourde pour tout son aigu; celle-là est revenue à son audition normale. Il faut donc inciser de bonne heure quand on a affaire à une oreille sclérreuse.

M. Heine. — Un point particulier encore à relever. Quand on fait la paracentèse chez les enfants, ne jamais promettre que les douleurs vont se calmer tout de suite; elles peuvent durer, en effet, encore quelque temps.

Je n'ai pas fait le triage des mastoïdites qui reviennent à l'otite paracentésée et à l'otite non paracentésée; mais il me semble que la trépanation est d'autant plus rare que les malades viennent plus tôt prendre nos conseils. (*Monats. f. Ohrenheilk.*, n° 2, 1904.) Dr Bertemes.

BIBLIOGRAPHIE

Thérapeutique de la bouche, du pharynx et du larynx *(Therapie der Mund-Rachen und Kehlkopf-Krankheiten)*, par le Dr Adalbert Heindl.

Dans cet opuscule, qui constitue une sorte de petit manuel thérapeutique, l'auteur passe rapidement en revue les différentes affections susceptibles d'envahir la cavité buccale. C'est ainsi qu'il décrit d'abord la symptomatologie des troubles nerveux, paralysie, crampe, hyperesthésie, anesthésie, etc., puis les infections inflam-ıtoires purement catarrhales (stomatites, bronchites, etc.), et ın les infections chroniques, tuberculose, syphilis de l'arrière-rge, du larynx, du pharynx.

ıl consacre également quelques mots aux tumeurs de ces diffé-ıtes régions, aux corps étrangers, aux hémorragies et même aux ɜs de conformation.

Ce manuel constitue surtout un memento thérapeutique des affections des voies aériennes supérieures. (Alfred Holder, édit. à Vienne.)

REVUE GÉNÉRALE ET ANALYSES

BOUCHE ET PHARYNX BUCCAL

Des rapports entre la tuberculose et la pharyngite granuleuse et latérale *(Ueber die Beziehungen der Pharyngitis granulari, resp. lateralis zur Tuberkulose)*, par le Dr SOKOLOWSKY.

Partant de ce fait, établi par des recherches récentes, que le tissu lymphoïde qui entoure l'entrée du pharynx et connu sous le nom d'anneau de Waldeyer, c'est-à-dire les amygdales palatines, pharyngée et linguale, constitue une localisation assez fréquente de l'infection tuberculeuse, l'auteur s'était demandé s'il n'en serait pas de même de ces productions qui, quoique de nature pathologique, s'observent avec une fréquence telle qu'on peut presque les considérer comme ayant un caractère physiologique, notamment de ces petites saillies qui constituent la pharyngite dite granuleuse et de ces bourrelets qu'on observe sur les parties latérales du pharynx et qui constituent la pharyngite latérale (on sait que la pharyngite granuleuse et la pharyngite latérale ne diffèrent que de degré : la première étant caractérisée par une prolifération circonscrite des éléments lymphoïdes seuls, la seconde par une hyperplasie et prolifération de tous les éléments du tissu lymphoïde).

Il a examiné à cet effet 34 sujets affectés de pharyngite granuleuse ou latérale et dont 13 étaient atteints en même temps de tuberculose ou de lupus; parmi ces derniers, 8 sujets présentaient une infection tuberculeuse des granulations centrales ou des bourrelets latéraux.

Le tableau microscopique s'était montré le même sur presque toutes les préparations : phagocytose très prononcée, avec, dans quelques cas, prolifération diffuse du tissu lymphoïde, tandis que, dans d'autres, c'étaient surtout des follicules hypertrophiés plus ou moins nombreux qui dominaient le tableau. Les nodules tuberculeux étaient situés indifféremment tantôt dans la couche sous-épithéliale, tantôt dans les couches plus profondes ou dans le tissu

lymphoïde, tantôt (et c'était le cas le plus rare) tout à fait au-dessous des glandes muqueuses. Dans tous les 8 cas, on a constaté l'existence simultanée de tubercules typiques à caséification centrale et de cellules géantes.

Au point de vue clinique, la tuberculose des granulations et des bourrelets appartient à la forme dite « latente », analogue en cela à la tuberculose des amygdales. Les dimensions des granulations ne sont susceptibles de fournir aucun indice ni quant à l'existence d'une infection tuberculeuse ni en ce qui concerne le degré de l'infection et l'étendue des dégâts. Des granulations qui à l'examen microscopique, se sont montrées en état de caséification complète ne présentaient pas la moindre modification macroscopique. Deux patients, qui ont succombé plus tard à l'infection tuberculeuse la plus grave, ne présentaient pas du côté du pharynx le moindre signe révélateur d'un processus infectieux dans les granulations.

La conclusion que l'auteur tire de ce fait est qu'il faut examiner soigneusement les granulations et les bourrelets latéraux des individus atteints de tuberculose ou de lupus et qui présentent en même temps une pharyngite granuleuse ou latérale. Il ne s'agirait là, d'après l'auteur, que d'une infection secondaire qui se produirait soit par l'intermédiaire de la circulation lymphatique, soit à la suite du contact avec des crachats riches en bacilles. (*Archiv f. Laryngol.*, XIV, 3, 1903.) Dr S. JANKELEVITCH.

NEZ ET PHARYNX NASAL

Sur quelques complications des végétations adénoïdes, par le Dr AMÉDÉE PUGNAT, de Genève.

L'auteur étudie, dans la *Revue de la Suisse Romande* (no 9), les accidents éloignés qui peuvent être attribués aux végétations adénoïdes. Il les divise en troubles infectieux, digestifs, oculaires et nerveux.

Les premiers s'expliquent par ce fait que les végétations adénoïdes sont un excellent milieu de culture pour les microbes principalement pour celui de la diphtérie. Les troubles digestifs :t, chez l'enfant, la dyspepsie et des vomissements incoercibles; :z l'adulte, tantôt de véritables gastrites septiques, tantôt des spepsies occasionnées par la déglutition des sécrétions mucorulentes provenant des végétations enflammées.

Les troubles oculaires sont moins connus et cependant leur relation avec les tumeurs adénoïdes paraît certaine, bien qu'il soit difficile d'expliquer l'action de ces dernières sur les conjonctivites rebelles que l'on voit souvent disparaître après l'adénotomie.

Les troubles nerveux sont fréquents chez les adénoïdiens qui présentent quelque tare du système nerveux.

L'incontinence nocturne d'urine a été souvent signalée. Grœnlech l'a observée dans 13 o/o des cas : il y a donc lieu de toujours explorer le naso-pharynx des enfants atteints d'énurèse.

Le bégaiement se rencontre parfois chez les adénoïdiens et il disparaît dans quelques cas à la suite de l'opération.

Certains cas de torticolis rebelles, chez l'enfant, n'ont cédé qu'à l'ablation des adénoïdes. (*Journ. de méd. et de chir. pratiques*, 25 déc. 1903).

Dr F. Ardenne.

CAVITÉS ACCESSOIRES

Un cas de thrombo-phlébite du sinus caverneux consécutif à un empyème du sinus sphénoïdal et des cellules ethmoïdales pris pour une thrombo-phlébite du sinus latéral. *(A case of thrombophlebitis of the cavernous sinus complicating an empyema of the sphenoidal sinuses and ethmoidal cells, mistaken for a thrombophlebitis of the lateral sinus)*, par le Dr C.-E. Finlay.

Alors que les observations concernant les complications cérébrales des suppurations de la caisse se sont multipliées dans ces dernières années d'une façon considérable, celles ayant trait aux complications survenant au niveau du cerveau, de ses enveloppes et de ses vaisseaux, au cours de suppuration des cavités accessoires du nez, sont encore très rares, et c'est à ce titre que le cas observé par M. Finlay présente de l'intérêt, et un intérêt d'autant plus grand que son patient présentait à la fois un empyème du sinus sphénoïdal et des cellules ethmoïdales et une suppuration de l'oreille moyenne, de sorte que la véritable pathogénie de la complication cérébrale et sa localisation précise n'ont pu être déterminées que *post mortem*.

Le patient, âgé de soixante ans et atteint de suppuration de l'oreille gauche depuis plusieurs semaines, fut pris subitement quelques jours avant son admission à l'hôpital Mercédès, de la Havane, de maux d'oreille très violents; au moment même de son admission il était dans un état inconscient demi-comateux

avait du délire, de la fièvre, un pouls fréquent, petit, irrégulier, intermittent, de la paralysie du muscle droit externe de l'œil gauche. La peau était froide, la membrane du tympan présentait une petite perforation et le conduit auditif renfermait un peu de pus. On diagnostiqua une phlébite du sinus ou un abcès cérébral consécutif à une otorrhée et on décida d'opérer.

Lorsque le patient fut étendu sur la table et avant l'opération, l'auteur aperçut une tuméfaction en forme de sangsue située parallèlement et un peu au-dessous du rebord orbitaire supérieur gauche et il conclut qu'il s'agissait d'un obstacle à la circulation dans les veines ophtalmiques, et que vu l'existence simultanée d'une paralysie du muscle droit externe gauche on se trouvait fort probablement en présence d'une affection du sinus caverneux.

Croyant toujours que le foyer morbide primitif avait son siège dans l'oreille moyenne, l'auteur commença par ouvrir l'apophyse mastoïde et ne trouva qu'une quantité minime de pus dans l'antre et dans la caisse. Le sinus latéral a été également trouvé sain et les ponctions du cerveau répétées dans différentes directions, après l'ouverture de la fosse temporale, n'ont révélé nulle part la présence d'une collection purulente.

Loin d'éprouver un soulagement quelconque à la suite de cette opération, le patient est mort le lendemain même. L'autopsie ne révéla que des lésions insignifiantes dans la région de l'oreille moyenne et dans la substance cérébrale et les enveloppes du cerveau qui se trouvent dans le voisinage de cette région.

Par contre, les sinus caverneux et circulaire renfermaient un caillot suppuré qui s'étendait dans la veine ophtalmique gauche.

Quant aux sinus sphénoïdaux, ils étaient remplis par du pus jaunâtre, fétide et épais qu'on retrouvait aussi dans les cellules ethmoïdales postérieures.

Tout semble indiquer que l'otorrhée gauche, qui a été prise dans le cas dont il s'agit pour la cause première des complications cérébrales, n'a été, elle-même, que consécutive à la suppuration sphéno-ethmoïdale.

Une autre particularité digne de remarque, c'est que le patient, ainsi qu'il résulte de l'enquête faite par l'auteur, n'a jamais présenté le moindre trouble ou symptôme qui pût être attribué à l'existence de l'empyème sphéno-ethmoïdal.

Cette affection peut donc exister et même déterminer la mort, sans qu'on puisse soupçonner son existence. (*Archiv. of otol.*, XXXII, 6.)

Dr S. JANKELEVITCH.

OREILLES

Otite moyenne aiguë; trépanation; mort; abcès cérébral au niveau des couches optiques.

Un jeune homme de vingt-huit ans souffre depuis un mois et demi d'une otite perforative du côté droit qu'il a traitée lui-même par des injections. A la fin, les douleurs de tête devenant insupportables autant dans la tête que dans l'apophyse et l'oreille, on le transporte à l'hôpital. A noter, dans les antécédents, de la fièvre depuis quinze jours, du vertige et des nausées, un manque complet de l'appétit et une grande faiblesse générale, bref suffisamment de symptômes pouvant faire craindre une complication intra-cranienne. Les fonds d'œil sont fortement hyperémiés. D'urgence on fait le nécessaire; il y a un volumineux abcès sous-périosté, du pus et des fongosités plein l'apophyse et la cellule antrale, mais rien du côté du sinus pas plus que du côté du toit de l'antre, qui avait particulièrement attiré l'attention de l'opérateur. Le malade meurt deux jours après, en pleins phénomènes méningitiques.

Autopsie. — Substance cérébrale œdématiée; les scissures sont effacées. Dans les couches optiques, du côté droit, un abcès de la grosseur d'une noisette, bien limité de partout par une membrane fine et résistante. L'insula est œdématié, les capsules internes et externes sont ramollies; de nombreux extravasats sanguins se voient dans le corps strié; les ventricules latéraux sont remplis d'un liquide louche.

Cette localisation de l'infection otique paraît excessivement rare; on ne s'explique pas très bien comment elle a pu se produire puisqu'il n'y avait aucune pyohémie à forme cérébrale, aucune effraction à travers le toit de l'antre. (Extr. du compte rendu de la clinique du professeur Habermann, de Graz, *in Archiv f. Ohrenheilk.*, t. LVIII, nos 3 et 4.)

Dr BERTEMES.

Le Gérant : R. CHAIGNEAU.

Bordeaux. — Impr. G. GOUNOUILHOU, rue Guiraude, 11.

25e ANNÉE. N° 15. 9 AVRIL 1904.

REVUE HEBDOMADAIRE
DE
LARYNGOLOGIE, D'OTOLOGIE
ET DE RHINOLOGIE

PROTHÈSE NASALE A LA PARAFFINE
AVEC UNE NOUVELLE INDICATION THÉRAPEUTIQUE[1]

Par le Dr P. BRUNEL, de Paris.
Médecin laryngologiste de l'hôpital de Versailles.

Préconisée par Gersuny, perfectionnée par Eckstein, de Berlin, vulgarisée par Broeckaert, de Gand, Moure et Brindel, de Bordeaux, cette méthode de prothèse encore nouvelle, puisque les premières tentatives ne remontent qu'en 1901, a donné de si brillants résultats entre les mains de ces maîtres que les cas nouveaux et heureux sont toujours intéressants à publier.

Cette méthode a surtout fait ses preuves dans les déformations nasales d'origine congénitale ou acquise, syphilitique ou traumatique. Nez en lorgnette, nez en selle se trouvent restaurés et reprennent figure humaine, quelques centimètres cubes de paraffine bien placés suffisent pour obtenir cette transformation. Les résultats n'en sont évidemment pas parfaits, nous ne transformons pas tous les nez camards en nez grecs d'une incomparable ligne. Il faut avouer cependant que le malade y gagne toujours un facies plus agréable, et que ser son nez à la paraffine c'est, neuf fois sur dix, effacer la ature d'une vieille vérole, ce qui presque toujours le tait au ban d'une société encore trop portée à considérer

Travail reçu le 3 mars 1904.

l'avarie comme maladie honteuse. L'observation et les photographies suivantes montrent le véritable bénéfice que le malade peut retirer d'un tel procédé, qui demande cependant à être encore perfectionné.

Observation I. — Louise B..., trente six-ans, demeurant à Versailles, rue de Marly.

Avant.

Cette malade se présente à ma consultation à l'hôpital civil me priant de bien vouloir lui examiner le nez. Il y a une dizaine d'années elle reçut sur le nez un coup de poing formidable; à la suite de ce traumatisme, il y eut une tuméfaction considérable de l'organe pendant plusieurs semaines. Soignée à l'hôpital Rothschild, elle fut soumise au traitement ioduré. Le nez devint alors ce qu'il est aujourd'hui; il présente une ensellure assez considérable puisque le vide compris entre une ligne partant de l'épine nasale supérieure à la pointe du nez et la partie la plus déprimée de l'organe mesure plus de un centimètre, les narines sont étalées sur la face. Toute la cloison est détruite. La malade nie avoir eu la

syphilis, on ne trouve d'ailleurs pas d'autres traces de vérole. La malade a eu plusieurs enfants qui tous sont bien portants, elle n'a jamais fait de fausses couches. Je propose à la malade de lui refaire un nez plus présentable ; elle accepte avec joie et entre à l'hôpital le 25 janvier.

Le *27*, je fais une première injection de paraffine fusible à 48° pendant qu'un aide délimite avec les doigts l'espace où doit rester

Après.

la paraffine. J'injecte ainsi trois centimètres cubes à deux reprises différentes sans grande douleur pour la malade. Le lendemain, on constate une légère rougeur de la peau du dos du nez, avec douleur à la pression; il y a un léger œdème des paupières.

Le *30*, je fais une seconde injection dans la partie qui était restée déprimée. L'injection est cette fois moins facile à faire, je n'ai plus na disposition que de la paraffine fusible à 58°. Il faut dans ces ıditions manœuvrer la seringue chauffée à 60° et au delà, la ingue même garnie de caoutchouc brûle les doigts, la paraf- e se solidifie à plusieurs reprises dans le canal de l'aiguille ınt qu'on ait eu le temps de pousser le piston. Je ne veux pas

avoir recours au « procédé de l'eau » parce que l'eau est bouillante et je crains de brûler la malade. J'arrive enfin à injecter un centimètre cube dans la partie encore ensellée. La malade accuse cette fois une vive sensation de brûlure qui disparaît d'ailleurs très vite. Léger œdème consécutif qui dure vingt-quatre heures et la malade sort de l'hôpital le facies complètement transformé.

L'école de Bordeaux avec le professeur Moure, souvent la première en fait d'innovations, imbue des idées de Zaufal, essaya de traiter le coryza atrophique avec ozène en rétrécissant l'orifice méatique des narines par des injections sous-muqueuses de paraffine dans les cornets inférieurs. Il est, en effet, de constatation quotidienne que les croûtes du coryza atrophique ne se produisent pas dans une narine rétrécie soit par un éperon, soit par une déviation de la cloison. Cette constatation ne détruit d'ailleurs pas l'hypothèse fort admissible du coryza atrophique, maladie microbienne due au cocco-bacille de Loewenberg. Les résultats publiés par Moure et Brindel en 1902 et 1903 furent si encourageants que leur exemple ne tarda pas à être suivi. Nous avons, nous aussi, tenté, en désespoir de cause, la nouvelle méthode avec un plein succès entre autres cas sur un membre de notre famille.

Obs. II. — Mlle Marie T..., dix-sept ans, grande, forte fille de la campagne, respirant la santé, la respirant mal, d'ailleurs, par le nez puisque, depuis sa plus tendre enfance, ses narines sont encombrées de croûtes épaisses, verdâtres que la malade a peine à détacher. Quant à l'odeur dégagée, inutile d'en causer : elle était infecte. Cette jeune fille, élevée dans une campagne perdue, n'avait suivi aucun traitement. Après plusieurs séances de massage vibratoire qui ne donnèrent qu'une très légère amélioration, nous prîmes le parti de faire la restauration lente des cornets n'injectant pas plus d'un demi-centimètre cube de paraffine fusible à 48° dans chaque cornet toutes les semaines; au bout de six semaines, les cornets, dont l'existence ne se révélait que par une très légère saillie, furent complètement restaurés ou à peu près. L'amélioration se manifesta progressivement à mesure que les narines se rétrécissaient, les croûtes devenaient de moins en moins abondantes et

épaisses, l'odeur disparaissait. A l'heure actuelle, c'est-à-dire après plus d'une année, la malade peut être considérée comme guérie puisque, la revoyant fréquemment, nous avons constaté à maintes reprises que les croûtes ne se sont jamais reproduites et que la punaisie n'a pas reparu.

La paraffine trouve une autre application dans les cas d'atrophie des ailes du nez que l'on observe fréquemment dans les nez longs et étroits des anciens adénoïdiens. Dans cette conformation, le cartilage de l'aile du nez est atrophié, et, pendant l'aspiration, au moment où il se fait un vide dans les narines, l'aile du nez s'affaisse sous la pression de l'air qui s'exerce sur sa face externe et vient s'accoler à la cloison. Le malade, dans ce cas, ne peut respirer par le nez. Un grand nombre d'appareils plus ou moins ingénieux ont été inventés pour tenir la narine ouverte et remédier à cette légère infirmité. Dans un cas que nous avons eu à traiter, nous avons encore eu recours à la paraffine.

Voici l'histoire du malade :

Obs. III. — M. B..., chauffeur, trente ans, demeurant à Paris, ne peut, depuis de longues années, respirer par le nez; la gêne est surtout accentuée quand le malade marche vite ou monte les escaliers. Un confrère lui a déjà réséqué l'année dernière la tête des cornets inférieurs et fait plusieurs séances de cautérisations. Ces diverses interventions ne l'ont nullement soulagé. En examinant le malade, je constate des cornets normalement développés, il n'existe intérieurement aucun obstacle à l'arrivée de l'air; par la rhinoscopie postérieure, on ne relève rien d'anormal. Le malade me dit alors qu'il respire très bien quand on lui introduit le spéculum nasal; cette remarque attire mon attention, j'examine plus attentivement le jeu de ses narines et constate qu'à chaque aspiration les ailes du nez aspirées transforment l'orifice narinal en une fente étroite. Quand, avec un stylet, on tient les narines rtées de la cloison, le malade respire fort bien sans aucune gêne. conseille au malade de porter la nuit un dilatateur des narines, odèle Feldsbaum. Quelques jours après, le malade revint, me ant que ses nuits étaient meilleures, qu'il pouvait dormir la ache fermée, ce qui ne lui était jamais arrivé, mais qu'il voudrait n que ce bien-être fût obtenu autrement que par le port de

l'appareil que je lui avais indiqué, Je lui fis alors quelques séances d'électricité faradique de l'élévateur de l'aile du nez et de la lèvre supérieure, conseillant au malade d'en faire lui-même une séance quotidienne de cinq minutes et de continuer à porter l'appareil de Feldsbaum. C'est alors que je pensais obtenir l'immobilité et la rigidité des ailes du nez par une injection de paraffine solide. Après avoir bourré de coton le vestibule du nez de façon à écarter l'aile du nez de la cloison, je pratiquais une injection sous-cutanée d'un demi-centimètre cube de paraffine fusible à 48°. Pendant l'injection, j'avais fait tenir solidement appliqué dans le sillon naso-génien le bord tranchant d'un fort morceau de carton pour empêcher la paraffine de fuser dans les régions voisines, je façonnais dans toute la narine la paraffine ainsi coulée et je refroidissais par un jet de chlorure d'éthyle. Je procédais de la même façon de l'autre côté. L'injection fut suivie d'un léger œdème des paupières et de maux de tête qui durèrent quarante-huit heures. Quant au résultat, il fut parfait; les narines avaient repris leur épaisseur normale et leur fixité.

Cette observation originale est malheureusement unique, n'ayant pas eu l'occasion de répéter cette expérience. Je crois cependant que dans des cas semblables on peut et on doit obtenir une guérison puisque l'on refait artificiellement une partie anatomique atrophiée, le cartilage, qui a pour fonction physiologique de maintenir fixes et écartées de la cloison les narines.

La paraffine ainsi injectée dans les tissus prend au bout d'un certain temps la dureté du cartilage, s'entoure d'une trame de tissu conjonctif qui en fait une sorte de tumeur bénigne que Broeckaert appelle des paraffinomes n'ayant aucune tendance à la résorption puisqu'on n'y trouve ni éléments cellulaires ni vaisseaux sanguins.

Dans le coryza atrophique, la paraffine injectée dans les cornets inférieurs agit d'une façon mécanique en rétrécissant l'orifice méatique des narines. La colonne d'air aspiré et expiré devient plus puissante, les poussières et les mucosités sont plus facilement expulsées, ce qui entrave leur stagnation, la formation de croûtes et leur putréfaction consécutive. La

paraffine agit encore d'une façon physiologique en modifiant le substratum de la muqueuse pituitaire, les glandes s'atrophient et les sécrétions deviennent moins abondantes.

On peut incorporer à la paraffine des substances étrangères, inertes, comme des poudres roses, pour donner à la masse une teinte chair, des substances thérapeutiques comme le gaïacol, ainsi que l'a fait Broeckaert dans le traitement du coryza atrophique.

La prise en masse de la paraffine dans le canal de l'aiguille en rend l'injection sous-cutanée et sous-muqueuse parfois malaisée, surtout quand on se sert de paraffine à point de fusion élevé comme on avait l'habitude de le faire dans le début de ce nouveau mode de traitement. Il faut, si l'on ne veut pas s'exposer à un échec, n'avoir recours qu'à des paraffines fusibles entre 45 et 50°. Le point de fusion de la paraffine solide variant entre 45 et 63°, selon sa provenance et sa pureté, on ne peut donc pas, comme on l'a dit, obtenir une paraffine fusible à 48°, par exemple, par un mélange de cinq parties de paraffine solide et cinq parties de paraffine liquide, les proportions varieront forcément avec chaque paraffine solide employée. On abaissera donc le point de fusion par tâtonnement en mélangeant à la paraffine en fusion une plus ou moins grande quantité de vaseline. Trouvant difficilement dans le commerce des paraffines fusibles entre 45 et 50°, on peut faire soi-même ce mélange, un thermomètre placé dans le récipient indique le point de fusion.

L'injection de paraffine ne demande aucune instrumentation spéciale. Cependant nombre de seringues de différents modèles ont été inventées; seringue de Broeckaert, de Moure, de Viollet à chauffage électrique, seringue thermophore, etc; la meilleure est la plus simple, c'est-à-dire la seringue ordi-
ire munie d'un pas de vis pour y adapter solidement les
guilles. Le pot de paraffine, la seringue, les aiguilles préa-
blement stérilisés plongent dans une bouilloire dont on
aintient l'eau entre 55 et 60°. On peut pour éviter le refroi-

dissement trop rapide de la paraffine envelopper le corps de la seringue d'un manchon de caoutchouc, ce qui en rend encore le maniement plus facile. Car ce n'est pas dans la seringue que se prend la paraffine, c'est dans le canal de l'aiguille. La paraffine solidifiée, il faut retirer l'aiguille et l'injection est manquée, car il est difficile dans une restauration de cornets par exemple de replanter l'aiguille au même endroit, ce qui est facile à faire dans une correction de difformité nasale. Si l'on pique à côté, la paraffine injectée sortira par l'orifice précédemment créé et s'écoulera dans le méat. Il faut employer des aiguilles aussi courtes que possible et à large canal, on peut aussi les entourer de toile de gutta à isoler les fils électriques quand on restaure les cornets, d'un manchon de caoutchouc quand on opère à ciel ouvert. Quelques gouttes d'eau chaude aspirées dans l'aiguille suivant le procédé d'Eckstein retarderont encore la prise en masse de la paraffine.

La paraffine injectée n'ayant aucune tendance à se résorber et formant tumeur, il faut avoir soin, quand on en pratique une injection, de circonscrire l'espace qui doit être comblé sous peine de voir fuser la paraffine dans les régions voisines. Les doigts d'un aide fortement appliqués au niveau de la racine du nez et dans les sillons naso-géniens suffisent, dans les restaurations nasales, à empêcher la paraffine de fuser dans les régions voisines. On peut remplacer avantageusement les doigts de l'aide par un fort morceau de carton dont le bord taillé convenablement et solidement maintenu sur la région délimitera la région à restaurer. L'injection faite et la paraffine modelée, un jet de chlorure d'éthyle refroidira la masse.

Des accidents plus ou moins graves consécutifs aux injections de paraffine ont été signalés: sphacèle de la peau probablement causé par une injection intra-dermique et non sous-dermique, éclatement de la muqueuse des cornets dû à une injection trop massive, phlébites des veines faciales et

embolies pulmonaires dues à l'injection de paraffine trop chaude, embolie de l'artère centrale de la rétine, diffusion de la paraffine dans les régions voisines due à une faute du manuel opératoire. Ces accidents peuvent être en partie évités si l'on a soin de n'employer qu'une paraffine fusible entre 45 et 50° et de ne pas injecter d'un seul coup une trop grande quantité de paraffine.

BIBLIOGRAPHIE

Alt. — Des injections sous-cutanées de paraffine (*Monats. f. Ohrenheilk.*, sept. 1901).

Alter (Francis). — Injection de paraffine dans un cas de nez en selle (*Med. Record*, 1903).

Baratoux. — Des injections de paraffine dans les cas de déformation du nez (*Progrès méd.*, 1902).

Baurowicz, de Cracovie. — Injections sous-cutanées de vaseline pour améliorer la forme du nez (*Archiv f. Laryngol.*, Band XII, Heft 2).

Brindel, de Bordeaux. — Nouveau mode de traitement du coryza atrophique ozénateux par des injections interstitielles de paraffine (*Bull. et Mém. de la Soc. franç. de laryngol.*, 1902).

Broeckaert, de Gand. — Prothèse nasale au moyen d'injections de paraffine solide d'après le procédé d'Eckstein (*Rev. hebdom. de laryngol.*, 1901, vol. II).

Broeckaert. — Technique des injections de paraffine solide (*Presse oto-laryngol. belge*, 1902).

Broeckaert. — Des injections de paraffine en oto-rhino-laryngologie (*Bull. et Mém. de la Soc. franç. de laryngol.*, 1902).

Broeckaert. — Les injections de paraffine appliquées au traitement de l'ozène (*Presse oto-laryngol. belge*, 1903).

Broeckaert. — Du mode d'action des injections de paraffine appliquées au traitement de l'ozène (*Archiv. de méd. et de chir. spéc.*, 1904).

Busch. — Le traitement de certaines déformations, plus spécialement celles du nez par des injections sous-cutanées de paraffine (*Bristol med.-chir. Journ.*, 1902).

Cazeneuve (de). — *Des injections prothétiques de paraffine, application en oto-rhino-laryngologie* (Thèse de Paris, 1902).

Cazeneuve (de). — Des injections de paraffine en oto-rhino-laryngologie (*Ann. de laryngol.*, 1903).

Choussaud. — *Prothèse par les injections de paraffine* (Thèse de Bordeaux, 1902).

onnel. — Les injections sous-cutanées de paraffine pour la correc- des déformations nasales (*Journ. of the Amer. med. Assoc.*, 1903).

aulos et Lagarde. — Injections sous-cutanées de paraffine (*Presse l.*, 1903).

aulos et Lagarde. — Restauration du nez par les injections de ffine (*Bull. méd.*, 1903).

Delangre. — Malformations traumatiques de la face traitées par inclusion de paraffine; application de moules en vulcanite au maintien du modelage jusqu'à restauration complète (*Archiv de laryngol.*, 1903).

Delie, d'Ypres. — Application des produits paraffinés dans la déformation et les affections du nez (*Bull. et Mém. de la Soc. franç. de laryngol.*, 1902).

Depoutre. — Des injections de vaseline dans le traitement des déformations nasales externes (*Bull. et Mém. de la Soc. franç. de laryngol.*, 1902).

Downie (Walker). — De la correction de déformations du nez par les injections sous-cutanées de paraffine (*British med. Journ.*, 1902).

Downie (Walker). — Des injections sous-cutanées de paraffine dans les déformations du nez (*British med. Journ.*, 1902).

Eckstein. — De la prothèse par injections sous-cutanées et sous-muqueuses de paraffine (*Deuts. med. Wochens.*, 1902).

Eckstein. — Quelques remarques sur la technique des injections de paraffine solide (*Rev. hebdom. de laryngol.*, 1902, vol. II).

Fein. — Du traitement des déformations nasales par les injections de paraffine d'après la méthode de Gersuny (*Wiener med. Wochens.*, 1902).

Foster (Hal). — Des injections sous-cutanées de paraffine dans les déformations nasales (*Méd. Record*, 1902).

Foster (Hal). — Injections sous-cutanées de paraffine dans les déformations du nez, avec rapport supplémentaire (*New-York med Journ.* 1903).

Foucher. — Les injections de paraffine pour la correction de certaines difformités (*Union méd. du Canada*, 1903).

Hallopeau. — Méfaits d'une injection de paraffine (*Archiv. de laryngol.*, 1903).

Hurd (Maidment). — Un cas d'injection nasale de paraffine suivie immédiatement de cécité par embolie de l'artère centrale de la rétine (*Med. Record*, 1903).

Koffmann. — De la prothèse sous-cutanée à la paraffine d'après la méthode de Gersuny (*Chirourguia*, 1902).

Lack. — Un cas de coryza atrophique traité avec succès par les injections de paraffine dans les cornets (Soc. de laryngol. de Londres, 1902, *in Rev. hebdom. de laryngol.*, 1902).

Lack. — Réfection du cornet inférieur au moyen des injections de paraffine dans le traitement du coryza atrophique (*The Lancet*, 1903).

Legars. — A propos des injections prothétiques de paraffine (Soc. de chirurgie, 1903, *in Presse méd.*, 1903).

Leiser. — Danger d'embolie dans les injections de paraffine (*Deuts. med. Wochens.*, 1903).

Leynia de la Jarrige. — *Traitement des malformations nasales par la méthode Gersuny-Eckstein* (Thèse de Paris, 1902).

Lucknett. — Injections de paraffine pour ensellures du nez (*Saint-Louis med. Journ.*, 1903).

Lynch (Norfolk). — Des injections sous-cutanées de paraffine comm prothèse dans les déformations nasales (*Virginia med. Semi-Monthly* 1902).

Martineau. — Nez en selle traité par les injections sous-cutanées d paraffine (*The Lancet*, 1902).

Moszkowics. — Des injections prothétiques de paraffine (Lettre d'Autriche, 1902, *in Semaine méd.*, 1902).

Moszkowics. — De la prothèse par les injections sous-cutanées de paraffine (*Klin. therap. Wochens.*, 1902).

Moure et Brindel. — Résultats des injections de paraffine faites sous la muqueuse pituitaire chez 70 malades atteints de coryza atrophique ozénateux type (*Rev. hebdom. de laryngol.*, 1903, vol. II).

Neumann. — Des injections de paraffine (*Prager med. Wochens.*, 1902).

Parker. — Les injections de paraffine d'après la méthode de Gersuny (*The Journ. of the Amer. med. Assoc.*, 1902).

Paget. — Des injections de paraffine dans la correction des difformités nasales (*Bristish med. Journ.*, 1902).

Peger (Stephen). — Vingt-neuf cas de déformation du nez traités par les injections sous-cutanées de paraffine (*The Practitioner*, 1903).

Quinlan (de New-York). — Les injections de paraffine dans le traitement de déformations nasales et faciales (*The Laryngoscope*, 1902).

Saint-Clair Thomson. — Injections de paraffine pour les difformités du nez (*The Practitioner*, 1903).

Schleifstein. — La paraffine comme méthode esthétique (*Archiv f. Laryngol. und Rhinol.*, 1903).

Smith. — Des injections sous-cutanées de paraffine en vue de la correction des déformations nasales (*New-York med. Jorun.*, mai 1902).

Smith. — Injections sous-cutanées de paraffine pour les corrections de difformités nasales et autres (*Journ. of the Amer. med. Assoc.*, 1903).

Smith. — Les injections sous-cutanées de paraffine pour la correction de déformations extérieures (*Ann. of. otol.*, 1903).

Sokolowsky — Sur les résultats obtenus jusqu'à ce jour par les injections de paraffine dans les difformités nasales et les défectuosités retro-auriculaires à la clinique du professeur Gerber, de Kœnigsberg. (*Deuts. med. Wochens*, 1903).

Stein. — Des injections sous-cutanées de paraffine dure ou molle (*Deuts. med. Wochens.*, 1903).

ANALYSES DE THÈSES

Contribution à l'étude séméiologique et thérapeutique des dacryocystites d'origine nasale, par le Dr Paul Joly.

L'étiologie des affections lacrymales, malgré sa complexité, it être résumée comme il suit :

acryocystite d'origine oculaire ou descendante; dacryo-ite primitive; dacryocystite d'origine nasale par infec-n ascendante.

es dacryocystites d'origine oculaire sont bien connues,

grâce aux travaux de Giraud-Teulon et Badal, de Weber, de le Hénaff et aux progrès de l'optométrie.

Les dacryocystites primitives doivent surtout d'être bien connues aux recherches anatomiques et anatomo-pathologiques de Rochon-Duvigneaud et de Tartuferi.

Les dacryocystites à point de départ nasal ont été l'objet d'études plus récentes, et, grâce aux progrès de la rhinologie, seront bientôt classées définitivement dans le cadre nosologique.

L'étude séméiologique des dacryocystites d'origine nasale permet de placer dans une classe bien distincte les dacryocystites dues au lupus des voies lacrymales, au coryza atrophique, au coryza hypertrophique, au rhinosclérome, au coryza aigu et purulent, au coryza spasmodique et enfin aux lésions des annexes des fosses nasales, c'est-à-dire aux sinusites.

Le diagnostic étiologique est important dans la dacryocystite, car de sa connaissance dépendra la thérapeutique. Le traitement nasal a, dans les cas d'origine nasale, une importance aussi grande que le traitement direct de l'affection lacrymale.

Dans tous les cas de dacryocystite, on devra examiner les fosses nasales.

Parmi les méthodes thérapeutiques à employer dans la cure radicale des dacryocystites rebelles d'origine nasale, il y a lieu de mentionner celle du Dr Aubaret, qui consiste à réséquer le quart antéro-inférieur de l'unguis et de la paroi interne du canal nasal. Cette méthode, étant donnés les nombreux points d'analogie pathogéniques, cliniques et chirurgicaux, qui font ressembler les dacryocystites aux sinusites, doit être rapprochée des méthodes employées en rhinologie pour les sinusites frontale et maxillaire. (Thèse de Bordeaux, 1904.)

Dr F. Ardenne.

REVUE GÉNÉRALE ET ANALYSES

BOUCHE ET PHARYNX BUCCAL

Angine et pharyngite phlegmoneuses avec thrombose purulente du sinus caverneux et méningite suppurée de la base du cerveau *[Angina und Pharyngitis phlegmonosa mit eitriger Thrombose des sinus cavernasus und eitriger Meningitis basilaris]*, par le Dr C. Tollens.

Senator a décrit sous le nom de « phlegmon infectieux aigu du pharynx » une affection infectieuse aiguë dont le substratum anatomique est formé par une inflammation phlegmoneuse de la muqueuse pharyngée et qui, après avoir déterminé des symptômes d'une septicémie très grave, se complique souvent d'un œdème du larynx qui emporte rapidement le patient.

Élargissant le cadre de cette affection, Semon y fit entrer plus tard l'érysipèle du pharynx, la plupart des cas d'angine de Ludwig, l'angine infectieuse des auteurs français, auxquels il attribuait le même agent infectieux et la même évolution grave, aboutissant souvent à la mort, le même cortège de phénomènes septiques et la même tendance à s'étendre par contiguïté ou par l'intermédiaire d'embolies septiques.

M. Tollens rapporte de ce genre : Une jeune fille de dix-neuf ans est prise en pleine santé d'un mal de gorge et de dysphagie. Lorsque l'auteur eut l'occasion de l'examiner, le début de la maladie remontait à trois jours seulement. La patiente se plaignait de violents maux de tête et sa joue droite présentait une tuméfaction rouge qui s'étendait jusqu'au bord supérieur de l'arcade jugulaire et dépassait l'oreille en arrière. L'apophyse mastoïde droite était légèrement sensible à la pression. L'isthme du pharynx était dans un état d'inflammation très intense, tuméfiée et très rouge. La moitié droite du voile du palais était également très tuméfiée, mais ne présentait pas de fluctuation. La paroi postérieure du pharynx non plus ne paraissait pas, malgré sa tuméfaction et sa rougeur, renfermer un abcès. Il existait quelques ganglions légèrement tuméfiés au niveau des angles du maxillaire inférieur; les mâchoires présentaient un léger degré de contracture. Les jours suivants, l'état de la malade allait en s'aggra-

vant : douleurs insupportables au niveau de la tête et de la nuque, tuméfaction à la joue droite, gagnant de plus en plus en étendue, exophtalmie double, chémosis des deux conjonctives, inégalité pupillaire, température 38° à 40°, pouls ralenti. On pratiqua à un moment donné la paracentèse de la membrane du tympan droit qui était troublée et fortement infectée : il ne s'en écoula pas une seule goutte de liquide. L'incision du voile du palais ne donna également aucun résultat immédiat, ce n'est que trois jours après qu'on aperçut au niveau de l'incision une sécrétion purulente très épaisse qui renfermait des streptocoques en culture pure. La malade est morte sept jours après le début de la maladie, la mort ayant été précédée d'une élévation de température à 41,8°.

A l'autopsie on trouva une thrombo-phlébite du sinus caverneux avec méningite de la base et métastases pulmonaires et rénales.

Il s'agissait donc, dans le cas en question, d'une infection maligne d'emblée; il faut ajouter qu'on n'a pu à aucun moment constater l'existence dans le pharynx d'un dépôt quelconque.

La propagation de l'infection a dû se faire par les veines fines qui du plexus veineux du pharynx conduisent à travers la base du cerveau au sinus caverneux. On trouva en effet, pendant l'autopsie, le plexus pharyngé et le point d'aboutissement des veines dans le sinus caverneux remplis de pus. (*Zeits. f. Ohrenheilk.*, XLIV, 3, 1903).

Dr S. JANKELEVITCH.

NEZ ET PHARYNX NASAL

De la gangrène primitive du pharynx *(Gangrena primitiva del faringe)*, par M. R. JEMMA.

Une fillette de onze ans fut prise subitement d'un mal de gorge, accompagné de céphalée, de malaise général, de frissons suivis d'une sensation de chaleur, de douleurs musculaires généralisées. A tous ces symptômes sont venus bientôt se joindre des épistaxis répétées et abondantes, de l'entérorrhagie. Son état s'aggravant rapidement et la faiblesse générale s'accentuant de plus en plus son transfert à l'hôpital fut jugé nécessaire.

Le corps de la petite malade était parsemé de papules hémorragiques et de taches ecchymotiques. Le fond du pharynx et les piliers étaient légèrement rouges, la luette œdématiée. L'amyg

dale gauche, tuméfiée, présentait, dans sa partie postéro-inférieure, une petite ulcération entourée d'un cône gris noirâtre qui occupait les deux tiers de l'amygdale. La déglutition était assez difficile, l'haleine présentait une fétidité insupportable et les sensations gustatives étaient profondément altérées. L'examen des autres organes, des matières fécales et des urines ne révéla rien d'anormal.

Pendant les deux premiers jours de son séjour à l'hôpital, la température se maintient entre 38° et 38°5 le matin, et 39°8 et 40° le soir. La dépression nerveuse s'accentue, les épistaxis se renouvellent assez souvent, et dans les intervalles les fosses nasales sécrètent un liquide sanieux, extrêmement fétide. Les aliments sont vomis aussitôt ingérés.

Le processus nécrotique a envahi toute l'amygdale gauche; on arrive avec le stylet à enlever de petits lambeaux sphacélés. Pendant les jours suivants on trouve toute la luette et l'amygdale droite envahies à leur tour, les symptômes généraux s'aggravent rapidement, et la petite malade meurt dix jours après son entrée à l'hôpital.

L'examen bactériologique pratiqué à plusieurs reprises n'a révélé la présence ni du bacille de Klebs-Löffler, ni d'aucun autre microorganisme pathogène plus ou moins spécifique. On n'a trouvé que des microorganismes quelconques qui se trouvent dans la bouche et dans le pharynx à l'état normal ou dans les cas d'angines communes à évolution bénigne.

Il ne s'agit donc pas, dans ce cas, d'une pharyngite gangréneuse consécutive à l'angine diphtérique; d'un autre côté, on n'a pu noter dans ses antécédents aucune autre maladie qu'on pût considérer comme la cause de son état actuel, et toute idée de traumatisme ou de l'action d'une substance caustique quelconque pouvait être exclue avec certitude. Il s'agissait donc bien d'un cas de gangrène primitive du pharynx, affection dont M. Richardière a publié récemment deux observations dont la symptomatologie emble en tous points à celle observée par l'auteur dans le cas t il s'agit; affection très rare en outre, puisque M. Richardière pu en réunir que 13 observations parfaitement authentiques, liées par d'autres auteurs.

1 fait qui n'est pas sans intérêt, c'est que la patiente de

M. Jemma appartenait à une famille composée de dix enfants et, que malgré qu'elle fût restée avec ses frères et sœurs, sans en être isolée, pendant dix jours depuis le début de sa maladie, tous les autres enfants sont restés et restent encore parfaitement indemnes. (*Ann. di laringol. ed otol.*, février 1903).

Dr S. JANKELEVITCH.

Rôle des lésions nasales dans la pathogénie du larmoiement, par le Dr GEORGES GELLÉ.

Tous les oculistes admettent, à l'heure actuelle, la contagion oculaire par la voie nasale, mais ils ne sont pas d'accord sur le mécanisme de la contagion et les voies par lesquelles s'établissent les relations pathologiques entre l'œil et le nez.

Si, en effet, pour un groupe d'affections oculaires telles que les dacryocystites, les conjonctivites, etc., la pathogénie nasale est bien établie, il n'en est pas de même pour un autre groupe dans lequel se placent l'asthénopie, la névrite, le glaucome, l'iritis. Pour celles-ci il est nécessaire d'admettre une influence à distance par des voies plus ou moins détournées : d'où l'existence de plusieurs théories pour tenter d'expliquer cette pathogénie.

A) La première en date est la *théorie vasculaire* de Ziem. D'après lui, au cours d'une suppuration nasale ou d'une obstruction nasale, se produit une stase collatérale pouvant aller des vaisseaux du nez hyperémiés jusque vers l'intérieur du globe oculaire.

B) D'après la théorie *nerveuse ou réflexe* (Berger) les troubles oculaires d'origine nasale ne sont que la conséquence de l'irritation des filets terminaux du trijumeau dans la pituitaire.

C) Enfin, la *théorie infectieuse* est celle qui, d'après l'auteur, parait pouvoir s'appliquer à tous les cas. Dans le larmoiement, en particulier, mis à part les cas assez rares dus à une obstruction mécanique et ceux dus à des réflexes, c'est l'infection qu'il faudra invoquer pour expliquer les différents états pathologiques des voies d'excrétion des larmes amenant le larmoiement.

Dans quelles mesures les lésions nasales peuvent-elles retentir sur les voies lacrymales et provoquer le larmoiement ou la dacryocystite? Quelles sont les lésions nasales que l'on rencontre le plus souvent dans ces cas?

Pour répondre à cette question, l'auteur compare aux statistiques

de Faravelli et Krach et de Lubet-Barbon et Despagnet les résultats qu'il a obtenus en examinant, à ce point de vue, 100 individus des deux sexes. — Les fosses nasales furent trouvées absolument normales dans 37 cas. — Dans 18 cas on constata des lésions banales telles que crêtes ou déviations de la cloison. Si on réunit ces cas aux cas normaux, on arrive au chiffre de 50 p. 100 environ des observations dans lesquelles il semble difficile *a priori* de faire jouer aux lésions nasales un rôle dans la production des lésions du conduit lacrymo-nasal. — Dans 20 p. 100 des cas on note de la rhinite hypertrophique portant surtout sur la tête et le tiers antérieur du cornet inférieur. Le traitement nasal n'amène pas toujours la guérison du larmoiement, car souvent lorsqu'on intervient sur le nez, les lésions lacrymales sont installées depuis longtemps et continuent à évoluer pour leur propre compte, malgré la guérison des lésions nasales : ce sont donc des lésions dues plutôt à l'infection qu'à un obstacle mécanique.

L'auteur attire spécialement l'attention sur deux cas qu'il a observés de tuberculose nasale d'allure bénigne et insoupçonnée s'accompagnant de tuberculose des voies lacrymales.

La conclusion de ce travail est qu'il faut aussitôt que possible examiner le nez des malades atteints de larmoiement : c'est « par l'association de la rhinologie à l'ophtalmologie que l'on arrivera à saisir le moment d'une action efficace. » (*Archiv internat. de laryngol., d'otol. etc.*, n° 1, janv.-fév. 1904.) Dr F. ARDENNE.

CAVITÉS ACCESSOIRES

Un cas rare d'empyème du sinus maxillaire *(An unusual case of empyema maxillary sinus)*, par M. PERRYS B. GOLDSMITH.

L'observation que publie M. Goldsmith est plutôt celle d'un cas de corps étranger du sinus maxillaire.

Il s'agit d'une femme âgée de trente-cinq ans, chez laquelle il avait pratiqué l'ouverture du sinus maxillaire gauche atteint d'empyème par le bord alvéolaire. Après avoir introduit dans fice un tube de drainage métallique légèrement arrondi, il la oya chez elle, en lui recommandant de faire des lavages du s à travers ce tube.

jour, en voulant replacer le tube qui avait glissé hors de

l'orifice, le mari de la patiente le poussa tellement qu'il disparut dans le sinus.

N'ayant pas réussi à l'extraire par l'orifice alvéolaire, l'auteur ouvrit le sinus par la fosse canine et malgré toutes ses recherches ne parvint pas à trouver le corps étranger. Il enleva chemin faisant un gros polype inséré sur la paroi interne du sinus; il trouva encore que la paroi postérieure et la paroi externe du sinus présentaient chacune un orifice assez large par lequel le sinus se trouvait en communication avec la fosse zygomatique et le nasopharynx.

L'auteur conclut alors que le tube de drainage avait dû s'échapper par un de ces orifices et glisser en arrière. Il se contenta momentanément de faire le curetage du sinus et de le panser à travers l'ouverture de la fosse canine.

Trois jours après l'opération, la patiente lui apporta le tube qui était tombé dans sa gorge, ce qui confirma le diagnostic de l'auteur. (*The Canada Lancet*, déc. 1903). Dr S. JANKELEVITCH.

LARYNX ET TRACHÉE

De l'actinomycose du larynx *(Ueber die Aktinomykose des Kehlkopfes)*, par le Dr HENRICI.

Le larynx présente une des localisations les plus rares de l'actinomycose, au point que des traités aussi complets que celui de Heymann n'en font même pas mention. C'est à ce titre que les deux observations que publie M. Henrici présentent un intérêt incontestable.

Dans la première, il s'agit d'un homme de cinquante et un ans, qui, jusqu'à l'âge de trente ans, avait présenté des symptômes dont l'ensemble était de nature à faire naître le soupçon de la tuberculose: toux, expectoration, sueurs nocturnes, faiblesse générale. Ces symptômes disparurent d'ailleurs dès qu'il eut quitté l'endroit qu'il avait habité auparavant et qui était une vallée humide, pour fixer son domicile dans une région sèche, sablonneuse. Sa santé était restée parfaite depuis cette époque jusqu'au printemps de l'année 1902 lorsqu'il commença à éprouver au niveau du côté gauche du larynx une certaine douleur, accompagnée d'une difficulté de la parole, d'enrouement, de dysphagie et d'une lassitude générale. I

s'aperçut bientôt de la présence d'une tumeur à l'endroit même qui était le siège de la douleur.

A l'examen, on trouva, en effet, la région cervicale gauche occupée par une tumeur nettement circonscrite, très dure, à surface ondulée et occupant toute la surface de la moitié gauche du cartilage thyroïde, avec laquelle elle se confond et dont elle accompagne les mouvements ; la peau qui la recouvre est peu mobile ; elle envoie un prolongement très dur vers l'angle du maxillaire inférieur. Quelques ganglions durs, dont un du volume d'une noix, existent le long du bord antérieur du muscle sterno-cléido-mastoïdien, dans son tiers inférieur.

A l'examen laryngoscopique, on constate une saillie tumoriforme au niveau du sinus pyriforme gauche, de l'œdème prononcé du pli ary-épiglottique de la bande ventriculaire et du cartilage aryténoïde gauches. Cet œdème cache les parties plus profondes du larynx, dont la moitié gauche paraît située à un niveau plus élevé que la droite et qui est un peu tordue autour de son axe de gauche à droite.

On procéda à l'opération, dans la pensée qu'il s'agissait d'une tumeur maligne du larynx et avec l'intention de pratiquer l'extirpation partielle et au besoin même totale de l'organe. Mais la peau une fois disséquée, on ne tarda pas à se rendre compte, par l'aspect calleux du tissu morbide qui renfermait un pus fluide charriant de petits grains jaunâtres, qu'il s'agissait d'une infection actinomycosique, et l'examen microscopique, pratiqué séance tenante, ne fit que confirmer ce diagnostic. On enleva autant que possible tout le tissu morbide et, après avoir mis à nu le cartilage thyroïde qui s'est montré indemne, on pénétra en arrière, le long de son bord supérieur, jusque sous la muqueuse du larynx, qu'on a également trouvée intacte. Toute la plaie fut ensuite brûlée au thermocautère et suturée, sauf à un niveau correspondant à la partie antéro-supérieure du larynx, où l'on introduisit une bandelette de gaze iodoformée.

Un mois après, le malade put quitter l'hôpital à peu près guéri, lorsqu'il a été revu neuf mois plus tard, on constata que la guérison était complète et l'aspect du larynx parfaitement normal. De même, le bourrelet fibreux, qui se dirigeait de la tumeur vers l'angle du maxillaire inférieur gauche, avait totalement disparu.

Dans le deuxième cas, il s'agissait d'un homme de trente-six ans

qui s'aperçut, quatre ou cinq semaines auparavant, de la présence au niveau de la partie antérieure du cou, d'un petit nodule qui, augmentant rapidement de volume, finit par atteindre les dimensions d'une noix.

A l'examen, on constata au niveau de la moitié gauche du cartilage thyroïde, le dépassant un peu en bas et vers la ligne médiane, une saillie très sensible, fluctuante, adhérente au cartilage, entourée d'une zone d'infiltration dure. La peau qui la recouvre est rouge. On porte le diagnostic de périchondrite du cartilage; comme dans le précédent cas, le diagnostic d'actinomycose ne s'imposa qu'au moment de l'opération et fut confirmé par l'examen microscopique. La guérison a été complète au bout de quatre semaines.

L'auteur a donc observé les deux formes d'actinomycose : l'abcès et l'infiltration ligneuse. Il prévoit l'objection qu'on peut lui faire, à savoir qu'il ne s'agissait pas d'actinomycose du larynx à proprement parler, mais plutôt d'une infiltration secondaire de sa muqueuse, l'infection ayant eu dans le premier cas son début dans une région éloignée du larynx, ainsi que le prouve le bourrelet fibreux qui s'étendait de l'angle du maxillaire à la tumeur principale et qui marque la voie qu'avait suivie l'infection. Il n'en maintient pas moins sa dénomination d'actinomycose du larynx, avec toutefois cette restriction qu'il s'agissait dans ces cas d'actinomycose externe, qu'il oppose à l'actinomycose interne du larynx. (*Archiv f. Laryngol.*, XIV, 3, 1903.) Dr S. Jankelevitch.

Sarcome secondaire métastatique de la zone sous-glottique du larynx, par MM. H. Caboche, assistant, et Paisseau, interne des hôpitaux.

Il s'agit d'un syphilitique entré à l'hôpital pour du cornage et de la dyspnée laryngée.

L'examen laryngoscopique montre, au-dessous de chaque corde vocale inférieure, une tuméfaction rouge foncé, régulière, lisse, d'apparence tendue. Ces bourrelets dépassent le bord libre des cordes et laissent entre leurs bords libres une mince fente : les cordes sont parfaitement mobiles. Dans la nuit, les accidents s'aggravent et le malade meurt malgré la trachéotomie d'urgence qui avait été pratiquée.

A l'autopsie, on trouve une petite tumeur mammaire du côté gauche et dans le thorax une grosse masse rétro-sternale. Sous les cordes vocales on retrouve, mais considérablement affaissées, les tumeurs observées sur le vivant.

L'examen histologique montre que ces trois tumeurs ont la structure identique d'un sarcome à cellules rondes.

La tumeur médiastine doit être considérée comme primitive et la lésion laryngienne n'est que secondaire : il s'agit donc de sarcomatose laryngée secondaire, sans coïncidence de lésions syphilitiques.

Le fait est rare, et certains auteurs le nient. La rareté de ces faits peut s'expliquer par la difficulté du diagnostic clinique et du diagnostic anatomique.

En résumé, du petit nombre de faits observés, on peut conclure que, comme le sarcome primitif, le sarcome secondaire peut revêtir la forme d'une infiltration ou d'une tumeur, ces deux aspects se présentant dans la zone sous-glottique comme dans les autres parties du larynx (*Ann. des mal. de l'oreille*, décembre 1903).

Dr G. Dupond.

Mutisme hystérique par aphonie. Phénomènes associés d'astasie-abasie, par le Dr Labougle.

L'auteur rapporte l'observation d'un cas de mutisme hystérique. Le mutisme a été partiel. Il y a plutôt eu parésie du centre de l'émission laryngienne du son. Il s'agirait non d'une abolition complète des fonctions centrales du langage, mais de l'aphonie motrice de Charcot.

Un coup de chaleur paraît avoir été la cause déterminante de ces troubles fonctionnels, qui se sont accompagnés de phénomènes d'astasie-abasie dont la disparition a été rapide et parallèle à celle du mutisme (*Gaz. hebdom. des sciences méd. de Bordeaux*, 13 décembre 1903).

Dr G. Dupond.

OREILLES

Quatre cas de suppuration de l'oreille moyenne à terminaison mortelle (*Vier Todesfälle nach Mittelohreiterung*), par Holscher.

Un jeune militaire de vingt-quatre ans fut pris, un mois après le début d'une otite moyenne, de douleurs osseuses dans le

voisinage de l'oreille. Ces douleurs étaient spontanées et ne s'aggravaient pas à la percussion. Quelques jours plus tard, ces douleurs étaient devenues tellement intenses et la suppuration tellement abondante qu'on diagnostiqua un abcès extra-dural dans la fosse cérébrale moyenne, et on décida d'opérer.

On trouva, en effet, dans la fosse cérébrale moyenne une telle quantité de pus que les symptômes présentés par le patient parurent tout à fait explicables; et rien n'était de nature à faire soupçonner une autre complication. L'amélioration a été considérable pendant les premiers jours qui ont suivi l'opération, lorsque le malade commença de nouveau à se plaindre de douleurs dans le domaine du trijumeau et à présenter des troubles sensoriels.

Le fond de l'œil était normal, le pouls également. On porte le diagnostic d'un abcès du cerveau. Mais les ponctions et les incisions du cerveau (ces dernières n'ayant pas été, ainsi qu'on a pu s'en assurer plus tard, suffisantes), n'ont pas révélé la présence d'une collection purulente. L'état du malade allait en s'aggravant : les extrémités se refroidissaient, la parole était devenue indistincte, l'articulation des mots difficile.

Un jour, on trouva le malade assis dans son lit, gai, chantant et causant. Il ne se plaignait pas de douleurs, mangeait et buvait bien, avait une température normale. Il faisait plutôt l'effet d'un fou que d'un malade. Malgré l'extension rapide de la méningite cérébro-spinale, la raideur de la nuque n'est survenue que quelques heures avant la mort, survenue elle-même quatorze jours après l'opération.

A l'autopsie, on trouva une leptoméningite cérébro-spinale suppurée avec perforation du quatrième ventricule, un abcès du lobe temporal gauche et du lobe occipital avec perforation du ventricule latéral; carie de la voûte de la caisse, nécrose de la dure-mère; pachyméningite externe (en voie de guérison) de la fosse cérébrale moyenne gauche.

La voie de production de l'abcès temporal n'a pu être déterminée, la dure-mère ne présentant pas de fistule et sa surface interne paraissant intacte. La voie suivie par l'abcès de la fosse cérébrale moyenne était, au contraire, très nette. L'abcès extra-dural avait atteint en arrière le bord du rocher. Au-dessous de ce bord, entre le sinus sigmoïde et le méat auditif interne, la dure-

mère était nécrosée, ce qui a facilité la pénétration du pus dans la fosse cérébrale moyenne.

2° Militaire âgé de vingt-deux ans. Tombe malade le 20 février. Présente des épistaxis, des frissons et une forte fièvre, se plaint de maux de tête et de douleurs thoraciques. L'examen objectif n'ayant révélé rien d'anormal, on croit se trouver en présence d'une grippe. Six jours plus tard, les maux de tête avaient disparu et la fièvre était tombée. Le 2 mars, de nouveau maux de tête et fièvre, mis sur le compte d'une angine. Nouvelle chute de la température le 4 mars. Le lendemain, le malade se plaint de douleurs occipitales insupportables, et le soir du même jour on constate une suppuration de l'oreille. Frissons et épistaxis la nuit. Le surlendemain, le malade avoue que ce n'est pas la première fois qu'il souffre de maux d'oreille, accompagnés de fièvre et de tuméfaction rétro-auriculaire, mais qu'il n'en a pas parlé, ne croyant pas que sa maladie actuelle vînt de là.

D'après l'existence d'une sensibilité au niveau du sinus transverse et de la jugulaire, on soupçonna l'existence d'une affection du sinus. Mais l'ouverture de l'apophyse mastoïde ne confirma pas ce diagnostic. Comme on ne trouva non plus aucune fistule ni carie osseuse, on s'abstint de toute intervention endocranienne. La température était normale le lendemain, et le malade n'avouait plus de douleurs, l'état général était bon.

Vingt jours après l'opération, de nouveau maux de tête violents et fièvre intense. Pas de douleurs à la percussion du crâne, pas de ralentissement du pouls (signe d'une complication endocranienne). Beaucoup d'albumine dans les urines. Deux jours plus tard, contractions cloniques des muscles de plus en plus fréquentes, état demi-comateux, la température se maintient autour de 40°, spasmes expiratoires. Mort cinq semaines après le début de la maladie.

Ainsi que l'a montré l'autopsie, c'est la méningite et non la grippe qui a été la maladie initiale. Une ponction lombaire aurait
ı renseigner à temps sur ce point, mais on ne crut pas utile de
faire, vu que l'ensemble des symptômes donnait l'impression
ıne affection du sinus.

Il s'agissait, somme toute, d'un cas non compliqué de lepto-méningite otique à évolution lente, avec hydrocéphalie prononcée.

Malgré l'extension assez grande de la leptoméningite, la raideur de la nuque n'est survenue que quatre jours avant la mort, et le malade n'avait eu, pour tout symptôme, que des céphalées, de la fièvre et des vomissements.

3° Militaire âgé de vingt et un ans. Est pris le 9 mars de bronchite avec fièvre, dont il est guéri à la fin du mois. Déjà le 28 mars il s'était plaint de surdité, et le 1er avril il eut une température de 39° et le lendemain une angine. En l'examinant, le 6 avril, l'auteur trouva l'apophyse mastoïde saine, mais l'existence de douleurs à la pression au niveau de l'incisure mastoïdienne et d'une forte fièvre, au cours d'une suppuration de l'oreille moyenne, le fit penser à une affection du sinus. Les symptômes n'étaient cependant pas assez nets et d'un autre côté la fièvre pouvait être mise sur le compte de l'amygdalite, de sorte que l'intervention opératoire fut ajournée. Les jours suivants, l'amygdalite avait disparu et l'existence d'une affection du sinus devenait de plus en plus probable.

Lorsqu'on se décida à opérer, l'état du malade était déjà très grave : il délirait, présentait des contractions cloniques des muscles et une faiblesse cardiaque prononcée. On trouva le sinus malade sur une grande étendue Comme la ponction n'avait pas révélé l'existence d'un thrombus oblitérant, on voulut, en vue d'ouvrir le sinus et d'en enlever au besoin la portion malade, pratiquer au préalable la ligature de la veine jugulaire interne. Mais la faiblesse cardiaque croissante empêcha de faire cette intervention, et le malade est mort le lendemain.

L'autopsie a montré qu'il s'agissait d'une thrombo-phlébite du sinus sigmoïde gauche avec commencement d'inflammation purulente de la pie-mère du lobe temporal gauche.

4° Dans cette dernière observation il s'agit également d'un militaire qui fut pris d'une otite aiguë ayant présenté d'emblée tous les symptômes d'une septicémie des plus graves. Il n'a pas été opéré et le traitement purement palliatif auquel il avait été soumis a été dirigé par un non-spécialiste. L'autopsie a montré qu'il s'agissait dans ce cas d'une affection du sinus consécutive fort probablement à la carie de la paroi postérieure du rocher et à la nécrose de la dure-mère (*Zeits. f. Ohrenheilk.*, XLV, 4).

Dr Jankelevitch.

De la périchondrite post-opératoire du pavillon de l'oreille occasionnée par le bacille pyocyanique *(Zur Kenntniss der postoperativen Pyocyaneus-Perichondritis der Ohrmuschel)*, par le Dr Tatsusaburo Sarai.

Un grand nombre d'auteurs ont observé la périchondrite pyocyanique du pavillon de l'oreille à la suite de l'opération de suppurations chroniques de l'oreille moyenne et du temporal par les procédés de Zaufal et de Stack. M. Körner a observé cette complication 5 fois dans l'espace de quinze années, mais dans tous ces 5 cas le pus de la cavité opératoire était coloré en bleu, avant même l'apparition de la périchondrite. Il résulterait donc de ces observations que le bacille pyocyanique, au lieu de faire son apparition dans la périchondrite déjà constituée, serait au contraire le véritable facteur étiologique de celle-ci. Le cas suivant, observé par l'auteur également dans le service de M. Körner, serait de nature à rendre cette manière de voir assez vraisemblable.

Une jeune fille anémique, âgée de dix-sept ans, a été opérée par le procédé de Zaufal qu'on a fait suivre de l'autoplastie d'après Körner. Trois semaines environ après l'opération on reconnut, d'après la douleur et l'odeur du pus, la présence du bacille pyocyanique. On substitua donc au pansement humide de la cavité opératoire le tamponnement sec, et tous les trois jours avant l'introduction du nouveau tampon sec, on y introduisait un tampon de gaze trempée dans une solution de nitrate d'argent à 10 o/o et qu'on laissait en place pendant dix minutes.

Quelques jours après qu'on eut aperçu la présence du bacille pyocyanique, survinrent des douleurs violentes et une élévation de la température au niveau du pavillon de l'oreille, qui était devenu très rouge et sensible à la pression dans le voisinage immédiat du conduit auditif. Quelques jours plus tard, la cavité du pavillon présentait une tuméfaction molle s'étendant à la partie antérieure de l'hélix.

Tant qu'il n'y avait pas de fluctuation, le pavillon a été traité 'aide de pansements à l'alcool. Après avoir pansé la cavité opérare comme il a été décrit plus haut, on bourrait toutes les déessions et anfractuosités du pavillon avec de la gaze trempée ıs l'alcool, on le recouvrait de toile huilée et on fixait le tout, comprimant faiblement, à l'aide de plusieurs tours de bande.

Grâce à ce traitement, les douleurs spontanées ont disparu et l'inflammation a pu être circonscrite.

Quatorze jours plus tard, on sentit de la fluctuation au niveau de la cavité du pavillon; en comprimant la tumeur fluctuante, on ne voyait pas de pus sortir par la cavité opératoire.

L'incision de cette tumeur donna issue à du pus peu épais, renfermant des flocons non colorés, mais dans lequel l'examen bactériologique a révélé la présence de bacilles pyocyaniques en culture pure (*Zeitz. f. Ohrenheilk.*, XLV, 4).

Dr JANKELEVITCH.

Deux cas d'anévrysme de la carotide cérébrale *(Zwei Fälle von Anevrysma der Arteria carotis cerebri)*, par M. le Dr A. VON ZUR-MÜKLEN.

Si les observations d'anévrysmes intra-craniens sont rares, ceci ne prouve nullement que l'affection elle-même soit également rare, car le plus souvent elle ne se manifeste que par des symptômes insignifiants, tandis que dans d'autres cas la symptomatologie est tellement complexe et se prête à des interprétations tellement multiples et diverses que l'hypothèse d'un anévrysme cérébral est la dernière qui se présente à l'esprit.

Les cas de ce genre présentent un très grand intérêt pour l'otologiste, car les symptômes auriculaires restent souvent et pendant longtemps la seule manifestation d'un anévrysme intra-cranien et ne manquent jamais complètement dans cette affection.

C'est à ce titre qu'il nous paraît intéressant de résumer les deux observations d'anévrysme de la carotide cranienne que publie M. von Zur-Müklen.

Son premier cas concerne une femme de cinquante-sept ans qui, quelques mois auparavant, tomba dans la rue, la moitié droite de la tête contre le pavé, à la suite de quoi elle avait perdu connaissance et avait vomi toute la journée. Elle n'avait pas eu d'hémorragie, ni aucun trouble moteur et sensitif; seul l'odorat avait disparu pendant quelque temps. La seule chose dont elle se plaignait étaient des bourdonnements intolérables dans l'oreille droite, qu'elle pouvait atténuer en inclinant légèrement la tête à droite et en comprimant la moitié droite du cou. L'ouïe est normale. Rien d'anormal non plus du côté des autres organes. La patiente a eu plusieurs fausses couches et avait perdu une fille

âgée de vingt-cinq ans, d'une maladie qui, d'après sa description, faisait penser à la syphilis héréditaire.

A l'aide du stéthoscope appliqué sur le crâne, on entend partout un bruit systolique très net; la compression de la carotide commune droite est suivie d'une atténuation considérable de ce bruit qu'on ne peut faire disparaître complètement, ce qui indiquerait qu'un apport de sang a lieu d'une autre région qui ne peut être située qu'au delà de l'artère communicante postérieure, et ce dernier fait prouve à son tour que ce n'est pas le sinus caverneux qui présentait une dilatation anévrysmale, à moins d'admettre une rupture de ce sinus, ce à quoi rien ne nous autorise. Quel était donc le vaisseau qui était le siège de l'anévrysme? Le diagnostic ne peut malheureusement se faire que par exclusion. Il ne pouvait s'agir ni de l'artère cérébrale antérieure, auquel cas on se serait trouvé en présence de lésions des nerfs optique et olfactif et de troubles psychiques, ni de l'artère de la fosse de Sylvius, les anévrysmes de cette dernière déterminant le plus souvent des phénomènes d'irritation et des paralysies, parfois même de véritables attaques d'épilepsie. En se basant sur l'anosmie, quoique passagère, qu'avait présentée la patiente, on peut avec quelque raison localiser l'anévrysme au niveau du bulbe olfactif, au point notamment où la carotide donne naissance à l'artère sylvienne et à la cérébrale antérieure, ce point étant, d'ailleurs, le lieu de prédilection des anévrysmes intra-craniens (Hofmann). Il ne faut pas oublier que la compression d'un vaisseau par une tumeur peut également donner naissance à un bruit systolique, mais rien dans ce cas n'autorisait l'hypothèse d'une tumeur intracranienne.

La chute sur la tête et la dégénérescence syphilitique probable des vaisseaux intracraniens paraissent être, dans le cas dont il s'agit, les deux facteurs étiologiques principaux de l'anévrysme.

La deuxième observation a trait à une jeune fille de vingt-quatre ans. A l'âge de deux ans, elle s'est heurtée le front contre le bord d'une table de marbre, et, à l'âge de quatre ans, elle eut jour un accès étrange pendant lequel elle serait tombée et ait restée sans connaissance pendant trois heures. L'état actuel ait développé progressivement depuis ces deux événements. uellement, la malade éprouve des maux de tête très violents, mpagnés d'une sensation d'obnubilation, de bourdonnements

et de pulsations dans l'oreille droite, s'étendant jusqu'aux phénomènes d'essoufflement à la moindre fatigue. Elle présente une exophtalmie bilatérale et une dilatation veineuse très prononcée qui s'étend de l'angle externe de chaque œil vers la tempe pour se perdre ensuite dans le cuir chevelu; au niveau de l'angle interne de l'œil la dilatation veineuse est moins prononcée; au niveau du bord supéro-externe de l'orbite, entre celle-ci et le globe oculaire, on sent une masse molle formée probablement par les veines dilatées de l'orbite. En appliquant la main au niveau de l'occiput de chaque côté, on sent un frémissement qui commence à peu près au point de sortie de la veine mastoïdienne et s'étend en haut, en bas et en arrière. Le stéthoscope appliqué sur le crâne revèle un bruit systolique très clair, plus prononcé à droite qu'à gauche. La compression digitale de la carotide commence à droite, atténue le bruit, sans le faire disparaître, tandis que le frémissement au niveau de l'occiput persiste; en comprimant en même temps la carotide commune gauche, on fait cesser complètement aussi bien le bruit que le frémissement. Les deux carotides présentent des pulsations exagérées, particulièrement la droite; elles ont une consistance d'une dureté élastique, mais se laissent comprimer assez facilement.

L'oreille gauche est normale; la droite présente une diminution de l'ouïe pour les sons.

L'examen oculaire a révélé, outre l'exophtalmie pulsatile double, une hémianopsie homonyme gauche, une atrophie des moitiés correspondantes du nerf optique et une réaction pupillaire hémianopsique.

Déjà le frémissement de la carotide droite et le bruit vésiculaire perçu au niveau de la tête rendaient probable le diagnostic d'un anévrysme ou d'une rupture de la carotide droite au niveau du sinus caverneux; mais l'existence des troubles oculaires décrits plus haut permet de préciser le diagnostic, le point de départ de ces lésions ne pouvant se trouver que dans le trajet optique, là où se détachent les fibres qui se dirigent vers le noyau de l'oculo moteur, l'anévrysme ou la rupture se sont donc produits dans l partie du sinus caverneux contiguë au trajet optique dont ils o déterminé la solution de continuité.

Après avoir pratiqué pendant quatre à cinq jours la compressic

méthodique de la carotide commune externe, l'auteur pratiqua ensuite la ligature de celle-ci au point d'élection. A la suite de cette petite intervention, les symptômes objectifs ont disparu en grande partie. Quant à l'état subjectif, la patiente éprouve depuis un bien-être qu'elle n'avait pas connu auparavant. L'ouïe s'est considérablement améliorée.

Il est difficile de dire si la ligature de la seule carotide droite suffira à la longue à maintenir les résultats déjà obtenus et à les rendre plus complets. Mais si la chose devient nécessaire, l'auteur est décidé, et la malade est avertie de cette éventualité, à pratiquer sans hésitation la ligature de la carotide gauche. (*Zeits. f. Ohrenheilk.*, XLV, 1, 1903). Dr S. JANKELEVITCH.

Des formes précoces de l'otite scarlatineuse et de leur malignité *(Ueber die Frühformen der Scharluchotitis und deren Bösartigkeit)*, par le Dr A. LEWY.

On sait la rapidité avec laquelle évoluent les otites survenant au cours ou à la suite de la scarlatine, la gravité qu'elles affectent d'emblée et les dégâts considérables qui en résultent.

Ce que l'on sait moins, c'est que la scarlatine elle-même peut être précédée d'une otite, dont elle constitue pendant quelque temps le seul et premier symptôme, otite très grave, parce que consécutive à une infection générale, dont l'oreille moyenne constitue la première localisation.

L'auteur rapporte un cas de ce genre concernant une fillette de deux ans, qui présentait depuis deux jours une inflammation de l'oreille moyenne droite avec saillie des segments antéro-inférieur et supérieur de la membrane du tympan droit, légère inflammation de la membrane gauche, douleurs dans l'oreille droite, prononcées surtout la nuit. État général bon. Paracentèse du tympan droit et pansements secs. Les jours suivants, la suppuration s'aggrave, il survient de la fièvre et sept jours après le début des symptômes auriculaires on constate l'existence de l'exanthème scarlatineux et d'une angine scarlatineuse très intense.

scarlatine suivait son cours, mais les symptômes du côté de ..le, malgré la substitution du pansement humide à l'eau oxy-'e ou pansement sec, allaient en s'aggravant, et, à un moment ı fièvre était à peu près complètement tombée, on s'aperçut n se trouvait en présence d'une complication mastoïdienne

nécessitant une intervention immédiate. On trouva toute l'apophyse mastoïde, de l'antre jusqu'au sommet, remplie de pus et de granulations. L'antre fut complètement ouvert et le sommet de l'apophyse enlevé.

L'état général de la petite malade commençait à s'améliorer, elle était en pleine période de desquamation. Cependant la plaie opératoire et l'oreille sécrétaient toujours un pus fétide, ce qui tenait, comme l'on a pu s'en assurer sans difficulté, à la carie de toute la paroi postérieure du conduit auditif osseux et de la cavité opératoire. On jugea une nouvelle intervention nécessaire et on enleva toutes les parties osseuses malades qui s'étendaient jusqu'à la dure-mère qui fut mise à nu et au sinus; on enleva chemin faisant l'enclume dont la plus grande partie était également atteinte de carie, le marteau n'ayant pu être retrouvé, on cureta la caisse et on élargit avec des ciseaux très fins une fistule qu'on trouva au-dessus du canal semi-circulaire horizontal. A part une légère sécrétion non fétide de l'oreille, le résultat de cette dernière intervention pouvait être considéré comme très satisfaisant.

Neuf mois plus tard la petite opérée lui fut ramenée pour un épaississement inflammatoire de la partie inférieure de la cicatrice. Quelques jours plus tard, une suppuration se déclara en ce point. On rouvrit la plaie et constata que le réveil de la suppuration était dû au ramollissement de ses parois osseuses et de la substance osseuse avoisinant le sinus, dont la paroi était épaissie, mais ne présentait pas de fistule.

Nouveau curetage, suivi cette fois d'une guérison complète.

En terminant, l'auteur cite un autre cas de nécrose osseuse très étendue survenu au cours d'une otite scarlatineuse. *(Zeits. f. Ohrenheilk.*, XLIV, 4.*)* Dr S. JANKELEVITCH.

Otite suppurée aiguë. Trépanation. Fistule osseuse allant dans la direction de l'occipital. Carie des deux premières vertèbres; nécrose de l'apophyse odontoïde. Mort par compression de la moelle allongée.

Un malade de cinquante trois ans, encore mal remis d'une pre mière attaque d'otite aiguë, fait une rechute quinze jours après la perforation se fait spontanément, mais très tardivement, vers l vingtième jour: les douleurs de tête ne font qu'augmenter; il y a

en plus des vertiges, et le malade entre à l'hôpital pour se faire opérer. L'aspect de la région rétro-auriculaire ne laisse pas de doute, il y a mastoïdite et abcès sous-périosté. L'opération est faite comme d'ordinaire; un seul incident à noter : il existe vers le bord postérieur de la mastoïde et allant dans la direction de l'occipital, une fistule osseuse superficielle qu'on élargit à la curette pour pouvoir la drainer plus facilement. La température ne revenant pas à la normale et l'état général baissant plutôt, on est vite conduit à intervenir à nouveau et à chercher le point de départ de la fistule, la persistance de la fièvre ne pouvant être mise sur le compte de la plaie mastoïdienne, qui bourgeonne bien et ne suppure pas trop. On incise à partir du bord postérieur du sterno et après avoir retrouvé la fistule et cureté son conduit osseux, on tombe, dans la profondeur, sur une cavité abcédée, à bords durs et infiltrés, traversée de part en part par la vertébrale, qui ne paraît pas atteinte; curetage et tamponnement. Malheureusement, l'affection ne fait que progresser, et au bout d'un mois on commence à sentir de l'os nécrosé dans la direction des vertèbres cervicales, tout en haut, et on incise un nouvel abcès de la nuque situé plus bas, vers le cou. Les vertèbres deviennent douloureuses au toucher, il y a de la raideur de la nuque et des douleurs à la déglutition telles que le malade refuse toute nourriture; la paroi postérieure du pharynx est rouge et projetée en avant. Une détente se produit en ce moment, mais l'état général reste toujours grave et les forces diminuent; puis, brusquement, les mêmes phénomènes reparaissent du côté de la nuque, simulant un mal de Pott occipito-cervical aigu, à tel point que la sonde œsophagienne, à laquelle on a dû recourir, a difficulté à passer dans la région des deuxième et troisième vertèbres, et le malade meurt, trois mois juste après la deuxième intervention.

Autopsie. — Le pourtour antérieur du trou occipital et les parties antérieures de l'atlas et de l'axis sont profondément cariés, et l'apophyse odontoïde, nécrosée et complètement détachée de ses adhérences normales, est projetée en haut à travers le trou occipital où elle pointe sous la dure-mère, comprimant d'avant en arrière la moelle allongée. Toutes ces parties osseuses plus ou moins cariées plongent dans du pus et des détritus fongueux qui présentent, somme toute, un vaste abcès rétro-pharyngien

allant d'une apophyse mastoïde à l'autre et communiquant avec le pharynx par une fistule étroite. (Extr. du compte rendu de la clinique du professeur Habermann, de Graz, *in Archiv f. Ohrenheilk.*, t. LVIII, nos 3 et 4.)

Dr Bertemes.

Affections de l'oreille moyenne chez les adénoïdiens *(Afecciones del oido medio en los adenoideos)*, par le professeur Poli.

Dans le cortège symptomatique qui accompagne les végétations adénoïdes, les phénomènes auriculaires sont les plus saillants. Les relations pathologiques qui existent entre les adénoïdes et l'oreille moyenne sont d'ordre anatomique : continuité de la muqueuse pharyngée avec la trompe, et d'ordre physiologique : rapports fonctionnels du pharynx nasal et du voile du palais avec les trompes.

L'hypertrophie adénoïdienne retentit sur l'appareil tubo-tympanique soit à la période d'état, soit à celle d'inflammation ou à celle de régression.

Si l'on veut se rendre compte de la relation qui existe entre les diverses formes morbides de l'oreille moyenne chez les adénoïdiens, il faut l'étudier au point de vue anatomo-pathologique d'après le siège et la nature de la lésion.

En résumé, chez les adénoïdiens, les lésions auriculaires sont généralement bilatérales et chroniques. De plus, la forme catarrhale est plus fréquente à la période d'état et à la période de régression : la forme purulente à la période d'inflammation (*Rev. de especialidales med.*, 5 janvier 1904).

Dr G. Dupond.

Le Gérant : R. Chaigneau.

Bordeaux. — Impr. G. Gounouilhou, rue Guirande, 11.

25e ANNÉE. N° 16. 16 AVRIL 1904.

REVUE HEBDOMADAIRE
DE
LARYNGOLOGIE, D'OTOLOGIE
ET DE RHINOLOGIE

LA RADIATION DANS LE TRAITEMENT DE L'OZÈNE (RADIO ET PHOTOTHÉRAPIE)[1]

Par le Dr I. DIONISIO, de Turin.

Les remarquables travaux de Finsen sur la photothérapie du lupus m'ont amené à étudier l'action de la radiation dans l'ozène.

Jusqu'à présent, personne n'a encore entrepris cette étude.

Dans la séance du 24 janvier 1902 de l'Académie royale de Turin, je communiquai les premiers résultats obtenus. Plus tard, à Rome, dans la réunion de la Société italienne d'oto-rhino-laryngologie, le 26 octobre 1902, et au XIVe Congrès de Médecine de Madrid, je rappelai l'attention de mes collègues sur cette question. Depuis lors, j'ai continué mes expériences, et elles m'ont démontré: 1° que l'action curative de la lumière s'exerce d'une manière lente, mais constante, chez tous les malades; 2° que les améliorations et les guérisons persistent de longs mois après qu'on a cessé le traitement; 3° que les patients peuvent enfin supprimer les irrigations nasales, toujours très fastidieuses.

Avant de traiter de la nouvelle méthode, je crois utile d'ex-

1. Travail reçu le 31 mars 1904.

poser brièvement les principes scientifiques des applications de la lumière en médecine.

La lumière est considérée aujourd'hui comme une forme d'énergie, qui se manifeste par une sensation spéciale transmise au cerveau par le nerf optique. Bien que Moore soit parvenu à obtenir la lumière froide avec l'électricité, cependant la radiation lumineuse, dans les conditions ordinaires, est associée à la radiation calorifique. Les physiciens ont découvert d'autres manifestations de l'énergie lumineuse : une entre autres de grande importance, c'est l'action chimique, facilement démontrable au moyen des papiers photographiques. En outre, la lumière, comme l'électricité, a la propriété de communiquer à certains corps la fluorescence, à d'autres la phosphorescence.

En faisant passer un rayon de soleil à travers un prisme, on obtient le spectre constitué de diverses couleurs. Dans la zone qui précède le rouge et le vert, on peut constater l'action calorifique. Dans la zone qui s'étend du vert au violet, comme aussi dans la partie obscure au delà du violet, on démontre l'existence des radiations chimiques ou actiniques et de celles qui ont la propriété de déterminer, dans certains corps, la phosphorescence ou la fluorescence.

Je rappellerai encore les radiations chimiques des rayons X, ou rayons Röntgen, des rayons uraniques, découverts par Becquerel, et des rayons obtenus avec le thorium, le polonium et le radium.

Les diverses sources lumineuses artificielles nous fournissent des lumières différentes, non seulement quant à la couleur et l'intensité, mais encore quant à l'énergie calorifique et à l'énergie chimique. Les flammes à huile, à pétrole, à gaz ordinaire, les lampes électriques à incandescence contiennent une quantité relativement grande de radiations calorifiques, tandis que les lampes à acétylène et à arc voltaïque sont plus riches de radiations chimiques ; et il en est de même de la lumière solaire.

Les études de Finsen et les expériences d'autres auteurs ont démontré que le pouvoir bactéricide est dû aux radiations violettes et ultra-violettes.

L'appareil Finsen à lumière électrique se compose d'une lampe à arc et d'un système optique destiné à concentrer la lumière et à éliminer les rayons calorifiques. Une lentille de cristal de roche comprime la partie de la peau qu'on doit soigner, pour anémier les tissus afin d'empêcher les rayons actiniques d'être absorbés par le sang.

Je m'abstiens de décrire les nombreux appareils qu'on a proposé de substituer à celui de Finsen, parce qu'ils n'apportent aucune variation des principes sur lesquels se base la méthode pour le traitement du lupus.

Comme il n'a encore été fait aucune application de la lumière dans des cavités internes, telles que le nez, le pharynx et l'oreille, j'ai dû chercher le moyen le plus simple pour y faire pénétrer les radiations. Je n'ai pas cru pratique de suivre le système de Finsen pour les maladies de la peau, lequel consiste à limiter successivement l'action à de petites zones, en les comprimant pour les anémier. Pour obtenir l'anémie, je préférai me servir de solutions de cocaïne, ou d'adrénaline et projeter les rayons dans les cavités, de manière à agir en même temps sur une large extension de la muqueuse. J'expérimentai diverses sources lumineuses : la lumière solaire, la lumière à gaz ordinaire, celle avec système Auer, la lumière à l'acétylène, la lumière électrique à incandescence et celle à arc. Pour faire pénétrer puissamment la lumière dans les fosses nasales, j'ai recouru à deux méthodes. La première consiste à concentrer, au moyen de miroirs ou de lentilles, les rayons dans la narine dilatée par un spéculum fixé à la e. La seconde me servit pour éclairer les parties les plus profondes. Dans ce but, j'introduisis jusqu'au fond des fosses nasales des cylindres de cristal de 4 millimètres de diamètre, se terminant en entonnoir à l'extérieur, sur lesquels j'concentrai les rayons lumineux. Je me servis aussi de peti-

tes lampes à incandescence enfermées dans un tube de verre de 4 millimètres de diamètre, avec circulation d'eau. Pour l'arc voltaïque, je donnai la préférence à un appareil sur le type de celui qui a été proposé par Lortet et Genoud pour le traitement du lupus. Il est formé d'une lampe à arc, de 300 bougies, munie d'un écran à circulation d'eau et d'une len-

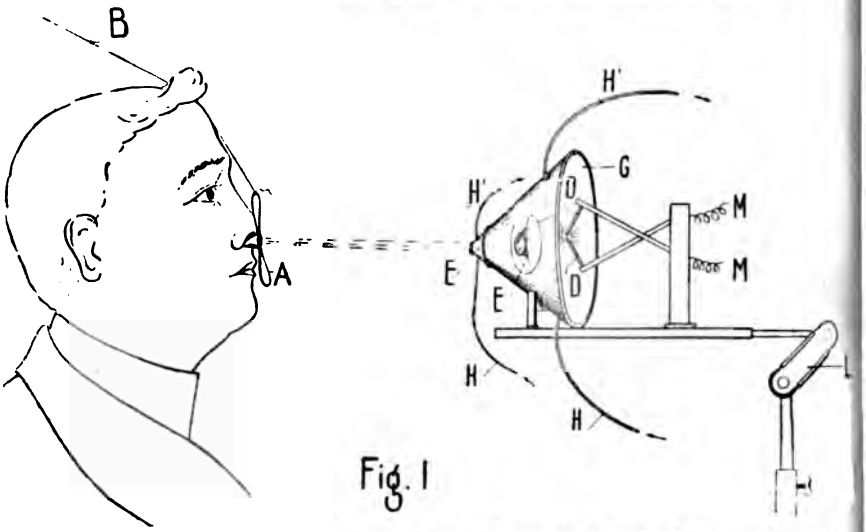

Fig. 1. — *A* Spéculum. *B* Fil qui le fixe. *G* Écran protecteur métallique à double paroi avec circulation d'eau. *EE* Lentilles à circulation d'eau. *H* et *H'* Tubes pour l'entrée et la sortie de l'eau. *DD* Charbons pour l'arc voltaïque. *M M* Electrodes. *L* Nœud flexible pour la direction de l'appareil.

tille à eau très rapprochée des charbons, que l'on portait directement en avant de la narine dilatée.

Les cinq figures ci-jointes donnent une représentation exacte des diverses dispositions adoptées.

Dans la figure 1, le patient est assis devant une lampe à arc sur le type de celle de Lortet et Genoud, dont les rayons pénètrent directement à travers la narine dilatée par un spéculum. Dans la figure 2, la source lumineuse est placée derrière le patient et projetée au moyen d'un miroir. Dans la

figure 3, la lumière est conduite par un tube *A* de cristal jusque dans les arrière-cavités des fosses nasales. Dans la

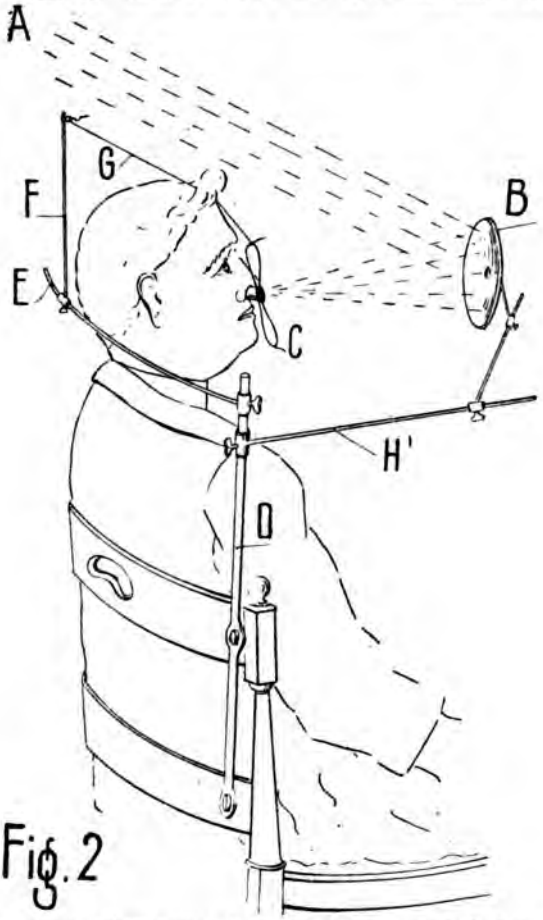

FIG. 2. — *A* Source lumineuse. *B* Miroir réflecteur. *C* Spéculum. *D* et *H* Soutiens. *F* et *E* Idem. *G* Fil pour tenir fixe le spéculum.

ure 4 est représenté le dispositif pour l'introduction de ites lampes électriques avec circulation d'eau.

J'expérimentai aussi les lumières monochromatiques violetes produites par des courants interrompus à haute tension

(V. *fig.* 5); je me réserve de parler, dans une autre publication, des résultats que j'ai obtenus. J'ai aussi commencé des recherches afin d'établir si, pour les altérations nasales, les rayons les plus actifs sont ceux qui ont une plus grande richesse de radiations chimiques, tels que les rayons violets, ultra-violets, les rayons X, les rayons uraniques, etc.

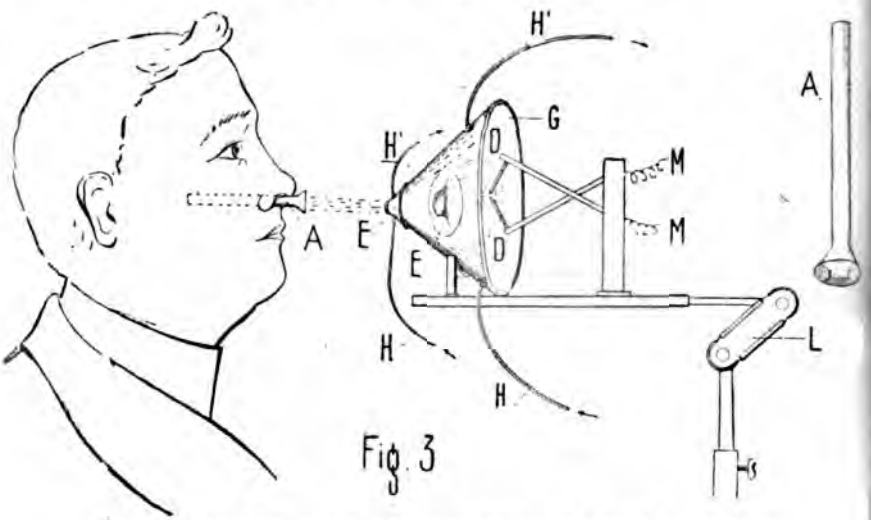

Fig. 3. — *A* Tube de cristal. *EE'* Lentilles à eau. *G* Écran à double paroi. *DD* Charbons pour l'arc voltaïque. *MM* Fils conducteurs. *H* et *H'* Tubes pour la circulation de l'eau.

Les succès obtenus jusqu'ici m'autorisent à croire que j'ai trouvé un moyen pour la guérison radicale de l'ozène; guérison qui persiste depuis plus d'un an chez quelques sujets. La méthode est longue et ennuyeuse. Dans des cas graves, la guérison ne s'obtint qu'après 200 séances de deux heures chacune; dans des cas légers, 40 séances environ furent suffisantes. Récemment, cependant, grâce au perfectionnement de la technique, j'ai pu abréger la durée du traitement.

Dans l'exposition des cas, j'indiquerai comme atteints d'*ozène grave* les patients chez lesquels les lavages de 3 ou

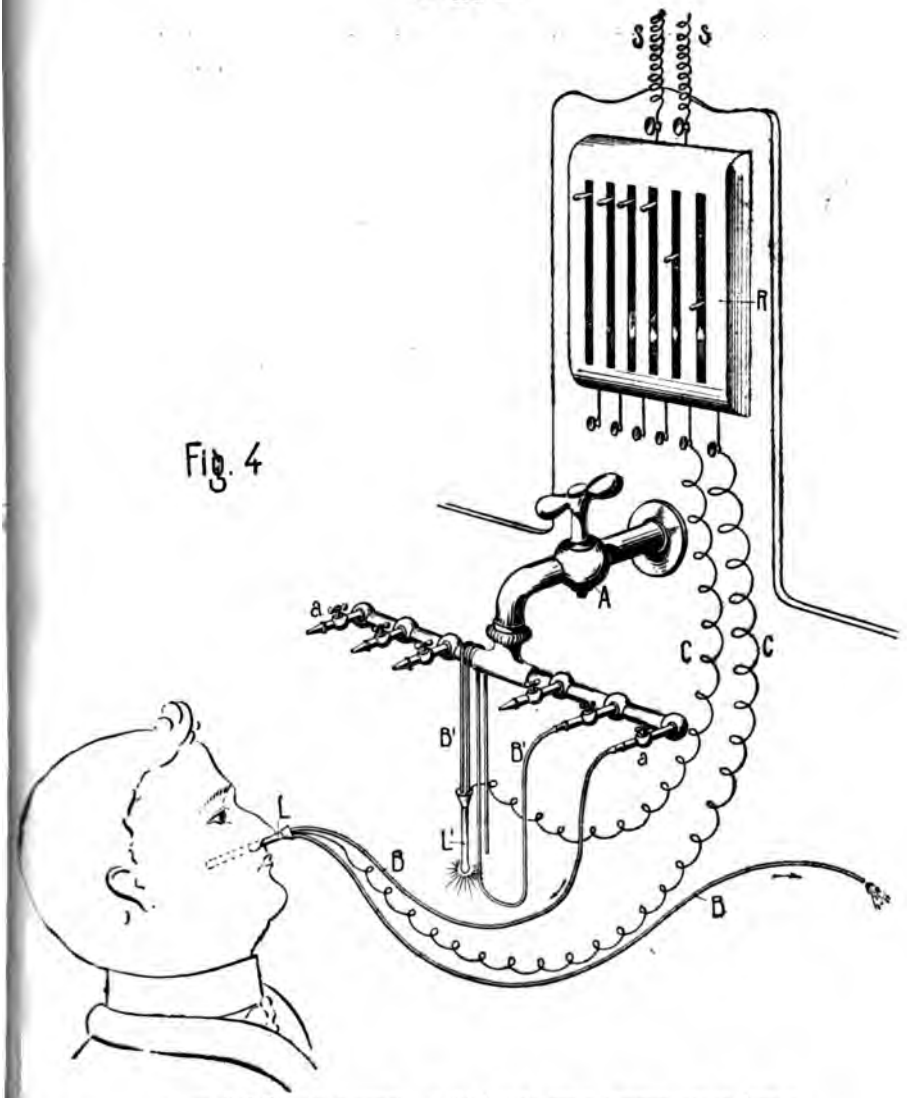

'. — *S S* Fils de courant. *R* Rhéostats pour chaque petite lampe. ; Fils conducteurs pour chacune des petites lampes. *A* Robinet de ·ise de l'eau. *a a* Robinets pour régler la circulation autour des petites mpes. *B B* Tubes d'entrée et de sortie de l'eau. *L'* Lampe allumée. Lampe dans la cavité nasale,

4 litres de liquide, faits deux ou trois fois par jour, n'étaient pas suffisants pour faire disparaître la fétidité. J'indiquerai

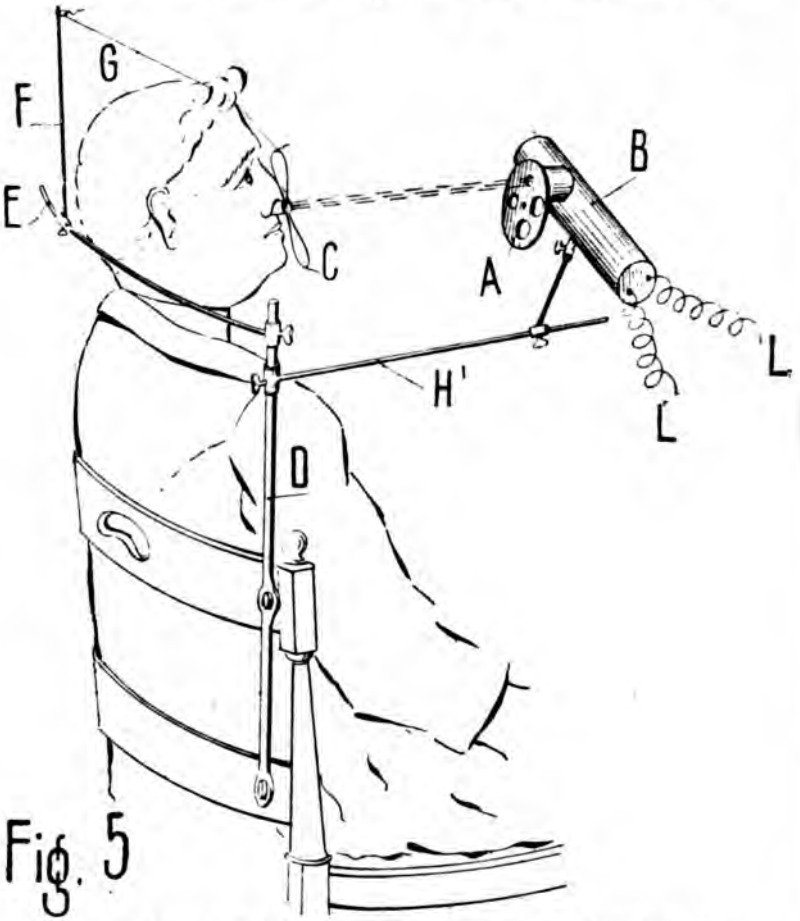

Fig. 5. — *D* Patient. *C* Spéculum. *A* Disque tournant, avec trous de diverses largeurs pour régler l'intensité de la radiation. *B* Tube de métal contenant un tube de verre dans lequel se produisent les décharges électriques.

sous le nom d'*ozène bénin* celui des patients chez lesquels l'odeur disparaissait avec les lavages quotidiens, pour reve-

nir cependant si ces lavages étaient suspendus ou faits avec une moindre fréquence.

Observation I. — Ouvrière de quinze ans; type lymphatique: ozène existant depuis l'enfance; forme grave, atrophie bilatérale de la muqueuse, croûtes, et fétidité insupportable. Nombre de séances, 40 environ de deux heures chacune. Disparition de la fétidité, diminution notable de la sécrétion. La patiente, n'étant plus incommodée, renonce à poursuivre le traitement; bien que la fétidité soit disparue sans que la malade doive faire des lavages du nez, la sécrétion n'est cependant pas normale, mais elle est encore visqueuse et tend à se dessécher. Je revis la patiente au bout d'un an; elle était en bonnes conditions.

Obs. II. — Jeune fille de dix-huit ans; ozène bénin; 40 séances radiothérapiques de deux heures chacune. La fétidité et les croûtes disparurent. La muqueuse devint plus humide et la sécrétion fluide. Onze mois après le traitement, j'ai su que la jeune fille n'éprouvait plus aucune gêne.

Obs. III. — Ouvrier de vingt ans, robuste, atteint d'ozène grave au point qu'il ne trouvait personne qui consentit à le garder à son service. Durée du traitement, 200 séances de deux heures environ chacune. Guérison complète constatée par moi, dix mois après que les séances avaient été suspendues.

Obs. IV. — Jeune garçon de treize ans; type rachitique; ozène caractéristique et grave; nez écrasé; atrophie des cornets poussée à l'extrême limite; dans un milieu fermé, on sentait la mauvaise odeur à 8 mètres de distance. Durée du traitement, plus de 400 heures. Disparition de l'odeur fétide; la sécrétion continue cependant encore un peu visqueuse. Dix mois après qu'on avait cessé le traitement, je sus que la guérison persistait.

Obs. V. — Demoiselle de quinze ans; type sain et beau; nez extérieurement très régulier; ozène datant de l'enfance, grave, avec atrophie marquée de la muqueuse et des cornets. Pendant quatre ans je la soignai inutilement au moyen des vibrations, des lavages détersifs, des cautérisations, etc. Les séances radiothérapiques représentent une durée totale de deux cents heures. Le résultat fut très confortant; la fétidité disparut et la sécrétion diminua d'une manière très notable. Au bout de quatre mois, il y eut

40 autres séances de deux heures chacune. Actuellement cette demoiselle est parfaitement guérie.

Obs. VI. — Ouvrier de vingt ans; ozène de forme bénigne. Au bout de 40 séances il éprouva une amélioration très notable, au point que, se jugeant guéri, il suspendit tout traitement, oubliant ensuite d'envoyer de ses nouvelles.

Obs. VII. — Ozène bénin; traitement radiothérapique de la durée de quatre-vingts heures; disparition de la fétidité et de la sécrétion croûteuse. La guérison persiste au bout de quatre mois.

Obs. VIII. — Étudiant de vingt ans, depuis longtemps en traitement pour un ozène grave que ni les lavages du nez au moyen de 6 litres d'eau avec de la créoline, ni les médications de menthol ne parviennent à modifier. Traitement par les radiations lumineuses pendant trois mois, avec deux séances chaque jour, chacune de la durée de deux heures. Disparition de la fétidité, diminution de la sécrétion, qui est encore visqueuse. Le patient va bien depuis six mois; cependant il continue encore à faire quelques irrigations nasales.

Obs. IX. — Ozène grave, chez un étudiant de vingt et un ans; forme analogue à la précédente; la durée du traitement est la même. Disparition de la fétidité; sécrétion peu abondante, mais tendant encore à sécher en croûtes sans odeur.

Obs. X. — Jeune fille de vingt ans, soignée inutilement par moi pendant quatre ans avec les méthodes ordinaires. Forme d'ozène grave; fétidité insupportable, spécialement durant les menstruations. Durée totale du traitement, quatre cents heures. Depuis six mois cette demoiselle ne fait plus de lavages et elle est débarrassée de toute mauvaise odeur.

Obs. XI. — Jeune garçon de quinze ans; ozène léger, dans le premier stade, avec tuméfaction de la muqueuse des cornets inférieurs, *énurésie nocturne* datant de l'enfance. Soigné avec peu de succès au moyen de médications et de cautérisations galvanothermiques. Au bout de 20 séances, la légère fétidité disparut, la sécrétion nasale diminua et l'*énurésie nocturne* cessa. Cet état se maintient depuis plus de trois mois.

A tous ces cas, je puis en ajouter 18 autres, de formes tantôt légères, tantôt graves, soignées avec la même méthode, toujours avec succès.

D'après ce que j'ai exposé, il me semble permis de conclure que la lumière a un pouvoir curatif lent, mais constant, sur le processus ozénique. L'action immédiate s'exerce par une excitation de la muqueuse, laquelle, lorsque la lumière est très intense, se manifeste d'une manière sensible par l'éternuement et l'hypersécrétion. Je n'ai jamais remarqué aucun inconvénient notable, sauf quelques céphalées et quelques vertiges de nature transitoire. L'amélioration se manifeste non seulement dans les parties du nez facilement accessibles, telles que le plancher, le cornet inférieur et le méat moyen, mais encore dans les parties les plus élevées, où se trouve la zone olfactive, car, chez beaucoup de malades, l'odorat s'est amélioré ou rétabli.

Après ces résultats encourageants, j'ai appliqué le même traitement à quelques formes pharyngites sèches et de catarrhes du nez et des arrière-fosses. Je l'ai appliqué aussi dans les otites moyennes suppurées rebelles aux autres moyens curatifs. Les résultats furent bons et quelquefois plus rapides que ceux qu'on peut obtenir dans l'ozène ; ils feront l'objet d'une prochaine publication.

Les succès de la nouvelle thérapie doivent être attribués non seulement au *pouvoir antiseptique* de la lumière, mais encore *à une action excitante* sur la nutrition des tissus. En effet, l'expérience m'a démontré que les radiations sont efficaces même sur des zones de la muqueuse nasale situées très profondément, dans lesquelles elles ne peuvent certainement pas pénétrer avec une intensité microbicide. Je crois donc logique de supposer que la lumière modifie les processus de nutrition des tissus, en réactivant les échanges et en provoquant une *restitutio ad integrum*. A mesure que la muqueuse acquiert les fonctions normales, le développement et la vie de l'élément infectieux se trouvent empêchés.

Pour ce qui concerne le pouvoir bactéricide, divers auteurs ont observé : 1° qu'il doit être attribué uniquement aux radiations chimiques (bleues, violettes et ultra-violettes) ; 2° que, bien qu'il puisse s'exercer dans le vide, il est cependant grandement facilité par la présence de l'air (Roux et Duclaux); 3° qu'il détermine, dans le milieu de culture, la formation d'eau oxygénée (Dieudonné). Pour ces raisons, et considérant que les radiations chimiques provoquent des phénomènes d'oxydation sur les corps organiques, Leredde et Pautrier ont émis l'hypothèse que l'action bactéricide doit être considérée comme la conséquence d'une oxydation du protoplasma bactérique et de la suroxydation du milieu de culture.

Après les bons résultats que j'ai obtenus, le Dr Casassa a entrepris une série d'intéressantes recherches, au moyen desquelles il a pu montrer l'action de la lumière sur l'agent mycotique le plus incriminé dans l'étiologie de l'ozène (Voir *Gazzetta medica di Torino*, n° 42, 1903).

Moins claire et moins étudiée, jusqu'à présent, est l'influence des radiations sur la nutrition des tissus.

Dans les plantes, la formation de la chlorophylle n'a pas lieu (sauf de très rares exceptions) dans l'obscurité. Les parties les plus actives du spectre sont la rouge orangé et la violette ; pour les autres fonctions, telles que la direction de la tige, des feuilles et des fleurs, la partie chimique du spectre est la seule véritablement active.

Nos connaissances relativement à l'influence des diverses radiations sur les fonctions de la vie animale, assimilation et désassimilation, hématopoèse, etc., sont encore très restreintes. D'après tout ce qui a été publié jusqu'ici, il semble que l'action favorable sur le développement des œufs des animaux, sur l'augmentation du chimisme respiratoire et des oxydations des tissus, et sur l'accroissement de l'activité karyokinétique doive être attribuée à la partie du spectre la plus riche de rayons chimiques.

Mes recherches démontrent l'action évidente de la radia-

tion sur le processus ozénique et sur les suppurations auriculaires, mais il n'est pas possible d'en tirer des conclusions fondées touchant l'efficacité plus ou moins grande des diverses parties du spectre.

C'est seulement en utilisant séparément les diverses radiations visibles et invisibles du spectre, celles des rayons X, des rayons uraniques ou du radium, qu'il sera possible de décider quelles sont celles auxquelles on doit attribuer une plus grande puissance.

Quel que soit le résultat de ces études, il est certain, que l'efficacité de la radiation est démontrée et qu'on peut obtenir avec elle, dans l'ozène et dans les otites suppuratives, des résultats que je n'ai jamais obtenus avec aucun autre moyen thérapeutique.

La radiothérapie présente cependant des difficultés pratiques, inhérentes à la durée du traitement, à l'installation et au fonctionnement des appareils nécessaires. C'est pour ces raisons que, *suivant l'exemple donné par Finsen*, pour le traitement du lupus, *j'ai* fondé à Turin un Institut de *Photo et Radiothérapie pour le traitement de l'ozène et des otites purulentes chroniques.*

LXXVe RÉUNION

DES NATURALISTES ET MÉDECINS ALLEMANDS

(SECTION D'OTOLOGIE)

Séances des 22 et 23 septembre 1903.

M. Grunert. — **La pathologie et l'anatomo-pathologie de l'oreille dans les dix dernières années. Résultats thérapeutiques** (*Archiv f. Ohrenheilk.*, t. LX, nos 1, 2, 3 et 4.)

Travail de compilation (75 pages, 186 indications bibliographiques) dont on nous permettra de ne donner que les parties essentielles.

Bactériologie. — L'oreille moyenne normalement ne renferme pas de microbes, soit que sa muqueuse possède des propriétés bac-

téricides spéciales, soit que les cils vibratiles de la trompe qui se déplacent de l'oreille vers le pharynx la mettent à l'abri de toute infection ascendante dans les conditions ordinaires.

Toute otite moyenne suppose une salpingite préexistante; l'oreille peut toutefois s'infecter également par voie sanguine, comme cela a été démontré pour les otites tuberculeuses, diphtéritiques et, moins nettement, pour les prétendues ostéomyélites du temporal.

Le grand ennemi de l'oreille et de la mastoïde est le streptocoque; après viennent le pneumocoque, le staphylocoque et le bacille de Koch. L'otite pneumococcique se distingue de toute autre par sa bénignité relative; localisée à la caisse, elle dure peu de temps; elle se propage souvent au delà de l'oreille et occasionne la plupart des abcès sous-duraux; elle guérit fréquemment au niveau de la caisse avant d'attaquer la mastoïde.

L'otite aiguë devient chronique quand il y a surinfection (staphylocoques et saprophytes) et quand des dispositions anatomiques spéciales entretiennent les lésions premières.

Comme autres bacilles, on a trouvé dans le pus otitique le bacille de Löffler, le bacterium coli, l'actinomycose, le bacterium aerogenes, des blastomycetes, le pseudo-bacille diphtérique.

Conclusions pratiques : il faut préserver la trompe de toute infection et de toute irritation mécanique (otite consécutive à la douche nasale, aux bains froids, otites des priseurs de tabac). Quand il y a otite, il faut faciliter l'écoulement et empêcher le passage à la chronicité par l'antisepsie du nez, de la gorge et de la bouche, mais aussi du conduit et du pavillon où il se cache pas mal de saprophytes.

Otite des nourrissons. — S'il s'agit d'une véritable otite, — et c'est ce que Viellard dernièrement encore a nié, — ce ne peut être qu'une otite par corps étranger (liquide amniotique); elle n'aurait donc rien à faire avec la résorption du tissu gélatineux qui remplit la caisse chez le fœtus. Le peu d'intensité de la réaction locale fait que le tympan se perfore rarement; les complications endocraniennes sont rares parce que la trompe est large et courte; les complications intestinales sont plus fréquentes parce que les matières septiques peuvent être dégluties.

Otites et maladies générales. — L'otite des diabétiques n'est nullement une otite spécifique et si elle se distingue des otites banales par sa grande malignité et ses tendances destructives, c'est qu'elle évolue sur un terrain affaibli, luttant avec peu de ressources contre n'importe quelle infection locale; elle demande à être traitée éner-

giquement et paracentèse et trépanation sont indiquées dès qu'il y a le moindre symptôme alarmant. Le danger d'opérer un diabétique n'est pas aussi grand qu'on l'a toujours prétendu, bien que le coma diabétique vienne encore assez souvent compromettre le résultat de l'opération ; il est donc préférable de n'opérer que des malades ayant déjà suivi un traitement diabétique.

Les complications endocraniennes otitiques peuvent donner lieu à du diabète.

La diathèse unique est généralement considérée comme une cause fréquente de l'otite scléreuse bien que la preuve anatomique n'en ait jamais été donnée.

L'anémie pernicieuse attaque de préférence l'oreille moyenne; la leucémie, l'oreille interne.

L'otite rubéolique est caractérisée par de l'énanthème de la muqueuse de la caisse. La diphtérie se complique souvent du côté de la caisse, bien que l'otite diphtérique soit des plus rares. L'otite tuberculeuse donne lieu souvent à de la paralysie faciale; il y a des otites aiguës qui sont de nature tuberculeuse; beaucoup d'otites infantiles sont tuberculeuses.

Affections de l'oreille et troubles mécaniques. — On a décrit une otite des plongeurs (pénétration des mucosités par la trompe à la suite d'une brusque augmentation de pression), comme on a décrit des rétractions partielles, des hémorragies, voire même des perforations du tympan chez les baigneurs. Voici une nouvelle explication de l'aspiration de l'air de la caisse chez les adénoïdiens : au moment de la déglutition, le voile du palais se soulève, souvent jusqu'à la hauteur du milieu des choanes; quand il y a des adénoïdes, il les comprime et les déplace vers les trompes, d'où obstruction et aspiration consécutive de l'air qui s'y trouve emprisonné.

Varia. — Il est prouvé aujourd'hui que les prétendues communications vasculaires entre l'oreille moyenne et le labyrinthe n'existent pas.

Suivent le relevé de quelques malformations, notamment des anomalies de l'étrier; un exemple d'ostéophyte du marteau; les tumeurs perlées au niveau d'anciennes cicatrices du tympan (migration de cellules épidermiques à travers la perforation, donc premier stade vers le cholestéatome) ; un exemple d'emphysème s-cutané du tympan; des observations de varices, de taches rbutiques, de projections partielles dans les otites aiguës, sous me de mamelons, avec au milieu une perforation étroite et fisseuse.

a carie des osselets peut guérir spontanément, surtout la carie

de la longue apophyse de l'enclume (ce dernier est atteint de carie bien plus souvent que le marteau). Elle reste toutefois passible des traitements les plus radicaux, surtout quand il y a une perforation de la membrane de Schrappnell, ces sortes de perforations prédisposant au cholestéatome.

Il est à peu près inutile de laisser les osselets en place lors d'une intervention radicale sur la mastoïde, l'audition n'a rien à y gagner.

Les polypes de l'oreille renferment des cellules géantes, des kystes et quelquefois même des amas cholestéatomateux.

On a rapporté plusieurs exemples d'hémorragies par la carotide survenues dans le cours d'otites tuberculeuses la plupart du temps.

Le cholestéatome primaire, intra-utérin (inclusion du tissu ectodermique) est excessivement rare. Sont à détacher du groupe cholestéatome : 1° les bouchons épidermiques ou cholestéatomes du conduit ; 2° les cholestéatomes des polypes de l'oreille ; 3° les tumeurs perlées du tympan. Ce qui reste doit être divisé : 1° en cholestéatome genre Habermann — migration du tissu épidermique du conduit dans une oreille qui suppure ; 2° en cholestéatome genre Tröltsch — métaplasie épidermique des cellules épithéliales de la caisse ; 3° en cholestéatome genre Leutert, se rapprochant déjà des tumeurs et constitué par des productions sacciformes, closes de toutes parts, renfermant trois couches : une couche externe ou conjonctivale, une couche moyenne à cellules plates, un noyau central avec les produits de desquamation. Ces derniers cholestéatomes se verraient même en dehors de toute perforation annulaire et seraient dus à des inclusions traumatiques ou accidentelles (lavage) de parcelles épithéliales dans les fongosités d'une oreille qui suppure.

Le tableau anatomique de la sclérose auriculaire a changé du tout au tout dans les dernières années, grâce surtout aux recherches de Politzer. Il ne s'agit là nullement de lésions chroniques de la muqueuse de la caisse, mais d'une affection osseuse, périlabyrinthique dont les foyers, disséminés et toujours indépendants, prédominent autour des fenêtres ; cette localisation explique pourquoi l'ankylose de l'étrier se voit si souvent ; on peut cependant les trouver également au niveau des osselets, des parois de l'attique et du conduit. Anatomiquement, il s'agit de néoformations osseuses à cellules très irrégulières, sans la moindre structure lamellaire, mais à grands espaces médullaires, ce qui leur donne un caractère spongieux, peu résistant ; au début, l'os est simplement conges-

tionné et ce n'est que petit à petit que le nouvel os se forme et remplace l'autre.

L'étude clinique de la sclérose, par contre, semble avoir été délaissée et la thérapeutique particulièrement n'a pas fait un pas de plus. Nous devrions fouiller avant tout les antécédents héréditaires et personnels pour dépister la maladie constitutionnelle que nous ne manquerons certainement pas de trouver à l'origine de toute sclérose de l'oreille; peut-être est-ce la syphilis, peut-être sont-ce les maladies diathésiques, comme la goutte, le rhumatisme, la diathèse neuroarthritique; en tout cas, ce ne peuvent être les maladies inflammatoires du nez et de la gorge, puisque, de tous les constituants de l'oreille moyenne et interne, la muqueuse seule de la caisse n'est pas touchée.

Suit l'énumération de toutes les tumeurs de l'oreille publiées dans ces derniers temps.

M. Alexander. — On confond souvent l'oto-sclérose avec les formes chroniques des otites adhésives ou suppurées et c'est ce qui en a rendu la description clinique un peu confuse.

M. Grunert. — Politzer a eu tort de désigner les altérations osseuses de la sclérose par le terme trop exclusif de « capsulite »; les néo-productions osseuses peuvent, en effet, se rencontrer ailleurs que dans le massif du labyrinthe (capsule du labyrinthe).

M. Alexander. — Je ne me rappelle pas avoir entendu Politzer employer ce terme. La sclérose de l'oreille se caractérise par des productions osseuses nouvelles à l'intérieur du massif, productions qui repoussent petit à petit le tissu osseux préexistant. Qu'il y en ait ailleurs, soit; mais pour qu'il se fasse de la sclérose des oreilles, il faut qu'il y en ait au moins à ce niveau. Nous ignorons encore le pourquoi de ces transformations; d'après les expériences de la clinique, il semblerait qu'il s'agit au début d'un processus inflammatoire.

M. Leutert. — Je ne crois pas avec M. Grunert que la sclérose de l'oreille soit une affection parasyphilitique. Nous la rencontrons de préférence chez la femme; or, on sait que la femme est moins infectée de syphilis que l'homme. Dans le Hessois, où j'exerce, la syphilis ne paraît pas être très fréquente; par contre, la sclérose l'est autant que partout ailleurs et je crois que j'en vois autant que les confrères.

J'ai fait souvent la remarque qu'une oreille scléreuse qui suppure entend mieux qu'une oreille scléreuse sèche, sans perforation ni inflam-
tion aiguë.

. Alexander. — L'amélioration dans ce cas n'est que passagère, et ne
e que ce que dure l'otite inflammatoire. On a de différents côtés et par
rs moyens cherché à provoquer de ces otites aiguës chez les scléreux
r améliorer leur audition, mais en raison du mauvais résultat définitif
e crois pas que ce soit là une pratique prudente et bonne à suivre.

M. Konietzko. — **Un cas d'otite moyenne diphtéritique.**

Une jeune fille de dix-huit ans souffre de bourdonnements d'oreille depuis quelques jours, quand brusquement son oreille droite se met à suppurer sans qu'il y ait eu la moindre sensation de douleur. A l'examen de la malade, on trouve quelques taches punctiformes sur les amygdales et une température un peu au-dessus de la normale. Diagnostic : catarrhe purulent de l'oreille droite, otite inflammatoire à gauche, amygdalite folliculaire. En l'espace de quelques jours, la température remonte, les douleurs deviennent violentes et le nerf facial se paralyse du côté droit d'abord, du côté gauche ensuite. Le cathétérisme fait sortir une membrane à travers la perforation à droite; on fait la paracentèse à gauche; une membrane tout à fait pareille se fait jour à travers les lèvres de l'incision. L'examen bactériologique du pus et des membranes fit découvrir la présence de strepto et de staphylocoques, ainsi que de bacilles de Löffler; les membranes étaient constituées par un lacis de fibrine renfermant des globules rouges et blancs, des amas fibrineux, du tissu de granulations, de nombreux streptocoques et staphylocoques. L'injection de sérum fit tomber la fièvre et releva l'état général. Les membranes se détachèrent petit à petit, et la suppuration devint rapidement profuse. Le traitement consistait en instillations d'eau de chaux, en insufflations d'air par le cathéter, en lavages par la trompe; la paralysie fut soignée par l'électricité comme d'ordinaire. On n'avait pas pensé à examiner l'exsudat punctiforme sur les amygdales; il n'avait été observé que tout à fait au début, mais il était probablement de nature diphtéritique. L'otite inflammatoire a dû s'infecter secondairement à travers la trompe d'Eustache.

MM. Leutert et Alexander regrettent qu'on n'ait pas fait d'inoculations avec les produits de culture. Comme il y a pas mal de bacilles pseudo-diphtéritiques, on ne peut guère compter que sur l'inoculation pour savoir s'il s'agit d'un véritable cas de diphtérie.

M. Grunert. — Le diagnostic de diphtérie nous a été donné par l'institut bactériologique de la Faculté.

M. Alexander. — **La chirurgie de la veine jugulaire interne.**

Autre exposé de la méthode d'utilisation du bout périphérique comme tube de drainage après fixation dans l'angle supérieur de la plaie du cou. Quand la jugulaire renferme du sang liquide, il faut attendre deux à quatre jours avant d'ouvrir le bout périphérique. (Sera publié dans les *Archiv f. Ohrenheilk.*)

M. Leutert demande si le procédé a déjà fourni ses preuves et s'il assure un drainage parfait.

M. Grunert. — L'idée de rouvrir la jugulaire une fois liée n'est pas nouvelle, mais l'originalité du procédé d'Alexander consiste dans la suture avec la peau et dans ce qu'il faudrait l'appliquer à tous les cas. Je proteste si l'on veut prétendre qu'au delà de la fistule cutanéo-jugulaire, nous ne puissions plus rien contre la pyohémie otique. Les autres méthodes de drainage, telles que la mise en place d'un drain ou d'une lanière de gaze échouent : 1° quand la lumière de la jugulaire se ferme trop tôt; 2° quand le bulbe est le siège de la thrombo-phlébite; dans ce dernier cas, il y a même urgence de laisser là tout moyen de drainage et d'aller droit au bulbe. Qu'on me démontre qu'avec ce procédé la mise à nu du bulbe n'est plus nécessaire et qu'il assure la perméabilité du canal de la jugulaire et je l'emploierai volontiers, sinon je le considérerai comme une complication inutile de l'opération.

M. Alexander. — Nous avons employé mon procédé dans à peu près quinze cas et il nous a toujours donné ce que l'on peut en attendre, c'est-à-dire un drainage parfait par le bout périphérique. On ne peut pas lui demander d'assurer infailliblement la guérison; nous savons trop bien que dans la pyohémie otique l'infection du sinus et de la jugulaire n'est pas tout et qu'il y a bien d'autres complications qui entrent en ligne de compte. On verra, dans les observations que je publierai, que dans les cas avec mort le drainage de la jugulaire et du bulbe avait toujours paru des plus satisfaisants.

Je suis loin de prétendre que mon procédé réponde à toutes fins, mais je crois qu'on arrivera ainsi à éviter plus d'une fois la mise à nu du bulbe. Inutile aussi de dire qu'il ne peut prétendre à être l'intervention ultime après laquelle nous n'avons plus qu'à nous croiser les bras. Pour ce qui est de la perméabilité constante du canal de la veine, je la crois assurée parce que je fixe le bout périphérique par des sutures superficielles, tangentes à la paroi : la lumière du conduit est donc respectée. La petite intervention en question ne me semble pas devoir beaucoup compliquer l'opération principale, puisqu'elle ne dure que de une à trois minutes au plus.

M. Alexander. — **Démonstration des tubes en verre de Politzer servant à appliquer les greffes de Thiersch dans les cavités de trépanation.**

Il s'agit de tubes en verres à extrémité renflée, en boule sphé-
-ique; la petite boule est percée de trous; on met la greffe, face
dermique contre le verre, sur la boule et on l'introduit dans la
ité de trépanation; on n'a qu'à souffler par l'autre extrémité
porte un tuyau en caoutchouc pour détacher la petite mem-
ne et l'accoler là où l'on veut.

'application est faite du sixième au vingtième jour post-opéra-

toire ; la cavité; ne doit presque plus sécréter et être bien tapissée de granulations; la plaie rétro-auriculaire doit être fermée et il faut avoir fait un lambeau de Körner. Quelques heures avant, on fait un lavage à l'eau stérilisée et un nettoyage à l'eau oxygénée à 6 o/o, puis on tamponne avec de la gaze stérilisée.

Les greffes sont maintenues en place à l'aide de petits tampons. Le premier pansement est fait quatre jours après; souvent en ce moment les greffes tiennent déjà solidement.

M. Leutert. — **Les difficultés de l'expertise dans le cas d'extraction malheureuse de corps étranger par le conduit auditif** (*Archiv f. Ohrenheilk.*, t. LXI, n° 1 et 2).

On m'amène un garçon de quatre ans qui, il y a quelques jours, se serait fourré un petit pois dans l'oreille gauche. Le médecin consulté aurait essayé de sortir le corps étranger à l'aide d'une épingle à cheveux, sans s'éclairer autrement qu'à la lumière du jour; il aurait fait mal à l'enfant et l'oreille aurait saigné. N'ayant pas pu réussir, il aurait conseillé aux parents d'aller voir un spécialiste.

L'oreille droite paraît normale; il n'y a pas de végétations. Le conduit auditif gauche est fortement boursouflé, il y a un peu de sang et une goutte de pus à l'entrée du méat. Je fais un lavage, mais l'eau sort par le nez en jet continu, bien que la pression ait été très faible. L'enfant se laisse examiner sans bouger. Je fis un pansement sec et je dis au père de me ramener le petit huit jours plus tard si tout allait bien. Quand il revint, au bout des huit jours, le conduit était partiellement dégonflé et je pus voir une déchirure du tympan, le long du manche, séparant la membrane de son insertion malléolaire. Aucune trace d'un corps étranger. Il y avait une suppuration des plus minimes; absence complète de fièvre et de douleurs. Je fis un nouveau pansement pour huit jours, après quoi, le conduit ayant repris ses dimensions normales, je pus voir un corps sphérique sur le plancher de la caisse. La moitié inférieure du tympan avait disparu; le quadrant antéro-supérieur était détaché de son insertion martellaire, le quadrant postéro-supérieur ne présentait rien de particulier; le marteau occupait sa place ordinaire; la muqueuse de la caisse était légèrement hyperémiée, à peine gonflée. Il me fut impossible de sortir le corps étranger avec la seringue, l'eau sortant de suite par le nez et je dus aller le chercher par en arrière, après décollement du pavillon. La suppuration, toujours très faible, persista encore

pendant quinze jours. Le quadrant antéro-supérieur reprit complètement ses adhérences avec le marteau, mais la régénération du tympan n'alla pas plus loin; il resta une grande perforation inférieure, réniforme, s'étendant un peu plus en arrière et en haut.

Trois semaines après l'opération, l'enfant rentra chez lui, complètement guéri, à part sa perforation; la voix chuchotée était entendue à 10 centimètres; l'audition des sons graves (diapason C_1) était franchement mauvaise, celle des sons aigus (diapason Fis^4) un peu amoindrie.

Le père attaque le médecin en dommages-intérêts et on me charge de l'expertise. On me demande de dire : 1° si le confrère a agi contrairement aux règles de l'art; 2° si le dommage causé l'a été par la faute du médecin. Le plaignant se base sur le fait que les tentatives d'extraction ont été faites sans le secours du miroir et avec une instrumentation défectueuse. On ne me dit pas si le corps étranger avait été visible sans éclairage; j'ignore également à quelle profondeur il était engagé.

Première question. — Personnellement et dans ma pratique ordinaire, je rejette autant les tentatives d'extraction faites à l'aveugle que l'emploi de n'importe quel instrument en dehors de la seringue à injection, et quand je n'arrive pas avec ce dernier moyen (il me réussit dans la grande majorité des cas), j'endors mon malade, surtout quand il s'agit d'un enfant, et je vais chercher le corps étranger par voie rétro-auriculaire. Mais dans l'espèce je n'avais pas à rendre compte de mes préférences personnelles, le médecin pouvant ne pas être du même avis; ou plutôt il pouvait, dans les auteurs classiques lui servant de guide, avoir puisé des renseignements lui permettant d'extraire un corps étranger de l'oreille à l'aveugle, avec une épingle à cheveux et sans faire de seringuage préliminaire. Et effectivement, parmi les manuels courants, les uns insistent très peu ou même pas du tout sur la nécessité absolue d'un bon éclairage, d'autres permettent l'extraction instrumentale en dehors de toute narcose, d'autres enfin recommandent expressément les épingles à cheveux, et si nous sommes tous plus ou moins d'accord pour regarder le serin-
ge comme le meilleur moyen d'extraction et comme celui qui
t être essayé le tout premier, il y a des auteurs, comme
rtmann, dont le livre justement est fort répandu, qui n'en veu-
t pas pour certains corps étrangers, et Kirschner et Kümmel,
ne le croient pas bien supérieur aux moyens instrumentaux.
ne pouvais donc déclarer comme contraire aux règles de l'art

une méthode admise sinon prônée par des auteurs connus, et je dus conclure par la négative.

Deuxième question. — Le dommage causé l'a-t-il été par la faute du médecin? L'otite externe et la déchirure du tympan le long du marteau étaient manifestement des lésions traumatiques, mais à qui la faute? au médecin ou à l'enfant qui avait pu faire un mouvement brusque et se blesser lui-même? Quant à la diminution de l'audition, aucune hésitation naturellement de la part des parents; leur enfant avait bien entendu jusque-là et s'il n'entendait plus maintenant du côté gauche, cela ne pouvait évidemment tenir qu'à l'intervention intempestive du médecin. Je ne devais en bonne justice me rendre à une argumentation aussi simpliste; l'oreille n'avait jamais été examinée par quelqu'un de compétent, impossible donc de savoir d'une façon certaine si elle avait été vraiment aussi bonne que le disaient les parents, et vous savez aussi bien que moi que pas mal de surdités unilatérales et d'otorrhées même très prolongées passent souvent inaperçues de l'entourage. La déchirure anté-martellaire était guérie, il n'y avait pas eu de déplacement des osselets; restait donc encore cette grande perforation réniforme en-dessous du marteau. Était-elle bien d'origine traumatique et n'était-elle pas plutôt le reste d'un ancien écoulement?

En raison de la facilité avec laquelle le tympan se régénère après les déchirures traumatiques et même les ablations des osselets, surtout quand, comme c'était le cas ici, l'anneau tympanal est intact, en raison aussi de l'absence de tout symptôme réactionnel intense qui aurait pu expliquer une aussi grande perte de substance (pas de fièvre, pas de douleurs, aucun écoulement abondant, la muqueuse de la caisse paraît peu malade puisque l'eau du lavage sort librement par la trompe), je ne fis aucune difficulté pour admettre cette dernière hypothèse.

Mes conclusions furent donc les suivantes :

1° En l'absence de tout renseignement exact sur l'état du tympan et de l'audition antérieurement au traumatisme, il est difficile de dire si le traumatisme en question a entraîné la diminution de l'audition;

2° La façon d'opérer du médecin est certainement la plus mauvaise qu'il ait pu employer, mais on ne peut pas dire qu'elle soit contraire aux règles de l'art, puisque des auteurs connus recommandent l'extraction par instruments sans insister d'une façon particulière sur la nécessité de s'éclairer au miroir et d'endormir le malade, au moins quand il s'agit d'enfants.

M. Alexander. — Il me semble que la faute commise est des plus manifestes, et n'importe qui a passé par une clinique d'otologie doit savoir qu'un corps étranger ne doit s'enlever qu'avec le secours du miroir frontal. La marche à suivre est indiquée on ne peut plus exactement dans Politzer et la valeur du seringuage, notamment, y est on ne peut plus justement appréciée; on ne peut cependant pas se passer de recourir aux instruments d'extraction quand, par exemple, des essais infructueux ont déjà été faits ou quand il faut arriver à un résultat de suite dans la première séance.

Pour ce qui est de la grande perforation persistante, je suis du même avis que M. Leutert; elle doit être le résultat d'une ancienne otite purulente chronique.

M. Loewe — J'emploie communément des crochets à bouts arrondis.

M. Schmidt. — Les instruments d'extraction de Hartmann m'ont toujours satisfait et j'arrive presque toujours sans chloroforme.

M. Gradenigo. — Il me semble que la perforation qui a persisté n'est qu'une autre conséquence du traumatisme subi. M. Leutert dit ceci : « L'enfant n'aurait pas été aussi facile à examiner si le médecin l'avait fortement blessé ; » mais n'y a-t-il pas des enfants qui supportent sans bouger même des opérations un peu douloureuses? Le peu de réaction du côté de la muqueuse de la caisse, l'écoulement de l'eau par le nez ne font que confirmer mon opinion.

Quant aux manœuvres d'extraction employées, elles ont été naturellement des plus malheureuses, mais je suis d'avis que l'extraction par instruments est permise quand le lavage est resté sans effet; elle est facile avec des crochets mousses surtout — et c'est ce qu'il faut toujours faire chez l'enfant — quand on donne du chloroforme.

M. Bresgen. — Je me range à l'avis de M. Leutert et je me rappelle avoir vu un cas pareil : un enfant avait reçu une gifle; il se plaignait quelque temps après d'un écoulement d'oreille; l'otite suppurée, d'abord regardée comme d'origine traumatique, fut reconnue plus tard, une fois qu'on eût bien pris ses renseignements, comme une récidive d'une ancienne otite scarlatineuse.

M. Leutert. — Je répondrai à M. Alexander que le médecin en question pouvait très bien ignorer les préceptes de Politzer et qu'il ne lui manquait pas de traités allemands où il pouvait avoir puisé ses connaissances otologiques.

Je vois que la Société n'est pas d'accord pour rejeter l'emploi des instruments d'extraction. Je vous soumettrai donc les propositions suivantes, qui résumeraient une méthode sur laquelle nous nous mettrions facilement ccord et dont la non-observation devra désormais être regardée comme e faute grave contre les règles de l'art :

1° L'extraction des corps étrangers de l'oreille dans les cas récents ne t être tentée qu'à l'aide de la seringue. Les seringuages seront répétés t qu'il le faudra, à moins que des symptômes graves ne nous forcent ir autrement.

Ne sauraient être admis comme exception à la règle que deux cas : 1° quand le tympan est déjà perforé et que, la trompe étant béante, aucune *vis a tergo* n'étant possible avec un courant d'eau, l'eau passera entièrement par le nez; 2° quand le corps étranger est assez mou pour pouvoir facilement être pincé avec une pince à crochet; exemple : un morceau d'ouate ou de lard, mais non pas un fruit de légumineuse.

2° Le lavage, même répété, n'a-t-il donné aucun résultat, le médecin pourra, chez l'adulte et en se servant de l'éclairage à la lumière réfléchie, se servir d'un instrument approprié; il n'agira ainsi chez l'enfant que s'il est sûr de passer à côté du corps étranger sans toucher les parois du conduit; autrement et dès qu'il y aura le moindre écoulement de sang, il donnera du chloroforme. Si insuccès, il passera par la voie rétro-auriculaire.

3° Des tentatives d'extraction ont-elles été faites et le conduit auditif a-t-il été blessé, il attendra jusqu'à ce que les lésions produites soient guéries et agira après comme pour les cas récents, à moins que des symptômes alarmants ne lui forcent la main; il fera alors l'extraction le sujet étant endormi.

Il n'y a pas longtemps, j'ai de nouveau examiné l'oreille. Il n'y a plus eu d'écoulement, l'entourage n'en a pas vu, et à l'examen rien qui eût pu faire conclure à une récidive de suppuration. Le tympan avait presque entièrement disparu; il n'en restait plus qu'un bord tout à fait à la périphérie; le marteau était fortement retracté en arrière; l'audition était restée la même. Comment expliquer ce nouveau changement? Je dus admettre que le paquet vasculaire avait été intéressé lors de la déchirure antimartellaire, d'où thrombose des vaisseaux nourriciers et résorption progressive du tympan avec ses conséquences sur l'audition. Le cas permettait maintenant une autre interprétation, la perte de substance et la diminution de l'audition pouvant être mises sur le compte du traumatisme, et je n'ai pas manqué de le faire savoir à qui de droit. Malgré tout, je ne me suis pas permis de formuler un jugement définitif; il m'aurait fallu, pour cela, un certificat de médecin constatant que le tympan et l'audition avaient été normales à peu près six mois avant l'accident.

M. Alexander. — **Préparations histologiques concernant l'otite leucémique.**

M. Alexander a eu l'occasion d'observer 15 cas d'otites leucémiques dont 12 avec autopsie. Au lieu de commencer par décalcifier, ce qui à cause du passage dans l'eau après amène fatalement des glissements dans le labyrinthe membraneux, il n'a décalcifié ses préparations qu'une fois l'inclusion à la celloïdine bien terminée et a pu ainsi employer une solution d'acide bien plus forte (jusqu'à 12 o/o); l'acide pénètre aussi bien tout en mettant moins de temps.

a) *Troubles mécaniques.* — Les hémorragies et les infiltrations

intra-labyrinthiques peuvent amener des déchirures des parois membraneuses; les lambeaux restent en place ou sont déplacés; dans le dernier cas, la résorption des lambeaux est la règle. Alexander montre une préparation où l'infiltration du ligament spiral externe avait complètement obstrué tout le canal endolymphatique. Les hémorragies périlymphatiques compriment les parois des canaux endolymphatiques au point que souvent ces derniers sont réduits à l'état de fentes étroites. Quand il y a du sang dans les deux espaces, les parois intermédiaires sont ordinairement déchirées. Les mêmes phénomènes de compression et de dissociation se retrouvent au niveau des ganglions et du nerf acoustique.

b) *Troubles inflammatoires.* — Ils consistent avant tout en infiltrations leucémiques des parties membraneuses, du ligament spiral, du nerf, des ganglions et du tissu conjonctif qu'on trouve à la partie inférieure du labyrinthe.

c) *Troubles secondaires.* — Les lésions secondaires les plus connues sont les néoformations osseuses et conjonctives dans le labyrinthe, puis les dépôts de pigment du sang. Pour ce qui concerne ces derniers, il ne faut pas confondre et considérer comme tels la légère augmentation de pigment qu'on voit quelquefois même en dehors de tout état pathologique. Mais il y en a d'autres. C'est ainsi que les cellules sensitives et même, dans les cas avancés, les cellules d'appui et les cellules pariétales peuvent disparaître; tout épithélium qui disparaît est remplacé par un épithélium plus petit, à cellules plus plates. Dans l'organe de Corti, les cellules ciliées, d'abord, puis les piliers externes et internes sont résorbés; la papille basilaire s'aplatit et peut même disparaître complètement. La crête spirale devient de moins en moins saillante; le ligament spiral se liquéfie; la strie vasculaire s'atrophie. Au niveau des éléments nerveux, peu ou presque pas d'atrophie (compression par des caillots), mais plutôt des phénomènes de dégénérescence tenant à des infiltrats interfibrillaires. Somme toute, c'est la cellule ciliée ou sensitive qui est le plus sensible, après vient la cellule nerveuse du ganglion; les fibres nerveuses et le reste du labyrinthe membraneux semblent moins irritables; la membrane otolithique, la cupule et la membrane de Corti sont très résistantes et ne disparaissent que dans les cas très avancés.

M. Blau. — **L'acide salicylique et son action sur l'organe auditif.**

Ses expériences ont été conduites de la même façon que celles

que Wittmaack a faites dans le temps à propos de la quinine. Les corpuscules de Nissl furent trouvés agglomérés dans une masse indistincte, absolument connue dans la préparation de Wittmaack.

M. Ostmann. — **Mensuration acoumétrique.**
Démonstration de la méthode de l'auteur sur un malade.

M. Alexander. — **Le développement et les particularités anatomiques intéressantes de l'oreille interne de l'Echidna aculeata.**

M. Wassuji. — **La distribution des fibres élastiques dans l'oreille.**

(*Archiv f. Ohrenheilk.*, t. LXI, nos 1 et 2.) Dr Bertemes.

REVUE GÉNÉRALE ET ANALYSES

BOUCHE ET PHARYNX BUCCAL

Sur la contagion de l'angine de Vincent, par le Dr S. Costa.

L'auteur a eu l'occasion d'observer quatre cas d'angine de Vincent. L'étude de ces faits lui semble plaider en faveur de la contagiosité de l'affection.

La contagion paraît se faire surtout au début. La durée de l'incubation varierait entre six et sept jours.

Dans tous les cas, la contagion est limitée à un périmètre assez restreint. Elle peut se produire soit directement de bouche à bouche, soit par l'intermédiaire des objets usuels : pipes, crayons, porte-plumes.

Il est permis de penser que le processus contagieux peut aussi se transmettre par les particules de salive ou de mucus projetés pendant la toux ou la conversation. (*Presse méd.*, 16 déc. 1903.)

Dr G. Dupond.

NEZ ET PHARYNX NASAL

Recherches sur la gymnastique respiratoire, par le Dr Rosenthal.

« La cure de gymnastique respiratoire, dit l'auteur, est

le complément physiologique de la guérison anatomique obtenue par l'ablation des végétations adénoïdes, des amygdales hypertrophiées, ou de tout obstacle à la respiration nasale. »

Elle s'adresse à tous les gens qui ont pris l'habitude, par gêne mécanique prolongée, de mal respirer par le nez et chez lesquels la disparition opératoire de l'obstacle n'a pas amené, comme elle le fait d'ordinaire, une respiration nasale facile et régulière. Chez ces malades, le thorax reste étroit, les poumons inutilisés en partie et enclins à se tuberculiser. Pour leur rendre leur perméabilité intégrale, pour obtenir un développement normal de la cage thoracique, encore faut-il connaître les défauts de l'un et de l'autre et diriger un traitement approprié à chaque cas particulier : ce qui revient à dire, et l'auteur insiste sur ce point, que la gymnastique respiratoire ne saurait être confiée à des mains inexpérimentées, que le médecin seul est capable de la diriger. Lui seul, en combinant les mouvemnts respiratoires avec les mouvements musculaires, en s'assurant, par l'auscultation, de l'efficacité de ses manœuvres, saura obtenir, en quelques semaines, une guérison rapide. *(Ann. des Mal. de l'oreille*, n° 1, janvier 1904.) Dr Brindel.

LARYNX ET TRACHÉE

A propos de la laryngectomie, par MM. Le Bec et Réal.

Les auteurs restent partisans de la laryngectomie, malgré les heureux résultats rapportés par F. Semon au Congrès de Swansea, concernant la thyrotomie.

Ils s'appuient, pour maintenir leurs précédentes conclusions, sur des statistiques dont nous ne nions pas l'exactitude, mais qui sont établies dans des conditions totalement différentes.

Ils avouent que la laryngectomie est une opération diffi- e et périlleuse. Pourquoi donc recourir d'emblée à une le intervention quand la thyrotomie est, somme toute, si nigne, surtout depuis qu'on ne laisse plus une canule à meure après l'opération?

La thyrotomie a ses indications, la laryngectomie les

siennes; cette dernière restera toujours, à notre avis, comme un pis aller quand l'ouverture simple du larynx n'aura pas ou ne pourra donner aucun résultat. (*Ann. des mal. de l'oreille*, n° 1, janv. 1904.) Dr BRINDEL.

Sur l'action des muscles crico-thyroïdien et thyro-aryténoïdien interne, par MM. JÖRGEN MÖLLER et J. F. FISCHER, de Copenhague.

On est loin de s'entendre sur l'action de deux muscles importants du larynx : le crico-thyroïdien et le thyro-aryténoïdien interne : on s'accorde à reconnaître qu'ils s'unissent pour donner naissance à la voix, mais tandis que les uns pensent que le crico-thyroïdien, par sa contraction, régularise la hauteur des sons, d'autres attribuent cette action au thyro-aryténoïdien interne.

En ce qui concerne l'action du muscle crico-thyroïdien, tout le monde est d'avis qu'il rapproche l'un de l'autre les cartilages cricoïde et thyroïde; mais pour les uns le cricoïde est le point fixe, pour d'autres (Longet, Jeleuffy, Zuckerkandl, Jurasz), le thyroïde est immobile. Les uns pensent encore que, par la contraction plus ou moins complète de ce muscle, on a les différentes hauteurs des tons; les autres prétendent qu'il ne fait que donner une certaine tension à la corde vocale et qu'au contraire, la gamme des hauteurs des tons est parcourue par les différents degrés dans la contraction du muscle thyro-aryténoïdien. Certains, comme Ewald et Luschka, pensent, en effet, que pour que le thyro-aryténoïdien puisse exercer son action, il faut que le crico-thyroïdien lui serve d'antagoniste.

Les auteurs ont eu recours à l'emploi des rayons de Röntgen et, dans une série de radiographies, ont réussi à obtenir une série d'images qui les a complètement éclairés sur l'action du muscle crico-thyroïdien. L'examen était fait ainsi : l'ampoule productrice de rayons était placée sur le côté droit du larynx, de sorte que son foyer fût dans le même plan horizontal que l'espace séparant les cartilages thyroïde et cricoïde, et qu'une ligne allant perpendiculairement du foyer au plan sagittal du corps arrivât au bord

antérieur du cricoïde. La distance entre le larynx et l'anticathode atteignait 45 centimètres; le temps d'exposition variait de 12 à 15 secondes. La plaque photographique (Lumière 7 × 9 centimètres), entourée de papier noir, était pressée sur le côté droit du larynx, de sorte qu'elle était parallèle au plan sagittal du corps. La personne examinée, âgée de soixante-sept ans, avait une voix normale. Ce choix était indiqué afin d'obtenir une image assez précise, grâce à un certain degré d'ossification des cartilages; chez les jeunes sujets, si l'on voit, la plupart du temps, assez nettement le contour du thyroïde, il est impossible de délimiter celui du cricoïde.

Dans une série de figures annexée à l'article, on voit la position des deux cartilages d'abord pendant la respiration régulière, puis pendant que le sujet chante successivement les tons d'une octave, notamment les tons de *a* à *g*.

Tandis que l'écartement antérieur entre les deux cartilages dans la respiration calme est de 15 millimètres, elle est, dans l'émission du son *g*, de 7 millim. 1/2 seulement. Par l'examen des différentes radiographies, on voit que plus la note chantée est élevée, plus l'espace entre le cricoïde et l'aryténoïde devient minime; cependant, l'échelle des degrés n'est pas tout à fait régulière, ce qui peut tenir à la grande mobilité des parties examinées, quelques légers changements dans la position de la source lumineuse, la différence de vigueur du souffle, etc.

A l'aide de trois grains de plomb servant de repère, fixés sur le bord antérieur du sterno-cléido-mastoïdien, les auteurs ont pu se convaincre que c'est le cricoïde qui est mobile et qui exécute un certain mouvement d'ascension, le thyroïde restant fixe.

Les épreuves radiographiques n'ont pas été complètement satisfaisantes en ce qui concerne l'émission du même ton n voix de fausset ou en voix de poitrine; il semble toutefois que l'espace est plus grand dans la première que dans ı deuxième.

Les différents auteurs ne sont pas d'accord non plus sur 'action du muscle thyro-aryténoïdien interne. Pour quel-

ques-uns (C. Mayer, Rühlmann, Gottstein), ce muscle, par sa contraction, relâche la corde vocale; pour les plus nombreux, au contraire, cette contraction produit une certaine tension de la corde vocale.

Par un dispositif ingénieux construit par lui, J. Möller a pu se rendre compte que le muscle thyro-aryténoïdien interne, par sa contraction, contribue à la tension de la corde vocale : il rend rectiligne celle-ci, dont la contraction du crico-thyroïdien seul rendrait le bord libre de plus en plus concave. Les deux muscles concourent donc ensemble à la tension des cordes vocales et à l'émission des différents tons. (*Archiv f. Laryngol. und Rhinol.*, 50e vol., t. I, p. 72. Berlin, 1903.) H. Bichelonne.

OREILLES

Des manifestations auriculaires dans l'hystérie traumatique (*Manifestation of traumatic hysteria in the organe of hearing*) par M. E. Barth.

Un homme âgé de trente et un ans, sans antécédents héréditaires ou personnels suspects, eut, à la suite d'un plongeon qu'il a fait en se baignant, une hémorragie très légère de l'oreille gauche, suivie bientôt d'une diminution de l'ouïe du même côté. L'inspection la plus minutieuse de l'oreille gauche, pratiquée très peu de temps après l'accident, n'a pas révélé la moindre lésion objective ni du côté de l'oreille ni du côté des organes voisins : nez, pharynx, naso-pharynx.

Quelques jours plus tard, on put constater une anesthésie à peu près complète de toute la moitié gauche du corps, une insensibilité au contact, à la douleur, à la température, le perte du sens musculaire. L'insensibilité s'étendait également à la muqueuse nasale, buccale, pharyngée, laryngée et linguale du côté gauche, au point que le patient ne trouvait pas les différences entre les substances amères, salées et sucrées, et que sa fosse nasale droite étant obtruée il ne distinguait pas, par la fosse nasale gauche, les odeurs les plus fortes. La pupille gauche réagissait faiblement à la lumière; la sensibilité de la conjonctive gauche avait dis-

paru et le réflexe cornéen gauche était aboli. Les deux champs visuels étaient rétrécis, le gauche plus que le droit. L'œil gauche ne distinguait pas les couleurs, l'œil droit était aveugle pour la couleur verte seulement.

La sensibilité du conduit auditif gauche était abolie, celle de la membrane du tympan diminuée, celle de l'apophyse mastoïde était au contraire exagérée. L'oreille gauche était complètement sourde. Le diapason placé sur le front n'était entendu ni par l'oreille gauche ni par l'oreille droite; mais cette dernière en percevait les vibrations par la voie aérienne.

Malgré cette disparition de l'ouïe, le malade avait conservé une perception inconsciente de sons musicaux. C'est ainsi qu'ayant l'oreille droite obstruée par un tampon de cire, il était capable de répéter un son quelconque frappé sur le piano et d'émettre les cinq ou six sons suivants dans l'ordre qu'ils occupent dans la gamme ou dans la mélodie. Il s'embrouillait ensuite, et il fallait de nouveau avoir recours au piano pour le rappeler à l'ordre.

Un phénomène analogue a été observé par l'auteur sur une jeune fille qui, atteinte de surdité bilatérale à la suite d'une émotion violente, n'en avait pas moins conservé la perception inconsciente des sons musicaux. Mais, tandis que cette dernière patiente était complètement guérie au bout de quinze jours, les symptômes que présentent le premier, loin de rétrocéder, manifestent au contraire une tendance à s'aggraver, et ce malgré les moyens de traitement les plus variés essayés pendant des mois. (*Archiv. of. otol.*, XXXII, 6.) Dr S. Jankelevitch.

VARIA

De l'œsophagoscopie et de la trachéo-bronchoscopie directes; en particulier, de l'extraction des corps étrangers des bronches par les voies naturelles, par le Dr J. Guisez, istant d'oto-laryngologie.

L'auteur fait d'abord remarquer l'essor considérable 'ont pris, dans ces dernières années, les méthodes endo- opiques dans le diagnostic et le traitement des affections s cavités naturelles. Après quelques mots d'historique, il

arrive à Killian, qui est le véritable créateur de la trachéo-bronchoscopie directe et qui l'applique systématiquement.

Depuis six mois, M. Guisez a eu plusieurs fois l'occasion d'employer ce précieux procédé d'investigation. En présence des bons résultats obtenus, il croit utile d'exposer à nouveau et en détail cette méthode.

Il décrit d'abord, avec figures à l'appui, l'instrumentation, qui se compose essentiellement d'appareils d'éclairage, de tubes d'exploration et d'instruments d'extraction.

Il donne ensuite des indications précises sur la technique pour l'introduction des tubes : technique un peu différente, suivant que l'on pratique l'œsophagoscopie ou la bronchoscopie.

A propos de la trachéo-bronchoscopie supérieure, qui présente parfois de grandes difficultés, il donne des conseils pratiques sur la position à donner au malade, sur la manière de l'anesthésier, sur la direction à donner au tube pour l'introduire, sur la façon de débarrasser le tube des mucosités, etc.

En résumé, cette méthode est très précieuse pour le diagnostic, et le traitement des corps étrangers de l'œsophage, de la trachée et des bronches. Cependant, on ne devra pas éliminer, à cause d'elle, tous les autres moyens d'exploration et d'examen. De plus, et ce n'est pas là son moindre mérite, elle est absolument inoffensive.

Dans le cours de son travail, M. Guisez constate avec regret que ce procédé de choix, non seulement n'aurait pas encore été appliqué en France, mais y est à peine connu. A ce propos, nous ferons remarquer à M. Guisez que, depuis trois ans, la clinique de M. Moure à l'hôpital Saint-André de Bordeaux, est pourvue de toute l'instrumentation de Killian. La méthode du professeur de Fribourg y est employée couramment chez les malades qui en sont justiciables, et jusqu'à présent elle a toujours donné d'excellents résultats.

(*Presse méd.*, 20 déc. 1903.) Dr G. Dupond.

Le Gérant : R. Chaigneau.

Bordeaux. — Impr. G. Gounouilhou, rue Guiraude, 11.

25e ANNÉE. N° 17. 23 AVRIL 1904.

REVUE HEBDOMADAIRE
DE
LARYNGOLOGIE, D'OTOLOGIE
ET DE RHINOLOGIE

NODULES VOCAUX ET INSUFFISANCE RESPIRATOIRE

Par le Dr J. JOAL, du Mont-Dore.

Un des chapitres de notre monographie, *La Respiration dans le Chant,* est consacré à l'étude des rapports qui existent entre l'élément vibrant et l'élément moteur de la phonation. Nous avons montré que lorsque survenait une baisse dans la capacité thoracique, un surcroît de travail était imposé aux muscles du larynx pour obtenir les notes élevées de la voix. Nous avons établi que l'insuffisance respiratoire était une des principales causes du surmenage laryngé qui se traduit d'abord par des fluxions passagères de la muqueuse, puis par des poussées inflammatoires et enfin par un état catarrhal chronique. Et nous écrivions alors : « La muqueuse se vascularise, son tissu conjonctif s'hyperplasie, ses glandes s'hypertrophient. Au laryngoscope, on voit des cordes dépolies, grisâtres, épaissies; leurs bords libres sont parfois inégaux et présentent de *petits nodules.* »

Déjà donc à cette époque (1893), il nous avait été permis de signaler l'affaiblissement du pouvoir moteur comme l'un des facteurs étiologiques de la laryngite nodulaire. Depuis lors, ces dix dernières années, nous avons eu occasion d'observer un assez grand nombre d'artistes lyriques atteints de te affection, et avons constaté que chez la plupart d'entre la maladie avait les origines multiples du surmenage

laryngé, que fréquemment l'insuffisance respiratoire jouait un rôle actif bien que secondaire; et enfin dans quelques cas isolés, il nous a été impossible de rattacher le développement du nodule à une influence autre qu'à une diminution notable et soudaine de la quantité d'air expiré au spiromètre. Ce sont ces derniers faits, particulièrement intéressants, que nous nous proposons de rapporter ici. Nous discuterons d'abord les principales doctrines mises en avant à propos de l'étiologie et du mécanisme de production des nodules.

La presque unanimité des auteurs admet l'origine inflammatoire du nodule. C'est aussi notre avis. Cependant Garel[1] émet une opinion contraire; il rejette les appellations de *cordite tubéreuse* et de *nodule des chanteurs* parce que l'affection est souvent : « une lésion primitive de la corde vocale qui survient en dehors de tout processus inflammatoire » et parce que dans sa statistique de 144 cas, il n'a rencontré que 46 chanteurs, dont 12 artistes de profession et 34 amateurs ou élèves. Nous estimons que presque constamment la maladie est consécutive à un surmenage vocal aboutissant fatalement à des troubles vasculaires, dont, en cas de disparition au moment de l'examen, on pourra souvent par les commémoratifs reconstituer l'existence antérieure, surtout chez les professionnels qui prennent un plus grand soin de leur voix.

Sur le second point, nos vues s'écartent encore de celles de Garel, qui a trouvé les deux tiers des nodules chez des personnes ne s'adonnant pas au chant. Nous avons, au contraire, noté l'affection dans une assez faible proportion en dehors du monde lyrique, artistes, élèves, professeurs. Ce défaut de concordance dans les résultats de notre expérience réciproque tient évidemment à ce que l'un et l'autre nous pratiquons et observons dans des milieux sociaux dissemblables.

1. Congrès international de médecine, Paris, 1900.

Moure[1] enseigne que les nodules sont assez fréquents pendant l'enfance, par suite de la détestable habitude que l'on a dans bien des écoles de faire chanter en chœur les jeunes élèves, sans procéder préalablement à un classement sérieux des voix. Nous ne saurions contredire à cette thèse. Mais Moure, dans le grand nombre de cas soumis à son observation, a toujours rencontré la lésion chez les enfants faisant la seconde partie, c'est-à-dire la partie grave, et il ajoute : « Cette constatation vient donc confirmer ce que j'ai soutenu à propos de la lésion similaire des adultes, à savoir que les ténors légers sont de tous les chanteurs les plus souvent atteints, que les nodules sont rares chez les barytons et à peu près exceptionnels chez les basses. D'après mon expérience, les altérations vocales semblent se produire de préférence chez les personnes parlant ou chantant dans un registre grave, alors qu'elles sont douées d'une voix de ténor ou de soprano. »

Certes, nul plus que nous ne croit aux conséquences désastreuses d'un déclassement vocal ; dans un travail antérieur[2] nous avons insisté sur ce sujet. Mais, en ce qui concerne du moins les adultes, nous avons vu presque continuellement les nodules survenir lorsque la voix était déplacée du bas dans le haut de l'échelle musicale ; nous n'en connaissons pas d'exemple chez les ténors transformés en barytons, et chez les barytons qui sont devenus des basses. Par contre, la laryngite nodulaire affecte ces faux ténors dont les cordes ne sont pas courtes, à bords libres amincis et à courbure externe accentuée ; elle est surtout commune chez les mezzi dont on a voulu faire des soprani. C'est du moins ce qui résulte de l'ensemble de nos observations. Poyet est encore ıs catégorique dans ses affirmations.

Au Congrès international de médecine de 1900, après la ıure des rapports de Chiari, Krause et Capart, s'ouvrit une

1. *Revue hebdomadaire de laryngologie*, février 1896.
2. *Revue hebdomadaire de laryngologie*, 1898.

discussion où Poyet prit la parole en ces termes : « Je désire attirer l'attention sur l'excessive fréquence des nodules chez la femme. J'en ai vu des quantités considérables et je dois déclarer que ma statistique est en désaccord avec celle des rapporteurs. Elle compte en effet 95 o/o de femmes, dont 60 o/o environ de mezzi, 20 o/o de soprani et 5 o/o de contralti. On pourrait donc donner à la maladie le nom de *nodule des chanteuses*. La femme est beaucoup plus souvent atteinte que l'homme, parce qu'elle chante presque toujours dans le registre aigu. »

Nous remplacerions volontiers les derniers mots *registre aigu*, par l'expression plus précise *registre de fausset*. Selon nous, les femmes, les enfants, les ténors légers sont plus prédisposés aux nodules parce qu'ils se servent habituellement de la voix de tête, tandis que les ténors d'opéra, les barytons et les basses chantent ordinairement en poitrine. Dans le registre de fausset la muqueuse vibre seule, elle se sépare du ligament élastique sur lequel porte en voix de poitrine la plus grande partie du travail glottique; plus fragile, moins résistante, la membrane se congestionne et s'enflamme facilement. Les nodules se forment vite lorsque, dans les notes élevées, les bords libres sont soumis à des frottements répétés.

Mais l'intervention étiologique de phénomènes mécaniques est loin d'être couramment acceptée. Schnitzler[1] pense que les efforts laryngés, surtout pendant l'émission des sons les plus aigus, constituent un appel pour les cellules migratrices vers les nœuds de vibration, au niveau desquels ces cellules peuvent s'accumuler et finalement s'organiser. Stoerck[2] ne croit pas à des nodules musicaux et estime qu'à la suite de fréquentes laryngites, les productions inflammatoires se collectent à l'endroit où les rubans vocaux sont le plus violemment secoués pendant la phonation.

1. *Wiener med. Presse*, 1874.
2. *Die Krankeiten des Kehlkopfes*, I. Auflage, Wien, 1880.

B. Fraenkel[1] soutient que les nodules ont pour point de départ le système glandulaire des replis thyro-aryténoïdiens, opinion combattue par Chiari, Sabrazès, et Renaut. Simpson[2] a cherché à établir une corrélation avec la tuberculose, opinion qui n'est guère défendable. Enfin pour Garel[3] les nodules semblent résulter plutôt de l'irritation constante causée par l'accumulation du pus ou du muco-pus à un lieu d'élection exclusivement déterminé par les lois des vibrations sonores.

Nous sommes de préférence attiré vers la théorie de l'*attrition*, défendue surtout par Curtis[4] et par Poyet[5] qui compare ces productions hyperplasiques à des cors, à des durillons, à des callosités de la muqueuse laryngée. Les petites saillies sont consécutives à des phénomènes mécaniques, au frottement, à l'entrechoquement fréquent et excessif des deux lèvres vocales en un point qui ne varie guère et que tous les observateurs s'accordent à fixer à l'union du tiers antérieur et du tiers moyen du rebord glottique, point qui correspond aussi à la moitié de la corde ligamenteuse.

Pourquoi ce siège de prédilection? Non pas parce qu'il existerait là un nœud de vibration plus ou moins hypothétique, mais parce qu'à cet endroit, qui est le milieu du segment vibrant, les oscillations ont le plus d'amplitude, le plus de force et par suite le plus d'effets attritifs. La corde gauche nous a paru être plus fréquemment atteinte la première.

En somme, primitivement congestion et inflammation de la muqueuse par surmenage ou malmenage, et puis formation de nodules s'il y a attouchement et froissement des rubans vocaux. Aussi sont exposées aux nodules les jeunes personnes qui, sans entraînement progressif et malgré les conseils de leur professeur, passent leurs journées et quelquefois leurs

1. *Berliner klinische Wochenschrift*, 1888.
2. Association laryngologique américaine. Washington, 1894.
3. Congrès international de médecine. Paris, 1900.
4. *New-York medical Journal*, janvier 1894.
5. Société française de laryngologie, mai 1894.

soirées à émettre des sons à pleine voix. Une période dangereuse pour les débutantes est celle où, à la veille d'un engagement au théâtre, elles doivent se faire un répertoire et apprendre en peu de temps les différents rôles de leur emploi. Il faut toujours être très réservé dans l'usage des notes les plus élevées et dans l'interprétation des ouvrages écrits trop haut.

Curtis[1] attache une importance capitale au coup de glotte qu'il appelle la pernicieuse « *attaque française* ». Une série d'élèves soumis à cette méthode et chantant sur la voyelle *i* lui a permis d'observer que pendant l'émission des notes les cordes se bombaient en dedans et venaient s'entrechoquer. De là un traitement orthophonique qui lui donne des résultats aussi brillants que rapides et qui a pour base l'éclosion du son non plus dans le larynx, mais au niveau des lèvres, en prononçant le mot *Mâ*. Notons cependant que Curtis conseille en même temps de favoriser la résonance en chantant *dans le masque*, et de respirer avec le mode costal, en ayant le menton appliqué sur la clavicule et en maintenant les côtes supérieures constamment élevées : utiles recommandations qui, pour une large part, contribueront à amener la disparition des nodules.

Nous ne nions pas l'influence fâcheuse du coup de glotte employé sans mesure, surtout du « *chek of the glottis* » des Anglais, mais c'est aller trop loin que d'en faire le facteur principal du nodule. Quant à l'épithète de *française* réservée à cette attaque du son, elle est probablement attribuable à la nationalité de notre illustre baryton Faure qui l'enseigne à ses élèves, à l'exemple, du reste, de Manuel Garcia, qui fut le maître de Nourrit, de Mmes Malibran et Viardot. Car nous ne sachons pas que les chanteurs français aient plus spécialement recours à ce mode d'émission.

Les nodules sont, en outre, susceptibles d'avoir une origine

1. *Voice Building*, New-York, 1896.

extra-laryngée, un mauvais fonctionnement des résonnateurs sus-glottiques peut leur donner naissance. Est-il besoin de rappeler que dans l'acte du chant, les cavités pharyngées nasale et buccale ne servent pas seulement à la formation des voyelles et des consonnes, qu'elles ont également la charge de fournir des harmoniques et de renforcer les sons fondamentaux dus aux vibrations des cordes vocales? En augmentant l'ampleur, la sonorité, l'éclat de la voix, ces organes de renforcement deviennent de précieux auxiliaires pour le larynx qui est ainsi déchargé d'une partie de son travail.

Les chanteurs sont assez souvent responsables d'un fonctionnement vicieux des résonnateurs; ils serrent trop la gorge, disposent mal la langue, le voile du palais, les lèvres. Ils doivent se corriger eux-mêmes de leurs défauts, ou s'adresser à un nouveau professeur. Dans d'autres cas, le surmenage laryngé est tributaire de conditions pathologiques que l'on constate du côté du pharynx, du nez, de la bouche. Nous passons rapidement sur toutes ces causes pour arriver à l'influence étiologique de l'insuffisance respiratoire.

Dans la plupart des ouvrages qui s'occupent de l'éducation et de l'hygiène des chanteurs, on se borne à indiquer qu'un souffle puissant et habilement ménagé permet de régler l'intensité de la voix, de mesurer la durée des sons, de nuancer les phrases musicales. Il est, d'après nous, un autre rôle important dévolu à la fonction respiratoire, celui de contribuer à fixer la hauteur des sons.

Ferrein (1741), Liscovius (1814), Mueller (1845), Battaille (1861) avaient déjà soutenu qu'une augmentation de pression du courant d'air élevait la tonalité. Mais cette doctrine avait rencontré peu d'adeptes, il fallut que Lermoyez[1] vînt la tirer de l'oubli, et par une série de recherches démontrât expérimentalement : que les cordes vocales étant maintenues à un ré fixe de tension musculaire, l'accroissement de pression

[1] *Étude expérimentale sur la phonation*. Paris, 1886.

de l'air expiré faisait monter d'environ une quarte la hauteur du son. Pour donner une note, il est besoin d'une certaine pression respiratoire; or, cette pression à elle seule amène une certaine tension glottique, passive, qui s'ajoute à la tension active déjà produite par les muscles du larynx, de telle sorte que toute hauteur vocale est la résultante de ces deux tensions.

Des liens fonctionnels unissent donc étroitement le jeu des muscles laryngés à celui des muscles thoraciques. Ces agents sont destinés à se substituer, à se suppléer, à s'entr'aider dans leur travail, si bien que lorsque l'énergie des uns faiblit, un surcroît de dépenses s'impose aux autres. Que la pression respiratoire vienne à baisser, que la tension passive diminue, les muscles du larynx sont obligés de se contracter plus vigoureusement dans le haut du clavier vocal. De là, fatigue, surmenage, phénomènes congestifs et inflammatoires de la muqueuse glottique, et puis nodules si la diminution du souffle est susceptible de favoriser le rapprochement des cordes dans les parties les plus aiguës des deux registres; ce que nous allons examiner.

Il est aujourd'hui généralement admis que à tension égale des rubans vocaux, le plus ou moins d'étroitesse de la glotte reste indifférente à l'élévation du son. Lermoyez proclame que dans ses degrés moyens le diamètre de l'occlusion glottique n'exerce aucune influence sur la hauteur du son; et, d'autre part, l'étude de nombreux chanteurs au laryngoscope a conduit Castex [1] à reconnaître également que les variations dans le diapason ne tenaient ni à la longueur ni à la largeur de la glotte.

Nous sommes d'accord, c'est la tension des cordes qui commande à la tonalité. Il n'en est pas moins d'observation journalière, et pour notre compte nous l'avons bien souvent vérifié, que la fente glottique, relativement élargie dans les notes

1. *Les Maladies de la voix*. Paris, 1902.

basses, devient ordinairement linéaire dans les sons aigus. Voici l'explication qu'on peut fournir du fait. A mesure que la voix monte, les rubans se tendent davantage et exigent, pour vibrer, un courant d'air plus énergique, qui, nous le savons, augmente aussi la tension passive. Or, cet accroissement de la pression sous-glottique est surtout obtenu par l'obstacle que mettent à la sortie de l'air les cordes vocales en se juxtaposant. Le chanteur a besoin de ménager son souffle, il aurait vite épuisé le contenu de son réservoir thoracique, si la pression aérienne était uniquement réglée par les agents expirateurs. Mais l'artiste dispose d'un autre moyen qu'il met alors à profit, il rétrécit l'orifice d'écoulement.

Comment se produit l'occlusion de la glotte ligamenteuse? Est-elle due au muscle thyro-aryténoïdien, comme le prétend la grande majorité des auteurs? Notre manière de voir est celle de Jeffenly [1], qui attribue cette fonction constrictive au crico-thyroïdien, et particulièrement aux fibres obliques de ce muscle qui partent de la face antéro-externe du cricoïde, se dirigent en dehors et vont s'insérer à la face interne des lames du thyroïde, qu'elles rapprochent l'une de l'autre en se contractant; le diamètre transversal du larynx est ainsi diminué. Lorsque, dit Lermoyez, on augmente progressivement les poids qui exercent une traction verticale sur l'angle du thyroïde, la glotte interligamenteuse se ferme de plus en plus : finalement, les cordes vocales viennent tout à fait en contact, quand un haut degré de tension longitudinale a été atteint, ce qui démontre que la constriction glottique est ici due à la contraction du crico-thyroïdien.

Nous ne disconvenons pas que, dans le registre de poitrine, le thyro-aryténoïdien contribue à rétrécir la glotte, en se con-
ctant, en se gonflant et en poussant en dedans le ligament
stique; mais il n'intervient alors qu'à titre auxiliaire, son
e cesse dès que paraît le registre de fausset. A ce mo-

1. *Der Musculus crico-thyroideus*. Bonn, 1873.

ment-là, le thyro-aryténoïdien se relâche, le chanteur éprouve une sensation de détente, de soulagement au niveau du thyroïde et au laryngoscope, au lieu d'une fente linéaire, on voit la glotte entr'ouverte. C'est là une image que nous avons tous présente à l'esprit.

Mais il est un fait que nous ne trouvons nulle part signalé et que nous avons souvent eu occasion de constater chez des femmes, et même chez quelques soprani de marque : l'ouverture elliptique s'atténue dès que l'on quitte les notes *de passage,* et l'accolement des lèvres vocales est de nouveau complet dans les sons les plus aigus de fausset. Sur ce point, nous ne l'ignorons pas, nous sommes en contradiction avec l'opinion très répandue que dans la voix de tête les cordes ne viennent pas en contact, mais nous ne pouvons que nous inscrire en faux contre cette doctrine. Nous avons vu et bien vu la fente linéaire dans les notes les plus élevées de fausset, chez la femme du moins, étant moins affirmatif en ce qui concerne l'homme dont les sons en voix de tête sont plus flûtés, plus faibles. La partie la plus brillante, la plus sonore du clavier vocal féminin est, au contraire, constituée par la portion du registre supérieur qui est au-dessus du *mi*^{4}, ce qui implique une forte pression aérienne, seulement compatible avec une glotte fermée.

Dans le registre de fausset, il est encore une modification spéciale des lèvres vocales, bien difficile à saisir à l'aide du miroir, mais constamment révélée par l'expérimentation. Nous voulons parler de cette forme cintrée, à convexité supérieure que prennent les replis muqueux, qui, sans l'appui du ligament élastique, se laissent déformer et refouler en haut par le courant d'air. La minceur et le peu de résistance de la membrane muqueuse la forcent aussi à obéir plus exactement aux impulsions du souffle qu'elle traduit par des vibrations plus énergiques. Et ici reparaît l'utilité du laryngoscope ; chez les chanteuses atteintes de catarrhe, lorsqu'il existe de légères mucosités sur le bord libre des cordes, l'amplitude

des oscillations de ces petits dépôts varie suivant que sont émises des notes de poitrine ou des notes élevées de fausset. Dans ce dernier cas, les mucosités, qui finissent par être amenées au milieu de la glotte ligamenteuse, sont secouées plus fortement. Nous avons ainsi l'explication de la plus grande fréquence des nodules chez les individus qui se servent habituellement de la voix de tête, ténors légers, enfants et femmes surtout.

II

Nous allons maintenant, en nous appuyant sur des faits qui nous semblent concluants, chercher à établir que l'insuffisance respiratoire mérite de prendre rang parmi les conditions étiologiques qui président à la formation des nodules vocaux chez les chanteurs. Mais il reste entendu que nous ne réclamons aucune prépondérance pour l'influence thoracique et que nous reconnaissons toute l'importance des causes de provenance laryngée ou sus-glottique. Notre but sera atteint si, dans les éléments du problème pathogénique à résoudre, les laryngologistes ne négligent pas complètement l'intervention possible du facteur aérien, s'ils se préoccupent davantage des fâcheuses conséquences inhérentes à une méthode respiratoire défectueuse, et s'ils prennent l'habitude de recourir aux essais spirométriques pour se renseigner sur l'état de la capacité vitale du malade.

Et, à ce propos, nous avons déjà insisté sur le grand avantage qu'il y aurait pour le chanteur de pouvoir fournir son signalement spirométrique, c'est-à-dire de connaître le chiffre volumétrique indiqué par l'instrument à l'état normal. Le médecin en possession de ce point de repère serait alors à me d'apprécier sur le champ de légères baisses respira- es ; il lui est, autrement, difficile de le faire, puisqu'il t pas possible de fixer à l'avance la quantité d'air maximum doit expirer l'individu en pleine santé.

L'emploi des pneumographes rendra également de grands services. C'est en utilisant ces appareils enregistreurs que MM. Natier et Rousselot[1] ont pu reconnaître la véritable origine d'un nodule chez une névropathe qu'ils ont traitée et guérie par la gymnastique respiratoire. Mais en dehors du laboratoire, il est plus simple de se servir du spiromètre, dont certains modèles, d'un maniement peu compliqué, fournissent néanmoins des indications suffisamment précises pour révéler les modifications qui surviennent, souvent à l'insu de l'artiste, dans le jeu des muscles expirateurs, ou dans l'activité fonctionnelle du poumon. Voici, du reste, un fait bien suggestif qui devrait engager tout chanteur à se procurer, dès le commencement de sa carrière, sa fiche spirométrique.

Observation I. — X... vient nous consulter en 1896, porteur de deux petits nodules vocaux symétriques, placés au lieu d'élection; il est âgé de vingt-sept ans; tempérament neuro-arthritique.

Nous lui avons donné des soins six ans auparavant, alors qu'il terminait ses études vocales, pour une laryngite *à frigore*. A ce moment-là, sa capacité vitale était de 4,100 centimètres cubes, les caractères que présentait son larynx étaient nettement ceux du ténor. Voix bien posée, à timbre plein de charme, plutôt ouvert. Dans le haut, notes délicieuses en voix mixte, jusqu'à l'*ut* 4.

X... tint convenablement et sans fatigue l'emploi de ténor d'opéra-comique et de traductions jusqu'en janvier 1895, époque où, dit-il, à la suite d'une grippe, il fut enroué pendant quelques jours. Puis moins de solidité et parfois léger voile dans la demi-teinte, grande difficulté de donner *piano* les notes élevées, les phénomènes s'accentuent peu à peu, il a beaucoup de peine à terminer la saison théâtrale.

Repos de trois mois, pendant lesquels il est traité par des applications astringentes dans le larynx.

Fin juillet, il a un engagement pour quelques représentations, mais il doit se retirer après avoir chanté à quatre jours d'intervalle, *Carmen* et *Manon*. En décembre, nouvelle tentative de travail, mais le malade ne peut supporter la moindre fatigue vocale, et doit résilier au bout d'un mois.

Il vient à Paris et consulte plusieurs spécialistes. On lui propose

1. Société française de laryngologie, 1901.

d'enlever avec des pinces, ou de détruire au galvanocautère des petites granulations laryngées, mais X.., ne veut entendre parler d'opération.

Devenu très irritable, et ayant beaucoup maigri, il met ses troubles vocaux sur le compte du système nerveux et de la faiblesse générale, il fait de l'hydrothérapie, et se bourre de viandes grillées et de médicaments toniques.

Nous le voyons en mars. Nodule de la grosseur d'un grain de mil sur la corde gauche qui est flasque et légèrement détendue, le nodule droit est peu marqué. La muqueuse d'apparence grisâtre ne se colore que si le sujet vient de chanter.

Un peu de rougeur et de gonflement du pharynx.

Au spiromètre 2,900 centimètres cubes seulement, c'est-à-dire 1,200 centimètres cubes de moins qu'en 1896. Rien d'anormal à l'auscultation et à la percussion du thorax. Pas de sucre. Pas d'albumine dans les urines. Pas d'oppression, pas d'essoufflement à la marche, mais le malade reconnaît que, dans le chant, il avait dans les derniers temps la respiration plus courte, qu'il devait truquer et écourter les phrases musicales.

Du côté du nez, rien à gauche; à droite hypertrophie molle de la muqueuse du cornet moyen qui forme une petite excroissance polypoïde. X... nous dit qu'il a des éternuements paroxystiques avec sécrétion aqueuse, et céphalalgie frontale, mais qu'en dehors de ces poussées il ne se plaint pas de gêne dans la respiration nasale. Il ne mouche pas de mucosités épaisses. Pas de sinusite.

Nous rattachons la diminution de la capacité vitale à la lésion nasale. L'excroissance est enlevée à l'anse froide, l'hypertrophie est réduite au galvanocautère, et, trois semaines après la dernière application, le spiromètre marquait 3,600 centimètres cubes.

Repos vocal absolu jusqu'à fin mai; le malade expire alors 3,900 centimètres cubes, le nodule droit a disparu, le gauche a diminué, la corde se tend bien. Quelques exercices vocaux sont tolérés, d'abord de très courte durée, tous les trois jours, sans que l'*ut*3 soit en haut dépassé; puis le malade se sentant de mieux en mieux se remet à chanter, sans jamais aller jusqu'à la fatigue.

En décembre, le spiromètre donne 4,400; sur la corde vocale ıche plus de saillie, mais tache blanchâtre au point où siégeait nodule. Le malade passe son hiver dans le Midi, où il peut ·raître dans quelques concerts et soirées. Pendant l'été 1897, il a ı engagement de deux mois, et chante avec succès deux fois par naine. Depuis, X..., qui a recouvré sa belle voix, est fort estimé ıs les deux saisons théâtrales qu'il fait chaque année.

Cette observation rentre dans la catégorie des faits que nous avons signalés en 1890[1]. Nous soutenions alors qu'une lésion nasale, végétations adénoïdes, catarrhe hypertrophique, polypes muqueux, déviations et éperons de la cloison, corps étrangers, par action mécanique, par défaut de perméabilité dans les conduits du nez, étaient susceptibles d'occasionner une diminution de la capacité vitale. Nous avons démontré aussi au moyen du spiromètre que de simples troubles vaso-moteurs de la pituitaire, une légère hyperesthésie des filets du trijumeau ou de l'olfactif pouvaient par action réflexe rendre la respiration paresseuse, insuffisante.

Botey[2] a voulu contrôler nos assertions, et chez beaucoup d'artistes a pu vérifier l'exactitude de nos vues; il a reconnu qu'une affection même légère du nez provoque souvent des troubles sérieux de la voix, en diminuant la pression du courant d'air expiré.

Dans le fait qui précède, on ne saurait avoir le moindre doute sur les rapports de cause à effet existant entre la lésion nasale, l'amoindrissement de la puissance motrice d'un côté, et, d'autre part, la formation des nodules vocaux. Le chiffre volumétrique était bien descendu de 4,100 à 2,900 centimètres cubes, sous l'influence du réflexe ayant pour point de départ l'hypertrophie du cornet moyen droit, puisque le relèvement de l'indice spirométrique et l'amélioration des symptômes laryngés ont suivi de près la disparition du foyer d'irritation, c'est-à-dire la lésion nasale. La guérison a été obtenue et s'est maintenue par le complet rétablissement de la capacité vitale qui, atteignant ordinairement son maximum vers l'âge de trente ans, a augmenté chez le malade de 300 centimètres cubes et a monté à 4,400.

Le réflexe spasmodique qui conduit à une baisse respiratoire n'a pas toujours une origine nasale. Comme pour les accès d'asthme, l'impression nocive peut prendre naissance

1. *Revue hebdomadaire de laryngologie*, 1890.
2. *Annales des maladies de l'oreille*, 1899.

dans différents organes : tonsilles palatines, paroi pharyngée, amygdale linguale, ganglions trachéo-bronchiques, estomac, intestin, ovaires, peau, etc.

Certaines affections pulmonaires qui, à leur début, ne sont pas incompatibles avec la pratique du chant, méritent aussi d'être prises en considération. Il en est ainsi de la tuberculose, de l'emphysème ; et, à propos de cette dernière maladie, nous avons donné des soins à un ténor d'opéra dont la carrière fut prématurément brisée par la formation de nodules vocaux consécutive au développement de lésions emphysémateuses. Parfois ce sera un état congestif peu marqué des bases qui sera la cause de la faiblesse respiratoire. Tel est le cas suivant :

Obs. II. — Mme X... chante, depuis dix ans, les soprani dramatiques à l'étranger. Elle a toujours joui d'une excellente santé, jusqu'au mois d'août 1897, où, après un bain froid, elle fut atteinte d'une affection broncho-pulmonaire qui la retint au lit pendant vingt jours et nécessita l'emploi de plusieurs vésicatoires. Il ne lui restait qu'un peu de toux sèche, et se croyait guérie lorsqu'en novembre elle commença sa saison d'hiver ; sa voix était aussi bonne que par le passé.

Dans les premières représentations tout marcha assez bien, mais alors que l'organe de l'artiste avait été très résistant jusqu'à ce moment, les symptômes du surmenage laryngé ne tardèrent pas à se montrer. Les notes élevées sont émises péniblement et à pleine voix, difficulté à filer les sons ; le médium manque de solidité ; enrouements passagers, impossibilité de faire un service régulier, si bien que Mme X... doit rompre son engagement avant la fin de la saison.

La malade devenue très irritable, a vu bon nombre de spécialistes pour s'entendre affirmer qu'elle n'a pas de nodule vocal, car le terrible mot a été prononcé dès le mois d'avril, et la santé générale s'en est ressentie, nos confrères et nous-même avons été invités à déclarer qu'il s'agissait d'un simple catarrhe du larynx.

; applications locales ont été faites, un repos vocal absolu a été escrit, mais cette recommandation n'a pas été exactement suivie, ᵉ X... avoue chanter de temps à autre pour constater que sa x s'améliore.

Elle vient nous consulter au Mont-Dore, et nous apercevons un

petit nodule sur le bord libre de la corde gauche. La muqueuse paraît mate et dépolie. Rien d'anormal du côté de la gorge et du nez.

Les caractères anatomiques du larynx sont bien ceux du soprano. Pas de déclassement vocal.

Le sujet a une haute taille, une poitrine bien développée, la respiration se fait suivant le mode costal et, cependant, le spiromètre ne donne que 2,300 centimètres cubes, chiffre que nous ne trouvons pas suffisant. La malade nous dit alors avoir remarqué qu'elle avait le souffle plus court. A l'auscultation, quelques râles fins disséminés aux deux bases et sur la ligne axillaire droite. A la percussion, pas de diminution appréciable du son. Toux et expectoration insignifiantes. Pas d'albumine dans l'urine. Rien au cœur. Grâce aux inhalations de vapeurs, et aux douches liquides chaudes sur le thorax, le volume d'air expiré augmente en un mois de 400 centimètres cubes. Pas de modifications sensibles du côté du larynx. A l'auscultation des bases, amélioration manifeste.

Mme X... passe l'hiver en Italie. Sur nos conseils, repos vocal complet pendant six mois, puis reprise lentement progressive du chant. En outre, séries de pointes de feu, en arrière et en bas du thorax, et massage des parois de la poitrine. A l'intérieur préparations balsamiques.

La malade revient au Mont-Dore en 1899. Le nodule vocal a disparu. Plus de râles fins à l'auscultation. Le spiromètre indique 3,400 centimètres cubes.

Le sujet, après une période de ménagement, est rentré en possession de tous ses moyens vocaux et tient régulièrement l'emploi de soprano dramatique pendant la saison théâtrale.

Dans ce second fait, le mécanisme de production du nodule nous semble encore non douteux. La voix avait été solide et résistante jusqu'au jour où l'affection broncho-pulmonaire laissa à sa suite des troubles congestifs de la base qui entretinrent la faiblesse respiratoire et firent subir une réduction de 1,100 centimètres cubes à la capacité vitale. Le retour à la normale de cette dernière amena la guérison du nodule. Toute autre condition étiologique nous a échappé.

On ne doit aussi pas perdre de vue que des traumatismes, des rhumatismes musculaires, des névralgies, le zona de la

région costale peuvent avoir pour conséquence parfois éloignée d'entraver le jeu de la cage thoracique; il en est de même de certaines pleurésies à forme latente.

D'un autre côté la descente du diaphragme est gênée par certains états morbides des organes abdominaux, dilatation de l'estomac, dyspepsies, catarrhe intestinal avec distensions gazeuses, entéroptoses, affections susceptibles aussi de déterminer des phénomènes d'auto-intoxication, et d'agir ainsi sur l'activité fontionnelle du poumon. C'est dans cet ordre de faits que nous rangeons le cas ci-dessous.

Obs. III. — Mme X... est une jeune femme à qui nous avons donné des soins, alors qu'elle était au Conservatoire, pour une légère hypertrophie amygdalienne qui fut réduite au galvanocautère. Le larynx présente les caractères d'un mezzo. Au spiromètre, 2,900 centimètres cubes. Respiration claviculaire. Port d'un corset très serré.

Le sujet chantait depuis trois ans les dugazon, en province, et avait conservé la fraîcheur et la pureté de sa voix, lorsqu'à la suite d'une grossesse et d'un violent chagrin elle dut abandonner la scène.

Elle fut prise de troubles neurasthéniques et de symptômes gastro-intestinaux qui l'obligèrent à se soigner pendant dix-huit mois. Elle prit des antispasmodiques; fit de l'hydrothérapie contre l'état névropathique; fut soumise à des médications variées, à différents régimes alimentaires contre les accidents de la digestion; les organes génitaux furent même entre temps l'objet d'un traitement spécial.

En 1898, une cure à Carlsbad amena une grande amélioration; la malade se crut guérie et se remit au chant. Elle repassa son ancien répertoire, travailla de nouveaux rôles, et contracta un engagement qu'elle dut résilier au bout de deux mois. Voile, enrouement après de légères fatigues en voix parlée ou chantée.

Nous voyons Mme X... en mars et constatons la présence d'un petit nodule sur la corde gauche, au siège habituel; la muqueuse grisâtre et paraît épaissie.

Rien dans le pharynx, le nez, ni à l'auscultation.

Le spiromètre indique seulement 2,100 centimètres cubes. La malade nous dit qu'elle sent bien le souffle lui manquer un peu, les respirations ne pas être aussi profondes qu'autrefois, mais elle

ne s'en préoccupe pas, cela tient, ajoute-t-elle, à son anémie, à son état nerveux, car les troubles vocaux ont ramené en partie les accidents gastro-intestinaux et neurasthéniques.

Ayant simplement à donner un avis à propos de l'affection laryngée, nous conseillons un repos vocal complet et des exercices respiratoires suivant le mode costal, nous insistons pour l'abandon du type claviculaire.

Nous ne revoyons la malade qu'en 1903, elle vient de terminer une longue saison théâtrale pendant laquelle elle a, sans fatigue, tenu régulièrement son emploi. Plus de saillie nodulaire sur la corde gauche. Le volume d'air expiré est de 3,300 centimètres cubes. Mme X... nous raconte qu'elle a fini par rencontrer un médecin qui a découvert chez elle une grande mobilité et déplacement des viscères abdominaux; elle est guérie depuis qu'elle porte une sangle qui relève et soutient son ventre. En respirant, elle dilate amplement les côtes inférieures.

Dans cette observation, la baisse respiratoire ne peut être rattachée qu'à l'affection abdominale dont il n'est cependant pas aisé de préciser le mode d'action. Faut-il l'interpréter par des troubles neurasthéniques, par des phénomènes d'auto-intoxication, par une gêne mécanique dans les mouvements du diaphragme? Peu importe, toujours est-il que la faiblesse de la soufflerie a commencé et cessé en même temps que les accidents nerveux et gastro-intestinaux.

Notons aussi que le changement de méthode respiratoire a dû favoriser la résolution du nodule, mais on ne saurait envisager sérieusement l'hypothèse que l'usage du type claviculaire a été la cause efficiente du processus laryngé, puisque le sujet a d'abord chanté plusieurs années en se servant de ce mode de respiration, et cela sans le moindre inconvénient.

Nous ne croyons pas, du reste, que le seul fait de prendre son souffle en soulevant les premières côtes et la clavicule, ou en gonflant le ventre, ait des conséquences aussi fâcheuses; ce que l'on observe, et encore assez rarement, c'est le développement de la laryngite nodulaire après un abandon intempestif du mode costal. Un élève a appris à faire porter

l'ampliation inspiratrice sur l'ensemble de la poitrine, il dilate ordinairement la cavité thoracique suivant ses trois diamètres et emmagasine de la sorte un grand volume d'air. Si, sur les conseils d'un artiste en renom ou d'un nouveau professeur, le jeune chanteur se met à accomplir des inspirations partielles et limitées au sommet ou à la base du cône, il en résulte dans la provision d'air une diminution qui peut aller jusqu'à 800 et 900 centimètres cubes. Le sujet n'a pas, le plus souvent, conscience de cette perte de souffle, et comme il recherche les mêmes effets vocaux, un excès de tension active des cordes doit suppléer au manque de tension passive, ce qui nous ramène au mécanisme de production nodulaire que nous avons déjà invoqué. Voici un cas de ce genre :

Obs. IV. — M. X... a une belle voix de ténor léger, ses notes de fausset sont agréables, assez d'ampleur dans les sons. Il reçoit les leçons d'un excellent maître, qui lui a enseigné la respiration costale. Au spiromètre, il expire 3,900 centimètres cubes. L'organe a été bien classé, les cordes sont minces et courtes.

En 1895, il tombe entre les mains d'un professeur, fanatique de la méthode abdominale, qui lui fait gonfler le ventre, lui promettant de développer le volume de la voix. Sept mois après, en mai 1896, X... vient nous consulter et nous voyons sur la corde gauche un petit nodule qui a déjà été constaté par deux confrères; la muqueuse a perdu sa blancheur d'autrefois, elle est devenue grise. Légère pharyngite. Rien du côté du nez, ni à l'examen des autres organes. Le spiromètre n'indique plus que 3,200 centimètres cubes.

Le malade attribue les troubles de sa voix à un enrouement qui est survenu au début de l'hiver, à la suite d'un refroidissement, pense-t-il, et qui a disparu après quelques jours de repos; il incrimine également son état nerveux qui se traduit par des insomnies, des palpitations, de l'inappétence, lassitude générale, découragement.

X.... a éprouvé tous les symptômes de la période prénodulaire, ins d'agilité dans les vocalises, gêne dans la demi-teinte, diffité à émettre *piano* les notes élevées et à filer les sons; après de rtes séances de chant, la voix perd sa pureté, se voile, s'enroue. Le sujet nous affirme qu'il n'a jamais commis d'excès de travail, 'a pas augmenté la durée de ses exercices vocaux; les morceaux

choisis étaient de même tessiture qu'autrefois; pas de modification dans l'émission des sons.

Pour expliquer la formation du nodule, nous ne saisissons aucune cause autre que l'insuffisance respiratoire. Nous conseillons un repos vocal absolu pendant six mois, l'usage d'une ceinture abdominale et des exercices de respiration costale.

Nous revoyons le malade neuf mois après : la saillie nodulaire a disparu, au spiromètre 4,100 centimètres cubes. X... recommence à chanter sans fatigue, il a suivi nos prescriptions et a renoncé au type abdominal. Depuis, il a paru sur la scène et tient aujourd'hui convenablement l'emploi de ténor d'opéra comique et de deuxième ténor d'opéra.

Ce fait est bien significatif; il nous montre la laryngite nodulaire créée de toutes pièces par une brusque diminution de 900 centimètres cubes dans le volume d'air, et fait ressortir toute l'importance que doit attacher le chanteur à sa méthode respiratoire.

Nous préconisons le mode costal parce que c'est une respiration générale qui porte au maximum l'élargissement de la poitrine; qui utilise un plus grand nombre de forces musculaires, d'où résistance plus grande à la fatigue; qui permet de régler le débit de l'air et de mieux économiser le souffle; qui favorise la production des vibrations thoraciques et met en valeur les propriétés de renforcement et de résonance dévolues à la table d'harmonie pectorale.

Nous condamnons les variétés claviculaire et abdominale; ce sont des respirations partielles qui procurent moins d'air au chanteur, et ne tirent aucun parti des autres avantages présentés par le type costal.

Nous avons eu la satisfaction de constater que Norris Wolfenden, Curtis, Poyet, Botey, Castex, Labus ont accepté nos vues et soutiennent la même doctrine.

Nous avons déclaré que, d'après notre expérience, l'emplo habituel d'une méthode incorrecte ne saurait suffire à détermi ner des accidents nodulaires; nous n'avons du moins jamai rencontré le moindre fait de ce genre. Mais nous accor

dons par contre au mode respiratoire un rôle secondaire bien marqué, dans le développement de la lésion hyperplasique, lorsque les lèvres glottiques seront soumises à d'autres causes de surmenage. Dans bien des cas, les excès vocaux en durée, en force, en étendue, le classement trop élevé de l'organe, l'abus du coup de glotte, l'émission en timbre trop clair, la contraction de la gorge, la dépression permanente de la langue, le manque de résonance nasale n'arriveront à produire un nodule qu'autant qu'à leur influence nocive viendra s'ajouter celle d'un souffle médiocre, et rendu tout à fait insuffisant par l'état de fatigue laryngée. La faiblesse de la pression aérienne contribuera à exagérer le travail glottique et facilitera le rapprochement et le frottement des cordes. D'un autre côté, si l'on dispose d'une grande provision d'air, l'accroissement de la tension passive allégera la tension active des rubans thyro-aryténoïdiens, et pourra dans une certaine limite s'opposer ou porter remède aux altérations de la muqueuse qui résultent des conditions pathogéniques que nous venons d'indiquer.

Curtis, du reste, a bien tenu compte de l'intervention efficiente de l'élément moteur lorsque, dans son traitement des nodules, il insiste sur la grande utilité des exercices respiratoires et recommande le mode costal, avec élévation et fixité des premières côtes, dans le but : « de dilater la poitrine au maximum, de renforcer les sons thoraciques et de donner plus d'éclat à la voix. » A l'appui de notre opinion, nous citerons les trois cas qui suivent :

Obs. V. — En 1899, Mlle X..., qui se destine au théâtre, nous est adressée, avec mission d'examiner son larynx pour faire le classement de sa voix. Nous savons que le sujet a suivi pendant trois années, en province, les conseils d'un maître qui lui donnait à nter des airs dont la tessiture était celle du mezzo, et qu'elle a choix, à Paris, d'un professeur qui lui a reconnu un timbre de rano, et cherche depuis trois mois à lui développer le registre u. Mais déjà, de la fatigue vocale et de légers enrouements ont nmencé à paraître.

Les dimensions du larynx ne sont assurément pas celles du soprano; les cordes ne sont ni assez courtes ni assez grêles. Nous engageons Mlle X... à changer de maître et à s'en tenir au répertoire du mezzo, mais notre avis n'est pas écouté.

Sept mois après, nous revoyons la malade en octobre; elle ne chante plus depuis deux mois, et a reçu les soins d'un confrère qui se contente de lui faire des attouchements laryngés. Nous apercevons sur la corde droite un nodule de la grosseur d'un grain de mil et sur la corde gauche, symétriquement, une petite encoche. Quelques essais de vocalises enrouent la voix, amènent des couacs et colorent les rubans vocaux qui viennent en contact à partir du *ré* 4. Nous sommes frappé du peu d'ampleur et de la courte durée des mouvements respiratoires. Le sujet porte un corset très serré et ne dilate que la partie supérieure de sa poitrine. Le maximum spirométrique est de 2,300 centimètres cubes. Rien de particulier dans les différents organes, ni dans l'état général, si ce n'est quelques troubles nerveux.

Nous prescrivons un repos vocal complet, l'usage d'un corset Gaches-Saraute, des exercices respiratoires pour développer le mode costal et des pulvérisations astringentes.

La malade passe l'hiver en province; en mai 1900, nous ne trouvons plus aucune trace de nodule. Le spiromètre indique 3,000 centimètres cubes, le type claviculaire a été abandonné. Depuis Mlle X... a repris sans inconvénient ses études vocales, en évitant les morceaux de tessiture élevée; elle a renoncé au théâtre.

Obs. VI. — Un de nos confrères et amis, en 1898, nous montre un jeune artiste à qui il a enlevé, l'année précédente, un nodule, qui a récidivé après une saison théâtrale qui a dû être de courte durée.

Ce sujet chante les traductions dans l'opéra et quelques rôles de l'opéra comique. Sa voix manque d'agilité; il ne peut aller en poitrine au delà du *la* 3, les sons sont émis en timbre très clair, quelques notes ont un caractère guttural. La quinte moyenne est la plus aisée.

Sur la corde vocale gauche, nodule au lieu d'élection. La muqueuse est grisâtre et présente de petites varicosités. Les replis thyro-aryténoïdiens s'affrontent à partir du *mi* 3 dans le registre élevé. Le pharynx est congestionné. Rien dans le naso-pharynx ni dans les fosses nasales. État général satisfaisant.

Il s'agit évidemment d'un cas de déclassement de la voix. X... est un baryton transformé en ténor; le diamètre antéro-postérieur du

larynx est assez marqué; la région glottique n'a pas cette forme cylindrique rappelant la configuration féminine, qui appartient au genre ténor.

La poitrine ne paraît pas bien développée; la respiration s'est toujours faite en gonflant le ventre et en dilatant fort peu les côtes inférieures. Dans le spiromètre, la quantité d'air expiré ne dépasse pas 3,400 centimètres cubes, chiffre plutôt bas pour la profession et la taille de l'individu.

Notre confrère extirpe de nouveau le nodule.

Puis repos vocal de six mois, pendant lesquels le malade fait des exercices respiratoires en rentrant le ventre dans ses portions hypogastrique et ombilicale et en élargissant le thorax à sa partie inférieure, et il gagne ainsi 800 centimètres cubes, le spiromètre marque alors 4,200 centimètres cubes.

Le sujet est alors confié à un maître qui entreprend une nouvelle éducation de sa voix, en corrige les défauts et la fait rentrer dans ses limites naturelles du *la*[1] au *sol*[3]; le registre de fausset est délaissé.

X... chante aujourd'hui les barytons d'opéra comique et d'opérette sans fatigue; les sons ont une couleur sombrée assez agréable. Depuis cinq ans, le nodule n'a pas reparu.

Obs. VII. — Mlle X... est une chanteuse de café-concert que nous voyons en 1892 et qui a déjà été atteinte de deux nodules symétriques, le droit est très petit, le gauche est récidivant, il a déjà été extirpé huit mois auparavant.

La malade nous dit que sa voix avait été bonne et résistante jusqu'en janvier 1890, où elle fut prise d'une série de maux de gorge et d'enrouements. Elle consulta un spécialiste qui lui réduisit au galvanocautère les amygdales palatines hypertrophiées et lui enleva des végétations adénoïdes; opérations qui, d'après le sujet, sont la cause des troubles vocaux.

Mlle X... continua à chanter sans assez de ménagement, et parurent bientôt les symptômes de la période prénodulaire; la voix devint de plus en plus mauvaise, et, en juillet 1891, l'ablation du nodule gauche fut pratiquée à la pince. Après deux mois de repos, le sujet remonta sur la scène et les accidents laryngés ne tardèrent à se manifester de nouveau.

.ous ne trouvons rien d'anormal dans le nez. Dans la gorge, elques granulations pharyngées et rougeur de la muqueuse.

Mais l'examen du larynx nous montre que Mlle X... qui a été sée dans le genre soprano est un vrai mezzo, presque un con-

traltino. De plus, la malade, qui ne s'est jamais préoccupée de sa respiration et qui est très serrée dans son corset, ne dilate sa poitrine que dans la partie supérieure. Le plus grand volume spirométrique est 2,600 centimètres cubes.

Un repos vocal complet de cinq mois, des exercices respiratoires d'après le mode costal, qui font monter le spiromètre à 3,300 centimètres cubes, et quelques leçons d'un maître qui replace la voix dans son cadre de mezzo amènent la résolution définitive des nodules.

Chez ces trois malades, la voix avait été déclassée et portée vers le haut de l'échelle musicale; chez l'un d'eux, il y avait en outre l'abus du timbre clair et les contractions de la gorge qui ont dû agir; chez un autre, l'hypertrophie des amygdales palatines et la présence de végétations adénoïdes sont probablement intervenues en modifiant la résonance sus-glottique. Mais nous ne doutons pas que l'insuffisance respiratoire n'ait été pour une bonne part dans la production de la laryngite nodulaire, et que l'augmentation de la capacité vitale n'ait puissamment contribué à amener la disparition des lésions inflammatoires hyperplasiques.

Il importe donc que le laryngologiste, en présence d'un artiste lyrique porteur d'un nodule, soit bien pénétré de la notion que la faiblesse du souffle est parfois l'un des facteurs étiologiques de l'affection. Il devra se préoccuper de la méthode respiratoire du malade, blâmer l'emploi des types claviculaire et abdominal et préconiser le mode costal qui, en dilatant la poitrine suivant ses trois diamètres, fournit une plus forte quantité d'air, favorise le renforcement et la résonance thoraciques. Ces nouveaux auxiliaires viendront au secours des muscles et de la muqueuse laryngés et neutraliseront les effets des autres influences causales.

SOCIÉTÉ OTO-LARYNGOLOGIQUE DE MUNICH

Séance du 19 octobre 1903.

M. Hecht. — **Ulcération tuberculeuse au niveau de l'amygdale pharyngée.**

Voici un malade de vingt-trois ans qui s'est présenté à ma consultation il y a quelques jours pour une suppuration chronique de l'oreille gauche. C'est un tuberculeux et le poumon gauche est profondément atteint. Vous pouvez voir chez lui, au beau milieu des restes de végétations et sur la ligne médiane, un ulcère assez profond, de forme ovalaire, à bords taillés à pic et recouvert d'un peu de muco-pus; partout ailleurs, dans le nez et la gorge, rien d'anormal. Le malade n'éprouve pas la moindre gêne dans la gorge.

J'ai posé le diagnostic d'ulcère tuberculeux à cause des lésions pulmonaires; c'est donc plutôt un diagnostic par exclusion, mais il ne me semble pas douteux. L'infection de l'arrière-nez a dû se faire ou bien par voie lymphatique ou bien par les crachats. Bien qu'elles ne donnent lieu à aucun symptôme réactionnel, je suis d'avis qu'il faut enlever ces végétations tuberculeuses; je verrai au microscope quelle en est la nature exacte.

Le cas m'a paru intéressant parce qu'il n'existe aucune autre lésion du voisinage et que le diagnostic d'ulcération tuberculeuse s'impose d'emblée, à première vue, sans que l'on ait presque besoin de recourir à l'examen histologique.

M. Neumayer. — **Deux cas de goitre trachéal.**

Les deux cas concernent deux sœurs, dans les vingt à vingt-cinq ans, qui furent prises toutes les deux d'une dyspnée lentement progressive et d'un gonflement peu prononcé de la région thyroïdienne. Pas d'antécédents spécifiques; un frère est mort du poumon, mais chez les deux sœurs rien de ce côté; il n'y a du reste pas de fièvre. La respiration est fort bruyante, même pendant le repos, à l'inspiration aussi bien qu'à l'expiration.

Chez la première, la tumeur occupait les parois postérieures et rales, à la hauteur du troisième anneau, laissant juste au ieu une fente étroite, allongée sagittalement, par où pouvait ore passer l'air. Chez la deuxième, la paroi postérieure seule prise au niveau des troisième et quatrième anneaux; on

voyait, au miroir, une tumeur globuleuse hémisphérique s'avançant vers la paroi trachéale antérieure; là aussi l'étroitesse de l'orifice était telle que la prise d'air devait être des plus réduites. Il n'y avait pas traces d'ulcération, la surface semblait parfaitement lisse avec par-ci par-là quelques vaisseaux dilatés; le contact de la sonde ne provoquait aucune douleur.

En raison du temps que les tumeurs avaient mis à se développer, en raison aussi du goitre externe qui était apparu au même moment, il ne pouvait apparemment s'agir que d'un goitre trachéal, d'autant plus que le traitement iodé fut suivi d'un résultat très net bien qu'assez long à se produire; les tumeurs du cou régressèrent dans la même proportion.

On a publié jusqu'ici sept cas analogues; mais, dans tous, le diagnostic n'avait été posé qu'après l'opération ou sur la table d'autopsie.

M. Hecht. — 1° **Otite moyenne purulente; thrombose du sinus latéral; fusée purulente jusque près de la clavicule; guérison.**

Une jeune fille de dix-neuf ans souffre d'une otite purulente très ancienne qui se complique à un moment donné d'un abcès de la mastoïde. Le rebouteur de son pays lui incise l'abcès d'avant en arrière, sans succès, du reste, puisque les douleurs ne font qu'augmenter. Elle fait de la fièvre, les forces diminuent, et c'est dans cet état qu'on nous l'amène à la clinique. La malade est dans un état d'amaigrissement extrême, elle est presque réduite à l'état de squelette, le facies est terreux, infecté; elle a des accès de fièvre pyohémique. Il y a une paralysie complète du facial; en avant de l'oreille, une ulcération tuberculeuse profonde. Le conduit est rempli d'un pus abondant et fétide; la paroi postérieure est projetée en avant; à la place du tympan, des fongosités en masse. La mastoïde, fortement œdématiée, présente à sa pointe deux fistules conduisant sur de l'os à nu; il y a des ganglions tout le long de la région latérale du cou; de la raideur de la nuque. 39°9 de température. Sensibilité à la percussion au niveau de la tempe et de l'articulation de la mâchoire, ainsi que le long du sinus et de la jugulaire.

La mastoïde est profondément cariée; la table interne est en partie détruite; de nombreuses fongosités de mauvais aspect sur la dure-mère. Un gros caillot, long de 2 centimètres, dans l'intérieur du sinus; à son centre, un amas putrilagineux, fétide. La thrombose s'étend assez loin dans les deux sens. Un abcès sous-

dural périsinusien poussant très loin en arrière et en communication directe avec l'intérieur du sinus.

Excision de la partie latérale du sinus autant qu'elle correspondait au caillot; le bout périphérique seul donne un peu de sang. On fait naturellement le nécessaire du côté de la mastoïde et de l'oreille moyenne, et, à la fin, la perte de substance est énorme; impossible de la combler, on manque d'étoffe.

Le résultat fut vraiment merveilleux, au moins quant à l'état général; la jeune fille reprit des couleurs et de l'embonpoint et renaissait à vue d'œil; l'écoulement n'était cependant pas entièrement tari quand elle quitta la clinique, obligée de rentrer chez elle.

Trois mois après, elle revint avec un volumineux abcès par congestion le long de la jugulaire jusqu'à la clavicule. On fit deux incisions, parallèlement au sterno-mastoïdien, longues de 18 et de 15 centimètres; la collection fut ouverte à la sonde cannelée et on retira près de 4 cuillerées à soupe de pus. Toute la gaine des vaisseaux était fortement infiltrée; en haut et en arrière du sterno-mastoïdien, une fistule conduisant sur de l'os nécrosé, au-dessous duquel il y avait de nouveau un abcès sous-dural correspondant à la paroi postérieure du sinus. Dénudation et curetage; nouvelle perte de substance qu'on arriva à combler aussi bien que mal avec un lambeau cutanéo-périosté. La cicatrisation se fit mal; des fongosités malsaines à tout moment gênant un bourgeonnement régulier; il fallut recureter et mettre des greffes de Thiersch qui, à la fin, amenèrent un résultat des plus satisfaisants. Les cicatrices, très grandes, sont naturellement des plus visibles; quant à la dépression rétro-auriculaire, on tâchera de la combler avec de la paraffine.

M. Mader. — J'ai vu le même cas chez Politzer, seulement là le caillot occupait toute la jugulaire; on avait donc fait une ligature très basse. Le guérison se fit bien et c'est longtemps après qu'un nouvel abcès se montra tout près de la clavicule; une fois incisé, rien ne reparut.

2° Nécrose de tout un labyrinthe.

Malade, otorrhéique chronique, présentant des phénomènes de ,rinthisme intense. Opération de Stacke. L'affection parait se tonner à l'antre et à l'aditus. Carie de la paroi latérale de ique et du marteau et de l'enclume avec des fongosités tout ur. Au niveau du labyrinthe et tout près de l'étrier, une te région de couleur gris noirâtre; aucune trace de fistulette;

l'étrier est sain et on le laisse tranquille. Réunion immédiate de la plaie rétro-auriculaire.

Les symptômes labyrinthiques disparaissent en très peu de temps; la sécrétion, fétide d'abord, se réduit à presque rien; mais, un mois après, les vertiges reprennent et on aperçoit des fongosités en haut et en arrière. En les enlevant, on enlève en même temps l'étrier. Une récidive s'étant faite, on les curette de nouveau; deux semaines après, on retire une petite esquille, puis, quelques jours après, tout le labyrinthe. Il s'était éliminé presque totalement puisque on y voit deux tours et demi de spire; l'os n'est pas carié, il s'agit d'une nécrose en masse.

La plaie ne mit guère de temps pour se fermer et cette fois-ci d'une façon définitive. A remarquer qu'à aucun moment le facial ne fut pris. Quant à l'audition, elle était nulle de ce côté; il semblait y avoir encore quelques restes, mais il s'agissait, à la vérité, d'une transmission des ondes sonores vers l'autre oreille à travers les parois du crâne.

M. Mader. — L'oreille perçoit encore quelques sons aigus et moyens, mais il s'agit là d'un semblant de perception; en réalité, l'oreille est bien sourde.

M. Neumayer. — **Cinq cas de corps étrangers des voies respiratoires; bronchoscopie.**

Les cinq observations concernent des enfants de neuf mois a treize ans. Trois fois le corps étranger (grain de café, esquille osseuse, morceau de crayon) siégeait dans la bronche principale droite; une fois (clou), dans une bronche lobaire droite; chez un enfant de neuf mois un morceau de viande s'était trouvé fixé au-dessus du promontoire, allant vers la bronche principale droite.

L'extraction fut pratiquée trois fois à l'aide de la bronchoscopie supérieure et une fois avec la bronchoscopie inférieure (après trachéotomie). Le clou avait pu être aperçu, mais la prise avait été malheureuse, il avait glissé et était devenu absolument invisible. Heureusement, l'enfant l'a expulsé spontanément quelques heures après; il faut croire que les manœuvres d'extraction l'avaient suffisamment mobilisé pour qu'il pût se dégager tout seul.

Les suites furent toujours des plus simples. (*Monats. f. Ohrenheilk.*, nº 2, 1904.)

Dr Bertemes.

REVUE GÉNÉRALE ET ANALYSES

NEZ ET PHARYNX NASAL

Un cas de polype naso-pharyngien, par le Dr Eug. Fischer, de Luxembourg.

L'auteur a pratiqué l'ablation d'un fibrome naso-pharyngien avec la seule curette de Gottstein.

Il introduisit la curette entre le voile du palais et la tumeur, et, du premier coup, le pédicule étant coupé, le fibrome tomba dans la cavité buccale. Il racla ensuite énergiquement le point d'insertion. La guérison fut parfaite.

M. Fischer est d'avis que la curette est un procédé simple et facile qu'on pourrait utiliser dans bien des cas. (*La Presse oto-laryngol. belge*, n° 12, 1903.)

Dr G. Dupond.

OREILLES

Labyrinthite grippale, par M. Rozier, de Pau.

La complication labyrinthique est rare dans le cours de la grippe. L'auteur rapporte l'observation d'une malade atteinte d'otite grippale qui donna naissance dans les vingt-quatre heures à une surdité labyrinthique, persistant encore quatre mois après les premiers accidents.

Cette infection labyrinthique s'explique très bien par les connexions intimes du labyrinthe et de l'oreille moyenne : on peut même se demander pourquoi elle n'est pas plus fréquente.

Chez la malade, les nerfs cochléaires et ampullaires ont dû être totalement détruits, aussi pour éviter de pareils accidents, sera-t-il bon de faire dans les otites grippales de larges paracentèses pour permettre l'écoulement rapide du pus (*Ann. des mal. de l'oreille*, décembre 1903).

Dr G. Dupond.

VARIA

La narcose scopolaminique en oto-chirurgie, par le professeur E. Bloch, de Fribourg-en-Brisgau.

La narcose à la scopolamine ou tyoscine fut proposée, il a trois ans, par Schneiderlin. L'emploi de cette méthode upprime complètement les anesthésiques par inhalation et, ar suite, leurs conséquences mauvaises et nuisibles.

Deux heures avant le début de l'opération, on injecte sous la peau du bras ou de la cuisse, au moyen d'une seringue de Pravaz, cinq centimètres cubes de la solution. Après une heure, on fait une nouvelle injection de quatre centimètres cubes. L'action sédative et hypnotique d'une dose suffisante peut durer jusqu'à huit heures.

Après avoir employé cette méthode pour dix opérations, l'auteur l'abandonna pour revenir au chloroforme, après avoir constaté certaines particularités désagréables auxquelles il n'avait pas songé précédemment.

Cependant, ayant été obligé d'avoir recours à la narcose scopolaminique chez un alcoolique invétéré, le résultat fut si favorable que M. Bloch résolut de reprendre ce procédé.

Si, dans le cours de l'opération, le malade présente quelque phénomène douloureux, il suffit de quelques inhalations de chloroforme pour que le malade se rendorme. La petite quantité de chloroforme inhalé n'occasionne aucun malaise et très rarement de vomissement. Jusqu'à présent, l'auteur n'a pas rencontré de contre-indication à cette narcose.

En somme, cette méthode suffit généralement pour la trépanation de la mastoïde, mais elle nécessite l'administration d'une certaine dose de chloroforme pour l'opération radicale.

Malgré tout, ce procédé marque un réel progrès parce qu'il réduit au minimum les désagréments et les dangers de la narcose par inhalation. (*La Presse oto-laryngol. belge*, n° 12, 1903.)

Dr G. Dupond.

NOUVELLES

Société française d'otologie, de laryngologie et de rhinologie (Hôtel des Sociétés savantes, rue Danton, Paris).

Session de 1904, sous la Présidence de M. le Dr Castex.

ORDRE DU JOUR DES SÉANCES

Lundi matin, 2 mai, à 9 heures.

Allocution du Président; — Comptes rendus du Secrétaire général et du Trésorier; — Élections au titre de :

Membres titulaires, MM. : Boulai, de Rennes, présenté par MM. Boulay et

Joal; — Guérin, de Marseille, présenté par MM. Lermoyez et Mahu; — Roques, de Cannes, présenté par MM. Luc et Joal; — Sauvain, de Rennes, présenté par MM. Lermoyez et Mahu; — Reyt, de Nantes, présenté par MM. Lermoyez et Mahu; — Cosson, de Tours, présenté par MM. Castex et Collinet; — Brunschwig, du Havre, présenté par MM. Luc et Joal; — Jourdin, de Paris, présenté par MM. Lermoyez et Mahu.

Membres correspondants, MM.: Lejeune, de Liège, présenté par MM. Lubet-Barbon et Martin; — Saint-Denis, de Montréal, présenté par MM. Lermoyez et Mahu; — Trétrôp, d'Anvers, présenté par MM. Lermoyez et Mahu; — Koenig, de Paris, présenté par MM. Castex et Vacher; — Andrade, de Porto, présenté par MM. Castex et Collinet.

Rapport sur les formes cliniques et le traitement des laryngites chroniques non spécifiques, par M. Ruault, de Paris.

Communications de MM.: Delie, d'Ypres, *Un cas de sinusite fronto-maxillaire avec sinus frontal anormal;* — Moure, de Bordeaux, *Considérations cliniques sur quelques cas de sinusite frontale;* — Mahu, de Paris, *Sinusite frontale avec empyème du sinus maxillaire chez une femme de soixante-dix-sept ans. Refus d'opération. Mort:* — Raoult, de Nancy, *Phlegmon périamygdalien externe, consécutif à une infection par corps étranger;* — Bonain, de Brest, *Deux cas de complications endocraniennes, suite d'otite moyenne suppurée chronique;* — Jacques, de Nancy, *Deux faits de clinique laryngologique;* — Mermod, de Lausanne, *Traitement de la tuberculose laryngée;* — Joubert, de Paris, *Influence de la cure des otites suppurées sur certaines affections mentales concomitantes:* — Castex et Lajaunie, *Recherches sur l'audition.*

Mardi matin, 3 mai, à 9 heures.

Rapport sur le traitement de l'otite moyenne aiguë, par MM. Lermoyez, Lubet-Barbon et Moure.

Communications de MM.: Lannois, de Lyon, *Troubles auriculaires dans l'hémispasme facial;* — Lavrand, de Lille, *Papillome pédiculé bénin du larynx. Opération. Récidive maligne. Mort;* — Lermoyez, de Paris, *Présentation de malades;* — Garel, de Lyon, *Un cas de laryngocèle:* — Texier, de Nantes, *Sur un cas de corps étranger des fosses nasales par explosion d'une arme à feu;* — Molinié, de Marseille, *Tumeurs malignes de la cloison nasale;* — Mounier, de Paris, *Résultats de l'application systématique du penghawar pour les hémorragies en nappe des muqueuses;* — Charles, de Grenoble, *Corps étranger du nez: extraction d'un hameçon fixé à la partie moyenne du cornet inférieur;* — Raoult, de Nancy, *Action de l'adrénaline dans un cas de cancer de l'amygdale:* — Bar, de Nice, *Volumineux polype inséré sur la choane gauche. Extraction par voie buccale.*

Mercredi matin, 4 mai, à 9 heures.

Communications de MM.: Castex, de Paris, *Laryngotomie. Détails techniques;* — Chavasse, de Paris, *Tuberculose laryngée, trachéotomie d'urgence, thyrotomie ultérieure. Survie de douze mois;* — Laurens, de Paris, *Lipome de l'épiglotte. Pharyngotomie transhyoïdienne;* — Vacher, d'Orléans, *Du procédé us pratique pour enlever totalement les amygdales enchatonnées:* — Moure, ordeaux, *Sinusites et syphilis;* — Veillard, de Paris, *Gommes de la région rmaxillaire;* — Caboche, de Paris, *Sur le traitement post-opératoire de lement pétro-mastoïdien par les insufflations d'acide borique et sur la tion immédiate des parois supérieure et postérieure du conduit membraneux;* Broeckaert, de Gand, *Recherches sur les artères du larynx;* — De Lava-

RENNE, de Luchon, *Contribution à la prophylaxie et au traitement de certaines formes de surdité;* — LAJAUNIE, d'Ax, *De l'emploi des vapeurs sulfureuses naturelles dans le traitement des affections de l'oreille moyenne;* — BERTEMÈS, de Charleville, *Vertige auriculaire dans le cours d'une otite catarrhale chronique. Guérison par le curetage de l'arrière-nez;* — AUGIÉRAS, de Laval, *Traitement de l'ostéite condensante à forme névralgique de l'apophyse mastoïde par l'évidement mastoïdien;* — BOUYER fils, de Cauterets, *Sur un cas d'association d'algie mastoïdienne et de labyrinthisme hystériques;* — LAVRAND, de Lille, *Paralysie de la moitié gauche du voile et de la corde vocale gauche;* — MOLINIÉ, de Marseille, *Considérations sur un cas de laryngectomie;* — JACQUES, de Nancy, *Épanchement traumatique de sérosité de la cloison;* — CHARLES, de Grenoble, *Deux cas d'œdème aigu des muqueuses;* — MAHU, de Paris, *Corps étranger de l'œsophage d'un enfant de deux ans et demi après deux mois et demi de séjour. Extraction par la bouche;* — LANNOIS et FERRAN, de Lyon, *Paralysie du moteur oculaire externe d'origine otique;* — RAOULT, de Nancy, *Rayons N et audition;* — MIGNON, de Nice, *Othématome spontané chez un enfant;* — ESCAT, de Toulouse, *Un cas d'empyème ethmoïdo-sphénoïdal chez un enfant de neuf ans; ouverture par la voie orbitaire;* — BAR, de Nice, *Otite hémorragique de l'oreille moyenne.*

Présentation d'instruments par MM. BONAIN, COLLIN.

Mardi soir, 3 mai, à 7 heures 1/2.

Banquet, restaurant Marguery, boulevard Bonne-Nouvelle.

Société belge d'otologie, de laryngologie et de rhinologie. — La réunion annuelle de la Société aura lieu les 11 et 12 juin 1904, à l'Hôpital Saint Pierre, à Bruxelles.

Les membres ayant l'intention d'y faire des communications, des démonstrations, de présenter des malades, des pièces anatomo-pathologiques ou des préparations microscopiques, sont priés d'en avertir le Secrétaire général, *avant le 15 mai prochain.*

Bibliothèque. — Le Bureau prie instamment les membres de la Société de faire parvenir au Secrétaire général les tirés à part de leurs travaux, ouvrages et publications relatives à l'oto-laryngologie.

Exposition d'Instruments, etc. — En même temps que se réunira la Société, une exposition sera ouverte, réunissant les instruments, préparations macroscopiques et microscopiques, les appareils, les objets destinés à l'enseignement et les publications ayant trait à notre spécialité.

Le Secrétaire général,
Dr V. DELSAUX,
260, avenue Louise, Bruxelles.

Le Gérant : R. CHAIGNEAU.

Bordeaux. — Impr. G. GOUNOUILHOU, rue Guiraude, 11.

25e ANNÉE. N° 18. 30 AVRIL 1904.

REVUE HEBDOMADAIRE
DE
LARYNGOLOGIE, D'OTOLOGIE
ET DE RHINOLOGIE

NOUVELLE MÉTHODE DE TRAITEMENT DE LA FIÈVRE DES FOINS[1]

Par le Dr **Emmanuel FINK**,
Médecin de la gorge et des oreilles, à Hambourg.

La fièvre des foins est une maladie qui ne compromet pas la vie, mais qui peut cependant la rendre très désagréable. C'est avec un véritable serrement de cœur que les personnes prédisposées s'aperçoivent bien avant son apparition qu'elles vont être obligées de sacrifier à cette maladie. Elle arrive précisément à l'époque où le règne végétal déploie toute sa splendeur, réjouit tous les hommes par la magnificence de son coloris, l'arome de ses fleurs et les invite à se laisser aller davantage au plaisir de vivre.

Les malades souffrant de la fièvre des foins sont privés presque entièrement de ces plaisirs.

Durant six semaines au moins et quelquefois davantage ils sont torturés par une série de malaises, qui ne leur permet pas la moindre sensation de bien-être.

La fièvre des foins, qui ne va pas jusqu'à compromettre l'existence, est donc malgré tout une maladie grave.

Cette affection est peu étudiée dans les traités, du moins en Allemagne; les manuels les plus importants de pathologie

Travail reçu le 2 avril 1904.

interne et de laryngologie n'y consacrent que des articles très incomplets.

Mais si nous considérons les publications qui s'occupent spécialement de la fièvre des foins, nous voyons que ses moyens thérapeutiques sont remarquablement nombreux.

On y recommande l'eau salée, la glycérine, les solutions de borax, de phosphate de soude, d'acide phénique et de sublimé. On emploie l'acide iodhydrique, l'eau oxygénée, l'acide sulfurique, le carbonate d'ammonium, le chloroforme, l'eucalyptol.

Puis l'acide chromique, l'acide lactique, le vinaigre glacé, le sulfure de zinc, le chlorure de zinc et la pierre infernale. On peut appliquer du camphre, du menthol, du laudanum, de l'extrait de chanvre, du chlorhydrate et du sulfate de morphine, du sulfate d'atropine et de la cocaïne en solution ou en poudre.

D'autres préconisent le sous-nitrate et le carbonate de bismuth, la poudre de piment, la poudre d'ipécacuanha et toutes les substances employées ordinairement pour faire sécréter la muqueuse nasale et provoquer les éternuements.

Chaque moyen et chaque principe de dosage et de combinaison trouve des défenseurs et des adversaires qui soutiennent leurs idées dans un nombre presque infini de publications.

La liste publiée par Stricker, en 1896, des remèdes employés contre la fièvre des foins était à cette époque même incomplète. Elle s'est enrichie encore d'une série imposante de remèdes du même genre.

L'histoire de la thérapeutique nous apprend que la guérison d'une maladie est en raison inverse du nombre de remèdes employés; d'où la guérison de la fièvre des foin semble être très aléatoire.

Il est juste cependant de reconnaître l'efficacité de tous ce remèdes, parce qu'il ne faut pas oublier que les personne atteintes de cette affection sont presque toutes des neurasthé

niques et, par conséquent, très facilement suggestionables. Il est facile de leur suggérer, et elles le font souvent d'elles-mêmes, qu'un remède est souverain. C'est ce qui a lieu dans certains cas où l'on voit, par remèdes ou par suggestion, ajourner un accident. Mais tout cela ne peut pas contenter longtemps le malade. Avec un égal enthousiasme il prend très vite un autre remède recommandé et lorsqu'il est plus calme il finit par en reconnaître lui-même l'inefficacité et par s'abandonner à son sort.

Considéré expérimentalement, on ne peut dire un remède efficace dans la fièvre des foins que si : *dans la période critique il évite au malade tout accident pendant plusieurs jours, même pendant plusieurs semaines, lui permettant de mener son train de vie ordinaire, et surtout de pouvoir se promener au grand soleil, en plein air, sans être inquiété par les symptômes de la maladie.*

Considérons à présent jusqu'à quel point les méthodes les plus récentes de traitement répondent à ces desiderata.

Nous allons parler de deux méthodes :

L'une publiée par son auteur en 1901 et l'autre par le professeur Dunbar en 1903.

Voyons d'abord le traitement de Dunbar, qui publia en quelques mois plusieurs travaux sur ce sujet [1-4].

Pour étudier la pathogénie de la fièvre des foins, Dunbar se mit en devoir d'en isoler la cause, d'en dissocier tous les symptômes même en dehors de la période critique et de donner, enfin, la preuve qu'elle *n'atteint que les personnes*

1. Professeur Dunbar, *De la cause et de la guérison spécifique de la fièvre des foins* (Münich et Berlin, édit. de R. Œdenburg, 1903).

2. Professeur Dunbar, Supplément à l'étude de la cause et de la guéri- spécifique de la fièvre des foins (*Journ. hebdom. méd. allemand*, n° 9.).

Professeur Dunbar, De l'étiologie et de la thérapeutique spécifique fièvre des foins (*Journ. hebdom. de la clinique berlinoise*, n° 24, 25, 26,).

Professeur Dunbar, De l'étiologie et du traitement spécifique du he d'automne (*Journ. hebdom. de la clinique berlinoise*, n° 28, 1903).

qui sont malades de la fièvre des foins et ne donne lieu à aucun symptôme chez les autres.

Comme agent spécifique de la fièvre des foins, il indique uniquement le pollen.

Pour déterminer les espèces de plantes qui contiennent le pollen, il procède de la façon suivante :

Il place dans un verre le pollen qu'il expérimente, puis il plonge dans sa masse un petit bâtonnet garni d'ouate où se déposent quelques points jaunes qu'il introduit ensuite à l'intérieur du nez.

Chez le malade atteint de fièvre des foins survient, après cette manœuvre, un éternuement violent et une tuméfaction de la muqueuse nasale. *Il n'y a pas de symptômes oculaires.*

Mais si l'on traite les yeux de ces malades de la même manière, il s'y produit bientôt une démangeaison violente, une sensation de brûlure; ils sont tuméfiés, même boursouflés et les paupières s'œdématient.

Dunbar ne dit pas si, après l'inoculation des yeux, des symptômes se manifestent du côté du nez.

Sur cette question, M. Semon[1] nous donne *des conclusions positives*, ainsi que M. Bride[2] dans un cas.

Toutes les réactions provoquées par l'inoculation du pollen n'apparaissent, d'après Dunbar, que chez les malades atteints de la fièvre des foins, et non chez les personnes qui n'en souffrent jamais.

Chez les premiers, il ne pouvait produire d'accidents qu'avec le pollen des graminées et pas avec celui des autres plantes.

La substance efficace dans le corps du pollen est une toxine soluble qui, selon Dunbar, agirait à peu près de la même manière que le grain lui-même.

1. Sir Felix Semon, Quelques expériences sur la nature et le traitement spécifique de la fièvre des foins (*Journ. méd. anglais*, du mois de mars).

2. P. M. Bride, Expérimentation avec la toxine de la fièvre des foins et l'antitoxine de Dunbar (*Journ. méd. d'Édimbourg*, 7 juillet 1903).

La pathogénie de la fièvre des foins est uniquement fondée sur l'action du pollen du gazon.

C'est une maladie toxique et tous ses symptômes ne sont que des symptômes toxiques, non seulement par manifestations locales, mais aussi dans des régions plus éloignées comme dans la bronchite et l'asthme.

Le trijumeau et les autres nerfs ne jouent aucun rôle dans la pathogénie.

Inoculée à certains animaux, la toxine du pollen produit une antitoxine, qui neutralise sa toxine non seulement *in vitro*, mais encore chez l'homme.

Et cela parce que, comme je l'ai déjà dit, la fièvre des foins se produit seulement sous l'influence de la toxine du pollen.

En conséquence, l'antitoxine est le remède spécifique de la fièvre des foins.

Elle est efficace si l'on introduit le sérum correspondant dans le nez et dans l'œil.

Telles sont les explications théoriques de l'efficacité du sérum introduit par Dunbar dans la thérapeutique.

Cette théorie paraît très plausible au premier abord, mais si on y regarde de plus près et si on étudie la pathologie de la fièvre des foins et des maladies identiques, on reconnaît que la conception de Dunbar est surannée et insoutenable.

Je l'ai prouvé l'année dernière dans un travail précis[1] et je désirerais actuellement faire ressortir quelques points essentiels.

D'après la relation des expériences, on voit que Dunbar était obligé, pour produire un accident de la fièvre des foins en dehors de la période critique, d'employer une quantité relativement très grande de grains de pollen.

Or, il n'y a de grains de pollen dans l'air qu'au mois de juin et encore sont-ils très peu nombreux. C'est ce que les

1. E. Fink, Cause et guérison de la fièvre des foins selon Dunbar. Période critique (*Journ. méd. allemand*, n° 24, année 1903).

expériences de Heymann, de Maatzuschita[1] et de Strangujay[2] ont prouvé jusqu'à l'évidence.

Dans ce que mouche un malade, les premiers trouvèrent trois grains de pollen en moyenne, et Weill[3], qui fit ses expériences dans l'Institut d'hygiène, sous la direction de Dunbar, ne trouva pas un seul grain de pollen dans vingt-six échantillons de sécrétions de malades de la fièvre des foins, malgré une expérimentation très sévère.

Si, malgré ce reproche, M. Dunbar prétend encore que l'on peut constater dans les sécrétions des malades de la fièvre des foins un plus grand nombre de graines de pollen, nous *ne pouvons plus concilier cette manière de voir avec le fait* que ces expériences ont été faites précisement dans son Institut et que le directeur de l'institut est bien un peu responsable, scientifiquement, de ce que l'on y fait.

En outre, les expériences de Weil ont été faites sous la direction du collaborateur de M. Dunbar pour les maladies du larynx, M. Chort, qui possède une grande expérience de la fièvre des foins.

Si les grains de pollen n'étaient pas plus nombreux dans la période critique, et c'est, en effet, le cas (selon Strangujay, il vient un grain de pollen par trente inspirations), nous n'aurions alors, d'après Dunbar, que les symptômes du côté du nez, car il rentre toujours par le nez une grande quantité d'air.

Mais comment expliquer les symptômes oculaires d'une façon plausible, puisque l'œil n'est en contact avec l'air que par une petite surface, et que fréquemment les symptômes se présentent le matin au réveil, alors que les yeux sont restés longtemps fermés?

1. B. Heymann et T. Maatzuschita, De l'étiologie de la fièvre des foins (*Journ. d'hygiène*, p. 494, année 1901).

2. Strangujay, La fièvre des foins (*Le Laryngoscope*, p. 213, année 1897)

3. R. Weill, Ce que l'on trouve comme microbes et bacilles dans la mucosité des malades de la fièvre des foins (*Compte rendu de la Soc. de sciences nat. et de méd. allemandes*, p. 393, année 1901).

4. *Journal hebdomadaire de médecine allemande*, n° 47. Supplément p. 369, 1903.

Mohr[1], très bon observateur de la fièvre des foins et atteint lui-même de cette maladie, montra dernièrement que les symptômes pouvaient (à l'encontre de ce que pense Dunbar) ne pas provenir de la pénétration du pollen dans l'œil.

Dans la période critique, il ne pouvait, ainsi que tous les malades atteints de la fièvre des foins, faire la moindre promenade en chemin de fer sans éprouver un accès pénible. Il se construisit alors un appareil lui permettant d'obturer l'entrée du nez sans interrompre la respiration.

Muni de cet appareil, il pouvait faire, par une chaude journée de juin, plusieurs heures de chemin de fer en restant parfaitement indemne de toute atteinte, même du côté des yeux, bien qu'il ne les eût pas entièrement protégés.

Ce fait suffit à lui seul pour anéantir la méthode de Dunbar. Cependant Mohr veut encore lui tendre une planche de salut en admettant que dans son cas les symptômes oculaires ne se sont pas produits parce que les grains de pollen ont été rejetés au dehors par les larmes. Mais par cette hypothèse, il ne voit pas qu'il ne peut plus admettre, en aucun cas, l'action du pollen sur les yeux. Cette explication est non pas en faveur, mais au contraire contre la théorie de Dunbar sur l'action des toxines.

Comme nous le dirons plus loin d'une façon plus complète, les symptômes oculaires proviennent du nez par voie réflexe.

On doit naturellement interpréter l'observation de Mohr dans le sens d'excitation par les grains de pollen.

Dunbar cherche à démentir la théorie réflexe en relatant une expérience qu'il ne fit que chez un seul malade. Il mit sur la pituitaire dénudée des grains de pollen, et des démangeaisons désagréables s'ensuivirent, Cela ne prouve pas, comme le croit Dunbar, que chaque pituitaire réagit sous l'influence de la toxine du pollen, car cet essai n'a été fait que sur une seule personne dont l'état intestinal n'était pas connu.

[1] R. Mohr, Sur le traitement et la prophylaxie de la fièvre des foins (*Wchn. hebdom. de méd. allemande*, n° 4, 1904).

Mais si l'on ne veut tenir aucun compte de cela, la théorie de Dunbar est démontrée fausse par une autre expérience faite par lui-même (l'expérimentateur ne l'a assurément pas remarqué).

Il injectait sous la peau la toxine du pollen, d'où apparitions fréquentes de phénomènes d'empoisonnement et aussi des symptômes de la maladie.

Dunbar décrit très exactement toutes les phases observées; mais il ne mentionne pas que des troubles objectifs et subjectifs se montrèrent à l'anus. Il insiste au contraire pour faire ressortir que « l'examen de l'oreille et du tympan ne décelait rien d'anormal ».

Mais si toutes les muqueuses du malade de la fièvre des foins sont sensibles à ce poison, la dissémination de ce poison dans le sang devrait s'accompagner d'un boursouflement de la caisse.

Dunbar déclare que l'asthme des foins est la conséquence de l'introduction dans la profondeur de l'arbre respiratoire de grains de pollen, parce que les malades, étant dans l'impossibilité de respirer par le nez, sont obligés de prendre leur air par la bouche.

Cependant, bien que tous les malades soient obligés de respirer par la bouche pendant une grande partie de leur crise, les deux tiers ne souffrent jamais de crises d'asthme, et l'autre tiers ne devient victime de cette complication que beaucoup plus tard, alors que la maladie dure déjà depuis longtemps.

L'asthme de la fièvre des foins n'est point un effet de la toxine, car il se produit d'une manière identique dans le coryza nerveux périodique où les toxines ne peuvent pas être incriminées. Le coryza nerveux donne généralement et d'une manière absolue les mêmes symptômes que la fièvre des foins : symptômes du nez, des yeux, du poumon, avec courbature et état fébrile.

Ces différents états se produisent sans toxines. Nous pou-

vons donc déclarer qu'il en est de même dans la fièvre des foins et que point n'est besoin de faire appel à ce poison hypothétique.

M. Brides a également fait le reproche suivant à la théorie de Dunbar.

Dunbar, voulant trouver l'origine de la fièvre des foins dans les graines de pollen des graminées (et seulement chez elles), prétend que ceux des autres plantes sont incapables de déterminer cette maladie.

Cette prétention se trouve en contradiction avec ce fait expérimental que quelques malades de la fièvre des foins souffrent seulement à l'époque de la floraison des tilleuls.

Ici, à Hambourg, les tilleuls fleurissent dans la première moitié du mois de juillet, alors que les herbes l'ont déjà fait depuis quatre à cinq semaines.

Et cependant il y a des malades qui peuvent impunément jusqu'à ce moment-là se promener dans le voisinage des prairies en fleur et des champs de seigle.

Il en est de même pour les roses, le vermuth (en Amérique, ce dernier commence régulièrement à fleurir entre le 12 et le 15 août et la floraison dure jusqu'à la fin du mois de septembre).

Ce que l'on nomme le catarrhe d'automne a la même durée. On ne le rencontre pas dans les contrées où l'absinthe et l'arthémise ne poussent pas. Il y a, sans doute, une relation de cause à effet entre la floraison de l'arthémise et la fièvre de la fin d'automne. Tous les auteurs en sont d'accord.

Il nous reste, enfin, à faire ressortir que le pollen et ses toxines ne répondent pas aux desiderata que Dunbar exige pour déterminer la cause de la fièvre des foins.

Nous lui avons vu prétendre que cette cause n'a d'effet que r les personnes malades de la fièvre des foins, et aucun ıez les autres.

La toxine des graminées ne répond pas à ces conditions.

M. Bride trouva que la toxine de Dunbar ne produisit pas

la réaction chez un malade, et Felix Semon constata que des personnes qui n'avaient jamais souffert de la fièvre des foins réagissaient à cette toxine tout comme les autres.

Je crois avoir donné la preuve avec ces explications que les expériences de Dunbar nous ont appris les vertus très intéressantes de la toxine du pollen, mais que la théorie de la fièvre des foins est insuffisante et peu solide.

La fièvre des foins ordinaire est justement une maladie différente de celle que produit l'intoxication par la toxine du pollen; c'est pourquoi on ne peut déjà pas attendre beaucoup de cette antitoxine du pollen comme remède dans la fièvre des foins.

En outre, de nombreux partisans du sérum ont blâmé théoriquement celui de la fièvre des foins.

On doit, par exemple, pouvoir exiger d'un sérum qu'il donne, du moins pour quelque temps, l'immunité contre une nouvelle infection; cela découle de toute la théorie de l'antitoxine.

Le sérum du pollen ne protège pas même, pour quelques heures, ni de la fièvre des foins elle-même, ni de la fièvre des foins expérimentale.

Aussi, par son emploi, ce sérum tombe-t-il déjà hors du cadre des autres sérums.

Cependant, il n'est pas prouvé qu'il soit sans efficacité, car l'expérience ne décide exclusivement que lorsqu'elle a été contrôlée scientifiquement.

Le rapport de Thort[1], par exemple, n'est pas à contrôler scientifiquement.

Sur ses 47 observations de malades, 27 sont absolument favorables, 12 relativement, le succès n'ayant été que d'une très courte durée, et 8 sont défavorables.

Celui qui connait ces malades (peut-être en a-t-il été ainsi dans le pourcentage précédemment cité) sait que beaucoup

1. *Journal hebdomadaire de médecine allemande*, n° 47, 1903. Supplément, p. 368.

d'entre eux s'enthousiasment facilement pour chaque remède nouveau.

Entre autres rapports, celui de la Société contre la fièvre des foins, paru ces dernières années, donne les preuves qui viennent corroborer cette affirmation : Thort a malheureusement omis de nous dire, avec précision, combien de temps ces 27 malades ayant eu un résultat favorable sont restés indemnes, après l'application du sérum, des accidents de la fièvre des foins après être demeurés, par une journée très chaude, au grand air, dans le voisinage des plantes en fleur. Semon[1], qui nous a donné des observations assez exactes, nous apprend quelque chose de plus précis sur l'efficacité de l'antitoxine de la fièvre des foins.

Si l'on veut être très optimiste, on peut dire que l'antitoxine a quelquefois ajourné tel ou tel accident chez un malade. On ne peut même pas l'affirmer une seule fois parce que l'on ne sait pas si l'accident se serait montré sans l'emploi de l'antitoxine.

Un accident déjà apparu ne peut être considéré comme objectivement influencé par l'antitoxine.

Nous devons à notre collègue M. R. Immerwjahr[2], une observation très précise sur l'efficacité de l'antitoxine de la fièvre des foins, qu'il a d'abord employée le 12 juin avec beaucoup de satisfaction.

Mais il faut remarquer que du 12 au 17 juin le temps est resté trouble et pluvieux.

Lorsque, le 17 juin, le temps redevint beau, les accidents se reproduisirent malgré le sérum, peut-être avec un peu moins de violence pour disparaître de nouveau les 20 et 21 juin où le temps était encore pluvieux.

. Sir Felix Semon, Impressions sur l'efficacité de l'antitoxine du .fesseur Dunbar dans la fièvre des foins (*Journ. méd. anglais*, 18 juillet)0).

. Robert Immerwjahr, Sur la fièvre des foins et son traitement par la .ne du pollen de Dunbar (*Journ. hebdom. de la clinique berlinoise*, -8, 1903).

L'auteur disant, dans la suite de sa communication : «L'antitoxine du pollen est un remède excellent pour combattre une fièvre des foins au début, si on se trouve autant que possible dans un espace clos et si en outre le temps au moment de la floraison des herbes est trouble et pluvieux...,» on ne doit pas oublier que les accidents de la fièvre des foins ont l'habitude de paraître avec de telles précautions et la même température, alors même que l'on ne prendrait aucun traitement, et les accidents ne se produisent qu'atténués et rudimentaires.

Le sérum n'a rien produit chez Immerwjahr.

Enfin Borrowmann[1] nous communique deux observations de ses malades et de lui-même.

Il observa qu'en mettant du sérum goutte à goutte dans l'œil de son patient, celui-ci éprouvait un plus grand soulagement qu'avec une solution de cocaïne à 2 o/o.

Quant à lui, il éprouva plus de soulagement par l'instillation d'une solution de cocaïne à 5 o/o dans l'œil gauche que du sérum dans l'œil droit.

Celui qui connaît l'inefficacité complète de la narcose par applications locales sur l'œil chez les malades saura apprécier comme elle le mérite cette communication.

L'auteur tient donc les injections sous-cutanées comme favorables. A mon avis, il est le seul à avoir osé faire de telles injections dans un but thérapeutique.

Il apparait souvent, en effet, des phénomènes graves d'intoxication.

Un tel traitement n'a pas d'autre but qu'expulser le diable par Belzébuth (traiter le mal par le mal).

L'instillation de l'antitoxine dans l'œil et dans le nez n'est pas exempte du danger de l'empoisonnement. C'est pour cette raison que Semon ne veut pas la recommander à ses malades.

1. G. Borrowmann, Notes sur quelques expériences faites sur l'antitoxine de la fièvre des foins du professeur Dunbar (*Scott. med. and surg. Journ.*, sept. 1903).

Je peux dire enfin que trop de mes malades qui ont employé le sérum n'ont eu aucun succès.

Un de ces malades, que j'ai soigné ces deux dernières années, s'était mis à la disposition de M. Dunbar dans un but d'essai. En hiver, il réagissait rapidement à l'influence de la toxine du pollen et à celle de l'antitoxine. Mais lorsque, dans un but de guérison, on employa l'antitoxine, à l'époque de la fièvre des foins, son efficacité échoua complètement.

C'est là une preuve vivante de cette vérité devenue banale pour les médecins qui jugent sans parti pris : que l'on éprouve de grandes désillusions en appliquant les expériences de laboratoire à la clinique.

L'histoire récente de la thérapeutique a malheureusement confirmé ce fait plus souvent qu'il ne le serait désirable dans l'intérêt des malades et pour l'autorité de la science médicale.

II

Si nous voulons trouver la véritable nature de la fièvre des foins et établir sur cette connaissance une thérapeutique rationnelle, nous sommes obligés d'admettre un fait dont la vérité est confirmée par tous les auteurs qui se sont occupés de cette maladie ; c'est que la fièvre des foins ne se produit que chez des sujets neurasthéniques.

Bien entendu, l'intensité et l'étendue des autres symptômes de la neurasthénie sont très différents.

Différents déjà quant à l'âge des malades dont nous parlons parce que la neurasthénie a besoin, en général, d'une certain temps pour arriver à son plein développement.

Toute la symptomatologie de la fièvre des foins est justement caractéristique de la neurasthénie.

Physiologiquement considérée, la neurasthénie repose principalement sur la perturbation *(Reizschwelle)* de l'excitabilité, par laquelle des irritations relativement faibles ne provoquant pas encore d'effet chez les gens bien portants détermi-

nent des réactions fortes chez les malades, quelquefois si fortes que l'on n'en voit jamais de pareilles chez les personnes valides ; il en est de même chez les malades atteints de la fièvre des foins, ils possèdent une excitabilité anormale des nerfs de la sécrétion et des vaso-moteurs d'une région.

Nous trouvons chez les neurasthéniques les faits analogues dans d'autres régions et d'autres organes. Par exemple, ils souffrent souvent de sueurs profuses du front et des mains ou de polyurie. Ils ont plus souvent encore des troubles vaso-moteurs se traduisant par de la rougeur, de la pâleur, des frissons, des vertiges, des douleurs de tête, et bien d'autres symptômes encore du même genre.

Que la réaction soit d'abord nasale ou oculaire par réflexe, qu'elle se manifeste par d'autres symptômes, l'agent à chercher est, dans la plupart des cas, dans le pollen des graminées.

Dans ma monographie sur la fièvre des foins [1], j'ai émis l'opinion que le principe actif du pollen pouvait être une huile éthérée.

Une très petite quantité de pollen est suffisante, dans les conditions ordinaires, comme nous le dirons plus bas, pour causer une réaction.

Il est possible que cela se produise dans quelques cas, sinon dans tous, par un corps albuminoïde dissous.

D'autres substances peuvent certainement engendrer la même maladie et produire une toxine capable d'irriter les dernières terminaisons nerveuses.

La plupart des malades se méfient des plantes des prés.

Chez quelques-uns, les accidents sont suscités par le blé en fleur. D'autres les ont à l'époque de la floraison des tilleuls, du jasmin, du sureau, des roses, des pêchers et à la floraison d'autres plantes encore.

En général, chaque malade a pour certaines plantes une

1. E. Fink, *La fièvre des foins et les autres formes du rhume nerveux.*

idiosyncrasie qui se manifeste par l'apparition de la fièvre des foins, par la symptomatologie du coryza nerveux, à l'époque où la plante qui lui est contraire fleurit.

Seulement, la catégorie correspondante de chaque espèce de plante est excessivement variable.

Si grande que soit l'influence du pollen, il y a sans doute des cas où il ne peut être incriminé et la maladie est alors produite par une émanation particulière et spécifique.

Comment, sous l'influence de telle ou telle irritation, l'ensemble des symptômes de la fièvre des foins peut-il d'abord se manifester du côté du nez ?

On a notamment déclaré que cet ensemble de symptômes indiquait de la rhinite ou du coryza vaso-moteur, en supposant que l'hypersécrétion provienne d'une paralysie de la vaso-constriction ou d'une excitation de la vaso-dilatation.

S'il en était ainsi, la muqueuse nasale devrait être hyperémiée, mais il n'en est rien.

S'il n'y a pas d'autres complications, la muqueuse est, au contraire, plutôt pâle, au commencement et au milieu de l'accès, d'une façon qui saute aux yeux.

Même en admettant l'hyperémie qui est une conséquence des vaso-moteurs, nous n'aurions pas d'hypersécrétion.

Nous savons que même l'augmentation de tension la plus considérable de sang artériel produite par l'excitation de la corde du tympan ne suffit pas pour amener une augmentation de la sécrétion salivaire.

D'autre part, l'hypersécrétion peut se produire dans le cas d'anémie artérielle complète.

Même si l'aorte est liée, on peut produire une sécrétion exagérée de sueur en faisant une injection de pilocarpine dans patte de derrière d'un animal.

Les sueurs apparaissent encore en grande quantité dans es états où l'anémie de la peau est notable, par exemple ans l'angoisse et l'agonie.

François Frank a, en outre, prouvé, pour le nez en particu-

lier, que par l'excitation des vaso-dilatateurs on détermine une hyperémie, mais pas d'hypersécrétion.

La sécrétion nasale n'est donc pas influencée par les vaso-moteurs, mais uniquement par les nerfs propres de la sécrétion émanant du trijumeau.

La sécrétion ne peut pas, comme les expériences de Aschenbraut l'ont démontré, être provoquée par l'excitation du tronc nerveux, elle n'est produite que par des excitations faites sur les bouts périphériques des nerfs dans la muqueuse.

C'est donc, ici, dans les dernières ramifications du trijumeau qui viennent se terminer dans la muqueuse, que nous devons chercher la cause de l'hypersécrétion qui a lieu sans que l'inflammation soit la cause de l'excitation.

(A suivre.)

LXXIe RÉUNION
DE LA BRITISH MEDICAL ASSOCIATION

TENUE A SWANSEA LES 28, 29, 30 ET 31 JUILLET 1903.

Le rapport de M. SEMON a déjà été analysé.

M. GLUCK, de Berlin. — **Traitement chirurgical des affections malignes du larynx.**

Quand il s'agit de papillomes, syphilis et cancer limité des cordes vocales, on fait sucessivement : 1° une trachéotomie basse ; 2° incision médiane de la peau et de l'aponévrose, les muscles sont écartés et le larynx mis à nu ; 3° section médiane du thyroïde et de la membrane thyro-hyoïdienne, écartement des deux moitiés de la plaie ; 4° anesthésie de la muqueuse laryngée avec une solution de cocaïne et d'antipyrine à 5 o/o, acide phénique 1 o/o ; on enlève le néoplasme au thermo ou au bistouri ; tamponnement du larynx avec de la gaze iodoformée ; 5° du quatrième au sixième jour, les tampons sont enlevés sous anesthésie. Si c'est nécessaire, cautérisation des points suspects et suture de la plaie ; 6° le dixième jour, enlèvement des sutures et de la canule trachéale. Au bout de vingt jours, la guérison est complète et le malade autorisé à par-

ler. Les résultats obtenus par Glück confirment ceux de Semon. Des malades ont été opérés il y a quatorze ans et peuvent très bien parler.

En cas de cancer, si l'on fait une hémilaryngectomie, Glück procède d'abord à une trachéotomie aussi basse que possible et place une canule de Hahn pour s'opposer à l'hémorragie intralaryngée. Puis incision médiane de l'hyoïde au bord inférieur du cricoïde. Deux incisions perpendiculaires, longues de 4 centimètres, partent de chaque extrémité de la première incision. On récline en dehors le lambeau ainsi dessiné. De même, les parties molles du côté malade. Puis Glück fend le larynx de bas en haut sur la ligne médiane, divise la membrane thyro-hyoïdienne au niveau du bord supérieur du cartilage thyroïde, libère de même le bord inférieur du cartilage cricoïde, et coupe l'anneau cricoïdien en arrière, sur la ligne médiane. La partie malade du larynx est ainsi détachée. La place ainsi formée est recouverte alors avec la peau, de telle façon que les bords du lambeau soient suturés en haut à la muqueuse du sinus pyriforme, en bas à la trachée, et au milieu du cricoïde. Un gros tampon de gaze iodoformée est introduit dans le larynx et doit presser de telle façon sur le lambeau que toute introduction de parcelles alimentaires dans les voies aériennes soit impossible. Une canule ordinaire remplace alors la canule de Hahn.

En cas de laryngectomie totale, incision sur la ligne médiane, comme plus haut. Le larynx est dénudé en avant et de chaque côté, les insertions musculaires sectionnées juste contre le larynx. La glande thyroïde est séparée du larynx sur les côtés et en bas. Ligature de la laryngée supérieure de chaque côté, avant sa pénétration dans le larynx. Position de Rose, incision de la membrane thyro-hyoïdienne, puis introduction d'un tampon de gaze, à travers l'incision, dans le pharynx, pour empêcher la salive de polluer la plaie. Le larynx est attiré en avant et l'œsophage séparé de la partie postérieure du larynx jusqu'à ce que ce dernier soit complètement disséqué jusqu'au bord inférieur du cricoïde et puisse être attiré en dehors de la plaie. Alors, incision transversale de 4 à 5 centimètres, profonde, dans le creux sus-sternal. Le lambeau ainsi formé est attiré dans la plaie supérieure, formant de la sorte un [illegible]nt cutané de 4 à 5 centimètres de large. Deux forts fils sont [illegible]ssés à travers la trachée; le larynx est coupé au-dessus des fils, [illegible] trachée est attirée en avant, sous le pont cutané. L'ouverture [illegible]chéale est maintenant placée dans la plaie transversale et fixée [illegible] suturant ses bords à ceux de la plaie cutanée. L'ouverture pha-

ryngée est fermée par un ou plusieurs rangs de sutures, tous les diverticules de la cavité buccale sont tamponnés avec de la gaze iodoformée et la peau suturée par-dessus la gaze. On nourrit le patient avec un tube en caoutchouc introduit par le nez dans l'œsophage.

En cas de laryngo-pharyngectomie, on découvre le larynx comme plus haut; position de Rose; section de la membrane thyro-hyoïdienne; le larynx est attiré dans la plaie. On voit alors toute la surface interne du pharynx, et on peut diviser aisément les parties latérales et le bord antérieur du pharynx au-dessus de la tumeur. On poursuit alors la dissection entre le pharynx, l'œsophage et la colonne vertébrale jusqu'à ce qu'on atteigne la partie inférieure de la tumeur. On coupe l'œsophage aussi bas que possible au dessous de la tumeur, après l'avoir séparé de la trachée sur une certaine étendue. On sectionne alors le larynx comme dans la laryngectomie. La plaie est fermée du côté de la bouche en suturant les parois pharyngées, ou en tamponnant à la gaze iodoformée, si on a sectionné le pharynx très haut. Un tube de caoutchouc est placé dans l'œsophage; la cavité buccale est tamponnée et la peau suturée par-dessus le tout.

Si on doit extirper des ganglions, le procédé varie suivant qu'ils sont ou non adhérents. S'ils sont mobiles, incision le long du bord antérieur du sterno. S'ils sont adhérents, on les enlève avec le larynx. En cas de tumeurs ganglionnaires volumineuses et de vastes délabrements musculaires ou vasculaires, des incisions transversales supplémentaires peuvent être nécessaires. Autant que possible, il faut recouvrir les vaisseaux ou leurs bouts ligaturés de lambeaux cutanés et suturer par-dessus. De la sorte, on évite les hémorragies.

Glück donne alors deux exemples de laryngectomie où ses préceptes sont plus minutieusement exposés. Puis Glück expose les résultats de ses différentes séries opératoires depuis quinze ans. Première série, avec 8 morts sur 10. Deuxième série, 4 morts sur 9. Dans une série de 35 hémilaryngectomies, il n'a eu que 3 morts. Puis il cite une série récente de 22 laryngectomies totales avec 1 mort. Il décrit ensuite son appareil phonétique. Glück a fait 125 opérations depuis 1888.

M. Herbert Tillet rapporte cinq cas de thyrotomie pour affection maligne des cordes vocales. Il a eu une mort consécutive à une septicémie due à l'infection de la plaie cervicale par du lait. Réunion de la plaie après l'opération, sauf au niveau du bord inférieur, où un tampon de gaze iodoformée servait de drain.

M. Jobson Horne félicite Semon et Glück de leurs substantiels rapports. Il est convaincu que la thyrotomie est une opération idéale, à condition qu'un diagnostic précoce ait pu être établi. Il est vrai qu'alors on a à sa disposition les opérations préconisées par Glück. Quant à l'examen microscopique préalable, rarement on aura assez de tumeur pour faire un diagnostic certain. Malgré cela, la thyrotomie est l'opération de choix.

M. R. Woods rapporte neuf cas de cancers laryngés, dont deux extrinsèques. Mort dans une hémilaryngectomie et une extirpation totale. Sur sept thyrotomies, dont la première remonte à 1891, il n'a pas observé de récidive.

M. Eug. S. Yonge est de l'avis de Semon à qui il demande s'il peut prévenir l'altération des cordes vocales en cas de calcification ou d'ossification du corps thyroïde.

M. Dundas Grant reconnaît que Semon a droit à la gratitude des spécialistes pour avoir démontré l'utilité d'un diagnostic précoce. En cas de doute, mieux vaut thyrotomiser, quitte à reconnaître plus tard la bénignité de la tumeur. Mais il est des cas où l'extirpation complète est de mise et Glück a démontré le bien fondé de cette façon de faire. La voix pharyngée consécutive est réelle et permet le commerce vocal du patient avec son entourage.

Quand on fait une prise laryngée, pour examen microscopique, le morceau enlevé peut ne pas être caractéristique. Cette erreur lui est arrivée. Après thyrotomie, on trouve quelquefois un tumeur plus grosse que ne le faisait prévoir la laryngoscopie. Il cite un cas de ce genre où l'on fut forcé de laisser la canule en place, à cause du délabrement laryngé produit par l'opération, et de la régurgitation consécutive des liquides avalés. Ces cas semblent assombrir le pronostic, à cause des pneumonies secondaires.

M. Ch. Plumley Childe demande à Semon s'il peut expliquer pourquoi, dans certains cas, les laryngectomisés meurent sans cause bien nette (septicémie ou pneumonie). Il a eu un décès chez un opéré de tumeur amygdalienne par la pharyngotomie latérale. Il est vrai que son malade était un alcoolique.

M. P. Watson Williams remercie MM. Semon et Glück de leurs remarquables rapports et regrette l'absence du professeur Moure. Il est d'avis qu'en cas de doute histologique, le spécialiste seul a voix au chapitre.

M. Eugène S. Yonge. — **Deux cas d'épithélioma du larynx, sans récidive deux ans après la thyrotomie.**

L'auteur ne relate ces deux cas que pour ajouter une pierre l'édifice. 1° Un homme de cinquante-sept ans est atteint de ucité de la voix depuis un an. La corde gauche est papillomaise et se meut moins bien que sa congénère. Pas de ganglions. histologie démontra un cancer. Thyrotomie en juillet 1901.

Retour progressif de la voix. Dernièrement, le malade a pu, intelligiblement, prononcer en public un discours à haute voix. 2° Un homme de soixante-sept ans est atteint depuis dix-huit mois de raucité de la voix. Tumeur verruqueuse à large implantation sur la corde vocale droite qui est immobile. La gauche semble saine. Trachéo-thyrotomie en août 1901. La voix est revenue et jusqu'à présent nulle trace de récidive. La raucité de la voix, surtout quand elle dure depuis de longs mois, est un signe important. Le contrôle microscopique est utile, mais non nécessaire. Dans un troisième cas, l'examen laryngoscopique n'avait pas donné l'étendue exacte de la tumeur.

M. P. M. Bride. — **Technique des opérations sur le temporal dans les otites moyennes suppurées.**

L'auteur commence par faire l'historique de la question. Riolan, en 1649, proposa l'ouverture de la mastoïde, dans les cas d'obstruction de la trompe d'Eustache. Entre 1750 et 1774, Petit trépana pour un abcès mastoïdien. A la même époque, Morand trépana aussi pour un abcès intra-cranien. En 1776, le prussien Jasser ouvrit avec une sonde une mastoïde cariée. Sur le même malade, il fit la même opération avec un trocart sur l'autre oreille atteinte aussi de surdité. Jusqu'en 1791, l'ouverture de la mastoïde fut en honneur dans le traitement de la surdité. Mais sa vogue fut compromise par la mort de Berger, qui succomba à une méningite consécutive à l'opération. En 1792, Arneman de Göttingue posa les indications de la trépanation. Malgré neuf cas de guérison complète sur quatorze, Desaineris ne put remettre l'opération en faveur. Wilde ne l'employa jamais et Toynbee ne l'admettait qu'en cas de gravité extrême. Thard, Bonnafond, Roux et Dieffenbach la condamnèrent. En 1860, Forget et Troeltsch la préconisèrent. En 1863, parut le travail de Payenshecher. En 1868, l'anglais Hinbon rapporte un cas heureux. Ce fut Schwartze de Halle qui le premier posa nettement les indications de l'opération et indiqua la situation de l'antre. Au début, l'opération de Schwartze était pratiquée dans les cas aigus ou chroniques. On se servait de tubes à drainage, on irriguait. Aujourd'hui, cette méthode ne sert que dans les cas aigus ou subaigus. Pour entretenir la fistule osseuse, on se sert d'une cheville de plomb, qu'on enlève une ou deux fois par jour pour asperger la mastoïde. Mauven fait encore le Schwartz dans les cas chroniques ; il se sert de fraises électriques qu'il applique au niveau de la jonction du toit avec le mur externe de l'attique. « Il faut ménager le plancher et la paroi interne de

crainte du facial et du canal semi-circulaire externe. Le passage est suffisant. » M. Bride n'est pas de cet avis. Il faut songer aux cellules aberrantes, à la forme dite de Bezold. Or, dans cette variété, il faut nécessairement découvrir le plancher et la paroi interne, puis faire une contre-ouverture en avant ou en arrière du sterno. Enfin, Malherbe a proposé la trépanation dans l'otite moyenne chronique sèche avec adhérences.

Passons maintenant à la cure radicale où l'on sectionne la paroi postérieure du conduit auditif externe. C'est Küster, de Berlin, qui, un des premiers, eut l'idée d'atteindre l'oreille moyenne par la paroi postérieure du conduit. Bergmann, la même année, préconisait en même temps l'ablation de la paroi supérieure. En 1889, Zaufal décrivit son procédé. En 1890, Hartmann, Stacke, Hessler et Jansen employèrent la même voie. M. Bride fait alors l'historique de la cure radicale, de la plastique consécutive. Procédés de Stacke, de Panse, de Körner, de Siebenmann. Quelques auteurs ont préconisé l'ouverture permanente de la plaie postérieure, Siebenmann, en 1893, Trautmann, en 1900. Puis sont décrites les méthodes de Mosetig-Moorhot, de Passow, de Trautmann, de Lermoyez. En cas de petites ouvertures, Frey s'est bien trouvé des injections de paraffine. Quant aux instruments, on se sert généralement de la gouge et du maillet, de la fraise électrique pour terminer. La pince de Zaufal trouve souvent son emploi. Quant aux greffes, d'après Ballance, elles abrègent le traitement postérieur. M. Bride n'en a pas une suffisante expérience. Passons maintenant au traitement des suppurations intra-craniennes. Les plus simples sont les abcès extra-duraux. Quelquefois on trouve une goutte ou deux de pus fétide autour du sinus. Les abcès cérébraux et cérébelleux sont de plus grande importance. La thérapeutique de ces abcès est de marque anglaise. Hulke, Barker, Mauven, Horsley, Cathcart ont été les premiers à rechercher les collections intra-cérébrales. M. Bride, le premier, a démontré l'importance chirurgicale du tegmen en cette occurrence, dès 1887. Körner n'a publié son travail qu'en 1889. Le traitement des abcès cérébelleux est plus compliqué. Quant aux sinusites, leur histoire est plus récente. En 1880, Zaufal proposa de lier la ·ulaire. En 1889, A. Lane publie un cas de guérison, et Ballance ıx cas heureux et deux terminés par la mort. Les Allemands se sont lancés dans cette voie qu'en 1890. Quant au procédé, onsiste à mettre à nu le sinus en procédant d'avant en arrière, ·ès la recherche de l'antre. Quand le sinus est thrombosé, il ne teinte feuille morte. On peut, dans certains cas, recourir

à la ponction. Quant à savoir si le bulbe jugulaire est thrombosé, dans le cas où le sinus a été trouvé sain, Whiling a proposé le procédé suivant : comprimant le vaisseau aussi près du bulbe que possible, il applique ses doigts au-dessus comme pour le vider. Il cesse la compression et si le sang revient par en bas, c'est que le bulbe n'est pas thrombosé. Procédés de Grünert et de Piffl pour arriver sur le bulbe de la jugulaire. L'auteur cite ensuite huit cas de sa pratique personnelle. (D'après *British med. Journ.*, 31 octobre 1903, p. 1113 et sq.)

Professeur Hartmann. — **Technique des opérations sur le temporal dans les otites moyennes suppurées.**

En cas de suppuration aiguë, il faut ouvrir l'antre.

S'il y a des complications endo-craniennes, il faut aller jusqu'à la dure-mère. Il faut trépaner aussi largement que possible. En cas de suppuration chronique, on peut faire un Zaufal, un Stacke, suivi d'une plastique à la Körner. Toutes les parties malades doivent être accessibles et visibles. Chacun emploie à sa guise fraise ou gouge. Quant au facial et au canal semi-circulaire externe, le meilleur moyen de les éviter est de faire beaucoup d'opérations sur le cadavre, afin de bien se mettre dans l'œil les détails anatomiques importants. Hartmann montre plusieurs préparations. En cas de labyrinthite, Jansen et Hinsberg ensuite nous ont montré la marche à suivre. On peut ouvrir facilement le vestibule, en détachant l'étrier de la fenêtre ovale. Si cet osselet n'est pas visible, il faut recourir à la fraise, en se gardant bien d'aller en haut à cause du facial, ni trop profondément à cause de la carotide. L'inflammation, en général, gagne le labyrinthe par les canaux semi-circulaires. Il faut d'abord ouvrir le canal horizontal, juste derrière le facial, et arriver dans le vestibule. Une sonde peut alors être introduite et sortir par la fenêtre ovale. Avant de se décider à la cure radicale, l'auteur recommande le traitement préalable au moyen des irrigations faites avec sa canule. Pour faire le lambeau de Körner, il préconise aussi un autre de ses instruments. Quant aux greffes, elles se font de moins en moins en Allemagne.

M. Dundas Grant accepte les divisions de Hartmann : inflammations aiguës et chroniques. On n'opérera jamais trop ni assez tôt dans les suppurations aiguës. Qui n'a vu de ces désordres cérébraux ou sinusiens considérables dans des inflammations à symptômes plutôt torpides ! Un chirurgien général peut très bien faire la trépanation. Il vaut mieux ouvrir l'antre. Il n'a pas l'habitude de fermer la plaie postérieure, mais pense que le procédé doit être très bon. Quant à la cure radicale, elle ne peut être

faite que par quelqu'un qui en a une très grande habitude. Il opère avec la sonde qu'il a préconisée, ou avec le protecteur de Stacke. Il se sert d'un ciseau plat. Quant aux lambeaux, il trouve ceux de Körner suffisants. Le procédé de Ballance rend pratiquement bien des services.

M. Eosworth trouve que la gouge et le ciseau sont aussi bons que la fraise. Il montre des temporaux où se trouve l'antre accessoire qu'il a décrit. Il se trouve au-dessus, en arrière et en dehors, près du sinus sigmoïde. Il décrit aussi une veine qui côtoie cet antre accessoire et se jette dans le sinus juste au-dessous de son genou. C'est par là sans doute que se fait l'infection dans les cas de thrombose du sinus, sans érosion du sillon sigmoïdal.

Le professeur Gluck cite un cas d'otorrhée datant de vingt-huit ans, où il enleva le trou déchiré postérieur, l'apophyse styloïde, le labyrinthe, le canal de Fallope. La malade guérit, avec une seule paralysie faciale. Il relate l'observation d'un homme qui, en 1869, fut opéré par lui pour un cholestéatome et abcès extra-dural. Paralysie faciale consécutive. En 1901, il anastomosa le facial et le spinal. En septembre 1902, le facial réagissait au courant faradique. Aujourd'hui tout le territoire du facial se contracte sous l'influence de la volonté.

M. A. Bronner. — **De l'usage local du formol dans le traitement des polypes du nez avant et après l'opération, par les méthodes usuelles.**

L'auteur enlève les polypes à l'anse froide et touche ensuite le pédicule avec du formol. Au bout de quelques jours, il fait des pulvérisations quotidiennes de formol, qui non seulement est un désinfectant énergique, mais ratatine tous les sinus malades. Ce qui n'empêche pas les insufflations de tannoforme, d'aristol et d'acide borique. Quand le cornet moyen est malade, il enlève la tête du cornet au moyen de pinces ou de l'anse. L'intervention chirurgicale ne doit être faite qu'après avoir préalablement débarrassé le nez de tous les polypes et appliqué le formol durant l'intervalle. Dans la plupart des cas, il y a concurremment etmoïdite et sinusite frontale. Mais Bronner préfère des interventions à l'anse fréquentes et laborieuses. Son goût pour le formol est prononcé. Et grâce à cette méthode minutieuse de petite chirurgie nasale, il a obtenu de bons et nombreux résultats. Car dans le Yorkshire les polypes sont affection commune et la moisson est ample pour l'anse froide et le formol.

M. Tilley ne pense pas que tous les polypes sont fonction de sinusites qui n'existent que quand il y a suppuration.

Le Président compare l'action du formol à celle du galvano.

M. A. G. Haydon. — **Des effets produits par le chant dans un milieu convenable.**

L'auteur décrit ce qu'il appelle l'idiophone. Il est composé d'un cylindre en porcelaine haut de 6 pouces, large de 5, fermé d'un côté, ouvert de l'autre. Sur les parois du cylindre, deux trous aux extrémités opposées d'un diamètre. Dans chacun de ces trous, un long tube avec une embouchure. Sur la partie ouverte du cylindre on place une très fine et délicate membrane, recouverte de lycopode et enduite de gélatine sur la surface opposée. Le côté pratique et clinique de l'idiophone consiste dans les différentes images produites sur la membrane et qui peuvent résulter des altérations de la voix, consécutives à des anomalies du poumon, des bronches, de la trachée, du larynx, du pharynx et du palais.

Discussion sur les voies respiratoires supérieures comme porte d'entrée des infections.

M. Havilland Hall, rapporteur, dit que cette question est très importante. Depuis l'avènement des microbes dans le monde nosologique, l'attention a été portée sur l'importance des voies respiratoires supérieures comme facteurs d'infection. Autrefois on se doutait que certaines odeurs pouvaient causer des angines ou des maux de tête. Aujourd'hui l'assurance est formelle. Le Dr Hobson vous le prouvera tout à l'heure. Avec le président (Wobson Williams) qui, en 1894, a publié un cas sur cinq de fièvre typhoïde dont le germe était contenu dans les voies respiratoires supérieures, Havilland Hall rapporte un cas d'origine laryngée. La vitalité de la muqueuse laryngée est amoindrie par des inflammations antérieures. Nous ne sommes pas encore bien renseignés sur le mode de pénétration de la rougeole. Mais il est bien avéré aujourd'hui que le microbe de l'influenza pénètre par les premières voies respiratoires.

Les végétations adénoïdes, les hypertrophies de l'amygdale pharyngée sont pour la grippe et d'autres maladies infectieuses une porte d'entrée toute ouverte. De même, les amygdales palatines. Non seulement est accru le péril d'infection, mais aussi celui d'aggravation de la maladie, en cas de scarlatine ou de diphtérie par exemple. De même pour la coqueluche. La diphtérie est, au début, une affection purement locale, amygdalienne et ne se diffuse dans l'organisme que grâce à une exubération épithéliale. Que de cas naso-pharyngiens primitifs pris pour des diphtéries nasales, qui en somme ne sont que secondaires! De même pour le

larynx qui doit souvent être infecté par une diphtérie nasale méconnue. Que d'épidémies, peut-être, propagées par un convalescent trop vite rendu à la vie commune et porteur encore de bacilles de Loeffler insoupçonnés! Même des personnes saines (20 o/o environ) promènent, sans s'en douter, le bacille spécifique qu'un malade leur a communiqué. Deux fois la galvano-cautérisation nasale servit de porte d'entrée à la scarlatine, à moins d'admettre une simple coïncidence. D'où conclusion : s'abstenir de toute intervention nasale chez des personnes en contact avec des malades contagieux. La cautérisation intra-nasale peut faire naître une amygdalite lacunaire. Kronenberg rapporte un cas d'intervention nasale qui détermina une amygdalite, puis une attaque de rhumatisme articulaire aigu. Endo-péricardite, pneumonie, mort.

On connaît aujourd'hui les connexions qui rattachent une attaque de rhumatisme à une amygdalite préalable ou consécutive. Pour H. Hill l'anneau de Waldeyer est souvent l'introducteur de la pyohémie rhumatismale. Ce qui prouve qu'il faut antiseptiser ferme toutes les gorges malades. En 1898, l'auteur vit un malade atteint de pharyngite streptococcique suivie de septicémie, de polyadénites multiples et de péricardite. Le sérum de Marmoreck amena la guérison.

Cas analogue observé cette année chez un médecin de campagne guéri aussi par des injections antistreptococciques. Dans mes leçons, j'ai démontré le rapport entre l'érysipèle de la face et les affections chroniques du nez. Un épithélium desquamé ouvre la porte au streptocoque, à l'angine de Ludwig. Stein rapporte un cas analogue. Il en est de même de la tuberculose. Le larynx n'est pas toujours infecté de bas en haut, mais de haut en bas. Les amygdales peuvent contenir le bacille de Koch, et il peut en résulter de l'adénite cervicale. Dieulafoy et Hugh Walsham ont fait la même démonstration clinique.

Ce dernier auteur, dans trente-quatre autopsies, a trouvé vingt fois dans les amygdales le bacille tuberculeux. D'où la nécessité d'enlever les amygdales hypertrophiées et lacunaires. La contamination, chez les enfants, se fait par les doigts sales, crasseux, par des jouets malpropres, par le lait infecté, par l'atmosphère ambiante.

De même l'amygdale pharyngée peut être mise en cause. Envi- ı 5 o/o des végétations adénoïdes sont tuberculeuses. Aussi ıt-il les enlever et les enlever complètement. La tuberculose est naladie de la saleté.

.es dangers d'un air impur sont de trois sortes : 1° il peut con- ıir le bacille de Koch ; 2° la poussière ; 3° les impuretés gazeuses.

Ces dernières, en favorisant la diminution de la puissance glandulaire lymphatique, aident à la multiplication bacillaire, tandis que la poussière, en injuriant l'épithélium respiratoire, ouvre la porte au bacille tuberculeux.

Jobson Horne, corapporteur. — L'auteur s'appesantira surtout sur l'endocardite infectieuse, la tuberculose, le lymphadénome (maladie de Hodgkin) et le lymphosarcome. Tout le monde connaît aujourd'hui le lien qui unit la première des affections avec une amygdalite palatine avec intermédiaire de l'infection rhumatismale.

Passons au larynx. Il est un point sur lequel je veux insister. Une érosion de la muqueuse laryngée peut être la porte d'entrée du parasite homicide. Il y a dix ans j'observai un cas d'endocardite infectieuse à début laryngien. L'aryténoïde gauche était nécrosé. Plus récemment j'ai suivi un cas semblable. Les deux aryténoïdes étaient aussi nécrosés. Dans une troisième observation, j'ai pu limiter la lésion initiale. Elle existait dans un repli de la muqueuse commençant derrière la corde vocale, passant obliquement en haut et en bas, pour finir entre les extrémités des cartilages de Santorini et de Wrisberg. C'est, à mon sens, un endroit vulnérable par excellence. Dans la tuberculose, les voies respiratoires supérieures peuvent servir de porte d'entrée de trois façons :

1° Elles peuvent être le siège d'une infection directe qui peut provenir du dehors, ou se faire par l'intermédiaire des crachats. Dans ce dernier cas, l'infection est dite secondaire.

De mes observations, je puis déduire, pour la tuberculose laryngée, qu'en cas de laryngite tuberculeuse, au début, les poumons sont déjà atteints. S'il y a ulcération dans le larynx, il y a caverne dans le poumon. S'il n'y a que tuberculose pulmonaire miliaire, jamais le larynx n'est lésé. Quant à savoir si, dans la propagation de la tuberculose, la forme sèche doit être admise avec Cornet ou s'il faut se ranger à l'opinion de Flügge, qui n'admet que la dissémination par les crachats humides, l'auteur se range à l'avis de ce dernier.

La tuberculose laryngée par l'intermédiaire de poussières atmosphériques est fort rare, ainsi que la tuberculose de l'oreille par le méat externe. Dans la trachéite tuberculeuse, les lésions sont surtout marquées sur la paroi postérieure.

2° Les voies respiratoires supérieures peuvent servir de voies d'introduction ; mais le bacille ne laisse pas trace de son passage. De tous les tissus, le lymphatique est le plus vulnérable à la tuber-

culose. Or combien de fois y trouve-t-on une lésion? Faut-il admettre une réaction de ce tissu vis-à-vis du microbe qui meurt ou se modifie? Dans le lymphadénome, les glandes cervicales, l'amygdale sont souvent prises. J'ai publié des cas à porte d'entrée laryngienne.

3° Enfin, dans un cas de lymphosarcome intra-thoracique, le larynx présentait une cicatrice gaufrée, située au dessous des cartilages de Santorini et de Wrisberg, à l'endroit indiqué plus haut.

Le Dr Goodale de Boston (U. S. A.). Après avoir rappelé la structure microscopique des follicules lymphatiques, l'auteur insiste sur les affections qui existent dans les différentes amygdales. La muqueuse y est très mince et se laisse facilement envahir par les microorganismes. Chemin faisant, il parle de la possibilité de la transformation des cryptes en vases clos. Si alors elles renferment des bacilles virulents, on peut assister à la décomposition du contenu et à l'éclosion d'une infection qui peut se généraliser. Dans deux cas, l'auteur a guéri une acné qui avait résisté à tous les traitements des dermatologistes les plus distingués en ouvrant des collections intra-amygdaliennes. La diphtérie peut rester confirmée longtemps dans les cryptes. La tuberculose peut pénétrer par elles dans l'organisme.

Le Dr Paynton. — Les microorganismes suivent la voie amygdalienne, et atteignent la circulation sanguine ou lymphatique. Dans ce dernier cas, il y a adénite. On a isolé du sang des bacilles qui se trouvaient dans la lésion locale. Une fois les capillaires sanguins ou lymphatiques infectés, les microbes vont former d'autres foyers que la thérapeutique ne pourra plus atteindre. D'où la nécessité d'arrêter l'infection initiale, si possible. Pourquoi les microbes banaux buccaux deviennent-ils tout à coup pathogènes? Dans l'angine rhumatismale on peut invoquer la multiplication rapide du microorganisme. Faut-il faire appel à la résistance du patient? Mais il y a aussi la spécificité de l'agent infectieux. Ce qui nous permet d'espérer la découverte de poisons spéciaux et de leurs antidotes. L'auteur a vu plusieurs fois des attaques de rhumatisme succéder à une amygdalotomie, dans l'espace de huit jours. Enfin, une infection pharyngée peut exister sans aucun symptôme local appréciable. De même dans la fièvre puerpérale, les formes les plus graves peuvent éclater avec une lésion locale minime.

Le Dr Herbert Tilley considère le rôle qui revient au nez et au naso-pharynx dans les septicémies : 1° en cas de foyer chronique purulent, la santé générale, par suite de l'absorption constante de matières septiques, peut être profondément affectée ; 2° en cas d'opération, il faut être d'une propreté remarquable, afin d'éviter des complications graves. L'auteur cite différents cas où l'intervention chirurgicale a fait disparaître des symptômes inquiétants. Dans d'autres observations, les malades ne se ressentaient nullement de l'absorption quotidienne de leur pus. Faut-il

admettre un suc gastrique bien constitué dans les derniers cas, ce qui empêchait l'action fâcheuse du pus sur l'estomac? Quant à l'infection consécutive aux interventions, Tilley cite son propre exemple. Un abcès amygdalien suivit une cautérisation du cornet inférieur, l'auteur ayant travaillé et sorti comme d'habitude. Un enfant de treize ans subit la même opération à Paris. On le laisse partir le jour même pour Londres. En y arrivant, il eut un phlegmon cervical suraigu très grave qui demanda une longue et pénible convalescence. Il faut surtout être très prudent quand on opère sur le sinus frontal. La communication avec le nez doit être très large. Le sinus sphénoïdal exige des précautions plus grandes encore. Des accidents peuvent survenir même dans l'ablation des végétations adénoïdes. Pour terminer, Tilley cite un cas d'infection générale consécutive à une adénoïdite suppurée, malgré l'ablation des végétations.

Le Dr Paterson attire l'attention sur l'**albuminurie des ozénateux.**

Le Dr Woods insiste sur la **relation de l'adénite cervicale et des altérations dentaires.** Il cite un cas de tuberculose nasale primitive et guérie par le grattage. Mais le larynx se prit consécutivement. Il cite deux cas d'angine suraiguë, dont l'un compliqué de diphtérie, où l'on incisa l'amygdale afin d'évacuer un abcès qui n'existait pas. Mort. L'incision a probablement ouvert la porte vasculaire aux microorganismes. (*British med. Journ.*, octobre 1903.)

Dr Kaufmann.

REVUE GÉNÉRALE ET ANALYSES

LARYNX ET TRACHÉE

La radioscopie et les corps étrangers des voies respiratoires supérieures *(Die radiographische Untersuchung bei Fremdkörpern in den oberen Luftwegen)*, par le Dr Grossmann.

L'auteur voit une femme de cinquante ans se plaignant de dysphagie avec dyspnée et enrouement. Elle aurait, le jour avant et pendant son dîner, avalé de travers probablement un petit os. On voit, en effet, une petite esquille couchée transversalement en dessous des cordes vocales. L'auteur veut l'enlever à la pince, mais à peine l'a-t-il touchée qu'elle tombe dans la profondeur. Elle a dû filer au delà de la trachée. Toute douleur à la déglutition a subitement

disparu; il n'y a plus de gêne à la respiration, plus d'enrouement et on a toutes les peines du monde à persuader la femme à se laisser radiographier. Aux rayons X, nulles traces d'un corps étranger quelconque et on se demande si l'esquille osseuse n'a pas été avalée. Trois mois après, la femme revient; elle venait d'expulser l'esquille dans un violent accès de toux.

On connaît la grande tolérance des bronches pour les corps étrangers, mais on est en droit de s'étonner qu'une esquille à bords coupants n'ait pas donné la moindre réaction et ait pu être expulsée spontanément. Quant aux rayons X, voici comment il faudrait les interpréter : un résultat positif est d'une importance primordiale; un résultat négatif ne nous permet pas d'exclure la présence d'un corps étranger. *(Monats. f. Ohrenheilk.*, 1903, n° 1.)

Dr Bertemes.

Histoire d'un clou et d'un noyau de pruneau enclavés dans les bronches, par MM. Lermoyez et Jean Guisez.

Dans le premier cas, il s'agit d'une jeune femme qui, dans un effort de toux, fit pénétrer un noyau dans ses voies aériennes. Malgré une large trachéotomie, il fut impossible de procéder à l'extraction du corps étranger, et la malade mourut de broncho-pneumonie.

Dans le second cas, c'est un tapissier qui, ayant la bouche pleine de clous, sentit qu'il en avalait un.

La radioscopie permit d'établir : 1° la présence d'un clou dans une des divisions de la grosse bronche droite; 2° son enclavement et sa fixité dans le canal de la bronche.

On essaya d'extraire le clou par les voies naturelles et directement sous le contrôle de la vue, au moyen de la bronchoscopie supérieure, par voie bucco-laryngée. Après plusieurs séances infructueuses, on se décida à pratiquer la trachéotomie, pour permettre l'usage de la bronchoscopie inférieure. A la première tentative, il fut relativement facile introduire un tube jusqu'à une ramification de troisième ordre où siégeait le clou. Un électro-aimant ayant été introduit, du premier coup le clou fut retiré adhérant à

l'aimant. L'intervention dura moins de cinq minutes. Les suites en furent excellentes et le malade se rétablit promptement.

Les auteurs font suivre ces observations de considérations sur le grand intérêt que présente, au point de vue du diagnostic et du traitement, la découverte de la bronchoscopie par Killian. (*Presse méd.*, 23 décembre 1903.)

Dr G. Dupond.

OREILLES

Recherches statistiques sur la surdi-mutité. Surdité, mutité, consanguinité et tares héréditaires (*Statistiche untersuchungen an Taubstummen. Taubstummheit, erbliche Belastung u. Verwandtschaftsche*), par les Drs Alexander et Kreidl.

Les antécédents héréditaires qui entrent en ligne de compte sont principalement les maladies graves des oreilles et la surdi-mutité chez les parents, ensuite les maladies mentales, la syphilis, la tuberculose, etc., chez les parents ou les ascendants. L'influence de la consanguinité paraît également être des plus nettes, encore qu'on ne l'ait jusqu'à ce jour recherchée que pour la seule forme congénitale, à tort suivant les deux auteurs, qui l'ont enregistrée avec le même soin pour la forme acquise. Toutes ces statistiques n'ont malheureusement qu'une valeur relative, puisqu'elles sont basées plus ou moins sur des renseignements qui peuvent être faux et que, surtout, elles ne nous donnent qu'un des côtés de la question, c'est-à-dire le pourcentage des enfants sourds et muets chez les consanguins et nous laissent ignorer le pourcentage des enfants entendant normalement, bien qu'issus de consanguins, d'où impossibilité d'avoir des termes de comparaison et des chiffres exacts.

Ces réserves faites, voici les principaux résultats de 505 questionnaires envoyés aux directeurs des Instituts autrichiens pour sourds et muets (222 cas de surdi-mutité congénitale et 283 de surdi-mutité acquise).

I. *Consanguinité des parents.* — 3,76 % d'enfants sourds et muets. La moitié le sont devenus après leur naissance, l'autre moitié peut être rangée dans la forme congénitale.

II. *Surdi-mutité, dysécie ou maladies mentales des père et mère.* — 2,33 % des enfants sont atteints de surdi-mutité, 70 % de la forme congénitale et 30 % de la forme acquise. Les tares héréditaires ci-dessus prédisposeraient donc surtout à la surdi-mutité congénitale; cette dernière paraît même être la règle quand un des parents ou les deux sont sourds et muets eux-mêmes.

III. *Surdi-mutité, dysécie ou maladies mentales chez les parents des père et mère.* — 13 % d'enfants sourds et muets Le pourcentage des deux formes principales est à peu près le même. Seuls, les antécédents du côté des deux familles prédisposeraient plutôt à la forme congénitale. —

IV. *Surdi-mutité, dysécie ou maladies mentales des parents et de leurs familles.* — Ce groupe comprend les enfants (1,8 %) à hérédité naturellement des plus chargées. Rien de spécial quant aux deux formes de l'affection.

V. *Absence totale de tares héréditaires, mais plusieurs enfants sont atteints dans la même famille.* — 45 cas, dont 33 à classer dans la forme congénitale. La forme congénitale prédomine également quand, dans les quatre autres groupes, on examine les cas où plusieurs enfants étaient atteints. (*Archiv f. Ohrenheilk.*, t. LIX, nos 1 et 2.)

Dr Bertemes.

Traitement de l'otite moyenne aiguë, par le Dr Baratoux.

L'accord n'est pas encore fait sur le traitement de l'otite moyenne aiguë. On a pu s'en convaincre lors de la dernière réunion de la Société d'otologie allemande à Trèves. Si les rapporteurs, les Drs Bezold et Körner conseillent de débarrasser tout d'abord l'oreille des produits infectieux au moyen de la douche d'air et de la myringotomie, il n'en est pas de même du corapporteur, le Dr Piffl, qui considère que cette affection guérit d'autant plus facilement qu'on arrive à éviter toute perforation spontanée ou irurgicale du tympan. Brieger emploie les lavages de la trompe ivant les préceptes de Swartze; d'autres auteurs condamnent ce océdé ainsi que les lavages du conduit, les insufflations de udre, etc.

Il semble préférable d'adopter l'opinion éclectique de Jansen.

qui traite les divers cas suivant leur gravité en rappelant que l'otite aiguë non ouverte guérit plus vite que l'otite paracentésée, quoique Körner prétende que cette dernière guérit le septième jour si l'on est intervenu dès le premier jour, tandis que si l'on ne fait la myringotomie que le septième jour, la guérison ne se produit que le vingt-sixième jour. (*Pratique méd.*, n° 11, nov. 1903.)

Dr F. ARDENNE.

NOUVELLES

NÉCROLOGIE

Dr C. MIOT

C'est avec le plus profond regret que nous venons d'apprendre la mort d'un des maîtres de l'Otologie française, le Dr C. Miot, qui a succombé aux suites d'une longue et douloureuse maladie qui depuis longtemps le tenait éloigné de la clientèle et de la science.

C. Miot a été dans la seconde moitié du siècle dernier un des auristes qui ont le plus contribué au développement de l'otologie en France, particulièrement jusqu'à l'époque où notre spécialité est devenue chirurgicale. On lui doit toute une série de moyens d'exploration, des procédés de myringotomie, de ténotomie du muscle tenseur et d'aperçus très personnels sur les affections de l'oreille.

C. Miot a publié dans cette Revue, dont il était le collaborateur assidu, un grand nombre d'articles marqués au coin d'un esprit original et érudit.

On lui doit aussi, entre autres publications et communications aux Sociétés savantes, un excellent traité des maladies de l'oreille.

Observateur consciencieux, clinicien expérimenté, Miot était pour tous ceux qui l'ont intimement connu une homme affable, dévoué à ses amis et toujours prêt à leur être utile ; il restera comme une des personnalités marquantes de l'Otologie française.

Le Gérant : R. CHAIGNEAU.

Bordeaux. — Impr. G. GOUNOUILHOU, rue Guiraude, 11.

25e ANNÉE. N° 19. 7 MAI 1904.

REVUE HEBDOMADAIRE
DE
LARYNGOLOGIE, D'OTOLOGIE
ET DE RHINOLOGIE

NOUVELLE MÉTHODE DE TRAITEMENT DE LA FIÈVRE DES FOINS

(*Suite et fin*[1])

Par le Dr **Emmanuel FINK**,
Médecin de la gorge et des oreilles, à Hambourg.

On accepte partout et on admet comme un fait acquis que la sécrétion liquide profuse que nous remarquons dans la fièvre des foins tire son origine de la muqueuse nasale.

Partant de ces prémisses, on a fait la muqueuse de ces malades l'arène d'une série d'essais thérapeutiques, mais on n'en a pas tiré de succès très encourageants.

La sécrétion ne vient pas, en réalité, de la muqueuse nasale.

J'ai déjà prouvé il y a dix ans[2], dans une conférence que je fis dans la section de laryngologie du 67e Congrès des sciences naturelles et médicales à Lubeck, *que la sécrétion dans le coryza nerveux s'écoule uniquement du méat moyen.*

Ce fait a été confirmé plus tard par d'autres observateurs. Ainsi Suarez de Mendoza dit[3] :

« J'ai eu l'occasion de voir un cas d'hydorrhée nasale ayant

1. Voir n° 18, du 30 avril 1904.
2. E. Fink, Discussion sur l'*hydrorrhée nasale* au LXVIIe Congrès allemand de sciences naturelles et de médecine, 1895.
3. Suarez de Mendoza, *Compte rendu officiel de la Société française d'otologie et de laryngologie*, 1900.

lieu la nuit, et, en examinant le malade, au saut du lit on pouvait constater nettement l'écoulement du liquide transparent au niveau du méat moyen. »

Natier[1] a confirmé cette observation par son expérience personnelle :

« Quand la chose est possible et cela arrive assez communément, on explore à l'aise le méat moyen d'où l'on voit sourdre le liquide hydrorrhéique. Celui-ci mouille le méat, le bord libre du cornet moyen et, s'il est abondant, le cornet inférieur, donnant à la muqueuse un aspect brillant qui ne s'observe que d'un seul côté. Il n'y a généralement pas extension du processus aux parties voisines. La fosse nasale desséchée à l'aide d'ouate hydrophile, on voyait bientôt le liquide sourdre dans le méat moyen, au niveau de l'ostium frontal. »

Du moment qu'il s'agit d'une sécrétion liquide s'écoulant uniquement du méat moyen, il faut en rechercher l'origine dans une excavation voisine.

Comme il y a une grande quantité de liquide sécrété, on doit déjà s'attendre *a priori* à ce que l'excavation voisine la plus grande, le sinus maxillaire, soit le *locus morbi*.

Je puis certifier d'une manière formelle que la sécrétion vient du sinus maxillaire.

Avant l'accès je vaporisais une poudre insoluble dans le sinus. Je prenais du lycopodium-xéroforme et de l'aristol. Dans tous les cas où je pratiquai l'examen de cette manière, je pus constater que la poudre était évacuée avec la sécrétion dans l'accès suivant.

En introduisant pendant un accès une canule dans le sinus par l'ouverture naturelle et joignant cette canule à une poire en caoutchouc, on entendait en pressant sur la poire un bruissement.

Met-on le bout de la canule au-dessous de l'ouverture du sinus, une partie du liquide est rejeté au dehors en pressant

1. Natier, La rhinorrhée (*La Parole*, mars 1901).

et on le voit se mêler avec l'air en produisant de l'écume dans le méat moyen.

L'hypersécrétion dans la fièvre des foins est une conséquence de l'exéitation des nerfs sécrétoires émanant du trijumeau, excitation produite par certains agents provenant habituellement du sinus.

La sécrétion qui s'écoule produit d'abord l'irritation des cornets qui se tuméfient en obstruant la lumière du nez. Elle est en relation avec l'intensité de la réaction et varie avec les personnes. Bien entendu, la tuméfaction des cornets peut avoir des causes directes. Si les accès et la tuméfaction des cornets se sont souvent répétés et ont duré longtemps, l'hyperémie se change en hypertrophie, qui se produit sur toutes les parties touchées par la sécrétion s'écoulant par le méat moyen.

C'est suivant la position de la tête, soit la partie antérieure du cornet inférieur, soit celle du cornet moyen.

L'éternuement, partie essentielle et constante de l'accès de la fièvre des foins, est, selon les expériences de Saudmann[1], la conséquence d'irritations dans le territoire innervé par le nerf ethmoïdal.

Cette excitation peut être produite soit directement par les agents contenus dans l'air respiré, soit indirectement par la sécrétion s'écoulant du sinus.

On peut notamment produire facilement et expérimentalement un paroxysme d'éternuement en touchant les environs de l'orifice du sinus maxillaire avec une sonde.

Les observations scrupulement exactes qui suivent prouveront que l'ensemble des troubles oculaires se montre, ainsi que cela s'observe dans la fièvre des foins, comme un réflexe émanant de l'intérieur même du sinus.

On peut, expérimentalement, déterminer ce phénomène assez facilement et d'une façon moins désagréable.

1. G. Saudmann, Sur le réflexe respiratoire de la muqueuse nasale (*Archiv. de physiol.*, p. 88, 1887).

On peut en dire de même pour la démangeaison et le larmoiement.

Enfin, pour ce qui est de l'apparition des accès d'asthme, les expériences de François Franck[1] et de Lazarus[2] nous apprennent que les spasmes des muscles respiratoires et l'ensemble des symptômes de l'asthme peuvent se produire par l'excitation réflexe de la muqueuse nasale.

Des expériences plus récentes ont montré aussi que la muqueuse du sinus est, dans ce cas, identique à celle du nez.

L'asthme de la fièvre des foins provient donc soit, primitivement, d'excitations produisant d'autres symptômes, soit, secondairement, d'excitations provenant de la muqueuse.

Il doit se produire une certaine accumulation des causes irritantes, qui finissent par déterminer l'accès d'asthme chez les prédisposés.

C'est pour cela que cet asthme ne se produit, en général, que dans le tiers des cas et ne complique la fièvre des foins que lorsqu'elle existe depuis longtemps.

La condition précédente sous-entend que, de même que pour les autres variétés d'asthme, il faut tenir compte d'une certaine prédisposition du système nerveux.

Quant aux expériences de Dunbar sur l'introduction du pollen dans le nez et dans l'œil, on ne peut pas oublier que ces expériences ne sont qu'une imitation bien imparfaite et bien pauvre de ce qui a lieu en réalité, si l'on veut admettre qu'elles nous donnent la cause de la fièvre des foins ordinaire.

Accepte-t-on la causalité du pollen, on sait qu'il rentre en très petite quantité dans le nez avec l'air respiré.

Comme d'après les expériences de Braune et de Clasen[3], il

1. François Franck, Contribution à l'étude expérimentale des névroses réflexes d'origine nasale (*Archiv. de physiol. norm. et pathol.*, 1889).

2. J. Lazarus, Sur les réflexes de la muqueuse nasale (*Archiv. de physiol.*, 1891).

3. W. Braune et J. E. Clasen, Les cavités accessoires du nez humain et leur importance dans le mécanisme de l'odorat (*Journ. d'anat. et d'histoire des développements. Ontogénie*, 1877).

y a une pression négative très grande jusqu'à 60 millimètres de Hg dans le sinus, en opposition à la pression dans les fosses nasales; le pollen en suspension dans l'air respiré doit être absorbé dans tous les cas par le sinus, reposer dans le voisinage de son ouverture et s'y amasser.

Dunbar a porté une quantité relativement considérable de pollen (on le voit en lisant attentivement ses rapports) directement dans le nez sur la muqueuse humide; après quoi, la muqueuse regonfla comme le dit l'expérimentateur dans l'espace d'une minute, d'une manière si intense que la partie de la voûte correspondante ne laissait plus passer d'air. Ainsi ne pouvait-il plus rien parvenir à l'antre d'Highmore.

C'est ce qui nous explique que les détails manquent dans ces comptes rendus expérimentaux, à part la forte sécrétion nasale et c'est pourquoi aussi les symptômes oculaires ne sont pas décrits comme on peut le remarquer tout particulièrement dans la communication de Dunbar.

A mon sens, les expériences de Dunbar prouvent que les symptômes oculaires, dans la fièvre des foins, ne se produisent pas par l'influence directe du pollen sur l'œil (ce qui ne peut arriver dans les conditions ordinaires, comme je l'ai déjà prouvé).

On doit les considérer plutôt comme étant d'ordre réflexe. On peut produire également des phénomènes d'irritation en insufflant du pollen dans l'œil.

C'est une loi physiologique générale que toute réaction réflexe peut avoir pour origine une cause directe d'irritation.

Je crois, par mes explications précédentes, avoir prouvé que le *locus morbi* de la fièvre des foins est uniquement à chercher dans l'antre d'Highmore et que les manifestations .laires, ainsi que les autres symptômes éloignés, doivent ; considérés comme des phénomènes réflexes.

: trouve que l'aristol est un bon moyen de traitement. Je plique sur la muqueuse du sinus, et toutes les formes de /za nerveux et de fièvre des foins s'en trouvent très bien.

Toutefois, d'après mes recherches précédentes, l'effet salutaire produit sur le coryza nerveux ne dure pas plusieurs années.

Je l'ai cependant constaté d'une façon certaine pendant une période de cinq ans.

On doit, en règle générale, renouveler la médication de la fièvre des foins à chaque saison, et je ne connais qu'un seul cas où, après un seul traitement, la fièvre des foins n'est plus revenue.

Le procédé est facile pour celui qui est maître de sa technique opératoire endonasale et qui procède rapidement et sûrement.

Ceci admis, avec le concours de canules très minces en rapport avec la configuration du cornet inférieur et la profondeur du méat moyen, on réussit dans presque tous les cas, et d'après mon expérience dans 95 o/o, à pénétrer dans le sinus.

Avec cette canule, je me suis fait construire un pulvérisateur pouvant insuffler l'aristol [1].

Il faut dire que, d'après les déclarations de certains auteurs, le sondage du sinus ne réussit que rarement, ce qui a lieu évidemment lorsqu'on emploie de grosses sondes et des canules comme celles qui existaient jusqu'à présent dans le commerce.

Mais si, comme je l'indique, on utilise de toutes petites canules, on doit pénétrer avec elles dans le sinus et quelquefois dans un trou accessoire, mais peu importe.

Dans presque tous les cas on peut, après une première séance de ce traitement, remarquer une diminution très sensible des symptômes avec amélioration.

Après la deuxième, ou plus rarement après la troisième insufflation d'aristol, on peut être sûr que tous les symptômes sont amoindris et plus espacés.

1. Chez H. Pfau, fabricant d'instruments, à Berlin.

De temps en temps, on ne réussit à faire cesser l'acces qu'après deux et même trois insufflations.

Dans les cas les moins favorables, on doit répéter l'insufflation d'aristol six à sept fois, très rarement davantage.

Dans ma monographie sur la fièvre des foins et les autres formes de coryza nerveux, j'ai pu rapporter 14 cas traités par cette méthode.

Parmi eux, 11 concernaient des cas de coryza nerveux chronique et 3 de coryza nerveux périodique.

Dans le chapitre suivant, je communique quelques cas de fièvre des foins observés et traités par moi en 1902 et 1903.

Observation I. — Femme de quarante ans. Souffre régulièrement chaque année depuis sept ans de la fièvre des foins.

De 1888 à 1892, elle habita Somarang, dans l'île de Java, et n'en souffrit pas.

Elle n'eut, en vérité, qu'un seul accès provoqué par une promenade à travers des champs de riz en fleurs. Dans le courant de l'année, elle avait parfois des accès d'éternuement provoqués par une lumière très claire.

En *octobre 1899*, elle était occupée à un transport de foin, ce qui lui procura un accès qui dura deux jours.

Cette année-là les accès débutèrent le *1er juin*. Après deux applications, ils disparurent jusqu'au *12 juin ;* elle n'avait que de temps en temps des éternuements et des démangeaisons dans les yeux.

Les gros accès ne se reproduisirent plus, et à partir du *15* elle fut complètement guérie de sa fièvre.

En *1903*, les symptômes se montrent pour la première fois à la fin mai.

Jours de traitement : les *3*, *4*, 5, *8*, *9*, *10* et *15 juin*. Résultat obtenu : Seulement les 2, *7*, *8* et *14 juin* petit accès et de courte durée.

Les années précédentes, à l'époque des chaleurs, un accès suivait presque immédiatement l'autre. Depuis le *14 juin* la malade n'a plus rien senti.

Obs. II. — Mlle Elfriede H..., vingt et un ans. Malade de la fièvre les foins depuis 1900. A ce moment elle souffrit six semaines.

Du début de *juin 1901* au milieu d'*août 1902* elle fut encore alade.

Début cette année le *1er juin*. Jusqu'au *13 juin* (jour du premier traitement), elle avait journellement deux, trois accès forts durant deux à trois heures.

Le *16 juin*, après trois séances de traitements, un seul accès qui ne dura qu'une heure et fut bénin.

Jusqu'au *23* pas d'autre traitement.

Pendant ces sept jours, trois accès en tout, durant à peu près dix minutes, le dernier le *22 juin*.

Depuis ce jour, pas un seul accès, bien que la malade habite dans une ferme et qu'elle soit presque tous les jours dans les prés et les jardins.

Obs. III. — Mlle Lily H..., vingt-huit ans.

Malade de la fièvre des foins depuis huit ans. Souffrante tous les ans pendant des semaines.

En *1902*, début le *8 juin*. Les accès durèrent, avec de violents paroxysmes d'éternuement se reproduisant journellement de huit à dix fois, et dans des périodes antérieures jusqu'à vingt et vingt-trois. Il y avait, en outre, une cuisante démangeaison et des larmes dans l'œil droit seulement. Léger écoulement par le nez.

Pendant toute la période de la fièvre jusqu'au moment du traitement (le premier le *18 juin*), la malade se sentit très fatiguée et abattue.

Elle ne fut traitée que du côté droit parce que les symptômes nasaux et oculaires étaient limités à ce côté.

Après le premier traitement du *18 juin*, plus de paroxysmes d'éternuement et amélioration de la santé générale.

Le *19*, elle n'éternua que quelques fois. Le *20* et le 22, pas de manifestation d'accès.

Depuis lors, guérison complète et santé normale.

Obs. IV. — Konrad K..., professeur, trente-huit ans. Souffre depuis sept ans de la fièvre des foins en moyenne six à dix semaines.

Dans ces dernières années, violents accès d'asthme.

Cette année le début des accès eut lieu le *10 juin* violemment.

Jusqu'au premier traitement du *20 juin* il avait en moyenne dix accès se suivant presque sans interruption.

Une démangeaison et une violente cuisson des yeux incommodaient surtout le malade.

Les yeux pleuraient presque tout le jour.

Les conjonctives étaient injectées et les paupières tuméfiées. De plus, il y avait une sécrétion profuse par le nez.

En faisant l'insufflation on aperçoit dans le sinus un bruissement sonore.

23 juin. — Après deux traitements, il ne s'est pas reproduit d'accès. Hier seulement, quelques démangeaisons dans les yeux, surtout pendant une promenade dans des champs de blé.

26 juin. — Le rhume et les éternuements sont réduits au minimum. Les symptômes oculaires ont disparu, à peine y a-t-il de temps en temps quelques légères démangeaisons.

1er juillet. — Tout a disparu jusqu'à l'asthme, qui avait continué encore quelque temps, mais sous une forme très atténuée; le traitement ne peut être continué pour plusieurs motifs.

Dans l'hiver *1902-1903*, le malade se laissa faire par le professeur Dunbar plusieurs expériences dans un but scientifique avec la toxine du pollen et l'antitoxine.

Il réagit aux deux très promptement.

Mais lorsque le *28 mai 1903* la fièvre des foins le reprit de nouveau, il employa le sérum de Dunbar venant de l'institut d'hygiène, qu'on lui ordonnait, mais sans en retirer aucun profit.

Le *1er juin*, il eut même après une injection de sérum un accès très violent.

2 juin. — Je le traite de nouveau avec ma méthode, amélioration immédiate.

A noter un peu d'éternuement avec demangeaison des yeux insignifiante et passagère.

Le *4 juin*, après le troisième traitement, disparition de ces malaises et le malade peut travailler en repos pendant des heures au jardin.

Il eut encore un accès le *8* et un autre le *23 juin*.

En tout cinq traitements.

L'asthme de la fièvre des foins est presque entièrement disparu.

Obs. V. — Mlle Aline K... dix-huit ans.

Souffrait dans les années précédentes d'un coryza nerveux apériodique qui disparut après un traitement en juin 1901.

Elle fut malade de la fièvre des foins d'abord en *1902*. On la traite le *20 juin*. Jusque-là, journellement huit à dix accès accompagnés de violents symptômes oculaires.

: *21 juin*, journée très chaude, la malade fait une promenade plein air.

:ux accès légers.

: *26 juin*, accès plus fort dans un train. Il ne se reproduisit que : *juillet*, alors qu'elle entrait dans une allée de tilleuls en fleurs.

Jusqu'à la fin de la période de la fièvre des foins, la patiente n'éprouva presque plus les symptômes incommodes de cette maladie.

En *1903*, début le *30 mai ;* il fut beaucoup plus violent que les années précédentes.

Début du traitement le *5 juin.*

Le *5* et le *6* de nombreux accès après le traitement.

Les *7*, *8*, *9* un accès, puis un autre les *19*, *22* et *27 juin.*

Mais depuis le *9 juin* les symptômes oculaires ne sont plus revenus pendant l'accès.

Le *8 juin*, traitement pendant un accès. Sitôt après l'insufflation de la poudre d'aristol dans le sinus droit, les symptômes oculaires disparurent. Il en fut de même à gauche après l'insufflation de la poudre dans le sinus.

J'aurais pu faire un traitement semblable dans les cas I, VI et VII.

Obs. VI. — Gustave D. S..., cinquante-huit ans, marchand.

Souffre annuellement depuis six ans de la fièvre des foins typique. Elle le prit la première fois au moment de la floraison des tilleuls. Les accès n'ont lieu que dans le voisinage de tilleuls en fleurs. Ils deviennent ensuite plus violents.

La sécrétion nasale est tellement forte que dans l'espace de six minutes il mouillait trois mouchoirs à les tordre. Les symptômes oculaires sont si violents que pendant des heures, la vision est empêchée.

Premier traitement le *4 juillet 1902.*

Le *7*, accès beaucoup plus léger, cependant encore désagréable.

Le *14 juillet*, ils ont disparu et le malade peut sans être incommodé se promener partout en plein air, même auprès des tilleuls en fleurs.

En *1903*, première attaque le *17 juin.* Dans le voisinage des tilleuls fleuris d'une façon prématurée.

Premier traitement le *19 juin*, pendant un accès. Une heure plus tard, le rhume disparaissait.

Jusqu'au *24 juin*, plus rien.

Le *25*, quelques éternuements, un peu d'écoulement par le nez.

Le *26*, accès typique.

Le *27*, un peu d'écoulement par le nez.

Le *2 juillet*, encore un accès typique.

Depuis, toute manifestation de la fièvre des foins a disparu.

Les tilleuls fleurissent encore jusqu'à la deuxième quinzaine d juillet.

Obs. VII. — Charles V..., commis-négociant, dix-sept ans.

Malade de la fièvre des foins depuis l'âge de neuf ans. Symptômes oculaires très violents. La durée de la maladie est en moyenne de huit semaines.

En *1902*, début des accès le *28 mai*.

Jusqu'au premier traitement, le *26 juin*, des accès très violents se suivent presque sans interruption. Crises d'éternuements très fortes.

Après le premier traitement, plus d'éternuements Les yeux sont encore rouges, larmoyants. L'état général est meilleur.

Après le deuxième traitement, le *28 juin*, l'éternuement et l'écoulement n'existent presque plus.

Le *30 juin*, le malade put faire en bicyclette une promenade de quatre à cinq heures par un temps ensoleillé. Il n'y eut ni éternuement ni écoulement nasal. Les yeux étaient seulement un peu rouges.

Après les troisième et quatrième traitements, les *1er* et *2 juillet*, cette rougeur disparaît et avec elle toute trace de la maladie.

En *1903*, il entre en traitement le *9 juin*. Depuis hier, un accès typique, état général très mauvais, fiévreux, fort écoulement nasal, les yeux sont très injectés.

Photophobie très accentuée.

Un accès les *9* et *10 juin* ainsi que les *12*, *14* et *24* du même mois.

A partir de ce moment, guérison complète.

Obs. VIII. — Mme B..., quarante-trois ans.

En 1902, malade de la fièvre des foins à partir de la fin mai. Tous les jours, de deux à trois accès, les symptômes oculaires sont surtout accentués.

Dans les intervalles des accès, forte cuisson et démangeaison oculaires.

Photophobie intense. Il lui est presque impossible de lire et d'écrire.

Traitée pour la première fois le *7 juillet 1902*. Soulagement appréciable immédiatement après le premier traitement. La cuisson et la démangeaison oculaires diminuent.

A partir du *9 juillet*, plus rien.

En *1903*, la fièvre des foins ne s'est pas reproduite.

Obs. IX. — Charles P..., secrétaire des postes, trente-deux ans.

Souffre de la fièvre des foins depuis sept ans.

Dans les années précédentes, les accès étaient désagréables au point de se suivre sans interruption.

En *1903*, début des accès le *31 mai*. Jusqu'au traitement, tous les jours de six à sept accès.

Après le deuxième traitement, le *3 juin*, les accès ne réapparurent plus jusqu'au *8*. Encore un le *14*, le *19* et le *24 juin*. Guérison complète.

Obs. X. — Gustave S..., marchand, quarante ans, malade de la fièvre des foins depuis vingt ans. Les symptômes ne sont pas très intenses.

L'état général n'est pas très altéré.

Début de la maladie en *1903, le 1er juin*.

Premier traitement le *7 juin*.

Le *9 juin*, pour la première fois, pas d'accès.

Le jour suivant jusqu'au *18 juin*, un accès rudimentaire.

Le *23*, accès plus fort après un séjour prolongé dans un air chargé de poussières.

Le *23*, plus d'accès.

Obs. XI. — Mlle Ema S..., vingt-cinq ans, malade de la fièvre des foins depuis trois ans. Traitée par moi pour la première fois le *6 juin 1902*.

Cette année, début de la maladie dans les premiers jours de *juin*.

Chaque jour, de sept à huit accès avec, en outre, trois accès pendant la nuit.

Pas d'asthme.

Le *7 juin*, de neuf à dix accès.

La nuit dernière un seul.

Jusqu'au *9 juin*, trois accès très atténués en tout. Un accès pendant la nuit, mais pas de démangeaison du nez ni des yeux.

Le *13 juin*, pas d'accès bien qu'ayant marché sur une route très poussiéreuse.

Depuis lors rien.

La malade partit ensuite pour quelques jours en Saxe, où la floraison des plantes ne l'incommoda pas, pas plus que celle des tilleuls, qu'elle ne pouvait pas supporter avant.

Obs. XII. — Otto G..., marchand, vingt-sept ans, malade de la fièvre des foins depuis dix ans. Il n'en souffrit pas pendant deux années qu'il passa au Japon.

Les accès durent habituellement jusqu'à la *fin de juin*. Ils ne diminuent de fréquence et d'intensité qu'à partir de la *mi-juillet*

Cette année, premier accès à la *mi-juin*.

A partir de ce moment, une vingtaine d'accès tous les jours.

Accès d'asthme durant presque huit jours, et se répétant toutes les nuits.

Premier traitement le *6 juillet*. Dans la nuit du *7* au *8*, pour la première fois pas d'asthme.

Dans les jours suivants, les accès diminuent notablement.

Le dernier a lieu le *15 juillet* à l'occasion des régates.

Obs. XIII. — Émile R..., marchand, vingt et un ans, malade de la fièvre des foins depuis sa dixième année.

Il en souffre généralement entre le *1er* et le *5 juin*. Elle dure jusqu'à la *fin juillet*, quelquefois jusqu'à la *fin d'août*.

Dès les premières atteintes de la maladie, manifestation d'asthme arrivant toujours les années suivantes environ dix jours après le début de la fièvre des foins et durant jusqu'à la fin.

L'asthme domine toujours la scène avec une telle intensité que les symptômes nasaux et oculaires paraissent insignifiants.

Il dure presque continuellement le jour et la nuit; et en arrive à produire une véritable orthopnée. Tout travail aussi minime qu'il soit l'augmente jusqu'à le rendre insupportable.

L'état général, l'appétit, le sommeil, etc., sont tellement troublés que le malade maigrit à chaque période de fièvre d'une vingtaine de livres.

Après quoi, il se refait et reprend son poids normal.

A l'occasion de la première expérimentation, le *10 juillet 1902*, respiration striduleuse très forte; fréquence des respirations : 35.

Tous les muscles respiratoires fonctionnent violemment. La figure est livide. Bronchite diffuse.

Après les traitements des *10, 11, 12*, l'asthme disparaît complètement.

Deux jours après, il en est de même des autres phénomènes de la fièvre des foins.

En *1903*, début de la fièvre le *29 mai* et de l'asthme le *6 juin*.

Premier traitement le *9*. Les accès d'asthme sont très violents. Respiration : 36.

Jusqu'au *15*, traitement sans succès, lequel ne se produit qu'au zième jour. Ce jour-là, l'asthme est plus calme et moins stridu-t. Fréquence : 26.

'our la première fois, le sommeil est meilleur la nuit suivante .e *18 juin*, fréquence : 22.

tat général considérablement amélioré.

Depuis ce moment, le traitement se fait tous les deux jours jusqu'au 2 *juillet*, où le malade part guéri.

Obs. XIV. — Guillaume R..., marchand, dix-neuf ans, malade de la fièvre des foins depuis six ans.

De la *mi-juin* jusqu'à la *fin juillet*, état général très mauvais avec prédominance énorme des manifestations nasales et oculaires.

En *1903*, début des accès le *28 mai*.

Jusqu'au *4 juin*, ils ne se produisent qu'à gauche.

Jusqu'au *10*, tous les jours une vingtaine d'accès.

Premier traitement le *3 juin*.

Le *4 juin*, un seul accès.

Le *5* et le *6*, rien.

Le *7 juin*, accès des deux côtés traités également.

Accès faibles le *9*, le *17* et le *24 juin*. Guérison complète.

Obs. XV. — Joseph V..., marchand, trente-deux ans, malade de la fièvre des foins depuis deux ans, habituellement jusqu'à la *fin de juin*.

La maladie se limite presque exclusivement aux yeux. Les symptômes du nez sont insignifiants.

Traité sans résultat par des oculistes jusqu'à ce que l'un d'eux eût posé le diagnostic de fièvre des foins et déconseillé tout traitement local.

Cette année, début le *7 juin*. Démangeaisons et cuisson violentes des yeux. Photophobie très forte. Symptômes nasaux minimes. Début du traitement le *24 juin*.

Cinq jours après, tout a disparu.

Ces observations que je viens de communiquer et dont j'ai été obligé de limiter le nombre étant donné l'espace disponible, montrent, selon moi, que cette méthode est tellement efficace qu'elle répond à tous les desiderata de Dunbar cités plus haut.

Elle n'est pas seulement efficace pour combattre les troubles nasaux, mais encore, comme l'indiquent surtout les cas XII, XIII et XV, contre ceux qui existent dans les autres organes.

Elle est d'autant plus efficace que le traitement est commencé plus tôt.

Pour bien montrer l'efficacité de ma méthode, je fais remarquer que tous mes malades traités avaient l'ordre de ne rien changer à leur manière de vivre, surtout en ce qui touchait leur séjour au grand air, particulièrement les jours chauds et secs.

Dans les trois premiers jours, j'ai l'habitude de faire mon traitement quotidien.

Les accès deviennent alors, dans la grande majorité des cas, beaucoup moins accentués et en tout cas diminuent de fréquence. Souvent le malade reste parfaitement dégagé pendant plusieurs jours.

Je ne recommence mon traitement que si quelques symptômes se produisent et je le continue alors jusqu'à ce que tout ait disparu.

Je veux, enfin, démontrer ce fait dont je suis sûr : c'est que la fièvre des foins ne fait son apparition chez la plupart des patients que d'un seul côté. Observations III et XIV. Il faut, bien entendu, en tenir compte pour le traitement.

SOCIÉTÉ AUTRICHIENNE D'OTOLOGIE

Séance du 23 novembre 1903

M. Politzer. — **Une observation d'extraction de l'étrier.**

Malade de vingt ans. A eu la scarlatine à l'âge de douze ans. Ne se rappelle pas avoir vu ses oreilles suppurer. Depuis quatre ans, l'audition a baissé, elle a des bourdonnements et quelques vertiges, de la céphalée et de la lourdeur au fond des yeux.

A gauche, plus de tympan. Le promontoire est largement à nu, il est complètement sec et d'aspect gris cicatriciel. Dans le quadrant postéro-supérieur, la tête de l'étrier ; aucune trace de la longue apophyse de l'enclume. Rinne négatif, conductibilité ɔuse augmentée ; conductibilité aérienne diminuée ; la voix ordi- re est perçue à 30 centimètres. Il y a un peu de tissu cicatri- ı dans le fond de la fenêtre ovale.

ɛ massage et le cathétérisme restent sans effet. Extraction de ier au moyen d'un petit crochet. L'opération n'avait pas pré-

senté la moindre difficulté. Ayant affaire à une muqueuse cicatricielle, on n'avait pas mis de cocaïne.

L'amélioration fut très marquée et l'audition à la voix monta à 6 mètres. On mit du silk sur la fenêtre ovale et de la gaze au xéroforme dans le conduit. Le malade fut couché au lit en position latérale avec défense de bouger, mais le lendemain on trouva la mèche fortement imbibée. Pour empêcher tout nouvel écoulement de liquide labyrinthique, on mit un tampon d'ouate trempé dans la paraffine liquéfiée et un autre pansement un peu plus serré. Le cinquième jour la malade se levait déjà, la marche était cependant encore un peu difficile à cause d'un léger état vertigineux. Le neuvième jour, la fenêtre parut comblée par quelques petites granulations rougeâtres, on cessa donc tout pansement. L'audition à la voix était à ce moment de 3 mètres (10 février). On finit par garder la malade jusqu'à la mi-mars; l'audition variait, elle était même tombée très bas dans le cours d'une attaque d'otite externe.

Au mois de juillet, la malade rentre pour se faire soigner son autre oreille. Du côté gauche, l'audition a de nouveau baissé de 2 mètres. La cicatrice de la fenêtre ovale est un peu rétractée, brillante et de couleur grisâtre. On aperçoit maintenant une membrane dans les environs de la fenêtre ovale. Pensant qu'elle devait gêner la transmission des ondes sonores, M. Politzer la sectionne au bistouri coudé et en effet l'audition remonte à 4 mètres. Le 7 juillet elle est même à 7 mètres, puis après quelques oscillations, elle reste stationnaire. Aujourd'hui la voix ordinaire est entendue à une distance de 5 mètres.

L'extraction de l'étrier a été préconisée, surtout en Amérique, pour n'importe quel genre de surdité. Elle reste sans aucun résultat quand on la pratique sur une oreille scléreuse, parce que le fait d'enlever l'étrier n'empêche pas le tissu scléreux de combler la fenêtre ovale et de s'y ossifier. Elle n'est pas moins contre-indiquée quand il y a encore de la suppuration et M. Politzer rappelle à ce propos le cas d'un enfant chez lequel on avait par mégarde extrait l'étrier et qui mourut plus tard de granulie: tout le limaçon et une partie du vestibule étaient occupés par des fongosités qui avaient pénétré par la fenêtre ovale. On la proposera donc seulement pour les otites moyennes suppurées guéries, quand l'oreille est complètement sèche, que le labyrinthe est intact et que les autres modes de traitement, tels que massage, douches, synéchotomie, etc., sont restés sans résultats.

Quant aux opérations sur la fenêtre ronde. M. Politzer les fait

assez souvent à sa clinique et en a, en général, de bons résultats. Elles complètent les interventions du côté de la fenêtre ovale.

M. Urbantschitsch n'a eu de toutes ces opérations sur les fenêtres ovales et rondes que des résultats transitoires, en opposition avec celui que vient d'obtenir Politzer et qui est, en effet, des plus remarquables. Il a enlevé l'étrier une fois et par mégarde chez un malade qu'il était en train d'opérer pour une mastoïdite et qui entre autres symptômes se plaignait de vertiges. Dès le lendemain tout vertige avait disparu et ne reparut plus dans la suite; le premier pansement ne fut fait que 8 jours plus tard. Il y a une vingtaine d'années, en examinant un fond d'oreille et le malade ayant fait un mouvement brusque, il eut la malchance de perforer la fenêtre ronde, il y eut de suite un écoulement de sérosité. Il fit un tamponnement serré et l'accident n'eut pas d'autres suites.

M. Posvek. — **Atrésie du conduit auditif.**

Présentation d'un jeune homme qui, deux mois auparavant, eut l'oreille presque complètement détachée de son insertion par un coup de sabre. La réunion fut faite de suite après l'accident et la plaie guérit très vite, mais le malade est resté sourd depuis, il n'entend la voix que tout près de son oreille. A l'otoscope on aperçoit une membrane fongueuse, irrégulière, ne laissant même pas passer une sonde très fine. Il est probable qu'en rétablissant la lumière du conduit, on arrivera à un bon résultat fonctionnel. Que faut-il faire?

Politzer. Le malade entend le diapason et la voix parlée à une certaine distance; l'atrésie ne doit donc pas être profonde et il faut essayer de la réduire. Il faut naturellement l'exciser et y mettre des greffes de Thiersch pour obvier à tout danger de récidive. On pourrait peut-être se contenter de faire une incision au milieu, de détacher les deux lambeaux à droite et à gauche et de tamponner les deux greffes en arrière et en avant.

M. Pauzer a vu à peu près le même cas chez un enfant qui était tombé sous une roue et avait eu le conduit pour ainsi dire arraché de ses adhérences osseuses. Malgré tout ce qu'on a fait, on n'a pu empêcher l'accolement des parois de se faire au bout de très peu de temps.

M. Max. Il y a dix ans, j'ai vu un jeune homme avec une oblitération complète du méat auditif, il n'y avait plus de passage du tout; au fond de la conque une toute petite dépression marquait seule l'entrée du conduit. fis une incision en croix et une dissection aussi soignée et aussi large e possible des lambeaux. L'entrée du conduit osseux était enfouie dans tissu cicatriciel d'une épaisseur de près de 2 centimètres. Pour recouir ma plaie, il fallut mordre sur la peau du tragus; je la disséquai avec in et pour faciliter le glissement, j'enlevai tout le cartilage du tragus. ec quelques points de suture et en tamponnant, j'arrivai petit à petit à

mettre la peau en contact avec le revêtement cutané du conduit osseux et au bout d'une semaine, la réunion était faite. Il n'y avait plus de tympan et la caisse était épidermisée. De l'autre côté, le tympan était perforé également.

M. Urbantschitsch. J'ai vu le malade de Max après et j'ai pu constater la guérison parfaite. Il ne faut pas se contenter d'une simple incision, mais suivre le conseil de Politzer, largement débrider et mettre des greffes. J'ai guéri un cas d'atrésie double par de la dilatation prolongée avec des tubes.

M. Gomperz. J'ai vu un rétrécissement du conduit qui laissait encore passer la plus fine sonde. Le tissu était à peu près le même que celui qu'on vient de nous montrer : un diaphragme bien cutanisé, mais rouge encore, donc de date récente. En mettant d'une façon régulière des tiges de laminaire et des tampons d'ouate, j'arrivai à doubler l'obstacle et à avoir un parfait résultat. Je crois donc que Posvek ferait bien de ponctionner pour se rendre compte de l'épaisseur de l'atrésie et faire une ouverture; peut-être la dilatation progressive lui donnera-t-elle satisfaction.

M. E. Urbantschitsch. Un de mes malades s'était versé de l'acide tartrique dans l'oreille. Il fit une otite moyenne aiguë et des phénomènes méningitiques. Dans la suite il se forma une obstruction complète du conduit. J'essayai de passer à travers avec une aiguille à ponction, mais je n'y pus réussir. Le malade refusa toute autre intervention.

M. E. Urbantschitsch rapporte les résultats qu'il a eus avec le **thigenol** (Se rapporter au résumé que nous en avons publié récemment.)

Séance du 14 décembre 1904

M. Urbantschitsch. — La localisation des sensations auditives.

Urbantschitsch vient de reprendre les expériences qu'il avait déjà faites à ce sujet en 1881. Faites entendre le diapason par une oreille ou plutôt amenez les vibrations à travers un tube acoustique, vous les percevrez à une certaine place dans l'oreille même ou bien dans ses environs immédiats. L'aire de perception représente tantôt un point, tantôt un triangle ou encore un losange; elle dépend de la hauteur du son, et deux sons de hauteur différente ont des points de localisation qui ne sont pas les mêmes. A l'audition diotique, le son est perçu par les deux oreilles ou bien il est projeté sur la ligne médiane du crâne; là aussi, le champ auditif (subjectif) diffère suivant la hauteur du son et se déplace d'arrière en avant.

Une oreille est-elle plus faible que l'autre, le champ auditif (dans la dernière expérience) se rapproche de l'oreille qui entend le mieux. Il faut encore compter avec le degré d'attention du sujet examiné ce qui fait qu'on peut rencontrer des variations notables (*Monats. f. Ohrenheilk.*, n° 2, 1904).

Dr Bertemes.

REVUE GÉNÉRALE ET ANALYSES

BOUCHE ET PHARYNX BUCCAL

Nécrose du maxillaire supérieur à la suite de la périostite dentaire chronique (*Nekrose des oberen Kieferbeines in Folge von Periostitis dentalis chronica*), par M. H. Halasz.

Il s'agit d'une femme, âgée de vingt-neuf ans, pâle, anémique, et dont l'incisive supérieure latérale droite atteinte de carie lui occasionnait depuis des années des douleurs qui étaient parfois tellement fortes qu'elle ne pouvait rapprocher ses mâchoires. Il se forma ensuite au niveau de la racine de la dent une tumeur douloureuse qui se vida spontanément. Ce processus s'étant renouvelé à plusieurs reprises, la malade se fit extraire la dent, et depuis lors la cavité de la dent sécrète du pus.

La malade n'a pas d'appétit, son haleine est fétide. La gencive est enflammée, boursouflée, saigne facilement, l'incisive médiane et la canine droite sont fortement ébranlées, et on aperçoit entre ces deux dents une grande solution de continuité, à travers laquelle on pénètre avec la sonde qui rencontre de l'os mobile et dénudé de périoste. La canine est dénudée jusqu'au sommet de la racine où existe une petite fistule qui sécrète du pus. La plupart des dents sont cariées. Les antécédents héréditaires et personnels de la malade n'offrent rien de suspect.

près l'anesthésie préalable, on découvrit la région de la se canine, on enleva chemin faisant un séquestre qui it les dimensions d'une fève; on curetta la surface osse qui était rugueuse jusqu'à la rendre lisse et on rem- la cavité avec de la gaze xéroformée. On pratiqua en-

suite tous les jours des lavages de la cavité avec une solution d'eau oxygénée à 3 %. A plusieurs reprises, l'injection avait ramené de la cavité des esquilles osseuses. La suppuration n'en persistait pas moins, ce qui fit penser à l'existence d'un nouveau foyer de suppuration osseuse dans le maxillaire supérieur.

L'examen avec la sonde confirma cette hypothèse et on put enlever un nouveau séquestre plat, du volume d'une noisette. On conseilla à la malade de continuer les injections. Huit jours après l'extraction du second séquestre, la malade se présenta disant que l'eau de l'injection revenait également par la fosse nasale.

A l'examen, on aperçoit au fond de la perte de substance du maxillaire inférieur un orifice minuscule à travers lequel la sonde pénètre dans le sinus maxillaire. Les parois de la cavité opératoire sont couvertes de granulations saines, la sécrétion est minime. Il existe au niveau de la paroi antérieure du sinus maxillaire une perte de substance recouverte d'épithélium sain.

Les causes de la nécrose osseuse dans le cas en question n'ont pu être élucidées, la malade n'étant ni syphilitique ni tuberculeuse. On est donc obligé de lui attribuer une origine dentaire, cause assez rare. (*Archiv f. Laryngol.*, XV, 2, 1904.) Dr S. Jankelevitch.

Un cas d'abcès rétro-pharyngien subaigu chez un nourrisson, par MM. Texier et Grognot.

Chez une enfant de six mois atteinte de troubles de la respiration et de la déglutition, Texier et Grognot ont constaté une tuméfaction de la paroi latérale gauche du pharynx dont la muqueuse est très rouge. Le toucher pharyngien permet de constater une tumeur de la grosseur d'une noix se prolongeant en bas. La fluctuation est nettement perçue par le choc en retour. Le diagnostic d'abcès rétro-pharyngien s'imposant, on en fit immédiatement l'ouverture qui fut suivie de l'écoulement d'un flot de pus verdâtre, bien lié.

Les auteurs avaient été mis sur la voie du diagnostic par

ce fait qu'ils avaient déjà observé dans quelques cas que l'enfant émettait des cris simulant un peu le coin-coin du canard. Le diagnostic est difficile; mais en présence d'enchifrènement, de gêne de la respiration et de la déglutition chez un nourrisson, on devra toujours pratiquer l'inspection et la palpation du pharynx. (Soc. méd.-chir. des hôpit., 25 nov. 1903, *in Gaz. méd. de Nantes, 9 janv.* 1904, n° 2.)

Dr F. Ardenne.

NEZ ET PHARYNX NASAL

Observations d'affections du pharynx nasal, du pharynx buccal et du larynx *(Beobachtungen aus dem Krankheitsgebiete des Nasenrachenraums, der Mundrachenhöhle und des Kehlkopfs)* (Travail de la clinique du professeur Gerber, à Königsberg), par le Dr Strest.

A. Dans une première série d'observations, l'auteur a réuni 15 cas de tumeurs du naso-pharynx que nous résumerons ici, pour montrer la fréquence avec laquelle on s'expose à des erreurs de diagnostic dans les cas de ce genre.

1° Homme de vingt-trois ans. Depuis dix semaines, obstruction nasale et épistaxis. La rhinoscopie postérieure révèle la présence d'une tumeur du volume d'une prune, ulcérée au milieu, siégeant dans la région de la trompe d'Eustache et de la choane gauche et arrivant jusqu'au milieu de la cloison. On porte le diagnostic de *gomme* ou de *tumeur maligne*. Traitement par IK sans effet. Ablation de la tumeur. Examen histologique : *polype rétro-nasal* ulcéré, enflammé.

2° Femme de vingt-six ans. Obstruction nasale depuis sept mois. Polypes dans les deux fosses nasales. Derrière le voile du palais se trouve une tumeur dure ayant la forme d'une pomme, recouverte d'une muqueuse rouge pâle, euâtre en certains endroits; elle atteint la base de la ngue. Diagnostic : *fibrome du naso-pharynx* ou *polype étro-nasal*. Ce dernier diagnostic était le vrai.

3° Homme de vingt-neuf ans. Coryza chronique et obstruction des fosses nasales depuis un an. Hyperplasie du

cornet inférieur droit. Tumeur dure, blanchâtre au niveau du cornet inférieur gauche. Saillie et tension du voile du palais. Tumeur dure, plate, ovale, recouverte de muqueuse rouge, s'étendant derrière le voile du palais d'une trompe d'Eustache à l'autre. On porte le diagnostic de *fibrome* du naso-pharynx. L'examen histologique a montré qu'il s'agissait d'un simple *polype* rétro-nasal analogue à celui de la fosse nasale gauche, mais présentant une couche assez large où les masses de tissu conjonctif étaient plus serrées, de façon à donner à cette partie de la tumeur un aspect fibromateux.

4° Même erreur de diagnostic, même structure histologique que dans le cas précédent.

5° Enfant de dix ans. Tumeur dure de la fosse nasale gauche. Tumeur rougeâtre, à surface lisse, derrière le voile du palais. La partie supérieure de cette tumeur a une coloration bleu violacée. Légère infiltration des ganglions sous-maxillaires. On porte le diagnostic de *sarcome* du naso-pharynx. Il s'agissait en réalité d'un *fibrome œdémateux*.

6° Jeune homme de dix-sept ans. Obstruction nasale depuis dix-huit mois. Nombreuses granulations au fond de la fosse nasale gauche, obstruant complètement la choane gauche. Rhinoscopie postérieure : tumeur dure, ovalaire, à surface lisse, blanchâtre, remplissant tout le naso-pharynx. Diagnostic : *polype rétro-nasal* ou *fibrome*. Ablation de la plus grande partie de la tumeur à l'anse chaude; formation consécutive d'un abcès bilatéral de la cloison du nez et d'un abcès rétro-pharyngé. Examen histologique de la tumeur : *fibrome* très vasculaire, à foyers infiltrés de petites cellules.

7° Enfant de treize ans. Hémorragies nasales et buccales très fréquentes. Obstruction nasale complète. La partie postérieure des deux fosses nasales est obstruée par des masses saignant très facilement. Naso-pharynx rempli par une tumeur assez volumineuse, strictement circonscrite, d'un rouge pâle, ayant la forme d'un œuf de poule, dont le grand diamètre s'étend d'une trompe d'Eustache à l'autre.

Diagnostic : *fibrome* du naso-pharynx. Pendant l'opération, on trouve que la tumeur a une consistance molle et ressemble à des *végétations adénoïdes*, le dernier diagnostic ayant été confirmé par l'examen histologique. Mais l'examen histologique des restes de la tumeur enlevés ultérieurement montre qu'il s'agissait d'un *sarcome à cellules rondes*. Récidive inopérable et mort quelques mois plus tard.

8° Homme de cinquante et un ans. Obstruction nasale. *Polype* muqueux banal dans la fosse nasale droite. Derrière le voile du palais, tumeur très volumineuse atteignant la base de la langue. Infiltration des ganglions cervicaux. Ablation de la tumeur après incision du voile du palais, la tête pendant. Examen histologique : *sarcome* à cellules rondes. Pas de récidive six mois après l'opération.

9° Homme de cinquante ans. Obstruction nasale depuis six semaines. Fosse nasale droite obstruée par une tumeur dure, blanchâtre. Tumeur du naso-pharynx semblant provenir de la choane droite. Diagnostic microscopique : *sarcome* à cellules rondes du nez et du naso-pharynx.

10° Jeune homme de seize ans. Obstruction nasale depuis plusieurs années. Douleurs au niveau des joues. Hémorragies nasales et buccales fréquentes. Tumeur molle, diffuse, derrière le voile du palais qui est un peu douloureux à la pression, ainsi que le maxillaire supérieur gauche; rien dans les fosses nasales. Sinus maxillaire gauche obscur à la diaphanoscopie. Diagnostic : *tumeur maligne*. Ablation de la tumeur. La partie postérieure de la cloison nasale est détruite. Le malade est mort quelques jours après l'opération après avoir présenté des symptômes méningitiques. Examen histologique : *sarcome* à petites cellules.

11° Femme de quarante-deux ans. Obstruction nasale et céphalées. Induration douloureuse des ganglions sous-axillaires gauches. Les deux fosses nasales et le naso-pharynx sont remplis par des masses dures, saignant facilement. Diagnostic clinique : *tumeur maligne*. Pas d'opération. Examen histologique : *sarcome*.

12° Homme de cinquante et un ans. Surdité progressive

et douleurs intermittentes de l'oreille droite depuis neuf semaines, obstruction nasale depuis cinq semaines; troubles dysphagiques depuis quelques jours. Fosse nasale droite remplie par des masses molles, saignant facilement. Fosse nasale gauche : déviation de la cloison et hypertrophie du cornet inférieur. Saillie du voile du palais. Presque tout le naso-pharynx, à l'exception de l'orifice de la trompe gauche et d'une partie de la choane gauche, est rempli par des masses rouges, nodulaires. Fond de l'œil normal. Pas d'opération. Examen histologique : *sarcome* à petites cellules rondes.

13° Homme de soixante ans. Obstruction nasale, sécrétion nasale muqueuse, diminution de l'odorat et du goût depuis six mois. Etat général bon. *Polype* dans la fosse nasale gauche. Fosse nasale droite obstruée par une tumeur dont la partie supérieure apparaît polypoïde, tandis que sa partie inférieure est dure et altérée. *Polype rétro-nasal* typique. obstruant les deux choanes. Extraction de ce dernier dont la partie latérale, voisine du sinus maxillaire, présentait une consistance faisant penser à une tumeur maligne; l'examen histologique a montré que cette partie avait, en effet, la structure d'un *épithélioma à cellules pavimenteuses*, tandis que le reste de la tumeur présentait celle d'un fibrome œdémateux. On trouva à l'opération que la tumeur avait envahi le sinus maxillaire droit, l'orbite, la lame criblée et jusqu'à la fosse cérébrale moyenne. Le malade est mort d'une méningite purulente.

14° Homme de quarante-huit ans. Obstruction nasale depuis 1901. A subi, au commencement de 1902, l'ablation d'une tumeur du volume d'un œuf de poule survenue dans la région cervicale droite. Fosse nasale gauche obstruée par des granulations. Choane gauche obstruée par une tumeur lobulée recouverte de pus et de croûtes, et qui semble provenir de la voûte du naso-pharynx. Paralysie du muscle éleveur de la paupière supérieure gauche et de toutes les branches externes de l'oculo-moteur gauche, paralysie due probablement à la compression de l'oculo-moteur à son

entrée dans l'orbite. Un premier examen histologique fit croire qu'il s'agissait d'une *tumeur granuleuse* en état d'inflammation chronique; mais des examens ultérieurs ont montré à plusieurs reprises que c'était en réalité un *carcinome*.

15° Femme de vingt-huit ans. Tumeur du naso-pharynx prise pour une *tumeur maligne*. Le diagnostic étant douteux, on prescrivit de l'iodure de potassium. La malade guérit; il s'agissait donc d'une *gomme*.

B. Une deuxième série d'observations comprend quatre cas d'affections des grandes glandes salivaires.

1° Femme de trente ans. Tumeur sublinguale depuis treize ans. Incision de la tumeur. On tombe sur un calcul, ovale, des dimensions d'un noyau de prune, dont l'extraction est suivie d'un écoulement de liquide kystique. Ablation de la paroi antérieure du kyste. Guérison.

2° Gangrène du plancher de la bouche occasionnée par la présence d'un calcul salivaire. Jeune fille de seize ans. La partie supérieure de la région cervicale présente, surtout à droite, une infiltration ligneuse et est très sensible à la pression. Infiltration ganglionnaire dans la région sous-maxillaire droite. Contraction des mâchoires et tuméfaction du plancher de la bouche. En incisant la cavité droite de ce dernier, on pénètre dans une cavité ayant 6 à 7 centimètres de profondeur et se dirigeant vers le larynx. Il sort une grande quantité de pus fétide et un calcul salivaire du volume d'un grain de café. L'incision de la moitié gauche du plancher de la bouche donna issue à un liquide d'une fétidité extrême qui était renfermé dans une cavité à parois gangrénées et qui s'étendait parallèlement à la langue jusqu'à sa partie postérieure. La malade a guéri.

3° Actinomycose du plancher de la bouche. Inflammation et nécrose de la glande sous-maxillaire.

4° Gingivo-stomatite aiguë fébrile, en rapport vraisemblablement avec une affection des glandes salivaires.

C. Une troisième série d'observations comprend quatre

cas de kystes des cordes vocales, un cas de kyste de la moitié droite de la face buccale de l'épiglotte et un cas de kyste du ligament glosso-épiglottique latéral.

D. Une dernière série d'observations comprend quatre cas de paralysies des muscles et nerfs du larynx :

1° Paralysie des deux crico-aryténoïdiens postérieurs, de cause inconnue.

2° Paralysie du récurrent à gauche; transformation d'une paralysie du crico-aryténoïdien postérieur en une paralysie récurrentielle à droite.

3° Paralysie des deux crico-aryténoïdiens postérieurs, compliquée d'une légère paralysie des deux internes et transverses.

4° Action pervertie des cordes vocales (rapprochement des cordes vocales pendant l'inspiration, dilatation de la glotte pendant l'expiration). *(Zeits. f. Ohrenheilk.*, XLV, 4.)

Dr Jankelevitch.

OREILLES

Les limites de la curabilité des thrombo-phlébites otitiques du sinus latéral *(Zur Frage der Grenzen der Operationsmöglichkeit otogener Sinusthrombosen)*, par le Dr Grunert.

La curabilité de la thrombose du sinus latéral a ses limites et tout dépend de l'état des sinus voisins et de l'état du malade. Il devient difficile d'avoir gain de cause quand la phlébite s'est propagée le long de la jugulaire jusqu'au tronc brachio-céphalique ou dans les sinus craniens de la profondeur (sinus caverneux, pétreux inférieur et supérieur), et on n'a pas cité encore d'exemple où l'on ait pu sauver un malade atteint de phlébite propagée à l'autre sinus transversal à travers le pressoir d'Hérophile. Autre chose est également d'avoir affaire à un malade résistant ou à un malade qui n'a plus la force d'éliminer les toxines dont il a pu s'imprégner avant notre opération, ou qui n'arrive pas à supporter l'évolution entière des abcès métastatiques qui ont pu se faire, et parmi ces derniers il y en a comme les méningites pyohémiques et les abcès du cerveau qui nous offrent souvent peu de chances de succès.

Comme exemples de thromboses très étendues, offrant tout juste encore suffisamment de chances pour assurer le succès de l'opération, Grunert rapporte les deux observations suivantes :

Otorrhéique chronique, âgé de quatorze ans. Le diagnostic reste d'abord hésitant. D'un côté, la céphalée, la torpeur intellectuelle, la sensibilité à la pression le long des vertèbres cervicales et la fièvre font penser à une méningite; de l'autre, il y a des symptômes non moins nets de pyohémie, tels que plusieurs frissons dans les antécédents, un empâtement prononcé de la région sous mastoïdienne, de la sensibilité le long de la jugulaire; enfin, des douleurs de torticolis. La ponction lombaire ayant montré qu'il ne pouvait s'agir de méningite, on opère. Cholestéatome et abcès périsinusien; les parois du sinus sont décolorées. On fait la ligature de la jugulaire à sa place ordinaire; mais à l'incision du vaisseau, on voit qu'on n'a pas été au delà du caillot. Nouvelle ligature à trois centimètres plus bas; on la juge aussi insuffisante que la première. Nouvelle incision jusqu'au delà du cou, subluxation de la clavicule dans son articulation avec le sternum à l'aide d'un écarteur mousse tiré fortement en bas et ligature de la jugulaire tout près de son embouchure, dans la sous-clavière. L'opération est rendue particulièrement difficile par la situation profonde de la veine; il se produit même une hémorragie assez intense, qui s'arrête après tamponnement. Le soir, frissons et sueurs; on fait un lavage du bulbe à travers la jugulaire. Le sixième jour, points de côté et matité aux deux bases; ponction, pleurésie purulente; à une deuxième ponction, l'aiguille file et tombe dans la plèvre; on fait la résection costale, mais impossible de retrouver l'aiguille. L'expectoration devient spumeuse, teintée de sang, l'haleine prend une odeur gangréneuse; il y a des fibres élastiques ıs les crachats : donc, foyers de gangrène pulmonaire. gré tout, la guérison se fait et le malade va bien maintenant.

ɔici maintenant un exemple de thrombose très étendue

dans l'autre sens jusque et au delà du pressoir d'Hérophile.

Un garçon de seize ans entre à l'hôpital avec les symptômes habituels de la phlébite du sinus. On fait comme d'ordinaire et on pousse même la résection de la paroi sinusienne jusqu'à l'union de la partie horizontale et verticale.

Quatre jours après et pendant toute une semaine, plus de fièvre; cependant, le bout périphérique du sinus continue à suppurer. Puis les symptômes pyohémiques reprennent; températures avec ascensions brusques, diarrhée, douleurs de tête, pouls petit, œdème de la lèvre postérieure de la plaie s'étendant jusqu'à l'occipital. Le bout central ne donnant toujours rien, on met donc à nu le sillon sigmoïde, partie horizontale comprise, jusqu'au pressoir. Excision de toute la paroi veineuse; curetage des caillots jusqu'au delà du collecteur veineux avant qu'on obtienne un jet de sang. Mais l'infection a été profonde, et pendant quatre semaines encore les phénomènes pyohémiques persistent; il se fait ainsi un abcès de la peau au-dessus de l'orbite, et à un moment donné il y a même des menaces de méningite purulente. On pouvait retirer à plusieurs reprises des caillots purulents du pressoir et même, semblait-il, du sinus de l'autre côté. Tout finit par s'arranger et le malade guérit. *(Archiv f. Ohrenheilk.*, t. LIX, nos 1 et 2.)

Dr Bertemes.

Du traitement de l'otite moyenne aiguë *(Zur Behandlung der akuten Mittelohrentzündung)*, par M. G. Heine.

Depuis que Schwartze avait, vers 1860, formulé d'une façon précise les indications de la paracentèse du tympan, cette petite intervention était considérée comme une des acquisitions définitives et pratiquée journellement avec un succès que personne ne songeait à contester, lorsque, tout récemment, Zaufal, se basant lui-même sur une expérience suffisamment longue, déclara que, dans l'inflammation aiguë de la caisse, qui constituait d'après Schwartze la principale indication de la paracentèse du tympan, cette

intervention était souvent non seulement sans utilité aucune, mais même nuisible.

Zaufal avait remarqué notamment que, dans certains cas d'inflammation aiguë de l'oreille moyenne où, pour une cause ou pour une autre, il avait été empêché de pratiquer la paracentèse immédiate, l'affection avait affecté une allure cyclique semblable à celle de la pneumonie, et au bout de huit jours, les malades étaient guéris sans qu'il se produisît une perforation du tympan.

Frappé de ce fait, il répéta l'expérience, s'abstenant sciemment de faire la paracentèse et se contentant d'un traitement palliatif à l'aide de compresses chaudes à l'acétate d'alumine, et toutes les fois le résultat a été le même. L'examen bactériologique n'a fait que confirmer Zaufal dans sa manière de voir; il trouva notamment dans l'exsudat de la caisse, pendant les premiers jours qui ont suivi le début de l'inflammation, le diplocoque de Fränkel-Weichselbaum et le pneumocoque de Friedländer; et ce n'est que pendant la phase de la suppuration qu'il put constater la présence de streptocoques et de staphylocoques.

On objecta alors à Zaufal que l'abstention de la paracentèse favorise la rétention du pus et les complications mastoïdiennes. A quoi Zaufal et ses élèves ont répondu que les complications mastoïdiennes dépendent moins de la rétention du pus que de la nature de l'infection et de la virulence des microorganismes. La suppuration se localiserait dans l'apophyse mastoïde d'emblée, et ce n'est pas la petite ouverture pratiquée dans la membrane du tympan qui favoriserait l'évacuation d'un abcès situé profondément et multiloculaire.

La discussion fut portée devant la Société des Otologistes allemands, dans sa réunion annuelle de 1902, où chacune de ces deux manières de voir trouva des défenseurs aussi autorisés que convaincus, dont chacun s'appuyait sur des résultats nombreux et impossibles à mettre en doute. Il ne se dégagea de cette discussion aucune conclusion définitive, et la question reste toujours ouverte. En attendant sa solution, il est intéressant d'enregistrer chaque nouvelle contri-

bution, de signaler toutes les nouvelles expériences et statistiques qui se rapportent à la question de la paracentèse.

M. Heine, assistant à la clinique de M. le professeur Lucae, de Berlin, dit n'avoir jamais observé cette évolution cyclique de l'otite aiguë que décrit M. Zaufal. Mais ce qu'il a observé, c'est que l'affection dont il s'agit guérit facilement et rapidement lorsque, après avoir pratiqué la paracentèse du tympan, on s'abstient de toute intervention intempestive qui, telle que les injections, les insufflations d'air dans la caisse à travers la trompe d'Eustache, ne peuvent que favoriser la transformation purulente de l'exsudat. On se contente de mettre le malade au lit, de prescrire des compresses chaudes à l'acétate d'alumine, d'introduire dans le conduit auditif des bandelettes de gaze stérilisée, qu'on change au fur et à mesure qu'elles se trouvent imprégnées de l'exsudat.

Quant aux complications mastoïdiennes, il existe certainement des cas où ces complications surviennent d'emblée et où la paracentèse même précoce de la membrane du tympan est impuissante à les prévenir ou à les guérir. Mais ces cas constituent heureusement l'exception. Le plus souvent il n'existe au début qu'une inflammation de la muqueuse des cellules mastoïdiennes et de la substance osseuse, sans suppuration, et dans les cas de ce genre, la paracentèse de la membrane du tympan non encore perforée ou l'agrandissement d'une perforation déjà existante procurent un soulagement immédiat.

Faut-il donc pratiquer la paracentèse immédiate du tympan dans tous les cas d'otite aiguë? M. Heine ne le pense pas, car cette intervention ne pouvant se faire dans des conditions d'asepsie parfaite, on s'expose toujours à infecter la caisse, à transformer l'exsudat séreux en pus. Aussi recommande-t-il au début, tant que les douleurs sont supportables et qu'il n'existe pas de fièvre ou tant que la couleur de la membrane du tympan permet d'affirmer la nature séreuse de l'exsudat, un traitement expectatif. Mais dès que les douleurs s'aggravent, au point d'empêcher les malades de dormir, qu'il survient de la fièvre et une sensibilité au niveau

de la région mastoïdienne, la paracentèse doit être pratiquée sans retard. C'est en s'en tenant à ces indications que M. Heine dit avoir obtenu de nombreux succès. (*Deuts. med. Wochens.*, 24 nov. 1903.) Dr S. JANKÉLÉVITCH.

Grande tumeur dermoïde de l'apophyse mastoïde (*A large dermoïd tumor of the mastoïd*), par M. R. H. JOHNSTON.

Les tumeurs dermoïdes de l'apophyse mastoïde et de la région auriculaire sont tellement rares que les traités, même les plus récents, n'en font aucune mention. Aussi n'est-il pas sans intérêt de rapporter ici le cas que M. Johnston a eu l'occasion d'examiner au point de vue histologique et dont l'histoire clinique lui a été communiquée par un de ses confrères.

Une femme, âgée de trente-deux ans, mariée, mère de trois enfants sains, avait, depuis sa naissance, au niveau de l'apophyse mastoïde, une tumeur qui, pendant les six mois qui ont précédé l'opération, avait commencé à augmenter rapidement de volume. Elle était insérée tout près du pavillon de l'oreille, qui s'était montré ulcéré par frottement.

La tumeur fut enlevée sans difficulté. Elle avait une surface rugueuse, paraissait lobulée et était couverte de longs cheveux.

Elle fut divisée en plusieurs coupes, dont quelques-unes ont été durcies dans le formol, d'autres dans l'alcool. La surface de chaque coupe était parsemée de points noirs correspondant aux cheveux qui ont été sectionnés. La tumeur avait une consistance dure. Le recouvrement externe était constitué par trois couches d'épithélium, composées, de dehors en dedans, de cellules squameuses, de cellules polygonales et de cellules ovoïdes. La couche épithéliale divisait la partie externe de la tumeur en cavités ez distinctes, dont chacune renfermait du tissu glandu- e qui se colorait en bleu et un peu de tissu fibreux qui olorait en rouge. Le tissu fibreux formait des papilles imentaires en envoyant des prolongements vers l'épithé- ı. La masse de la tumeur était constituée par des fibres

épaisses et très dures. A sa surface, on distinguait des poils et des follicules pilaires. Les glandes sébacées étaient très abondantes. (*Journ. of the Eye, Ear and Throat diseases*, nov.-déc. 1903.)

Dr S. JANKELEVITCH.

De l'importance des otites suppurées pour la conclusion d'une assurance sur la vie, par le Dr TREITEL, de Berlin.

Les otites suppurées aiguës et chroniques entrent en ligne de compte, et plus fréquemment les dernières. Pour les otites aiguës, on devrait attendre trois mois après la guérison pour éviter les suites telles que : thrombose du sinus, abcès extra-dural et même abcès du cerveau.

Dans les otites suppurées chroniques, les cas de mort sont plus fréquents par abcès du cerveau, méningite, etc. Les perforations de la partie supérieure du tympan et les granulations au même endroit, qui indiquent une altération des osselets ou de la paroi supérieure de la caisse, de même que les cholestéatomes, sont les plus dangereux.

L'auteur cite les résultats de nombreuses statistiques sur la mortalité par otites suppurées, et arrive aux conclusions suivantes :

Le médecin d'assurance peut accepter, avec de plus grands risques, les otites guéries avec cicatrisation du tympan et même avec perforation. En cas de suppuration persistante, la nature de l'écoulement est importante. Un écoulement muco-purulent peut être accepté avec des risques plus grands. Un écoulement purulent répandant une mauvaise odeur, un cholestéatome, des granulations à la partie supérieure du tympan doivent être refusés. La surdité des deux oreilles et les accès de vertiges rendent les risques plus élevés et motivent une augmentation de la prime.

En tous les cas, le médecin d'assurance doit interroger le sujet dans ce sens, et en principe examiner les oreilles de tout individu se présentant à lui pour contracter une assurance sur la vie. (*Deuts. med. Zeitung*, Berlin, 21 déc. 1903, 24e année, n° 102.)

M. DE FURST.

Le Gérant : R. CHAIGNEAU.

Bordeaux. — Impr. G. GOUNOUILHOU, rue Guiraude, 11.

25e ANNÉE. N° 20. 14 MAI 1904.

REVUE HEBDOMADAIRE
DE
LARYNGOLOGIE, D'OTOLOGIE
ET DE RHINOLOGIE

RAPPORT
SUR LE TRAITEMENT DES OTITES MOYENNES AIGUËS[1]

Par MM. LERMOYEZ, LUBET-BARBON et E. J. MOURE.

De la manière rationnelle de traiter les otites moyennes aiguës.

Seule la connaissance de la pathogénie d'une affection peut en indiquer le traitement rationnel. Qu'on sache donc que l'otite moyenne aiguë est, en pratique, toujours consécutive à une infection ascendante, apportée à la caisse par la trompe : c'est une affection centrifuge, *rhinogène*. Très rares sont les cas inverses, centripètes : tels ceux où un traumatisme du tympan inaugure les accidents, ceux où la myringite des vieux auteurs précède l'otite. Quant à l'otite aiguë hématogène, elle a dû être théoriquement imaginée pour remplir une case vide de la nosologie.

Or donc, voici que des microbes pathogènes, amenés au nez par un mode de contagion quelconque ou exaspérés sur place par un coup de froid, pullulent, se multiplient dans le naso-pharynx, montent par la cheminée tubaire à la faveur d'un coup de mouchage intempestif, et arrivent enfin dans l'impasse que forme l'oreille moyenne.

1. Résumé du rapport présenté à la Société française de laryngologie, mai 1904.

Arrêtés là, ils s'y installent, qui dans la caisse, qui dans l'antre mastoïdien, chambres communiquantes d'un même appartement à étroit couloir d'entrée. Bientôt ils sont en nombre, ils attaquent : mais la muqueuse a déjà préparé ses défenses ; elle se congestionne, se gonfle, s'infiltre de cellules lymphatiques ; et si cette première réaction ne suffit pas, elle sécrète du mucus ou du muco-pus : l'épanchement est constitué. Cependant la voie tubaire se ferme, mais un peu tard, parce que sa muqueuse, incluse dans un tube inextensible, ne peut se tuméfier qu'aux dépens de sa lumière. L'oreille moyenne devient alors cavité close : il y a *rétention*. De là, douleurs par compression des plexus nerveux sous-muqueux ; infection par résorption de produits toxico-microbiens, sécrétés en une région à tissus éminemment absorbants ; et complications variées, suivant l'endroit où éclateront les parois de l'oreille moyenne soumise à une pression progressive. Généralement, c'est le tympan qui veut bien céder ; dès lors les symptômes s'atténuent, et le pus coule dans le conduit, qui draine plus ou moins bien l'oreille. La nature se décide ainsi à évacuer l'exsudat, comprenant, après quelques jours d'attente, que le médecin ne se déterminera pas à le faire. Mais cette perforation spontanée n'est qu'une fistule, avec tous ses dangers.

Pourtant, les choses se peuvent passer différemment. Il peut arriver que la perforation spontanée du tympan n'ait pas lieu, soit parce que l'exsudat est minime, soit parce que la trompe n'est pas tellement close qu'elle ne suffise à le drainer : et cela est heureux. Mais aussi le tympan peut ne pas céder parce qu'il est trop résistant ; et c'est par ailleurs que le pus cherche une issue, par la paroi cranienne mince et parfois fissurée : la chose est malencontreuse et souvent grave.

La physionomie clinique de l'otite moyenne aiguë est donc polymorphe. Suivant la plus ou moins grande virulence des microbes qui la sèment, suivant la fertilité variable du

terrain où elle se cultive, suivant l'âge de l'individu sur lequel se fait la récolte, l'affection diffère. Les bons livres nous enseignent que l'otite moyenne aiguë peut être : *a)* catarrhale ; *b)* exsudative ; *c)* purulente. Or ce sont là des divisions schématiques, nécessitées par les besoins de l'enseignement ; la clinique s'en passe, car elle sait qu'il y a, entre ces trois types, beaucoup d'intermédiaires ; et elle n'ignore pas non plus qu'il est fréquent d'assister chez un même individu à la transformation d'un type dans l'autre. Aussi bien, guidés par elle, envisagerons-nous l'otite moyenne aiguë en bloc ; elle sera pour nous « une ».

Ainsi donc, la connaissance pathogénique des otites nous dicte notre traitement : *le danger est dans la rétention, le salut est dans le drainage.* Le traitement des otites n'a rien qui puisse paraître mystérieux aux médecins. Il s'exprime ainsi : *ubi pus, ibi evacua.*

⁂

Une autre notion est également indispensable à posséder, pour bien conduire le traitement d'une otite : la connaissance des dispositions anatomiques locales.

Deux points sont à méditer à cet égard.

1° Les divers compartiments de l'oreille moyenne, en particulier la caisse du tympan et l'antre mastoïdien, communiquent largement entre eux. Donc, puisque aucune porte de séparation n'isole normalement ces chambres osseuses, toute invasion microbienne qui arrive dans l'une pénètre nécessairement dans toutes. Il en résulte que l'otite moyenne aiguë est essentiellement formée de l'association d'une tympanite à une antrite ; quand il y a du pus dans la chambre devant, il y en a aussi dans la chambre de derrière. Donc, atomo-pathologiquement, il n'y a pas d'otite aiguë sans astoïdite ; et si l'on trépanait systématiquement toutes les astoïdes des otitiques, toujours on y trouverait du pus. est ce qu'il arrive de faire à quelques chirurgiens ; ils s'en

applaudissent; ils ont tort. Car, cliniquement, il en va tout autrement. Tant que par la voie de l'aditus, la suppuration antrale se déverse aisément dans la caisse, il n'y a pas de réaction mastoïdienne clinique; et l'expérience de chaque jour nous apprend qu'une bonne ouverture du tympan, dans le plus grand nombre des cas, suffit à drainer l'écoulement mastoïdien. Et même, plus d'une fois, il a suffi d'une paracentèse opportune pour faire avorter une mastoïdite, grosse de menaces, et qui déjà se manifestait par des signes extérieurs inquiétants. Sachons donc que dans toute otite aiguë généralisée, la mastoïdite suppure; ce qui veut dire que nous devons toujours la surveiller, mais non pas toujours l'ouvrir.

Toutefois, il est bon d'accoler un correctif à cette formule. Dans les otites moyennes aiguës *peu virulentes*, la lésion, surtout accentuée dans la caisse, l'est moins dans l'antre; le processus inflammatoire est de moins en moins accusé à mesure qu'on s'éloigne de la trompe qui l'a apporté à l'oreille. La mastoïde ne présente souvent à ce moment qu'une congestion intense, avec tuméfaction de la muqueuse qui recouvre les parois de ses cavités. Ce sont surtout ces formes frustes de mastoïdite, où il y a plutôt de la sérosité que du pus, qui sont capables de guérir par résolution, sans intervention chirurgicale (Moure).

2° L'oreille moyenne, au point de vue phylogénique, n'est qu'un diverticule des voies aériennes supérieures, un prolongement qu'elles insinuent entre la rétine auditive et la peau qui lui fait protection. Une otite moyenne aiguë est donc une affection d'un diverticule des voies respiratoires; or, nous savons la facilité, la constance avec laquelle les infections se diffusent dans toute l'étendue de ce système; rien d'étonnant donc à ce que l'otite moyenne, affection du district otique de la muqueuse respiratoire, s'accompagne d'une salpingite, d'une pharyngite, d'une rhinite, d'une rhino-pharyngite; non pas que ce soit là un assemblage

d'affections distinctes, mais bien la simple diffusion de l'infection à tout le système naso-tubo-tympanique, si uni.

Le contraire même ne se pourrait comprendre. On conçoit donc quelle faute on commettrait par un traitement étroitement particulariste, qui se bornerait à soigner l'oreille par la voie du conduit auditif : faute journellement commise, cependant. La maladie est partout, la thérapeutique la doit poursuivre partout.

Il y a plus : non seulement l'oreille malade dépend des voies aériennes supérieures, mais encore elle appartient, ne l'oublions pas, à un organisme. De là découle que le traitement rationnel d'une otite moyenne aiguë a trois devoirs à remplir : 1° *Traiter l'oreille ;* 2° *Traiter le nez, le pharynx, le cavum ;* 3° *Traiter l'état général.*

I. Traitement de l'oreille. — Le traitement local de l'otite moyenne aiguë peut s'énoncer, en substance, comme il suit.

Deux indications. Chercher à prévenir : 1° Les accidents immédiats, résultant de la *rétention* de l'exsudat; moyen à employer : évacuation, drainage. Imitons en cela la nature. 2° Les accidents tardifs de chronicité, résultant surtout des *infections secondaires;* moyen à employer : antisepsie ou mieux asepsie stricte, stérilisation du champ opératoire, des instruments, des objets de pansements. Imitons en cela les chirurgiens.

Sur ce second point, nous devons être radicaux; aucune concession n'est possible; la propreté de l'auriste ne souffre pas de discussion. Seulement, rappelons-nous que l'oreille moyenne a deux entrées; deux couloirs, conduit, trompe, donnent accès à la caisse; celle-ci constitue une cavité en Y. Rien ne sert donc de prendre de précautions à la porte tympanale si l'on n'a pas les mêmes soucis à la porte tubaire : ce qui veut dire, encore une fois, qu'il ne faut pas oublier de traiter simultanément l'oreille et le naso-pharynx.

Sur le premier point, au contraire, il y a lieu d'être opportunistes; l'utilité d'une évacuation artificielle de l'exsudat peut et doit être discutée. Car ce n'est pas du tout agir en cliniciens que de rejeter systématiquement la paracentèse, avec l'École de Prague, ou de la pratiquer inévitablement, comme l'enseigne certaine école de Munich : l'otologie n'étant pas encore une science exacte. Nous aurons donc surtout à insister sur ce sujet et à nous demander : quand est-il utile d'évacuer artificiellement l'exsudat? comment faut-il faire cette évacuation? et comment doit-on en assurer le drainage?

Le pivot autour duquel va osciller notre conduite dans le traitement de l'otite moyenne aiguë, c'est la considération du moment où nous sommes appelés à la soigner. Très différente sera notre manière d'agir, selon que nous interviendrons *avant* ou *après* la perforation spontanée du tympan; et très différente aussi sera dans ces deux cas l'efficacité de notre intervention. Nous donnons ce qui suit à méditer : *avant,* nous sommes encore souvent les maîtres de la situation; nous pouvons, par un traitement actif et énergique, arrêter l'affection dans sa marche, parfois même la forcer à reculer. *Après,* nous ne pouvons le plus souvent que subir le cours des événements; il faut laisser aller les choses, sans prétendre y provoquer un arrêt, encore moins une régression; nous nous contentons de regarder couler le pus, en le canalisant pour le rendre inoffensif. Aussi bien, conçoit-on quel intérêt majeur il y a pour l'oreille à ce que nous intervenions de bonne heure, dès le début de ses souffrances, et non pas sur le tard, en désespoir d'écoulement.

Ainsi donc, le traitement de la *phase préperforative* et le traitement de la *phase postperforative* vont différer absolument.

I. Phase préperforative. — *Le tympan ne s'est pas encore spontanément perforé.*

Le symptôme dominant est la douleur. L'indication primordiale est de la calmer.

Comment obtenir cette sédation? Par des procédés différents, suivant la cause des souffrances. Celles-ci sont dues, en général, soit à une simple hyperémie inflammatoire, soit à la présence d'un exsudat sous pression.

Si ce dernier cas était chose constante, il faudrait inciser toujours le tympan pour faire d'une pierre deux coups : pour amener une sédation immédiate en supprimant l'hypertension dans la caisse ; et pour prévenir les complications qui peuvent naître des fusées du pus ou simplement de son trop long séjour dans l'oreille.

Or, il s'en faut que l'otite se présente toujours sous cet aspect. Très souvent, il ne s'agit que d'hyperémie prédominante ; et l'ouverture de la caisse est alors absolument inutile.

Donc, le problème à résoudre avant tout, quand on se trouve en présence d'une otite aiguë, est le suivant : *Y a-t-il, oui ou non, indication à paracentéser le tympan?*

Certains auristes le solutionnent d'une façon par trop simpliste. « A tout hasard, incisons toujours le tympan. Une paracentèse faite correctement et proprement est inoffensive. Le pire qui puisse arriver, c'est qu'elle soit inutile. »

Ce raisonnement de chirurgie uniforme pèche en un point, c'est qu'il est très difficile, dans les conditions ordinaires, de faire une paracentèse absolument aseptique ; et, d'ailleurs, même avec une aiguille irréprochablement stérile, on risque de donner un coup de fouet à l'otite qui ne suppure pas encore. Les chirurgiens se gardent bien d'inciser les lymphangites aiguës. Méfions-nous, d'ailleurs, d'un excès de zèle à évacuer la caisse, par réaction contre l'abstentionnisme de jadis ; à l'encontre de la pratique des vieux auristes qui laissaient « mûrir et crever » l'abcès tympanique sous de véritables cataplasmes du conduit, on est aujourd'hui enclin débrider le tympan trop facilement, trop souvent ; un peu modération réfléchie serait, en l'espèce, de meilleure litique. Mieux vaut, toutefois, pécher par excès que par nission.

Ainsi donc, deux cas à considérer : ceux où il ne faut pas, ceux où il faut paracentéser.

1° *Cas où il n'y a pas d'indication à la paracentèse du tympan.* — Lorsque des douleurs d'oreille ne sont pas continues, lorsque l'audition de l'oreille malade n'est pas notablement abaissée, lorsque la fièvre est légère, lorsque les réactions encéphaliques sont nulles..., la paracentèse du tympan n'est pas nécessaire, alors même que la membrane tympanique est rouge et tendue. D'ailleurs, nous préciserons plus loin quelles sont les conditions qui réclament l'incision de la membrane; il suffit, dans le cas actuel, d'en prendre la contre-partie.

Voyons donc ce qu'alors il *faut* faire, et ce qu'il *ne faut pas* faire.

a) Il faut agir sur l'oreille moyenne, immédiatement par le conduit, médiatement par la région périauriculaire. D'une part, on remplira plusieurs fois par jour le conduit avec de la glycérine phéniquée chaude, qui possède cette double propriété de calmer la douleur et de désinfecter l'oreille externe en prévision d'interventions futures. De plus, l'acide phénique a sans conteste une action abortive sur les inflammations non spécifiques : témoin l'action des pulvérisations phéniquées sur les lymphangites. L'acide phénique est, il est vrai, très irritant : mais la glycérine possède cette propriété d'éteindre la causticité du phénol sans nuire à ses qualités; de sorte que ce glycérolé, dont beaucoup de médecins redoutent *a priori* de se servir, est assez bien supporté par la peau du conduit et du tympan, à condition que la glycérine soit rigoureusement neutre, et que le phénol soit d'une pureté absolue. La dilution à 1/20 ou même à 1/10 convient chez l'adulte; celle à 1/40 est préférable chez le jeune enfant. Les applications directes de liquide de Bonain agissent aussi très bien comme résolutifs dans un *conduit sec* (Moure).

D'autre part, on appliquera sur toute la région péri-auriculaire des compresses de gaze imbibées d'eau bouillie aussi

chaude que possible et maintenues par quelques tours de bande. On les renouvellera dès qu'elles se refroidiront.

Quelques sangsues à l'apophyse mastoïde sont également un bon moyen abortif de l'otite moyenne aiguë suppurée fermée (Moure).

b) Il ne faut pas salir le conduit, ni traumatiser le tympan, ni infecter la caisse. Donc, pas de laudanum, pas de baume tranquille, pas d'huile d'amandes douces dans le conduit auditif; pas d'injections boriquées, qui, heurtant le tympan, contreviennent à cette loi générale qui exige que tout organe malade soit mis au repos. Et pas non plus de douches d'air dans le nez, qui agitent la caisse et ses articulations endolories, et par surcroît peuvent lui envoyer en masse des germes du naso-pharynx, lesquels peut-être n'auraient pu y pénétrer d'eux-mêmes.

Dans les cas heureux, — et ils sont nombreux, — en appliquant ce traitement doux, on assiste à la résolution de l'otite; on fait plus, on l'active. Sous cette influence disparaissent les douleurs spontanées ou provoquées par la pression sur la pointe de la mastoïde, et se rétablit l'audition, cependant que le spéculum montre un tympan qui pâlit, se rétracte et s'enfonce. Et c'est une affaire de sens clinique de savoir quand il faut cesser ce traitement; les applications chaudes n'ont plus de raison d'être dès que la douleur a disparu; elles sont la première chose à supprimer.

Que si, au contraire, cette douce thérapeutique échoue, on en est quitte pour se comporter, après attente suffisante, comme on doit le faire, sans retard, dans le cas suivant.

2° *Cas où il y a indication à la paracentèse du tympan.* — Trois indications majeures imposent la paracentèse du tympan.

a) La *douleur,* à condition qu'elle soit continue, et à plus rte raison, croissante. Ainsi les accès d'otalgie passagère, lles les crises nocturnes d'oreille des enfants, si vite ıbliées au réveil, ne sont pas une indication formelle à

intervenir ; ils témoignent, le plus souvent, de poussées congestives, à résolution spontanée.

b) La *surdité*, à condition qu'elle soit récente et très accusée. Une oreille, antérieurement normale, qui n'entend pas la voix chuchotée à quelques centimètres, est certainement remplie d'exsudat abondant, même si elle n'est pas douloureuse ; et l'évacuation immédiate s'impose pour prévenir des troubles durables de l'ouïe.

c) La *fièvre* et le mauvais état général, à condition qu'ils relèvent de l'oreille, et non pas de l'affection protopathique, cause de l'otite (grippe, etc.), ou d'une autre affection concomitante (bronchopneumonie, amygdalite).

C'est surtout quand se manifestent les réactions encéphaliques, si promptes à se mettre en jeu chez l'enfant, qu'il faut se hâter d'intervenir.

Les indications locales fournies par l'aspect du tympan, utiles certes, ne viennent cependant qu'en second rang ; cependant une membrane bombée, coïncidant avec les symptômes précédents, ne peut qu'apporter un argument nouveau à la cause de l'intervention.

S'il y a discordance entre le local et le général, ce n'est pas dans les renseignements fournis par le spéculum qu'il faut placer sa confiance. Certes, quand on voit transparaître le pus à travers un tympan prêt à éclater, il faut sans tarder l'inciser : mais une telle image est rare. Habituellement, le tympan est moins franc ; or, n'oublions pas que telle membrane, simplement grossie par une poche d'œdème inflammatoire, peut faire croire à tort à une caisse remplie de pus sous pression ; et qu'inversement tel tympan épais, scléreux, peut ne pas manifester à l'extérieur ce qui se passe derrière lui.

Aussi bien résulte-t-il de ces considérations que *tout médecin attentif, appelé auprès d'un otitique aigu, peut et doit, même en toute ignorance de l'examen du tympan, poser les indications de la paracentèse.*

*
* *

La technique de la paracentèse est une notion trop classique pour avoir à figurer longuement dans ce rapport.

L'*instrument de choix* est le couteau lancéolé, monté de préférence sur un manche indépendant. Il ne saurait être trop coupant; à cet égard, la conduite des chirurgiens est bonne à imiter, qui font repasser leur bistouri chaque fois qu'il a servi.

La *stérilisation* de ce couteau est indispensable, mais délicate. Le flambage, qui, pour ne pas être illusoire, doit le rougir, le met hors de service; la stérilisation à l'étuve sèche à 170° l'émousse; l'ébullition pendant cinq minutes dans un vase rempli d'eau carbonatée est préférable : mais il est encore plus simple de maintenir le couteau pendant une dizaine de minutes dans un tube de chloroforme, où il ne s'abîme pas, et dans lequel il peut même séjourner indéfiniment à condition qu'il ait été bien séché préalablement.

La *désinfection* non seulement du *conduit*, mais encore du *pavillon de l'oreille* est une précaution obligatoire pour éviter l'infection secondaire de la caisse. Elle est cependant superflue si depuis quelques jours le conduit est baigné de glycérine phéniquée; indispensable dans le cas contraire, surtout s'il y a été fait des pansements sales. Savonnage, puis rinçage à l'eau, à l'alcool, qui seront doucement pratiqués dans le conduit à l'aide de porte-cotons; ensuite bain d'oreille de dix minutes avec la solution de sublimé au millième; et sérieux asséchement terminal.

L'*anesthésie de la membrane* doit toujours être tentée, ce qui ne veut pas dire qu'elle soit toujours obtenue. Néanins, telle est la douleur que cause la paracentèse qu'il t absolument chercher à l'atténuer. Le mélange de Bonain

Acide phénique neigeux . .	ãã 2 grammes.
Menthol	
Chlorhydrate de cocaïne.	

est l'anesthésique le moins infidèle en l'espèce. Une petite plaquette de coton, bien imbibée de ce mélange, est doucement étalée sur le tympan, qui, à son contact, blanchit et s'insensibilise.

On a reproché à cet anesthésique d'être très inconstant. La faute est le plus souvent imputable à qui ne sait pas s'en servir. Ne pas avoir préalablement bien séché le conduit, avoir négligé de décaper le tympan du magma épidermique qui le recouvre, n'avoir pas attendu un temps suffisant, dix minutes environ, avoir promené le couteau au delà des limites de la zone insensible, avoir piqué le plexus nerveux du promontoire..., sont des erreurs de technique qui effacent le bienfait de l'anesthésique local, sans pour cela compromettre sa valeur. On a accusé cet anesthésique de produire une eschare qui, après sa chute, laisse une destruction tympanique étendue et parfois durable. Cet inconvénient se produit surtout avec un mélange mal préparé, dans la fabrication duquel on a par mégarde fait entrer une trace d'alcool. D'ailleurs, c'est souvent un avantage qu'une perforation large et qui tarde à se fermer; c'est la meilleure prime d'assurance à payer contre les risques de trépanation mastoïdienne. Il est évident que chez les enfants indociles, chez les adultes nerveux, l'anesthésie locale sera aussi pénible que la paracentèse elle-même. Dans ce cas, l'*anesthésie générale* s'impose : un peu de bromure d'éthyle, quelques bouffées de somnoforme (Moure) suffiront généralement à l'obtenir pendant le court instant où elle est nécessaire. A la rigueur, du chloroforme : mais c'est donner une bien grande importance à l'intervention.

Théoriquement, l'incision doit être faite dans cette région du tympan qui est toujours déclive, que le malade soit debout ou couché : c'est-à-dire dans le *quart postéro-inférieur* ou antéro-inférieur (Moure).

Pratiquement, on la fait souvent là où le tympan se présente en bombant. L'important est d'éviter l'incision timide

trop courte, peu pénétrante; suivant les cas, ou plutôt d'après ses préférences personnelles, on fera une incision linéaire, ou bien cruciale; ou encore, pour aider l'orifice à se maintenir béant, on dessinera une valve en croissant, regardant en bas et en arrière.

La paracentèse achevée, on fera faire un ou deux Valsalva de vérification, à la rigueur un Politzer, pour juger, d'après le timbre du bruit de gargouillement de l'air et du sang dans le conduit, si l'incision est suffisante : mais là se borneront les manœuvres d'aération. Puis le sang sera étanché avec des porte-cotons; une fine mèche de gaze stérilisée, à tissu lâche, sera étendue dans toute la longueur du conduit, pour le drainer, sans l'obstruer; un tampon d'ouate hydrophile garnira le méat; une couche d'ouate recouvrira l'oreille et la région environnante, assez épaisse pour que le pus ne la puisse pas traverser; et quelques tours d'une bande de crépon fixeront le pansement autour de la tête. Oublions momentanément que nous sommes auriste et supposons que nous soyons un chirurgien qui vient d'ouvrir un abcès.

La question des *soins consécutifs* à donner à l'oreille paracentésée est le point qui divise en ce moment le plus les auristes; et cependant, rien n'est plus élémentaire que d'appliquer à l'oreille les grandes règles de la chirurgie générale moderne, drainage et asepsie; on ne comprend guère qu'il puisse y avoir là matière à discussion!

De même qu'un abcès se vide bien quand il a été largement ouvert, de même l'oreille moyenne doit facilement évacuer son pus, sans y être contrainte ou aidée par des moyens artificiels, ce qui est le cas quand la paracentèse a été faite correctement : incision de chirurgien et non pas piqûre de médecin. Dès lors, une fois notre couteau remisé, nous avons plus qu'une chose à faire : assurer le drainage du pus en aval de l'orifice tympanique, mais l'assurer proprement. Or, un tel soin ne pourrait être confié ni au malade ni à son

entourage; ceux qui, l'incision faite, prescrivent des instillations, des bains, des injections fréquentes, — lesquelles, en raison de leur répétition, ne peuvent être données que par des mains profanes, donc sales, — causent grand dommage à la caisse, car ils la font infecter à plaisir; et ainsi, grâce à leur traitement, se prolonge l'écoulement quand il ne s'éternise pas. Supposerait-on un chirurgien qui, ayant débridé un phlegmon, chargerait le mari ou la femme de chambre d'introduire, toutes les deux ou trois heures, dans la cavité abcédée, divers liquides chimiquement variés mais septiquement semblables?... C'est ce que fait cependant encore certaine otiatrique, par trop simpliste.

Mieux vaut faire des pansements rares que des pansements sales. D'ailleurs, moins on touche aux plaies, plus vite elles se guérissent; moins on tourmente l'oreille paracentésée, plus vite elle se sèche.

Un seul pansement d'oreille par jour suffit amplement, sauf dans certains cas d'écoulement profus : mais ce pansement ne doit être fait que par un *médecin sachant le faire,* c'est-à-dire rompu à l'asepsie et habile à manier l'otoscope. Défense absolue à toute autre personne de porter les mains à l'oreille opérée ou aux objets de pansement. On doit un même respect au tympan incisé qu'au ventre laparotomisé.

La *technique de ce pansement* quotidien sera réglée comme il suit :

a) Enlever le pansement extérieur; laver le pavillon de l'oreille, la région périauriculaire; interroger du doigt et de l'œil la mastoïde; rechercher le moindre gonflement rétro-auriculaire en comparant les deux oreilles, le malade étant vu de dos; enfin, exercer une douce pression interrogative sur les trois points classiques, pointe, base, bord postérieur de l'apophyse.

b) Extraire avec une pince (pince à mors) la mèche qui draine le conduit, et considérer l'odeur, la couleur, la consistance et l'abondance des sécrétions qui l'imbibent.

c) Essuyer doucement, mais soigneusement, sous le contrôle de la vue les parois du conduit, en se servant de porte-cotons préalablement préparés et contenus dans un étui stérilisé; noter s'il y a otite externe et surtout dépister les moindres tendances à la chute de la paroi postéro-supérieure.

d) Examiner avec attention le tympan et sa perforation pour juger du degré de rétention dans la caisse, d'après la quantité de muco-pus qui s'écoule spontanément par l'ouverture, quelques instants après qu'on l'a bien nettoyée : signe capital, trop souvent négligé.

e) Introduire avec une pince propre (pince sans mors — en tout cas, pas celle qui a servi à enlever le pansement sale) une fine mèche de gaze aseptique, laquelle, aussi longue, beaucoup plus étroite que le calibre du conduit, ne doit pas être tassée en tampon, mais tout au contraire être bien étalée depuis le seuil de la perforation jusque dans la conque.

f) Placer un tampon d'ouate hydrophile dans la conque et sur toute la région un gâteau d'ouate assez épais pour n'être pas traversé par le pus.

g) Maintenir le tout avec une bande de crépon, solidement assujettie autour de la tête, ou tel autre mode de bandage que l'on préférera; éviter cependant les bandages de soie noire qui, non susceptibles d'être lavés chaque jour, deviennent une source d'infection.

Est-il même besoin de dire qu'avant de commencer ce pansement il faut se laver les mains, flamber les cuvettes et vases dont on va se servir, et flamber également ses instruments, à moins que, chose très préférable, ils n'aient été préalablement stérilisés à l'étuve sèche ?

C'est ainsi, d'ailleurs, que se fait aujourd'hui le pansement propre de toute cavité suppurante.

Diverses objections sont faites à ce nouveau mode de pansement par une tradition otique que choque sa nouveauté.

Voici ce qu'on lui reproche :

. *Pourquoi mettre une mèche dans le conduit?* Le conduit

ostéo-cartilagineux, toujours béant, est un excellent drain naturel qui dégorge la caisse; une mèche y est inutile, peut-être même malfaisante, puisqu'elle tend à obstruer sa lumière. N'a-t-on pas dit que le drain draine, la gaze tamponne?

Certes, si la mèche est trop grosse, ou si elle est mal introduite, elle forme bouchon : mais la faute en est exclusivement au panseur, ni plus ni moins que s'il drainait une plaie avec un drain trop court ou imperforé. Or, ne confondons pas mèche et tampon. Une mèche, une mèche de lampe si l'on veut, est, par définition, un conducteur qui, par sa capillarité, puise un liquide dans un réservoir et le mène au dehors jusqu'à siccité. Cette même mèche, correctement placée dans le conduit, aspire le pus au moment où il sort de la caisse et le dirige vers la masse absorbante d'ouate périphérique où il est retenu. Sans la mèche, le pus ne sort de la caisse que passivement; il s'accumule dans le conduit dont il baigne toutes les parois et n'arrive dans la conque que poussé par la vis *a tergo;* avec la mèche, le pus sort de la caisse activement, pompé presque à mesure qu'il s'y forme; il ne s'arrête pas dans le conduit, mais il est immédiatement entraîné par la capillarité vers l'ouate absorbante; et non seulement la mèche évite le bain de pus stagnant dans le conduit, mais elle crée un courant d'exosmose centrifuge (expérience de Préobajensky) qui s'oppose, tant qu'il dure, à toute invasion microbienne centripète venue de l'extérieur.

B. *Pourquoi ne pas faire d'injections dans le conduit?* — Répondons à cela que ces injections, qui, d'ailleurs, compliquent beaucoup la technique des pansements, sont passibles de trois reproches :

1° Elles sont inutiles : la mèche, bien placée dans le conduit, doit drainer tout le pus au dehors; et le porte-coton, à l'examen direct, assure le nettoyage de l'oreille externe d'une façon bien plus instructive pour le pronostic.

2° Elles sont infectantes : ne nous dissimulons pas qu'il est à peu près impossible de faire en ville, extemporanément, un

lavage vraiment aseptique; l'eau est rarement stérile, les récipients sont douteux, la seringue facilement contaminée.

3° Elles sont irritantes : elles heurtent le tympan à l'aveugle, causent parfois de la douleur, du vertige, et tout cela sans grand profit, puisqu'elles ne peuvent nettoyer la cavité malade, s'arrêtant forcément sur son seuil.

D'ailleurs, la chirurgie moderne ne lave plus les plaies, n'irrigue plus les abcès bien ouverts; et les gynécologistes tendent à abandonner les profuses injections vaginales, chez les malades qu'ils peuvent soigner eux-mêmes.

Cependant, quand l'écoulement est très abondant, et que l'on n'a pas les malades directement sous la main, les lavages d'oreille soulagent; on ne saurait donc les condamner d'une façon absolue, mais il faut les faire abondants, détersifs et aussi aseptiquement qu'il est possible (Moure).

C. *Pourquoi ne pas donner de douche d'air à chaque pansement?* — Est-ce, nous dira-t-on, parce qu'on a reproché à la politzérisation de provoquer des mastoïdites artificielles, en projetant dans les cavités mastoïdiennes du pus venant de la caisse? — Mais vous savez bien que ce reproche ne tient pas debout, puisqu'il est démontré qu'il n'y a pas d'otite sans antrite; la poire à air ne peut pas créer ce qui lui préexiste... — Tout cela est très vrai; cependant, il y a d'autres raisons de repousser l'usage régulier de la douche d'air au cours des pansements de l'otite aiguë.

La douche à air est évidemment nuisible : nuisible parce qu'elle donne des chocs brusques à une région qui réclame le repos; nuisible parce qu'elle chasse brutalement vers l'oreille malade des sécrétions septiques qui manquent rarement dans le naso-pharynx; nuisible peut-être aussi en risquant de contaminer l'oreille saine, bien que la chose soit absolument contestée (Lubet-Barbon). Et, par contre, elle n'est d'aucune utilité. Car, de deux choses l'une : ou la caisse se vide bien, et son balayage aérien n'est pas du tout nécessaire; ou la caisse se vide mal, parce que l'orifice tympanique

n'est pas assez large; en ce cas, ce qu'il faut, c'est non pas politzériser, mais paracentéser.

On ne doit cependant pas passer condamnation absolue sur la douche d'air, en l'espèce. Parfois, elle soulage, elle allège la tête de certains malades; elle peut être alors autorisée, à titre exceptionnel, lorsque la période aiguë est calmée (Moure).

D. *Pourquoi ne pas mettre dans le conduit des substances antiseptiques?* — La glycérine phéniquée, la glycérine au sublimé, ont-elles donc déjà perdu leurs propriétés bactéricides?

Remarquons qu'en l'espèce, ces drogues sont tout à fait inutiles, attendu qu'elles ne pénètrent pas dans le foyer morbide, n'entrent pas dans la caisse; et, du reste, si elles y entraient, elles seraient immédiatement annihilées par le pus qui la remplit.

Mais il y a accusation plus sérieuse à formuler contre ces substances. Elles favorisent l'otite externe, laquelle cause au patient des souffrances prolongées, et rend les pansements très pénibles, sans compter qu'elle entrave le bon drainage du pus. Comment donc se produit, sous leur influence, cette complication? Tout simplement de la façon suivante : tant que l'épiderme du conduit reste intact, il supporte sans réaction le passage du pus provenant de la caisse; vienne un pansement antiseptique fort qui nécrose quelque peu son épithélium et mette à nu le derme en certains points, l'inoculation se fait là, et ainsi se crée une pyodermite qui rapidement se diffuse à tout le conduit.

***

On nous concédera, nous l'espérons, que la comparaison de ce traitement moderne des otites aiguës avec les pratiques anciennes (bains antiseptiques, injections, douches d'air) est à l'avantage du premier. L'observation impartiale d'une série de faits nous oblige à lui donner la préférence à trois points de vue :

1° Parce qu'il est beaucoup plus commode pour le médecin;

2° Parce qu'il est beaucoup moins pénible pour le patient;

3° Parce qu'il raccourcit notablement la durée des otites, uniquement pour cette raison qu'il ne la prolonge pas.

*
* *

Nous ne saurions trop répéter, car on ne le sait pas assez, qu'une fois le tympan perforé, l'importance de l'auriste, très grande jusque-là, se restreint tout d'un coup singulièrement. Nous dirigions auparavant les événements : maintenant, à leur tour, ce sont eux qui vont nous mener. Ainsi donc, malgré le traitement le mieux appliqué, l'otite, une fois paracentésée, va pouvoir, suivant les circonstances, évoluer en bien ou en mal.

A. *Évolution favorable.* — Elle est caractérisée par ce fait que la merveilleuse sédation qui a suivi la paracentèse persiste jusqu'à la fin de l'affection; et elle est due à ce que la perforation se maintient suffisamment béante pendant tout le temps où cela est nécessaire.

En général, bien que les symptômes pénibles aient presque immédiatement cessé, la suppuration persiste au même degré pendant un certain temps; puis, très rapidement, vers la deuxième ou la troisième semaine, elle diminue et se tarit. Cela se produit ou plutôt s'annonce par la guérison du catarrhe naso-pharyngé, lequel, ayant quelques jours d'avance sur l'otite, finit plus tôt : excellent présage pour qui commençait à se désespérer sur la ténacité de l'écoulement. Raison de plus, n'est-ce pas, pour soigner le naso-pharynx?

Le spéculum nous apprend que cette guérison peut se faire suivant deux modes otoscopiques différents.

a) Dans une première série de cas (forme lente), la guérison a lieu de la profondeur vers la surface; la caisse est déjà ıée alors que la perforation tympanique est encore béante. ıffit alors de souffler dans le fond du conduit un peu oudre d'acide borique, et de laisser le tympan se fermer ment sous cette couche protectrice : véritable pansement ·enouvelé tous les deux ou trois jours suivant les cas;

cependant on ne laissera jamais le premier pansement plus de vingt-quatre heures pour en voir l'effet. Comme rien n'est à craindre, il n'est pas besoin d'une surveillance sévère.

b) Dans une autre série de cas (forme rapide), la cicatrisation du tympan est très précoce, alors que l'oreille moyenne suppure encore; il n'y a cependant aucune douleur, et la surdité va diminuant; c'est évidemment que la trompe désobstruée suffit au drainage. Cependant, ce mode de guérison ne doit pas laisser que de nous inquiéter quelque peu ; de tels malades doivent être tenus en observation serrée; leur mastoïde demande à n'être pas perdue de vue. C'est surtout dans ces conditions qu'éclatent les mastoïdites tardives, plusieurs semaines, quelques mois parfois après la disparition de tout écoulement.

B. *Évolution défavorable.* — Mais voici que, malgré la paracentèse, la sédation cherchée ne s'est pas produite; ou bien encore, douleur et fièvre, momentanément supprimées, reparaissent. C'est donc que la perforation est insuffisante à assurer le drainage nécessaire; que l'orifice de paracentèse est trop petit, ou s'est trop vite fermé. On se retrouve alors de nouveau en présence des signes classiques d'indication à paracentéser; il faut recommencer : mais alors, il faut être plus radical, faire une incision très grande, diamétrale, mordant sur le cadre.

Dans ces cas à évolution mauvaise, où la douleur rétrocède peu, où l'écoulement sort mal, faut-il donc répéter souvent la paracentèse du tympan? Ce serait une erreur que de trop vouloir insister sur cette intervention, qui, en la circonstance, ne rend pas.

S'il est vrai qu'une première paracentèse généreuse, correcte, suffit souvent à assurer le drainage du pus penda toute la durée d'une otite bénigne, il n'est pas rare non pl que, surtout chez les jeunes gens dont les tissus ont une for de réparation intense, il faille s'y reprendre à deux foi mais bien rarement davantage. Car si la rétention persi

malgré cela, c'est que son siège est plus éloigné. C'est alors perdre un temps utile que d'insister sur la paracentèse du tympan : elle doit céder le pas à la paracentèse de l'antre, à la trépanation mastoïdienne.

II. Phase postperforative. — *Le tympan s'est spontanément perforé.*

Nous avons été appelé trop tard. La chose est regrettable. Tout de suite nous avons à nous poser la question que voici :

La perforation spontanée est-elle suffisante ou non à assurer le drainage de la caisse?

1° Les signes de *suffisance de perforation* se tirent avant tout de la considération de l'état général. L'absence de fièvre, la cessation des malaises, la détente locale, la disparition durable de l'otalgie indiquent que la caisse se draine bien. L'examen local aide d'ailleurs à corroborer ces bons renseignements. Si, le conduit étant bien détergé et le tympan essuyé au porte-coton, on ne voit pas le pus reparaître séance tenante par la perforation, c'est qu'il n'y a pas de rétention sérieuse dans les cavités de l'oreille moyenne (sauf les cas de cellulites à distance : celles-ci se trahissent, d'ailleurs, par leur zone douloureuse limitée). Toutefois, quoique excellent, ce signe local est difficile à interpréter chez les jeunes sujets, dont le tympan très oblique, rouge et toujours bombé à l'excès, semble se confondre avec la partie supérieure du conduit, repoussant la perforation dans un sinus prétympanique inexplorable.

2° Les signes d'*insuffisance de perforation* sont tout simplement inverses.

Bien certainement, la conduite à tenir dans ces deux cas diffère ; il n'est nul besoin de le démontrer.

Si la perforation spontanée est suffisante, et tant qu'elle demeure, il suffit de panser l'oreille, ni plus ni moins 'après une usuelle paracentèse.

Si elle est insuffisante, qu'on l'agrandisse bien vite avec le

couteau, ou au besoin que, par un coup de curette, on la désobstrue d'un bourgeon endotympanique qui s'y montre et fait bouchon.

***

Voici maintenant l'otite moyenne aiguë guérie. L'écoulement est tari ; le tympan a repris son bon aspect des anciens jours. Notre rôle n'est point pour cela terminé. Il nous reste encore à surveiller le retour progressif de l'audition, la disparition des bruits subjectifs et parfois même à y aider par des moyens artificiels : douches d'air, massage du tympan. Mais, gardons-nous d'une impatience qui coûterait cher au malade ; sachons attendre pour voir si la nature ne suffira pas à cette réparation : *car une mobilisation trop hâtive de l'oreille moyenne pourrait rallumer un processus mal éteint et réchauffer l'otite.*

Deux ou trois semaines d'expectation sont un minimum nécessaire.

Il nous reste ensuite à supprimer éventuellement la cause de l'otite, à rétablir la respiration nasale, à enlever de grosses amygdales, surtout à déblayer les *cavums encombrés de végétations*, toutes choses qui réclament aussi d'être faites à leur heure, posément, opportunément, loin de tout épisode aigu qui en pourrait compromettre le succès. Ainsi nous aurons notre juste part des belles statistiques réservées aux chirurgiens qui ont la sagesse de savoir opérer *à froid*.

DES VARIATIONS QU'IMPRIMENT AU TRAITEMENT LES PARTICULARITÉS DE CERTAINES OTITES

Le type d'otite moyenne aiguë qu'a envisagé notre description est celui de l'otite normale de l'adulte. Or, l'âge modifie la marche de cette affection et nous contraint ainsi à changer notre tactique.

L'*otite infantile* mérite surtout de nous arrêter. Quand elle n'est pas, par hasard, greffée sur une grippe ou sur une scarlatine qui la grossit considérablement, elle reste un de ces menus incidents de la santé de l'enfance, caractérisée par

ces rages nocturnes d'oreille, dont la maman se tourmente peu parce que tous les enfants y sont sujets, et par ces écoulements éphémères dont le médecin ne se préoccupe pas, croyant généralement à de l'otite externe. Et comme ces petites crises d'oreille semblent courtes et inoffensives, nulle importance ne leur est attachée.

Or elles sont bien graves, ces petites otites des petits; car elles vont se répétant, se rapprochant; et chacune d'elles pousse l'oreille d'un degré sur la pente qui la mène au fond de la surdité, sans possibilité de la pouvoir jamais remonter.

Aussi bien les faut-il traiter activement. Mais ici, si le symptôme est à l'oreille, la maladie est ailleurs. Ne perdons pas notre temps à paracentéser des tympans qui crèvent tout seuls, à drainer des caisses qui savent spontanément se vider en quelques heures. Ne faisons du côté du conduit que le strict nécessaire : mais portons tous nos efforts sur la gorge, sur le nasopharynx surtout; et grattons soigneusement les végétations adénoïdes qui y poussent. Peu importe qu'elles se montrent à peine au miroir, car les plus dangereuses pour l'oreille sont justement celles qui se diffusent sur toute l'étendue de la cavité ou se dissimulent en arrière des trompes; elles ne sont pas obstruantes peut-être, mais elles sont infectantes à coup sûr, et doivent disparaître. N'oublions pas, en effet, que nous ne pouvons, le plus souvent, guérir la surdité qu'en la prévenant.

L'*otite sénile* réserve des surprises plutôt désagréables à qui la connaît mal. Elle est, comme la pneumonie des vieillards, grosse de dangers, mais maigre de symptômes. L'oreille des vieux ne sait plus réagir bruyamment. Elle donne peu de manifestations apparentes, presque pas de douleurs, une fièvre larvée, un tympan parfois à peine rosé; ce qui n'empêche que derrière ce masque d'indifférence auriaire se dissimule une suppuration étendue dans le temps lans l'espace, qui envahit toute l'étendue de la mastoïde à faveur de la vaste pneumaticité sénile, et devient chronique c une désespérante facilité.

Un traitement énergique et surtout institué de très bonne heure peut seul en conjurer l'évolution : chez le vieillard atteint ou suspect d'otite, faisons la paracentèse rapidement, systématique et large.

Ce serait allonger outre mesure ce rapport que de signaler en détail les types variés d'otite auxquels les modifications anatomiques congénitales ou acquises de l'oreille moyenne impriment un cachet spécial : telle l'*otite enkystée,* otite limitée aux poches tympaniques, assez fréquente au cours de certaines grippes : ce sont des abcès qui bombent surtout au niveau du quart postéro-supérieur du tympan, et réclament une paracentèse précoce, attendu qu'ils ont, de par leur situation, surtout de la tendance à gagner l'aditus. Telle est encore l'*otite des scléreux*, de certains scléreux, qui évolue derrière un tympan épaissi : perfide parfois, car la membrane refuse de se laisser perforer par le pus qu'elle arrête en aponévrose infranchissable, cependant que la muqueuse atrophiée de la caisse et de l'antre ne provoque pas les douleurs révélatrices qui incitent à la paracentèse; du moins, si les douleurs existent, elles revêtent la forme névralgique qui trompe aisément : si bien que, sans douleur avertissant le malade, sans image tympanique aussi nette que dans les formes classiques capables de prévenir le médecin, l'otite peut ne se révéler que par un coup de foudre encéphalique. Alors, au moindre doute, incisez le tympan en croix, en valve; car la membrane rigide empêche les lèvres de la plaie de s'écarter et les fait se recoller immédiatement, si bien qu'un orifice ne s'y maintient béant que si l'on y a fait un véritable trou. Le galvanocautère est ici préférable au couteau à paracentèse (Moure). Cette forme est rare; ce n'est pas une raison pour qu'elle soit indifférente à l'auriste, qui, s'il la rencontre pour la première fois, s'en étonne, heureux s'il n'a pas matière à s'en désoler.

II. Traitement du nez et du pharynx. — Avant, pendant et surtout après l'otite moyenne aiguë, l'entrée tubaire de la caisse demande à être protégée de toute infection, plus encore que sa porte tympanique.

Le traitement naso-pharyngien agit certes mieux comme prophylaxie que comme cure de l'otite ; néanmoins nous voyons souvent cesser des suppurations de l'oreille dès que le nez et le naso-pharynx se sont nettoyés : et pas mal d'enfants qui semblent avoir un écoulement d'oreille ne font en vérité que se moucher par leur conduit auditif.

Ainsi donc, au cours de l'otite, on prendra les précautions que voici pour éviter les infections tubaires ascendantes :

a) Obtenir avant tout du malade qu'il se mouche correctement, alternativement par l'une et par l'autre narine.

b) Assurer l'asepsie relative du nez en faisant renifler plusieurs fois par jour de la vaseline boriquée et cocaïnée (Moure) ; mieux encore en injectant dans le nez de l'enfant, avec la seringue de Marfan, de l'huile d'olive stérilisée mentholée, ou en prescrivant chez l'adulte de fréquentes inhalations nasales de vapeur d'eau mentholée faites avec un inhalateur approprié (Lermoyez).

c) Maintenir la propreté de la bouche par des rinçages fréquents de cette cavité, de préférence avec des gargarismes salolés.

Plus tard, beaucoup plus tard, *à froid,* seront pratiquées sur la région nasale et pharyngienne les opérations prophylactiques dont il a été parlé plus haut. Exceptionnellement, on pourrait être amené à pratiquer l'adénotomie au cours de l'otite même, pour couper court à un écoulement d'oreille sans cesse entretenu par le cavum. Cependant on ne saurait être trop circonspect à cet égard, tant sont alors grands les risques de complications, d'hémorragie, de surinfection, à la suite d'une intervention faite *à chaud* dans un cavum plein de pus et en mauvaise posture phagocytaire.

III. Traitement général. — Celui qui est atteint d'une otite aiguë quelque peu virulente doit interrompre ses occupations quotidiennes et se soumettre à une hygiène sévère. Toute inflammation fébrile d'un département des voies aériennes, otite ou bronchite aiguë, exige le repos à la chambre, au moins pendant les premiers jours. Dans la clientèle pauvre, la différence de pronostic des otites qu'on hospitalise et de celles qu'on soigne à la consultation externe est vraiment frappante!

L'enfant, s'il a de la fièvre, sera maintenu au lit, avec des bottes d'ouate autour des jambes; faisons, en un mot, pour les rhumes d'oreille ce que nous faisons pour les rhumes de poumon. Naturellement, ces sévérités hygiéniques, plus rigoureuses en hiver, seront adoucies suivant les circonstances. Et l'on choisira pour la première sortie un jour favorable.

La diète relative, la liberté du ventre, le calme ambiant sont des prescriptions banales, mais utiles.

En deuxième lieu, on traitera la maladie protopathique au cours de laquelle a paru l'otite : ainsi la quinine sera donnée aux grippés, etc.

En troisième lieu, il peut être parfois avantageux de prescrire des médicaments calmants, qui assurent tout au moins au patient le repos de ses nuits. Antipyrine, chloral surtout sont autorisés; mais non l'opium, congestionnant de la tête, qui provoque au réveil une recrudescence des souffrances. Cela se fera naturellement sans détriment du traitement local, qui seul procure la sédation vraie.

Enfin certaines otites aiguës étant contagieuses (Lermoyez), il y a avantage à isoler les otites : d'un isolement relatif, tel qu'on le pratique dans les familles où, plusieurs enfants étant atteints de rougeole, l'un d'eux vient à être pris par surcroît de broncho-pneumonie ou d'otite secondaire, affection transmissible en soi.

Des indications de la trépanation mastoïdienne.

Pour finir, deux mots sur ce sujet qui nous mène à la frontière de l'otite aiguë.

On sait qu'il n'y a pas d'otite moyenne véritablement aiguë sans antrite. La constance presque absolue de ce fait anatomo-pathologique mènerait à concevoir un traitement idéal et théorique des suppurations de l'oreille qui aurait pour base l'antrotomie systématique. Nul doute qu'en agissant ainsi, on établirait un drainage large et direct de la mastoïde, on préviendrait les complications, et on préserverait mieux l'audition. C'est d'ailleurs de la sorte qu'agissent, sans y prendre garde, beaucoup de chirurgiens qui, faute de savoir lire un tympan, trépanent parce qu'ils seraient incapables de paracentéser : ce qui, à tout prendre, est moins dangereux que l'expectation médicale.

Mais ce serait là, avouons-le, une exagération inconsidérée. La clinique nous apprend, en effet, qu'un traitement local aseptique résolutif, qu'une paracentèse du tympan opportune et suffisante, réussissent, le plus souvent, à guérir l'antrite, en assurant son drainage à travers l'aditus et la caisse. Et, de plus, les faits quotidiens démontrent que la guérison s'obtient ainsi plus rapidement que ne la pourrait fournir une antrotomie heureuse.

La trépanation systématique inspirée par la constance de l'antrite anatomique doit faire place à la trépanation conditionnelle, réclamée par la mastoïdite clinique. D'ailleurs, les accidents mastoïdiens sont presque toujours dus à une *rétention cellulaire* et non antrale, à une cellulite qui siège en diverses régions du temporal, parfois aberrante, et qui s'exprime souvent par des signes très différents, suivant sa calisation que commande, avant tout, l'architecture du mporal.

Ainsi, quand une ou deux larges paracentèses du tympan ont pas suffi à faire disparaître les symptômes inquiétants

de l'otite; s'il persiste des douleurs fixes et spontanées dans la région mastoïdienne; si la base (région antrale), le bord supérieur ou la pointe de l'apophyse gardent malgré tout une sensibilité vive à la pression, à plus forte raison s'il y a empâtement rétro-auriculaire ou rétro-mastoïdien; si le pus reparaît dans le champ du spéculum en grande abondance, immédiatement après l'essuyage de la perforation, ou s'il sort par décharges successives abondantes et précédées de douleurs; si l'encéphale réagit, si le labyrinthe proteste..., c'est qu'évidemment il y a lieu de pousser plus avant l'intervention, et de compléter la myringotomie par l'antrotomie.

On est en droit, si les choses ne pressent pas, de tenter la médication abortive de la mastoïdite : 1° en créant un plus large orifice tympanique; 2° en appliquant de la glace en permanence sur l'apophyse mastoïde (Lermoyez), des sangsues (Moure); 3° en faisant parfois des lavages chauds de la caisse par la trompe (?). Mais un tel traitement, certes plus dangereux que l'intervention, — parce qu'il fait perdre du temps, — ne doit pas être continué plus de deux ou trois jours; si, au bout de ce délai, l'amélioration n'a pas été remarquable, il faut sans retard trépaner la mastoïde.

Et cette trépanation ne sera rien moins qu'économique. Il faut marcher sur l'antre et l'ouvrir toujours : et même ne pas se borner à cela, ôter tout le couvercle cortical de l'apophyse pour pouvoir fouiller ses cellules, jusqu'aux plus aberrantes. Plus l'opérateur sera radical, mieux s'en trouvera le patient. Nous ne saurions donc pas approuver les opérations parcimonieuses, les trépanations partielles limitées aux cellules de pointes et qui respectent l'antre : le risque à courir est vraiment trop grand.

Des faits que nous avons tous observés, des trépanations mastoïdiennes que nous avons pratiquées se dégage, en effet, cet axiome : que toujours, en cours d'intervention, on *trouve des lésions plus étendues qu'on ne le supposait*. Car n'oublions jamais que pendant que nous surveillons la corticale externe,

il se trame, à notre insu, vers la paroi interne, des destructions plus constantes et surtout plus graves; nous ne voyons, somme toute, que la portion extérieure de la mastoïde, le mur derrière lequel il se passe quelque chose et qui n'en témoigne souvent rien pour nous.

Mais, au fait, qui de nous s'est jamais repenti d'avoir trop largement ouvert une mastoïde?

Et qui de l'avoir fait trop tôt?

REVUE GÉNÉRALE ET ANALYSES

NEZ ET PHARYNX NASAL

Sphacèle de l'extrémité du nez dans un cas de syphilis tertiaire accompagnée de la maladie de Raynaud, par MM. F. Balzer, médecin des hôpitaux, et Th. Fouquet, interne des hôpitaux.

Il s'agit d'un syphilitique qui, le lendemain de son entrée à l'hôpital, est pris d'un frisson : son nez prend une coloration violette et dans l'après-midi, cinq à six heures après, on voit apparaître une plaque d'érythème violacée avec formation de phlyctène qui après plusieurs jours devint noire avec une croûte sèche et adhérente. Le malade n'est ni cardiaque ni brightique, mais depuis longtemps il a observé nettement des troubles de la circulation périphérique caractéristiques de la maladie de Raynaud.

En somme, on peut penser qu'il s'agit d'une gangrène limitée, superficielle et causée, suivant toutes probabilités, par la maladie de Raynaud chez un syphilitique. Il est difficile de dire quel rôle la syphilis joue dans le développement de lésions semblables. *(Rev. franç. de méd. et de chir.*, 8 janvier 1904.)

Dr G. Dupond.

LARYNX ET TRACHÉE

Corps étranger de la trachée découvert par les rayons X et enlevé par la trachéotomie avec suture immédiate de la trachée, par le Dr Taptas.

Un enfant de trois ans et demi avait avalé un petit poids

en bronze. Comme il n'en avait pas causé et qu'il accusait une forte dyspnée, on avait d'abord pensé à un croup primaire et on lui avait fait des injections de sérum et mis un tube d'O'Dwyer. L'examen radioscopique fut fait et montra un corps étranger au niveau de la trachée. Trachéotomie et extraction. Réunion de la plaie par première intention. Guérison au bout de quelques jours. *(Archiv internat. de laryngol.*, t. XVI, 1903.) **Dr Bertemes.**

OREILLES

Chondrome du conduit auditif osseux *(Ein Fall von Chondrom im knöcheren Teil des ausseren Gehorgangs)*, par le Dr Konietzko.

Petite tumeur allongée, étroite, insérée tout près du tympan sur la paroi antérieure du conduit osseux et traversant la lumière du conduit jusqu'à toucher presque la paroi postérieure. Indolore et légèrement mobile au stylet. Extraction à l'anse froide. Examen histologique : chondrome typique. Indications bibliographiques et figures. *(Archiv f. Ohrenheilk.*, t. LIX, nos 1 et 2.) Dr Bertemes.

Rapports du sympathique avec certaines lésions auriculaires, par le Dr Gherardo Ferreri.

L'auteur est d'avis que dans beaucoup de cas les bourdonnements observés au cours d'otites catarrhales chroniques seraient « assez probablement liés au problème encore obscur de la pathologie du nerf sympathique ». Il a entrepris des recherches expérimentales sur l'action exercée par le sympathique sur la tension vasculaire de la muqueuse de la caisse tympanique, expériences dont il fera ultérieurement connaître les résultats. Il rapporte le cas d'un malade atteint d'hypertrophie thyroïdienne chez lequel a été pratiquée la sympathectomie double pour remédier à des bourdonnements particulièrement violents. L'opération a amené : 1° une importante réduction de la congestion vasculaire de la caisse et du tympan; 2° une augmentation très appréciable de l'acuité auditive; 3° une diminution très considérable des bruits subjectifs.

Etant données les relations anatomiques de l'oreille avec

le sympathique, l'auteur pense que l'intervention sur le sympathique doit modifier la tension vasculaire de l'oreille comme elle modifie celle de l'œil dans le glaucome. *(Arch. internat. de laryngol. d'otol., etc.*, janv.-fév. 1904, n° 1.)

Dr F. ARDENNE.

Mastoïdite d'origine scolaire, par M. le Dr A. BRUCH, de Tunis.

Il s'agit d'un enfant de neuf ans, ancien otorrhéique, amené à l'hôpital pour une mastoïdite avec gonflement énorme de la région et fluctuation très nette autour de l'oreille. La trépanation fut pratiquée aussitôt et la guérison fut définitive au bout de trois mois.

Trois semaines avant d'entrer à l'hôpital, l'enfant avait été corrigé par l'instituteur, qui lui avait violemment tiré l'oreille. L'enfant avait ressenti une vive douleur qui ne fit que s'accentuer de jour en jour malgré les traitements. Le traumatisme provoqué par la brutalité du maître a donc été le point de départ de la mastoïdite. *(Bull. méd.*, 16 janvier 1904.)

Dr G. DUPOND.

VARIA

Corps étranger de la bronche principale gauche *(Ein Fremdkorper im linken Hauptbronchus)*, par le Dr SPIESS.

Le malade avait son corps étranger depuis un an et demi. Il y avait de la bronchite et des symptômes d'infiltration du lobe inférieur gauche. Trachéotomie et bronchoscopie. Extraction au bout de la huitième séance. L'esquille (osseuse) siégeait en dessous de la bifurcation à gauche. L'auteur insiste sur les bons résultats de la bronchoscopie. *(Deuts. med. Wochens.*, 1903, n° 8.)

Dr BERTEMES.

Un bouton de chemise enlevé du lobe inférieur gauche par les voies naturelles *(Ein Hemdknopf aus dem Unterlappen der linken Lunge auf natürlichem Wege entfernt)*, par le professeur KILLIAN.

D'après les résultats de l'auscultation, le corps étranger ıblait avoir pénétré dans la bronche droite. N'y trouıt rien au bronchoscope, Killian examine la bronche gau-:; il voit le bouton tout au fond de la bronche principale. traction. Longueur de pince engagée : 31 à 32 centimètres

à partir de l'arcade dentaire. Le malade n'était nullement incommodé par son corps étranger; il chantait comme auparavant. (*Wiener klin. Wochens.*, 1903, n° 11.)

Dr Bertemes.

L'action hémostatique de l'ouate Penghawar, par M. le Dr Noltenius.

Sous ce titre, l'auteur a fait connaître un nouveau médicament : le Penghawar Djambi.

« Cette ouate, à l'aspect soyeux, qui provient de grandes fougères des Indes néerlandaises, ne possède point d'action coagulante spéciale; elle n'absorbe pas l'eau comme l'ouate ordinaire, mais elle a plus d'élasticité que celle-ci; ne se laissant pas aplatir comme elle, elle exerce sur les parois d'une cavité une pression continue, à la condition que le tampon introduit soit suffisamment volumineux, d'où son action hémostatique; elle peut ainsi rendre de grands services dans les hémorragies des cavités nasales. De plus, elle est en tout cas aseptique, si elle n'est pas antiseptique. L'auteur a pu s'assurer des qualités de cette ouate à la consultation externe du Dr Michelsen (Kœnigsberg). » (*Therap. Monats.*, mars 1904.)

NÉCROLOGIE

Dr JONCHERAY

La mort vient encore de frapper dans nos rangs. Le Dr Joncheray, d'Anvers, a été enlevé à l'affection des siens, à la fleur de l'âge, après une longue et pénible maladie.

Observateur méticuleux, clinicien émérite, plein d'affabilité pour ses confrères, Joncheray faisait partie de cette pléiade de jeunes qui ont contribué à élever le niveau de notre spécialité et à l'imposer à l'attention des médecins généraux.

Il a été un de nos collaborateurs les plus assidus et les plus appréciés.

Nous adressons à sa famille nos plus vives condoléances.

Le Gérant : R. Chaigneau.

Bordeaux. — Impr. G. Gounouilhou, rue Guiraude, 11.

25e ANNÉE. N° 21. 21 MAI 1904.

REVUE HEBDOMADAIRE
DE
LARYNGOLOGIE, D'OTOLOGIE
ET DE RHINOLOGIE

LES BOURDONNEMENTS D'OREILLE
CHEZ LES NEURASTHÉNIQUES[1]

Par le Dr **Amédée PUGNAT**, de Genève.

Les bourdonnements d'oreille des neurasthéniques ne sont point rares, ils sont seulement mal étudiés: la littérature neurologique les mentionne à peine et la bibliographie otologique ne contient que quelques documents épars. Nous croyons qu'ils méritent mieux qu'une simple note parce qu'ils sont souvent l'objet de diagnostics erronés, partant de traitements intempestifs; nous avons eu fréquemment l'occasion de le constater. Nous n'estimons donc pas superflu de les décrire et d'en indiquer le traitement. Castex[2] est, à notre connaissance du moins, le seul auteur qui s'en soit occupé; il en rapporte deux observations et il leur assigne les caractères suivants :

1° D'être atténués après des bruits extérieurs prolongés.

2° D'être localisés dans la tête.

3° D'exister chez des individus neurasthéniques, dont l'oreille, tant au point de vue anatomique qu'au point de vue fonctionnel, est saine.

Or, nos observations personnelles ne confirment pas d'une on absolue l'opinion de Castex.

1. Travail reçu le 26 avril 1904.

2. Castex, Bourdonnements de neurasthéniques (*Bull. de laryngol.*, 1903).

Observation I. — Mlle A..., vingt-deux ans, vient à notre consultation se plaignant d'entendre *dans l'oreille gauche* le bruit d'un moteur électrique, accompagné d'une rumeur lointaine. Ce bruit n'est jamais perçu dans la tête, est surtout prononcé vers le soir et dans le silence de la nuit, s'atténue, jusqu'à disparaître dans le brouhaha de la rue. Quelque temps après, la malade entend le même bruit dans les deux oreilles; ces dernières sont parfaitement normales. L'audition ne présente rien de particulier. Mlle A... est une surmenée, qui souffre de troubles gastro-intestinaux variés et d'une grande fatigue, sans présenter du reste d'autres stigmates neurasthéniques.

Obs. II. — Mlle M..., vingt-cinq ans, institutrice, éprouve depuis quelques semaines *dans les deux oreilles* des tintements métalliques qui surviennent irrégulièrement dans la journée, mais sont plus marqués le soir; elle ne localise pas ces bruits dans la tête.

On constate chez elle une intégrité parfaite de l'appareil de l'ouïe et quelques signes d'épuisement nerveux: fatigue intense au réveil, nervosité, sensation de casque. Les bourdonnements disparurent rapidement sous l'influence de l'hygiène et des bromures.

Obs. III. — Mlle T..., dix-neuf ans, de Tiflis, rentière, se présente très effrayée à notre consultation, parce qu'un médecin auriste vient de lui déclarer qu'elle deviendrait complètement sourde dans un avenir rapproché; elle serait atteinte, d'après lui, d'une sclérose otique au début.

Elle se plaignait en effet d'entendre *dans les deux oreilles* un bruit de coquillage, qui n'apparaissait que vers le soir et n'était jamais perçu dans le jour.

L'examen des tympans ne révéla rien d'anormal; l'épreuve des diapasons indiquait une intégrité parfaite de l'audition; l'épreuve des pressions centripètes de Gellé était positive. Ces faits et, en particulier, ce caractère des bruits de n'exister que vers le soir et dans le silence nous firent porter le diagnostic de bourdonnements neurasthéniques; un interrogatoire discret de la malade vint du reste le confirmer : ces bourdonnements n'avaient, en effet, débuté qu'à la suite d'un violent chagrin et coexistaient avec de l'aménorrhée, de la rachialgie, des douleurs lombaires, de l'amaigrissement et la sensation de casque neurasthénique.

Obs. IV. — Mme M..., quarante-huit ans, éprouve depuis dix-huit mois un bourdonnement intense, un sifflement continuel

dans l'oreille gauche seulement, et cela pendant toute la journée, mais avec exacerbation vers le soir; à ce moment, le sifflement devient si fort qu'il provoque l'insomnie.

Cette malade, sous ses apparences placides, cache un état de nervosité, qui est allé s'exagérant sous l'influence des bourdonnements; elle a perdu le sommeil et songe au suicide, hantée par la crainte de perdre l'ouïe, que le médecin auriste qui la soigne depuis dix-huit mois par le massage du tympan et des insufflations d'air déclare gravement compromise.

A droite, nous constatons un tympan cicatriciel adhérent, immobile au Seegle; cette oreille, dont l'acuité auditive est fortement diminuée, a été atteinte dans l'enfance d'une otite moyenne purulente chronique.

A gauche, le tympan est légèrement déprimé dans ses quadrants antéro-supérieur et antéro-inférieur, mais l'examen fonctionnel indique que cette oreille est parfaitement normale. Nous engageons la malade à suspendre le traitement local auquel on l'a soumise et qu'elle accuse d'avoir exagéré ses bruits d'oreille, et nous lui prescrivons les bromures.

Elle revient trois semaines après, nous déclarant qu'elle se sent mieux, qu'elle est moins nerveuse, mais qu'elle perçoit encore ses bourdonnements.

Nous avons alors recours à l'électrisation statique de l'oreille gauche, tous les deux jours, pendant dix minutes; dès la deuxième séance, la malade éprouve un soulagement marqué; à la quatrième, elle affirme qu'elle doit prêter l'oreille pour entendre le sifflement, qui lui parait se produire dans le lointain. A la huitième séance, tout bruit subjectif a cessé. Actuellement, la guérison se maintient depuis neuf mois.

Obs. V. — M. P.., trente-deux ans, ouvrier dans une usine de dégrossissage d'or, souffre depuis cinq mois de vertiges, accompagnés de nausées et de bourdonnements (bruits de cloche et de tambour), qu'il perçoit dans la tête et dans les oreilles ; au moment où les vertiges se produisent, les bourdonnements redoublent d'intensité; ceux-ci, très prononcés le soir, se calment dans la iournée, à l'atelier et dans la rue. Sommeil mauvais; le matin, au eil, accablement, sensation de vide dans la tête. Il sent parfois e son crâne est comme emprisonné dans une calotte d'acier.

Il y a un mois, à la suite de chagrins, les bourdonnements, les ısées et les vertiges sont devenus tels que le malade se décide ourd'hui à se faire soigner.

L'acuité auditive est normale; l'examen objectif ne révèle aucune lésion.

Sous l'influence du repos au lit et des bromures, les bourdonnements, les nausées et les vertiges ont complètement disparu en quinze jours.

Il ressort de ces observations que l'un des caractères assignés par Castex aux bourdonnements des neurasthéniques, à savoir la localisation des bruits dans la tête, ne peut être considéré comme pathognomonique; dans un seul cas, les bourdonnements étaient extra-auriculaires; dans trois autres cas, ils étaient localisés à l'une ou à l'autre oreille ou à toutes les deux à la fois; chez notre dernier malade, ils l'étaient dans la tête et dans les oreilles.

Par contre, nous avons contrôlé chez tous nos patients l'exactitude du fait indiqué par Castex : l'atténuation des bourdonnements sous l'influence des bruits extérieurs et leur aggravation dans le silence.

Nous concluons donc que les bourdonnements neurasthéniques proprement dits présentent les caractères suivants :

1° De s'atténuer dans le bruit, d'augmenter dans le silence.

2° D'être plus intenses le soir et dans la nuit que le matin.

3° D'être localisés dans les oreilles et parfois dans la tête.

4° D'exister chez des individus dont les oreilles sont anatomiquement intactes.

5° D'être accompagnés le plus souvent de troubles nerveux variés et des autres stigmates neurasthéniques.

Cette variété de bourdonnements, que l'on observe surtout chez des personnes du sexe féminin, est assez fréquente, puisque nous avons pu en observer cinq cas en moins d'un an et demi.

On les reconnaîtra aisément si les bruits subjectifs dont se plaint le malade ont tous les caractères que Castex et nous

leur avons attribués, et si aucun autre organe, utérus, reins, ne peut être considéré comme les produisant.

Leur traitement relève de l'hygiène physique et morale. On mettra cependant à profit les bromures, s'il n'y a pas dyspepsie concomitante, et l'électricité statique, sous la forme de l'aigrette, appliquée localement, qui nous paraît très indiquée par son action calmante.

Tout traitement otologique, massage ou autre, est, bien entendu, aussi irrationnel que nuisible : nos observations en fournissent la preuve.

SOCIÉTÉ DE LARYNGOLOGIE DE LONDRES

Séance du 4 décembre 1903

M. Major O' Kinealy. — 1° **Dessins de Psorospermose localisée à la muqueuse de la cloison nasale** *(Drawings of localised sporospermosis of the mucous membrane of the septum Nasi).*

Les préparations microscopiques et la relation du premier cas de cette affection, découverte par le Major Vaughan et l'auteur, en 1894, ont été présentées à la Société en avril 1903. Aujourd'hui M. O'Kinealy montre trois dessins d'autres cas qu'il doit à l'amabilité du Major Drury, professeur de pathologie au Collège médical de Calcutta et au Lieutenant-Colonel Bomford, également professeur à la même école. Les figures représentent exactement l'aspect clinique de la tumeur et les caractères histologiques sur une coupe toute récente.

Depuis la publication du premier cas, sept ou huit autres ont été observés au Medical College Hospital et la plupart d'entre eux par le Capitaine T. B. Kelly, à qui appartient l'honneur d'en avoir fait le diagnostic clinique. L'affection ne se rencontre que chez les indigènes; jusqu'à présent on n'a pu découvrir aucune contagion. Le développement du parasite paraissait être limité à des ·ns isolés, car aucun des malades n'avait connaissance d'une affec-on similaire parmi ses camarades. Les tumeurs saignent facile-ent et l'épistaxis est le seul symptôme dont se plaignent les alades. Elles occupent apparemment dans tous les cas la même osition à la partie antérieure de la cloison cartilagineuse et offrent aspect d'une framboise et d'une fraise.

M. Kelly a trouvé que l'ablation de la tumeur suivie de cautérisation de la base est le meilleur moyen de traitement et, en effet, depuis qu'il a adopté ce procédé il n'a point eu à constater une récidive.

Lorsqu'on examine au microscope une préparation fraîche, on en voit le champ garni de petits points blancs qui ne sont autre chose que des kystes remplis de corpuscules granuleux. Chacun de ces corpuscules contient environ douze granulations réfringentes, et il paraît y avoir un pore dans la paroi kystique à travers lequel ces corpuscules s'échappent dans les tissus environnants. Les préparations prennent très bien le Gram.

Cette classe de sporozoons, que l'on sache, a été inconnue jusqu'à présent chez l'homme. Sa place parmi les protozoaires n'est pas encore déterminée; les opinions des zoologistes sont partagées quant à savoir s'il faut ou non les ranger parmi les coccidies. Pfeiffer, dans son travail sur les protozoaires[1], a décrit un parasite similaire chez la tanche et l'a classé parmi le myxospridies.

2° Dessins d'un gros fragment d'os extrait du larynx d'un enfant *(Drawings of a large piece of bone removed from the larynx of a boy).*

Le petit malade, âgé de cinq ans, vint le 20 novembre 1899 de Singapore au Presidency general Hospital pour se faire enlever un morceau d'os qui, il y a cinq mois, s'était arrêté dans sa gorge pendant qu'il mangeait du ragoût de canard. A la suite de cet accident, il fut atteint de dysphagie prononcée et de douleurs à la gorge qui disparurent au bout de dix jours, mais il devint aphone et sa voix est réduite à un chuchotement.

A l'admission, l'enfant, qui est bien portant et très intelligent, parle d'une voix chuchotée. L'examen laryngoscopique fait constater un corps blanc, large environ d'une ligne, couché dans le diamètre antéro-postérieur du larynx, au milieu, entre et légèrement au-dessus des bandes ventriculaires et s'étendant du bourrelet de l'épiglotte jusqu'au milieu du bord supérieur du repli interaryténoïdien. A l'examen avec une sonde, le corps étranger donnait la sensation d'un fragment d'os et paraissait solidement fixé aux deux extrémités, où il était enfoncé dans une masse de tissu épaissi. Cet épaississement était plus prononcé en avant où le corps étranger était plus solidement engagé, et s'étendait en bas

1. Die Protozoen als Krankheitserreger.

entre les bandes ventriculaires. Les cordes vocales avaient conservé leurs mouvements. Au-dessous de la corde gauche et parallèlement au corps étranger, on voyait un autre corps blanc, linéaire, qui paraissait être un second fragment osseux.

Le corps étranger a été enlevé par la voie endolaryngée sous l'anesthésie cocaïnée, et a nécessité une certaine force pour être extrait. Il était couvert d'une épaisse couche de mucus. L'os était plat, avait une forme triangulaire avec le sommet dirigé en bas. Par suite de sa position, une partie seulement de la face supérieure et le bord de la base étaient visibles, ce qui fait que l'image laryngoscopique donnait l'illusion de deux fragments d'os séparés. Après l'extraction du corps étranger, la voix se rétablit rapidement et l'enfant quitta l'hôpital le 29 novembre 1899.

Vu l'âge de l'enfant et le volume du corps étranger il est remarquable que le séjour de ce dernier dans le larynx pendant cinq mois ait déterminé si peu de troubles; il faut sans doute l'attribuer à la position de l'os dans le larynx.

3° Relation d'un cas de rhinite fibrineuse unilatérale *(Report of a case of unilateral fibrinous rhinitis).*

Un enfant de quatre ans est admis au Presidency general Hospital de Calcutta, le 7 juin 1900, pour un écoulement purulent du nez gauche avec douleurs datant de sept jours. L'enfant avait de temps à autre de la fièvre et, il y a un mois, un léger coryza suivi d'une décharge du nez. Pas de troubles similaires ni de diphtérie dans la famille ou dans le voisinage.

A l'admission, on trouva la fosse nasale gauche complètement obstruée par une substance étrangère et remplie de muco-pus. La fosse droite était saine et propre, de même que le reste des voies respiratoires. Les ganglions sous-maxillaires étaient légèrement engorgés et sensibles, la température oscillait entre 37,2° et 38° et les urines contenaient un peu d'albumine. La substance étrangère était une membrane fibrineuse blanc jaunâtre, de consistance solide; elle se moulait sur les anfractuosités de la fosse nasale, était recouverte de muco-pus et mesurait près de deux pouces de long. Son ablation a été suivie d'une légère hémorragie. L'enfant gué- rapidement grâce au traitement dont la sérothérapie avait été lue et qui comprenait des toniques à l'intérieur et des irrigations ales. Il y eut d'abord un écoulement abondant, parfois teinté ang, avec tendance à la formation de croûtes, qui s'est bientôt ité; l'engorgement ganglionnaire disparut également, de même

que l'albumine. L'enfant quitta l'hôpital le 19 juin 1899. Lorsqu'on l'a revu plus tard, il était complètement guéri et personne de sa famille n'avait eu d'affection analogue.

La première membrane fibrineuse s'étant égarée n'a pu être examinée bactériologiquement, mais dans les nouvelles qui s'étaient reformées le microscope n'a point décelé le bacille de Klebs-Loeffler. Malgré ce résultat négatif, l'albuminurie et d'autres symptômes constitutionnels autorisaient à conclure qu'il s'agissait dans ce cas d'une diphtérie nasale bénigne connue sous le nom de soi-disant rhinite fibrineuse.

4° Relation d'un cas d'amygdalite membraneuse chez un enfant atteint de peste *(Report of a case of membranous tonsillitis in a child sufferine from plagne.)*

Un enfant de trois ans et demi a été admis le 29 mars 1902 au European general Hospital pour de la fièvre datant de douze heures. L'enfant venait d'une localité infestée de peste, et, immédiatement après son admission, il fut pris d'une attaque de convulsions, avec diarrhée et élévation de la température à 40°.

Le 1er avril, l'auscultation de la poitrine faisait entendre des râles humides dans les deux poumons; quelques ganglions tuméfiés et sensibles firent leur apparition, sans cause locale évidente, derrière l'angle de la mâchoire. Le jour suivant, l'adénite devint encore plus prononcée et se transforma en une masse dure et douloureuse; en même temps, on constata sur l'amygdale droite la présence d'une membrane blanc jaunâtre solidement adhérente. On pratiqua une injection de 5 centimètres cubes de sérum représentant mille unités d'antitoxine diphtérique: localement la gorge a été traitée avec des lotions sublimées (1 pour 1,000), ce qui eut pour résultat la disparition de la membrane.

Entre temps, l'état général de l'enfant s'aggrava considérablement et l'on vit s'établir les symptômes caractéristiques de la peste. Successivement apparurent des tuméfactions buboniques sur le côté droit du cou, dans les deux régions sous-maxillaires, en arrière et au-dessous de l'oreille gauche et dans les aines, accompagnées de lymphangite de la cuisse droite. Albuminurie et broncho-pneumonie double; diarrhée persistante; la température, qui était restée élevée depuis l'admission, monta à 40,5°; le pouls et la respiration s'accélèrent pour osciller le premier entre 132 et 144 à la minute, et la seconde entre 44 et 64. Malgré tous les moyens de traitement, l'enfant mourut le 14 avril 1902. Avant la mort, la lymphangite s'était améliorée; l'adénite cervicale gauche disparut,

celle du côté droit diminua; deux ganglions situés sur le même côté du cou commencèrent à suppurer; sur l'amygdale droite on n'apercevait qu'une petite tache blanchâtre. Il n'a été fait ni examen bactériologique, ni autopsie.

On sait que des inflammations et des ulcérations des amygdales surviennent dans la peste[1]; des pharyngites diphtéroïdes ont été également notées à la dernière phase de l'affection et doivent être considérées comme un signe d'une extrême gravité[2]. Dans le cas présent, les choses se sont passées un peu autrement; l'amygdalite membraneuse apparut à la période initiale de la maladie avant que le diagnostic de peste eût pu être établi et disparut graduellement après l'emploi de l'antitoxine. Le malade succomba incontestablement à la peste, et la question qui se pose est de savoir s'il s'agissait d'une infection double de diphtérie et de peste à point de départ amygdalien et d'une pharyngite diphtéroïde secondaire à la peste.

M. Scanes Spicer. — **Cas d'affection laryngée chez un homme de cinquante et un ans et demi atteint de lésions ulcéreuses et hypertrophiques** *(Case of laryngeal disease in a man of fifty-one and half years of age showing ettensive ulcerative and hypertrophie changes.)*

Le cas a été déjà présenté à la Société, à la séance du 12 avril 1901. Sur les moyens de traitement proposés: 1° thyrotomie exploratrice et 2° frictions mercurielles combinées avec de hautes doses d'iodure de potassium, le malade choisit le dernier. Dans l'espace de quelques mois, la tuméfaction de la paroi postérieure disparut. et la corde gauche reprit sa mobilité. Le malade se porta bien pendant dix-huit mois. Au commencement de la présente année, une masse verruqueuse apparut sur la corde droite en même temps qu'une tuméfaction générale avec œdème de tout le côté gauche du larynx et de l'épiglotte. Ce phénomène persista malgré le traitement antiseptique et fut suivi d'une ulcération du côté gauche de l'épiglotte et de la moitié gauche de la langue qui n'a pas été arrêtée par des pulvérisations ou des insufflations d'iodoforme ou d'orthoforme. L'examen des crachats pour le bacille de la tuberculose est resté négatif; il n'y avait ni adénite ni cachexie. Dans s dernières semaines, le malade se plaignit de douleurs et de ysphagie. M. Spicer soupçonne une tumeur maligne, mais doute

1. Jennings, *A manual of plagne.*
2. Scheube, *The disease of warm countries.*

fort de l'efficacité d'une extirpation en raison de l'invasion diffuse de l'épiglotte et de toute la moitié gauche du larynx. Ce cas montre les difficultés que suscite, dans certains cas, le diagnostic de néoplasmes laryngés, même lorsqu'ils sont étroitement surveillés.

M. de Santi. — Un cas analogue à celui-ci, bien connu de plusieurs membres de la Société a été présenté à cette dernière il y a quelques années. Le malade était atteint d'une tuberculose chronique et d'une sténose si prononcée qu'on a dû pratiquer la trachéotomie. Il a vécu encore neuf ans. Ses crachats furent examinés à plusieurs reprises au microscope, mais on n'y a jamais trouvé de bacilles. L'auteur l'a observé pendant sept ans et demi. Le malade était bien connu des laryngologistes étrangers, et les opinions étaient très partagées en ce qui concernait le diagnostic du cas. Le malade succomba à une attaque de tuberculose aiguë qui n'a laissé aucun doute sur la forme de tuberculose chronique dont le malade avait été atteint. Il avait contracté la syphilis lors d'un séjour au Japon et il était question d'une association de tuberculose et de syphilis. Une explication similaire pourrait peut-être s'appliquer au cas du Dr Spicer.

M. Saint-Clair Thomson considère le cas comme une tuberculose chez un sujet syphilitique.

M. F. Semon admet l'idée d'une association de tuberculose et de syphilis. Il existe, selon lui, une sorte de forme hyperplasique de syphilis qui récidive de temps à autre et disparaît sous l'action d'un traitement antispécifique; ce qui le porte à accepter cette manière de voir, c'est l'aspect de l'épiglotte qui ressemble bien plus à une tuméfaction de nature syphilitique que tuberculeuse.

M. Charters Symonds. — **Cas opéré pour une rupture de la trachée** *(Case of operation for rupture of the trachea)*.

M. M..., âgé de trente ans, en montant en bicyclette, en septembre 1899, fut renversé par une voiture. Il ne put préciser exactement ce qui s'était passé, mais il était certain qu'il avait été grièvement blessé au cou. Rapporté à son domicile, le malade se plaignait de douleurs dans la région cervicale et crachait le sang. Un emphysème du cou et du thorax s'est déclaré et a duré environ huit jours. Il existait une toux irritante qui ne s'est calmée que le cinquième jour après l'expulsion d'une eschare dans laquelle on n'a point trouvé de cartilage.

En octobre, la respiration devint difficile et du stridor apparut. En novembre, pneumonie aiguë; les troubles respiratoires se sont considérablement aggravés par suite de l'obstruction trachéale.

A l'examen, le larynx a été trouvé normal; les cordes vocales se mouvaient librement; au niveau du troisième anneau on pouvait voir une saillie pâle provenant du côté gauche et à l'extrême

droite un orifice irrégulier, évidemment la lumière altérée de la trachée. Ceci n'était visible qu'occasionnellement. Extérieurement, la trachée était irrégulière, légèrement déprimée sur le côté gauche et proéminente à droite.

On porta le diagnostic de rupture de la trachée, mais il était difficile de savoir si la sténose était due seulement à la contraction de la plaie dans la muqueuse ou si elle s'était propagée à toute la trachée. La dépression sur le côté gauche indiquait un traumatisme du cartilage.

Comme le malade ne pouvait faire aucun effort sans éprouver une gêne de la respiration, on lui conseilla de se faire opérer afin de supprimer l'obstruction. Il mit du temps pour se décider et finalement l'opération eut lieu en février 1900. Pendant ce laps de temps de trois mois, la sténose est probablement restée stationnaire, car on n'a constaté aucune aggravation de symptômes.

L'incision de la trachée sur la ligne médiane a confirmé le bombement du côté gauche. Les troisième et quatrième anneaux étaient endommagés. L'un d'eux était fracturé et plongeait en dedans. Ils étaient aussi séparés, ce qui fait que la trachée paraissait légèrement allongée de ce côté-ci. La muqueuse avait été évidemment rupturée, mais elle a bien guéri. La déformation a été en partie corrigée par l'ablation d'une portion du cartilage et la réunion des anneaux voisins. Les sutures ont été placées de façon à écarter autant que possible la paroi ébréchée. La trachée n'a pas été refermée; on couvrit la plaie de gaze; on n'a pas fait usage d'une canule.

Le malade guérit rapidement et il n'a éprouvé depuis aucun trouble.

Sir Felix Semon. — 1° **Un cas d'ulcération obscure de la corde vocale gauche datant de un an et demi chez un homme de soixante ans** *(A case of obscure ulceration of the left vocal cord of nearly one and a half yeras standing in gentleman aged about 60).*

Le malade, très affaibli et d'aspect maladif, a été adressé à l'auteur par le Dr Buckel, de Chichester, le 14 juin 1902, pour de rouement qu'il a trouvé être dû à une congestion isolée de la le gauche. L'examen du thorax n'a révélé aucune lésion impu-e à la tuberculose; il n'y avait point d'histoire de syphilis. iteur prescrivit un repos complet de la voix en même temps des toniques généraux. Quand le malade revint six semaines s tard, la congestion de la corde gauche était manifestement

diminuée, et l'état général amélioré. Le malade partit pour la Suisse dont le séjour lui a beaucoup profité. Il revint au commencement de septembre et à cette date un nouvel examen fit constater que la corde gauche était en partie ulcérée, en partie tuméfiée. L'ulcération occupait la partie moyenne de la corde et était entourée de tous les côtés par la tuméfaction. La mobilité de la corde était parfaitement conservée. Quoiqu'en raison des antécédents du malade, qui était intimement connu des Drs Buckell et Thomas Wingrave, la syphilis parût devoir être exclue, néanmoins l'auteur prescrivit de l'iodure de potassium à la dose de 50 centigrammes par jour. Les crachats ont été examinés à plusieurs reprises par le Dr Shattock pour le bacille de Koch, et des fragments épithéliaux et son poids et sa température soigneusement enregistrés par le Dr Buckell. Le résultat de tous ces examens est resté absolument négatif. Dès ce moment, le cas devint de plus en plus obscur. Des améliorations temporaires alternaient avec des aggravations de l'enrouement et aussi de sensations générales de douleur et de gêne dans la gorge et autour du cou dont le malade se plaignait dès le début de sa maladie. La corde vocale était tantôt plus, tantôt moins tuméfiée et toujours ulcérée, mais l'ulcération ne montrait aucune tendance à s'étendre; de même la tuméfaction est restée stationnaire et n'a pas dépassé les limites qu'elle présentait au début; la mobilité de la corde était absolument libre. Plus d'une fois on constata des deux côtés du cou une légère adénite qui finissait toujours par disparaître. Le malade a été vu dans différentes occasions par MM. Butlin et Ch. Symonds qui, comme Sir Felix, ont émis des doutes sur la nature de l'affection et hésité entre la tuberculose et une tumeur maligne, avec probabilités en faveur de la seconde, mais l'absence de tout progrès dans l'évolution de l'affection et de signes de lésions quelconques n'ont pas confirmé ces craintes. L'assistance trouvera probablement le malade dans un très mauvais état général; ceci ne fait aucun doute, mais cet état existe depuis dix-neuf mois et il n'a jamais empêché le patient de vaquer à ses multiples occupations. Le Dr Wingrave, qui le connaît depuis vingt-cinq ans, affirme qu'il a toujours eu le même aspect, qu'il n'a jamais été plus gros et qu'il descend d'une famille dont tous les membres sont extrêmement nerveux.

Dans sa longue carrière, Sir Semon ne se rappelle qu'un seul cas semblable où l'ulcération et la tuméfaction soient restées aussi longtemps stationnaires que dans ce cas-ci et qui ultérieurement se transforma en épithélioma.

M. Herbert Tilley dit que la congestion granuleuse de la corde largement mobile est plutôt en faveur d'une tuberculose chronique, et cela malgré l'absence des bacilles dans les crachats. Chez des personnes âgées, la tuberculose fibreuse chronique évolue souvent sans aucun symptôme actif.

M. Beale se range à l'opinion du Dr Tilley. Il a vu et observé des cas de tuberculose chronique des poumons où existaient des masses bourgeonnantes similaires. Elles étaient superficielles et limitées à un seul côté et avaient le même aspect vascularisé qu'on voit dans ce cas-ci.

2° Un cas d'épithélioma du larynx opéré à deux reprises par une thyrotomie et une résection de la membrane crico-thyroïdienne *(A case of epithelioma of the larynx, twice operated upon by thyrotomy and resection of the crico-thyroid membrane).*

Le malade est un gentleman de cinquante-huit ans atteint depuis fort longtemps d'albuminurie et de bronchite chronique; plusieurs mois auparavant, pendant un séjour à Cannes il devint complètement aphone à la suite d'une nouvelle poussée aiguë de bronchite. L'examen du larynx était extrêmement difficile et ce n'est qu'après des efforts répétés qu'on parvint le jour suivant à obtenir une image laryngoscopique. Ce nouvel examen fit constater que la partie antérieure des cordes vocales était le siège de deux tumeurs irrégulières, nodulaires, blanchâtres, ayant chacune le volume d'un demi-pois. Cependant, l'ensemble donnait plutôt l'impression d'une tumeur maligne que celle d'un papillome. Les tumeurs étaient si petites que l'enrouement paraissait hors de proportion avec leur volume. Il était extrêmement difficile de constater d'autres détails, car l'image laryngoscopique ne durait jamais plus d'une seconde. En raison de l'âge du malade, les probabilités d'une tumeur de nature maligne paraissaient bien plus grandes que celles d'un simple papillome; mais de quelque nature qu'elle fût, il était clair qu'une opération par voie externe était inévitable, vu les difficultés extraordinaires dues à la configuration anatomique du larynx. On mit le malade au courant des choses, mais on lui proposa de consulter d'abord M. Butlin où M. Mc Bride, président de la Société.

Le malade, après avoir consulté M. Butlin qui s'est prononcé ns le même sens que Sir Felix Semon, alla voir le Dr Greville : Donald; celui-ci exprima un avis un peu différent et conseilla e intervention endolaryngée dans un but diagnostic. Le 25 mai, Dr Mc Donald enleva un fragment de la tumeur par la voie

intra-laryngée qui, à l'examen microscopique, a été trouvée être un épithélioma typique.

Avant de pratiquer l'opération radicale, le malade a été envoyé, en raison de son albuminurie chronique, au Dr Broadbent qui répondit qu'il ne croyait pas que l'albuminurie fût un empêchement à l'opération, vu le poids spécifique élevé des urines, l'absence de troubles de la nutrition et de dégénérescence artérielle sérieuse.

Une thyrotomie a été pratiquée le 14 juin 1903. Au cours de l'opération, on constata que les lésions étaient beaucoup plus diffuses que ne le supposaient tous ceux qui avaient antérieurement examiné le malade. Les parois antérieure et latérale du larynx, dans la région de la corde vocale, ne formaient qu'une masse morbide; les cordes vocales étaient envahies sur la plus grande partie de leur longueur, surtout la droite, où les lésions s'étendaient jusqu'au cartilage aryténoïde et intéressaient aussi le ventricule de Morgagni. La corde gauche était atteinte dans toute sa moitié antérieure; l'affection s'étendait sur une distance considérable dans la portion sous-glottique et avait déjà perforé la membrane crico thyroïdienne.

Le cartilage thyroïde était intact, ce qui permit d'extirper les masses néoplasiques des deux côtés. Le cartilage était blanc, éclatant, la base a été énergiquement grattée et la membrane cricothyroïdienne totalement enlevée. Le malade a bien supporté l'opération qui a duré deux heures, excepté qu'aux différentes phases de l'intervention la respiration devenait tantôt extrêmement intense, tantôt très superficielle, rappelant le type respiratoire de Cheyne-Stokes. Le pouls était très rapide (122) et facilement dépressible. Pendant les premières vingt-quatre heures, le malade eut spontanément une diurèse abondante; les urines contenaient beaucoup d'albumine, mais pas plus qu'avant l'opération. La première nuit, la température est montée à 38°,3 et le lendemain matin à 38°. Le premier jour, il pouvait prendre des aliments liquides, et le deuxième jour, la partie inférieure de la plaie qui avait été laissée ouverte immédiatement après l'opération, s'est fermée.

La grande diffusion de la tumeur inspira à Sir Felix Semon des craintes sur sa récidive et immédiatement après l'opération, il fit part de ses appréhensions au frère du malade. Ce dernier, cependant, guérit bien et quitta la maison de santé vingt jours après l'opération, la plaie presque entièrement fermée excepté à la partie moyenne où existait un petit orifice. L'albuminurie a considé

rablement diminué et le catarrhe bronchique, dont le patient avait souffert antérieurement à l'opération, s'est aussi beaucoup atténué. Après avoir passé quelque temps au bord de la mer, il partit pour l'Ecosse. Le malade a été examiné pour la dernière fois vingt-cinq jours après l'opération; la grande plaie intérieure est couverte de granulations et il n'y avait apparemment aucune récidive.

L'examen histologique de la tumeur a été fait par le Dr Shattock et le résultat en corroborait complètement le diagnostic fait après l'opération intra-laryngée du Dr Mc Donald, à savoir qu'il s'agissait d'un carcinome à cellules squameuses.

Le 10 août, Sir Felix reçut du malade une lettre lui disant que depuis plusieurs jours il souffrait d'essoufflements revêtant parfois un caractère menaçant. F. Semon conseilla au malade de venir immédiatement le voir ou d'aller à Edinburgh ou à Glasgow se faire examiner par un laryngologiste.

Le malade ne suivit pas ce conseil et ne revint à Londres que le 1er septembre, quand la gêne de la respiration eut considérablement augmenté. En l'absence de M. Semon, il alla voir M. Ewan Stabb qui constata un stridor inspiratoire très prononcé augmentant aux efforts, mais extérieurement on ne voyait ni sentait absolument rien. L'examen laryngoscopique était des plus difficiles et, en avant, montrait une masse grisâtre de tissu apparemment granuleux faisant saillie sur le côté gauche dans la cavité du larynx. Comme la dyspnée allait croissant, le Dr Stabb vit le malade en consultation avec M. Butlin le 19 septembre. Il n'y avait, selon eux, aucun doute sur l'existence d'une récidive de l'affection. La surface était maintenant verruqueuse et la tumeur plus étendue.

Le 21 septembre, le Dr Stabb, assisté de MM. Waggett et Tyrrell, rouvrit la plaie. Après avoir introduit la canule de Hahn, il fendit le cartilage thyroïde sur la ligne médiane. On constata alors que la récidive avait envahi les deux côtés de la ligne médiane en avant. La tumeur était bien plus étendue sur le côté gauche et nettement limitée à cette zone, avec une attache presque pédiculée. La portion postérieure du larynx paraissait absolument saine. Le centre de son implantation correspondait à l'ancienne membrane crico-thyroïdienne. Après avoir fait d'abord un raclage toutes les parties molles, excepté une bande de muqueuse large m demi-pouce sur la paroi postérieure, M. Stabb sépara les rties molles d'avec le cartilage et enleva de chaque côté de la arpente laryngée une portion en forme de U, y compris la par- inférieure des ailes du thyroïde et la moitié antérieure ou plus

du cartilage cricoïde et une petite portion de la partie supérieure de la trachée. MM. Stabb et Waggett ont pensé, avec juste raison, qu'on ne gagnerait absolument rien en faisant une ablation totale du larynx dont la partie supérieure était saine. Le malade guérit bien et est resté jusqu'ici indemne de toute nouvelle récidive. La tumeur enlevée au cours de la seconde opération a été examinée au microscope par M. Shattock qui l'a trouvée en tout semblable à la première.

Le cas est intéressant à plusieurs points de vue.

1° Il montre tout d'abord qu'une albuminurie chronique et une bronchite chronique ne sont pas nécessairement des contre-indications à une opération radicale de cette nature.

2° Quoiqu'il soit habitué à trouver à l'ouverture du larynx les lésions beaucoup plus étendues qu'elles ne le paraissent à l'examen laryngoscopique, M. Semon avoue franchement qu'il n'avait pas la moindre idée de la diffusion énorme de la tumeur dans le présent cas.

3° A l'époque de la première opération, il craignait une récidive de la tumeur à cause justement de sa diffusion, mais il ne s'attendait certainement pas que la récidive eût lieu dans la même région où il avait énergiquement enlevé tout ce qui lui avait paru malade.

4° Le résultat obtenu montre que, même dans des circonstances comme celles dont il s'agit dans le cas actuel, on ne doit jamais désespérer, mais qu'il faut chercher à améliorer les résultats de la première opération par une nouvelle intervention dont l'importance variera dans chaque cas selon les nécessités particulières.

M. Herbert Tilley. — **Cas d'obstruction complète du côté droit du nez due à un abcès dentaire chronique ayant pour origine une racine d'incisive et formant une tuméfaction fluctuante externe au-dessous de l'os nasal droit** *(Case of complete nasal obstruction on the right side due to chronique dental abscess arising from root of incisor tooth and forming an external fluctuating swelling below right nasal bone).*

Le malade est un homme de trente-quatre ans. Depuis deux ans, il est atteint d'une occlusion complète de la fosse nasale droite avec tuméfaction du côté extérieur du nez. Pas de douleur. A deux ou trois reprises, on appliqua le galvano à l'extrémité antérieure du cornet inférieur droit, mais sans résultat aucun.

Le 10 novembre, à l'examen de la fosse nasale droite, on trouva

celle-ci occupée par une masse rouge charnue ressemblant, par ses contours, à l'extrémité antérieure très tuméfiée du cornet inférieur, mais elle était plus résistante que ce dernier, ne diminuait pas sous l'influence d'une solution de cocaïne à 20 o/o. Une synéchie la réunissait à la cloison nasale. La tuméfaction extérieure était fluctuante, mais ni enflammée ni douloureuse. Ponctionné par l'intérieur à l'aide d'un trocart, elle donna issue à un liquide séreux foncé contenant des cristaux de cholestérine.

Les deux incisives droites étaient cariées et à la base de la racine la plus externe existait une petite fistule suppurée qui conduisait vers le sommet de la racine. Sous l'anesthésie générale on enleva l'extrémité antérieure du cornet inférieur et les dents incisives. Une sonde, passée par l'alvéole de la racine externe, venait ressortir juste au-dessous de l'os nasal droit.

Le malade a guéri rapidement et sans incident.

Le fait qu'il existait une synéchie entre l'extrémité antérieure de la tuméfaction et la cloison nasale vient à l'appui des observations faites par l'auteur à la dernière séance, à savoir que si, après cocaïnisation d'un cornet, il est impossible d'y appliquer le galvanocautère sans toucher la surface opposée de la cloison, il n'y aurait pas *de facto* un seul cas où le cautère pourrait être employé.

M. Hunter Tod. — 1° **Spécimen macroscopique d'un épithélioma de la cloison nasale enlevé à un homme de cinquante-quatre ans. Présentation du malade** *(Macroscopic specimen of epithelioma of nasal septum removed from a man aged fifty-four. Patient present).*

L'auteur a vu le malade pour la première fois le 15 mai. A cette époque, il y avait trois mois qu'il était atteint d'une obstruction nasale du côté gauche accompagnée d'intermittentes douleurs lancinantes dans les incisives supérieures.

L'occlusion était due à une tuméfaction dure, mais indéterminée, ayant pour siège la cloison et empêchant de voir l'intérieur de la cavité nasale. Le naso-pharynx était normal. Pas d'adénite. Pour éliminer une infiltration gommeuse de la cloison, l'auteur prescrivit de l'iodure à hautes doses pendant une huitaine. Au bout de ce temps, l'infiltration avait suffisamment diminué et permettrait le découvrir une large ulcération, à bords élevés et déchiquetés, ccupant toute la partie antérieure et moyenne de la cloison. ette dernière était seule envahie. Un fragment du bord de l'ulcétion a été enlevé et examiné au microscope qui a décidé sa

nature épithéliale. La tumeur a été enlevée par une opération huit jours après. Une incision a été pratiquée depuis le tiers interne de la paupière inférieure jusqu'à l'extrémité de la narine gauche. Les parties molles furent rabattues. La tumeur était beaucoup plus grosse qu'elle ne le paraissait à la rhinoscopie antérieure. On enleva aussi une partie de l'os propre du nez et la portion nasale du maxillaire supérieur pour découvrir les limites postérieures du néoplasme. La cloison a été enlevée *in toto*, à l'exception de son bord postéro-supérieur. La paroi externe de la fosse nasale paraissait normale. Le plancher du nez était également normal, mais, par mesure de précaution, toute la muqueuse du plancher a été soigneusement curetée jusqu'à l'os. Une solution à 5 o/o d'extrait surrénal a permis de maintenir exsangue le champ opératoire. Le nez a été ensuite tamponné et la plaie cutanée suturée. Le malade quitta l'hôpital le dixième jour. Il y a deux mois, c'est-à-dire trois mois et demi après l'opération, apparut une tuméfaction sur le côté gauche du nez extérieurement, sur le trajet de l'ancienne incision. Dans l'espace de huit jours, la tuméfaction envahit l'intérieur du nez et s'étendait jusqu'au-dessus du cornet inférieur.

M. Tod se demande s'il s'agit d'une récidive de l'épithélioma ou tout simplement d'une tuméfaction d'origine inflammatoire. La première hypothèse lui paraît la plus probable, mais, d'autre part, elle a contre elle le siège de la récidive, car la tumeur originale était apparemment limitée à la cloison. A cela il faut ajouter que la tuméfaction actuelle s'est développée subitement, a rapidement augmenté et à plusieurs reprises considérablement diminué de volume pour s'accroître ensuite de nouveau.

MM. Charters Symonds et De Santi croient qu'il s'agit sans doute d'une récidive ayant envahi présentement le maxillaire supérieur du même côté. Si quelque chose est à faire, toute opération qui ne sera une intervention radicale, telle que l'ablation du maxillaire supérieur, ne sera d'aucune utilité.

M. Tod accepte l'opinion générale de récidive exprimée par la Société. Il a incisé la tumeur en dedans du nez et l'a trouvée d'une consistance solide.

Depuis cette réunion, des coupes provenant de la récidive furent examinées au microscope qui a définitivement démontré sa nature épithéliale.

2° **Lupus des cornets inférieurs et de la cloison cartilagineuse du nez chez une femme de trente-six ans** *(Lupus of inferior turbinates and cartilaginous septum of nose in woman aged twenty six years).*

L'auteur relate ce cas pour deux raisons : d'abord, parce que la malade avait été traitée pendant un an comme étant syphilitique, et ensuite parce que l'affection était entièrement limitée à la cavité nasale, ce qui est relativement rare.

M. Lambert Lack. — **Cas de pharyngotomie sous-hyoïdienne pour tumeur maligne de l'épiglotte et de la base de la langue** *(Case of subhyoïd pharyngotomy for malignant disease of epiglottis and base of tongue).*

Le malade, âgé de soixante ans, a été vu pour la première fois en juin 1903. Il se plaignait de douleurs et d'une sensation de corps étranger dans la gorge occasionnant de la dysphagie. L'examen fit constater une tumeur ulcérée ayant envahi l'épiglotte, les fossettes glosso-épiglottiques et la base de la langue. Il y avait un engorgement ganglionnaire dans les triangles antérieurs des deux côtés du cou, les ganglions du côté droit étaient petits et mobiles, ceux du côté gauche formaient une grosse masse unique et immobile. Le patient avait une bonne santé apparente, et il n'existait aucun autre signe d'affection organique. Étant aubergiste, il était probablement alcoolique. L'opération consista dans une incision le long du bord antérieur du sterno-mastoïdien des deux côtés et dans un curetage complet de tous les ganglions des deux triangles antérieurs. Ces incisions furent réunies par une autre passant sur la ligne médiane juste au-dessous de l'os hyoïde. La membrane thyro-hyoïdienne a été immédiatement divisée au-dessus du cartilage thyroïde, et l'épiglotte incisée transversalement, tout près de sa base. Après avoir agrandi l'incision à droite et à gauche, l'auteur ouvrit largement le pharynx, la tumeur a été saisie et attirée à travers l'incision et séparée de la langue à l'aide d'un bistouri et de pinces coupantes. La base de la langue et l'os hyoïde ont été réunis au cartilage thyroïde par des sutures au catgut épais. La plaie extérieure a été fermée par des sutures interrompues et rainée. Le malade guérit sans incidents. Pendant la première inzaine on dut l'alimenter avec une sonde œsophagienne. La glutition était impossible et toutes les tentatives pour le faire ire aboutissaient chaque fois à un violent accès de toux, par te, probablement, de la pénétration d'un peu de liquide dans

les voies respiratoires. Six mois se sont écoulés depuis l'opération et il n'y a à présent aucun signe de récidive.

Le Président a observé un certain nombre de ces cas. La méthode opératoire et l'incision adoptées par le Dr Lack sont excellentes et il félicite ce dernier de son succès.

M. de Santi constate que le grand point de l'opération est l'extirpation des ganglions cervicaux des deux côtés. Il est d'avis que non seulement dans la variété extrinsèque, mais aussi dans les cas de cancer intrinsèque, on doit toujours pratiquer l'ablation des ganglions cervicaux. C'est commettre une faute que de laisser ceux-ci, à moins qu'ils ne soient déjà pris dans les cas de carcinome intrinsèque circonscrit du larynx. On doit procéder ici exactement de la même façon que dans un cas de cancer du sein, où la règle est d'enlever tous les ganglions axillaires qu'ils soient engorgés ou non. Dans les carcinomes du larynx, un grand nombre de récidives ont lieu dans les ganglions qui avaient été laissés intacts au cours de l'opération.

Sir Felix Semon s'élève énergiquement contre les idées formulées par M. de Santi. Un pareil procédé est, selon lui, absolument inutile. L'opinion de M. de Santi n'est qu'un échelon, un acheminement vers la proposition extraordinaire du Dr John Mackenzie qui consiste à extirper totalement le larynx avec ses ganglions lymphatiques et tributaires aussitôt qu'on aura porté le diagnostic de cancer de cet organe. Quand un carcinome intrinsèque du larynx est opéré à temps, c'est-à-dire quand la tumeur est encore entièrement limitée au larynx, on n'a guère à craindre une récidive. C'est pourquoi il ne voit absolument aucune raison pour accepter en pratique le procédé préconisé par M. de Santi. Son expérience personnelle est déjà maintenant assez grande pour pouvoir parler de cette question avec une certaine compétence et il aurait tort d'écouter une telle proposition sans faire entendre une énergique protestation. Cependant cette protestation ne s'applique qu'à des cas où une thyrotomie suffit, mais non pas à ceux qui nécessitent une extirpation partielle du larynx ou même une opération plus grave.

M. Saint-Clair Thomson. — **Homme de quarante-huit ans atteint d'une tumeur (tuberculose?) de la corde gauche et qui, ayant été soumis à des injections de tuberculine il y a onze ans, est resté bien portant depuis** *(Man aged 48 with growth (tuberculoma?) ou left cord; was injecting with Tuberculin bleven years ago, and has remained well snice).*

Le malade a été traité par le Dr Heron, au Victoria Parx Chest Hospital, par des injections de tuberculine de Koch, aussitôt que celle-ci eut paru en 1893. Le résultat a été si satisfaisant que depuis cette date il se porte très bien malgré son métier peu hygiénique de boulanger. A l'heure actuelle, en dehors d'une légère matité

en avant, aux deux sommets, il n'existe dans les poumons aucun signe physique; pas de bacilles dans les crachats. Depuis un an, il est enroué, et le tiers antérieur de la corde gauche montre une tumeur sessile à surface irrégulière et unie. Il est difficile de dire si celle-ci est ulcérée ou tout simplement recouverte d'un épithélium desquamé. La corde se déplace librement et ne paraît pas infiltrée.

M. Beale s'est beaucoup intéressé autrefois à ce cas, car il a été un des premiers auxquels le Dr Horne a fait des injections de tuberculine. Il y eut une remarquable réaction et le patient qui présentait des lésions tuberculeuses manifestes est resté longtemps malade. Mais à présent et depuis sa guérison il travaille assidument à son métier; quant à l'affection laryngée qui persiste, M. Beale la considère, en raison de sa situation superficielle, comme un processus tuberculeux chronique de la corde vocale gauche. Les mouvements de celle-ci ne sont pas altérés. Il n'y a pas d'engorgement ganglionnaire et la surface est recouverte de croûtes sèches, de même que la paroi postérieure du pharynx. Si possible, il conseillerait d'enlever les croûtes et alors on trouverait peut-être au-dessous de celles-ci des lésions analogues à celles qu'on a pu voir dans le cas présenté aujourd'hui même par le Dr F. Semon.

M. H. J. Davis. — **Cas d'éternuement paroxystique** *(Case of severe paroxysme of sheezing).*

La malade, âgée de cinquante-deux ans, très anémiée, se présente à l'hôpital pour des accès d'éternuement paroxystiques d'un caractère violent. Elle raconte qu'elle éternue quarante ou cinquante fois et qu'une sécrétion aqueuse s'écoule abondamment de son nez. Au lieu de mouchoirs elle est obligée de se servir de grandes serviettes dont elle mouille cinq ou six dans une matinée. A l'examen du nez, on ne trouve rien en dehors qu'une légère turgescence, comme dans les cas de coryza aigu. On prescrivit du fer et des lotions alcalines. Huit jours après, la malade revint: elle allait très bien et racontait que le lendemain après avoir commencé le traitement l'irrigation a ramené une coccinelle de la fosse nasale droite. L'insecte a dû pénétrer dans le nez lors d'un récent séjour que la patiente avait fait à la campagne.

M. Cathcart. — **Un cas de paralysie du voile et de troubles de la parole d'origine diphtérique probable** *(Case of paralysis of soft palate and defective speech; origine diphteritic?).*

Le malade est un enfant de onze ans. Par suite de son trouble du langage, il a dû cesser de fréquenter l'école. Il ne peut prononcer

aucune consonne, excepté *m, n* et *b;* pour les autres, il leur substitue le son *Uh*". A l'âge de seize mois l'enfant eut la diphtérie, et la paralysie du voile qui est presque complète, date probablement de cette époque. Les liquides ont été autrefois régurgités par le nez, mais ils ne le sont plus depuis quelques années. Malgré la présence d'une grosse masse de végétations adénoïdes dans le naso-pharynx, la respiration est toujours nasale et jamais buccale et il n'existe aucun signe de surdité.

M. Brown Kelly croit qu'il s'agit dans ce cas non pas d'une parésie, mais d'une insuffisance palatine. Le cas est surtout intéressant parce qu'il est le premier de ce genre relaté dans ce pays. Il y a plusieurs années, il a observé un cas très prononcé d'insuffisance palatine et depuis il en a vu quatre autres. Dans la majorité de ces cas, la luette est bifide et la voûte palatine est ébréchée, c'est-à-dire que son bord postérieur est le siège d'une ouverture triangulaire. Dans ce cas-ci cependant, il n'existe pas d'entaille, et dans l'un des cinq cas de M. Kelly elle faisait également défaut. L'insuffisance que l'on suppose être occasionnée par l'attraction en avant du voile par suite de l'existence de l'entaille, n'est pas toujours due à cette cause. Dans ces cas-ci, à l'examen du naso-pharynx, le doigt n'est pas serré comme dans des conditions normales. La parole est atteinte à des degrés divers et il n'existe pas de troubles de la déglutition.

M. Waggett demande si dans le traitement de ces cas d'insuffisance palatine, qui, en somme, ne sont pas très rares, quelqu'un de ses confrères a employé des injections de paraffine afin de créer à la face postérieure du palais un coussinet dans le but de remédier à l'insuffisance de l'organe.

M. Scanes Spicer rappelle que la paraffine a été employée pour compléter l'opération de la division du palais; Gersuny en parle déjà dans sa première communication.

Sir Felix Semons dit qu'il a connaissance de l'emploi de paraffine en injections dans le voile du palais; il croit cependant qu'il est extrêmement difficile de déterminer la quantité exacte de la masse à injecter, et il craint que si l'on en injecte trop, le remède ne fasse plus de mal que l'affection elle-même.

M. Dundas Grant. — 1° **Cas de pharyngomycosis ayant envahi l'amygdale pharyngée** *(Case of pharyngomycosis involving the pharyngeal tonsil).*

K. D..., âgée de dix-sept ans, se plaignait d'abondantes mucosités dans le nez et la gorge et de la présence de points jaunes sur les amygdales qu'elle avait notés il y a trois semaines.

A l'examen on trouva sur les amygdales des points typiques de pharyngomycosis. La rhinoscopie postérieure montra une petite masse ronde de végétations adénoïdes sur lesquelles étaient

implantées des taches blanc jaunâtre. Il en existait d'autres sur les amygdales.

2° **Cas de pharyngomycosis ayant envahi la face laryngée de l'épiglotte** *(Case of pharyngomycosis involving the laryngeal surface of the epiglotte).*

M. W. P..., âgé de quarante-neuf ans, vint consulter l'auteur, le 17 octobre 1903, pour une sensation d'âpreté à la base de la langue et des taches blanches dans la gorge. Il y a trois ans, il avait déjà noté une tache, mais leur nombre n'a augmenté que dans l'espace des six dernières semaines. A l'examen, on trouva une grande quantité de taches typiques sur les amygdales et la base de la langue et un certain nombre, plus petites, à la face laryngée de l'épiglotte. M. Grant présente le cas parce que la présence de mycosis à la face laryngée de l'épiglotte est un fait extrêmement rare et son cas lui parait unique dans son genre.

Dr Trivas.

REVUE GÉNÉRALE ET ANALYSES

BOUCHE ET PHARYNX BUCCAL

Tuberculose des amygdales comme porte d'entrée de la tuberculose, par le Dr Koplick, de New-York.

La tuberculose primitive de l'amygdale est rare. Cas de Friedmann : enfant de seize mois. D'autres auteurs ont relaté des cas de tuberculose de l'amygdale accompagnée d'adénite cervicale. Dans un cas de Rudge, la tuberculose avait secondairement déterminé une tumeur blanche cervicale secondaire. Dans d'autres observations, l'affection amygdalienne avait déterminé une tuberculose miliaire aiguë ou été le point de départ d'une tuberculose pulmonaire chronique. La tuberculose secondaire de l'amygdale commune. Dans les deux formes, il y a presque tours polyadénite cervicale. L'auteur rapporte un cas qui paraît primitif :

Enfant, âgé de quinze mois, fils unique. Père et mère n portants. L'été dernier, l'enfant vécut avec son grand-

père qui était tuberculeux. Au mois de novembre 1902, amygdalite. Koplik vit le petit malade pour la première fois en janvier 1903. Stridor congénital; hypertrophie des amygdales, surtout à gauche, où il existait un ulcère jaunâtre, qu'on aurait pu confondre avec une pseudo-membrane. Il y avait des végétations adénoïdes. Ni bronchite, ni lésion pulmonaire. Polyadénite à l'angle de la mâchoire, pas ailleurs. On enleva les amygdales et les végétations. L'adénite augmenta. L'ulcère reparut à gauche quatre semaines après l'opération. Des frottis permirent de constater la présence du bacille de Koch. 10 mars, l'enfant pesait 19 livres. Les ganglions furent enlevés des deux côtés, ainsi que l'amygdale gauche. On y trouva de nombreux bacilles. Quinze jours après, l'enfant se portait très bien. Mais deux semaines plus tard, il se mit à maigrir. Il avait perdu 3 livres. La base du poumon droit était mate. Trois semaines après, il mourait avec les signes de tuberculose laryngée et pulmonaire droite.

2° Fillette de douze ans; père mort? mère en bonne santé. Quatre autres enfants. Un autre enfant, plus jeune, est délicat. Un an auparavant d'être vue par Koplik, scarlatine, puis diphtérie. Il y a trois mois, adénite angulaire gauche, grosse aujourd'hui comme une noix. Rien au poumon ni aux amygdales. L'enfant pèse 35 kil. 500. Les ganglions furent enlevés et contenaient le bacille de Koch. Six mois plus tard, la fillette se portait bien.

Dans cette observation, l'auteur fait jouer un rôle aux amygdales, quoiqu'il ait dit plus haut « qu'elles étaient normales en volume et en apparence; *normal in size and appearance* ». Ce sont elles qui ont été la porte d'entrée de l'infection lymphatique. Il en est de la tuberculose comme de la septicémie et de la diphtérie. D'après Coherheim et Orth, la tuberculose est surtout due à l'ingestion de viandes contaminées. Comment le bacille va-t-il de la surface à l'intérieur de la glande? Il est difficile de le dire. Dans une observation, chez un enfant mort de méningite tuberculeuse, on trouva à l'autopsie des bacilles dans l'amyg

dale gauche qui avait paru saine durant la vie. Les ganglions cervicaux du même côté étaient aussi tuberculeux. Les poumons étaient atteints de tuberculose miliaire aiguë. Les ganglions cervicaux avaient certainement subi la première atteinte de l'infection, qui provenait certainement de l'amygdale. *(The Amer. Journ. of the Med. Sciences*, novembre 1903.)

Dr KAUFMANN.

Les grenouillettes, par le Dr ABADIE.

L'auteur donne tout de suite la définition de la maladie : c'est un kyste congénital du plancher buccal. Les grenouillettes se subdivisent en *sublinguale* et *sus-hyoïdienne*. La symptomatologie de la première est presque toujours la même : début insidieux; quand il existe de la gêne de la parole ou de la déglutition, la tumeur existe déjà. Elle siège entre l'arcade dentaire et la base de la langue, sur le plancher buccal. D'abord unilatérale, elle peut dépasser plus tard la ligne médiane. Légèrement transparente, d'un gris rose ou bleuâtre, elle est recouverte par la muqueuse buccale mobile sur elle. Tumeur indolore et fluctuante. A la ponction, liquide filant, visqueux, légèrement opalin, comparable à du blanc d'œuf. Le canal de Wharton est perméable. D'après les travaux récents, on peut distinguer deux types essentiels de grenouillettes sublinguales : la première a un épithélium discontinu, formé de cellules cubiques ou polygonales; une couche embryonnaire absolument constante; une couche de tissu conjonctif avec des fibres musculaires striées; la deuxième possède un épithélium cilié.

Quant à la pathogénie, on peut, d'après les travaux de Suzanne, admettre une dégénérescence muqueuse des acini glandulaires dans la grenouillette commune vraie. Il existe une sclérose très intense; les éléments glandulaires s'atrophient; ils dégénèrent par altération muqueuse et il en résulte une vaste poche kystique. D'après Imbert et Jeanbrau, il s'agit d'un kyste congénital du plancher de la bouche. Or, Cunéo et Veau ont démontré que la grenouillette se développe aux dépens de débris épithéliaux qui

restent inclus dans la profondeur lors de la fermeture du sillon paralingual externe.

Quant à la grenouillette à cils vibratils, d'après Neumann, il s'agirait d'un reste du canal de Bochdalek. Cunéo et Veau admettent la même inclusion de l'épithélium du plancher, qui est cilié à un stade donné de son développement. Le diagnostic de la variété ne peut se faire que sous le microscope. Le diagnostic nosologique est à faire avec un abcès du tissu cellulaire du plancher de la bouche, une tumeur sanguine érectile, un lipome sublingual, un abcès froid du plancher, un kyste hydatique, un kyste dermoïde. Le seul traitement est l'extirpation totale.

La *grenouillette sus-hyoïdienne* est très souvent consécutive à la sublinguale. C'est une tumeur latérale, en arrière du rebord maxillaire, ovoïde, de limites peu nettes, fluctuante. Elle est aussi d'origine congénitale. Diagnostic à faire avec lipome, kyste hydatique, abcès froid, kyste dermoïde. L'extirpation est encore la véritable intervention de choix *(Gaz. des hôpit.*, 14 nov. 1903.) Dr KAUFMANN.

A propos de la pathogénie de la grenouillette sublinguale commune, par les Drs CUNÉO et VEAU.

Les auteurs, en réponse à l'article du Dr Abadie paru le 14 novembre 1903 dans la *Gazette des hôpitaux*, persistent à croire que l'origine la plus vraisemblable de la grenouillette sublinguale commune doit être cherchée dans les débris des sillons paralinguaux et plus particulièrement du paralingual externe *(Gaz. des hôpit.*, 3 décembre 1903.)

Dr KAUFMANN.

LARYNX ET TRACHÉE

De la valeur curative de la trachéotomie dans la tuberculose du larynx chez les enfants et les femmes enceintes *(Ueber den Heilwert der Tracheotomie bei der Kehlkopftuberkulose, insbesondere der Kinder und der Schwangeren)*, par M. HENRICI.

On sait les divisions qui existent dans le camp des laryngologistes relativement à la valeur thérapeutique de la trachéotomie dans la tuberculose du larynx. Tandis que les uns se montrent enchantés de ses effets curatifs, d'au-

tres ne voient en elle qu'un moyen tout simplement palliatif, et d'autres encore une intervention d'urgence dans des cas de sténose menaçant directement et immédiatement la vie.

Il en est probablement de la trachéotomie comme de tout autre moyen de traitement de n'importe quelle affection : la tuberculose laryngée étant une maladie à phases multiples, à évolution complexe, le traitement dont elle est justiciable varie nécessairement d'un moment à l'autre, et chacun des moyens de traitement en usage donnera des résultats plus ou moins satisfaisants si, au lieu d'être appliqué indifféremment dans tous les cas, il tire ses indications non seulement des particularités de l'état local, mais encore de l'ensemble de l'état général.

L'auteur doit à la trachéotomie des résultats très favorables dans 4 cas de tuberculose laryngée, dont 3 concernant des enfants et 1 une femme enceinte. Nous résumerons brièvement ces cas, à titre de contribution à l'étude des indications de la trachéotomie dans la maladie en question.

Dans le premier cas, il s'agissait d'une fillette, âgée de onze ans, de constitution assez faible, atteinte de tuberculose des ganglions cervicaux et des articulations du genou, et chez laquelle, malgré l'état apparemment sain des poumons, survinrent des lésions tuberculeuses du larynx, ulcérations et granulations de la corde vocale droite, tuméfaction de la paroi postérieure du larynx.

Le traitement endolaryngé à l'acide lactique resta sans résultat, et, à un moment donné, il se produisit une sténose laryngée tellement grave qu'on a été obligé de pratiquer la trachéotomie d'urgence, dont les effets dépassèrent toute attente puisque, à partir de ce moment, on put voir non seulement les phénomènes locaux s'atténuer, mais encore l'état général s'améliorer, et, deux ans après cette intervention, et sans avoir subi dans cet intervalle un traitement endolaryngé quelconque, la petite malade avait le larynx et les poumons parfaitement sains.

La deuxième malade était également une fillette de onze

ans, exempte de lésions pulmonaires. La luette, le pilier antérieur droit et la voûte du palais étaient parsemés de petites saillies nodulaires, entre lesquelles on apercevait des ulcérations superficielles, irrégulières, gris blanchâtre. Le pilier antérieur gauche présentait une perte de substance, et une ulcération assez profonde et étendue existait au niveau de la moitié droite du bord libre de l'épiglotte. La bande ventriculaire droite était tuméfiée et cachait complètement la corde vocale sous-jacente.

Au point de vue du diagnostic, on avait hésité entre la syphilis et la tuberculose; mais l'iodure de potassium, administré pendant plusieurs semaines, n'ayant donné aucun résultat, on excisa toute la partie ulcérée de l'épiglotte et on traita les autres lésions à l'acide lactique; mais l'état local, au lieu de s'améliorer, ne fait que s'aggraver; il survient de la dyspnée, et chaque intervention provoque un accès de suffocation. On se décide alors à pratiquer la trachéotomie.

Neuf mois après cette dernière intervention, le larynx était guéri et présentait l'aspect suivant : la moitié droite de l'épiglotte fait totalement défaut. La plaie consécutive à l'excision de la partie ulcérée de cet organe est guérie. La paroi postérieure du larynx présente un très léger épaississement; les cordes vocales sont visibles et présentent une mobilité normale; la muqueuse du larynx présente partout un aspect normal, nulle trace d'ulcération; la surface du voile du palais est lisse, sans nodules, ni ulcérations, ni cicatrices.

L'examen des poumons révèle des signes d'induration très légère au niveau des deux sommets.

Il faut ajouter que, dans le cas dont il s'agit, le traitement à l'acide lactique a été continué après la trachéotomie; mais l'auteur lui refuse une part quelconque dans les effets obtenus, attendu que le même traitement s'est trouvé absolument inefficace avant la trachéotomie.

Le troisième malade était un garçon âgé de treize ans, à lésions pulmonaires très légères et dont les lésions laryngées étaient très avancées. Comme dans les deux cas pré-

cédents, la trachéotomie a été suivie, au bout de huit mois, d'une guérison complète, sans aucun concours du traitement endolaryngé qui, avant la trachéotomie, s'était montré complètement impuissant à arrêter la marche des lésions.

Le quatrième cas concerne une femme de quarante et un ans, enceinte de huit mois, et qui présentait des lésions tuberculeuses laryngo-pulmonaires très avancées. Elle avait de fréquents accès de dyspnée et, à un moment donné, on a été obligé de pratiquer la trachéotomie d'urgence. L'opération n'a exercé aucune influence sur l'état local, mais l'état général s'est sensiblement amélioré à sa suite, et la malade a pu passer un mois dans les conditions à peu près supportables. Elle est morte d'une hémoptysie foudroyante qui ne pouvait certainement pas être mise sur le compte de la trachéotomie. (*Archiv f. Laryngol.*, XV, 2, 1904.)

Dr S. Jankelevitch.

Tuberculose hypertrophique du larynx *(Hypertrophic tuberculosis of the larynx)*, par le Dr Clement Theisen, d'Albany.

Homme de quarante ans, allemand, vient consulter l'auteur, en février 1901, pour raucité de la voix qui existe depuis un an. Pas d'antécédents de tuberculose dans la famille. Pas de syphilis. Il pesait 175 livres et en avait perdu 5 durant les derniers six mois. Aphonie presque complète. Bon appétit, pas de sueurs nocturnes. Rien aux poumons. Des bacilles dans les crachats furent découverts par le Dr Roorke. Rien dans le nez, le naso-pharynx ni le pharynx. Laryngoscopie : la muqueuse est rouge, épaississement de l'espace inter-aryténoïdien. Les deux aryténoïdes sont épaissis et infiltrés, surtout le gauche; de même les cordes vocales, principalement la gauche. Les bandes ventriculaires sont augmentées de volume. Rien à l'épiglotte ni dans la région sous-glottique. Pas d'ulcération. Le malade t vu par plusieurs spécialistes qui, ignorant la découerte bactériologique des crachats, ne se rallièrent pas diagnostic de Theisen. Les uns parlèrent de pachyder..e. L'un d'eux pourtant déclara que l'on pouvait bien se ›uver en présence d'une tuberculose laryngée primitive.

La maladie empira et la mort survint le 4 août 1901 de tuberculose pulmonaire et laryngée bien avérée.

Comment peut-on différencier la pachydermie de la tuberculose? Dans la première, il y a toujours une dépression sur la surface du nodule causée par le nodule de la corde vocale opposée. Cliniquement, la pachydermie est le résultat d'une laryngite chronique chez les alcooliques, les vieux fumeurs. La tuberculose verruqueuse peut être mise en avant, quand il y a hyperplasie circonscrite des bandes ventriculaires ou d'une autre partie du larynx, quand on ne se trouve pas en présence d'un fumeur ou d'un alcoolique, quand la syphilis n'est pas en cause, qu'il n'y a pas de dépression nodulaire et qu'on peut éliminer tous les autres facteurs d'une laryngite chronique. En face d'un carcinome, la difficulté est plus grande encore. Le carcinome dérive souvent de la pachydermie, d'après Fraenkel. L'hyperplasie générale ou circonscrite de certaines parties du larynx est caractéristique de la tuberculose verruqueuse, ainsi qu'on le voit dans d'autres parties du corps. La tuberculose intestinale n'est-elle pas souvent polypoïde et papillomateuse? (Pilliet.)

L'auteur propose la classification suivante : 1° cas où les tissus sont franchement hypertrophiés, ou verruqueux, sans ulcérations; 2° tumeurs sans lésions de la muqueuse, d'origine souvent ventriculaire (Avellès), pédiculées ou non. Dans la première catégorie, l'auteur rapporte les cas de Mackenzie, de Foa, de Lermoyez, de Doléris, de Schnitzler, etc. A la seconde classe appartiennent les cas de Billroth, de Panzer, Cork Bronner, etc. Theisen rappelle le travail d'Avellès qui rapportait 13 cas personnels, celui de Gouguenheim et Tessier. La tuberculose verruqueuse du larynx peut être primitive. Mais l'auteur n'admet que le cas de Fraenkel, qui fut vérifié par l'autopsie. Le diagnostic histologique devra être fait, diagnostic qui souvent hésitera avec le sarcome, le rhino-sclérome. Mais ce dernier n'existe que dans certains pays. Il faudra éliminer le lupus la syphilis, le sarcome, le carcinome. Dans le lupus, l'épi-

glotte est en général atteinte. Au microscope, on trouve des nodules pâles, élevés, quelquefois ulcérés à leur sommet. Ces ulcères alternent avec des cicatrices voisines. Le diagnostic avec la syphilis est très difficile. Le traitement seul parfois pourra lever le doute. En général, le microscope révèle surtout un tissu de granulation qui s'ulcère rapidement. Même processus dans le granulome et la gomme. Le siège principal de la tuberculose laryngée verruqueuse est, par ordre de fréquence, les cordes vocales, les ventricules, les bandes ventriculaires, l'épiglotte, les aryténoïdes, la commissure antérieure. Quant au traitement, il doit surtout être hygiénique et climatique. Mieux vaut un bon climat que le meilleur traitement dans un mauvais climat. (*The Amer. Jour. of the med. Sciences*, novembre 1903.)

Dr KAUFMANN.

OREILLES

Méningite cérébro-spinale aiguë, consécutive à une otite moyenne grippale; guérison complète par les ponctions lombaires, par le Dr MALJEAN.

Jeune homme de vingt et un ans, atteint d'otite moyenne gauche en février 1903. Celle-ci semble guérie le 6 mars. Le 10 mars, céphalalgie et vomissements. Entre à l'hôpital le 11. La pression au niveau de l'antre gauche est douloureuse. Le 13, signe de Kernig. Le 16, l'état s'aggrave; raideur de la nuque et du dos; troubles de la vision. Du 17 au 25, mêmes symptômes avec aggravation de l'état général. Le 25, première ponction; le 27, deuxième ponction; le 30, troisième ponction de 25 centimètres cubes comme la première. L'amélioration va en augmentant. Le 15 avril, le malade se lève, et sort le 15 mai. A la première ponction, nombreux leucocytes polynucléaires, quelques lymphocytes. A la troisième ponction, nombreux lymphocytes, peu de ynucléaires. Il n'est pas nécessaire qu'il y ait une lésion térielle du rocher, ni une perte de substance osseuse r qu'il y ait infection méningée. Celle-ci peut se faire voie lymphatique.

uand il existe une vieille otorrhée, compliquée de carie

du rocher, il faut agir chirurgicalement, tout en usant des ponctions lombaires comme moyen complémentaire. Mais quand il n'y a que méningite séreuse, la ponction seule peut suffire. Témoin le cas de Lécène, celui de Broca et Laurens, où une intervention chirurgicale était nécessaire; mais l'abcès cérébral probable n'existait pas. Seul, le liquide céphalo-rachidien fut évacué par les ponctions intra-cérébrales. Ce qui amena une décompression salutaire et curatrice. (*Ann. des mal. de l'oreille, du larynx, du nez et du pharynx*, oct. 1903.) **Dr Kaufmann.**

Le stéthoscope double *(Das Doppelhörrohr)*, par le Dr Hecker, de Wissembourg.

Le Dr Heermann, de Posen, décrivit dans la *Deutsche medicinische Wochenschrift* (n° 14, 1903) un nouveau stéthoscope double qui consistait en ce qu'à l'instrument ordinaire un tube était ajouté pour l'autre oreille.

L'auteur déclare qu'il se sert depuis plus de vingt ans d'un stéthoscope double qu'il a fait construire à Strasbourg. Cet instrument offre, sur le similaire d'Heermann, cet avantage que le tube de caoutchouc s'insère très près de l'extrémité inférieure du stéthoscope et selon un angle très aigu, ce qui permet d'entendre mieux les sons transmis et de n'avoir pas de bruits surajoutés, provenant de l'extérieur ou de l'instrument, comme dans celui d'Heermann, où le tube fait avec le conduit du stéthoscope un angle qui atteint presque 45°.

De plus, Hecker a fait fabriquer la petite extrémité en corne, de sorte que cette extrémité, dont les bords sont fins et polis, peut se placer très facilement sur des points du corps d'accès difficile pour les instruments ordinaires comme la région claviculaire, et qu'il peut être tenu très propre avec beaucoup de facilité. (*Deuts. med. Wochens.*, n° 45, 5 nov. 1903, p. 834.) **H. Bichelonne.**

Le Gérant : R. Chaigneau.

Bordeaux. — Impr. G. Gounouilhou, rue Guiraude, 11.

25e ANNÉE. N° 22. 28 MAI 1904.

REVUE HEBDOMADAIRE
DE
LARYNGOLOGIE, D'OTOLOGIE
ET DE RHINOLOGIE

SUR UN CAS DE SYNDROME LABYRINTHIQUE HYSTÉRIQUE[1]

Par le Dr **André BOUYER fils**, de Cauterets,
Ex-interne des Hôpitaux de Bordeaux.

L'observation que nous venons relater apporte un complément clinique à nos études antérieures sur certaines manifestations auriculaires de l'hystérie[2].

Nous avions déjà décrit l'Algie névropathique de la mastoïde s'associant à une affection inflammatoire de l'oreille moyenne pour simuler une mastoïdite, ou s'entourant même d'un véritable cortège de troubles cérébraux pour constituer le tableau de pseudo-complications encéphaliques otogènes. Dans ce cas particulier, nous allons la rencontrer intimement unie à une forme d'hémisurdité hystérique qui donne l'illusion presque complète de l'existence d'une lésion labyrinthique.

1. Travail communiqué à la Société française de laryngologie, mai 1904.

2. Algies hystériques de la mastoïde (pseudo-mastoïdites) en collaboration avec le Dr Liaras (*Rev. hebdom.*, 1901).
Pseudo-vertige de Ménière et algie mastoïdienne hystériques associés (*Rev. hebdom.*, 1901).
Troubles cérébraux d'apparence otogène chez des malades porteurs d'algies mastoïdiennes hystériques (*Rev. hebdom.*, 1903).
Otite scléreuse et algie hystérique associées (Soc. de méd. de Bordeaux, nov. 1904).

Il s'agit d'une jeune fille de vingt-deux ans, appartenant au service hospitalier de M. Pitres, venue ces temps derniers à la clinique otologique de M. Moure et que nous avons pu observer et suivre, grâce à la bienveillance de ces deux Maîtres. Son histoire, jusqu'ici, est celle d'une hystérique ordinaire. Elle nous offre l'hérédité spéciale de la névrose, à la fois toxi-infectieuse et névropathique (mère sujette à des crises nerveuses, morte tuberculeuse; père éthylique). Elle en réunit les causes prédisposantes (série d'infections, rougeole, diphtérie, érysipèle, survenues successivement à la période de croissance) et les causes occasionnelles enfin, un gros chagrin provoquant à quinze ans, au moment d'une puberté tardive et critique, la première grande attaque hystérique. De cette période à l'époque actuelle, rien de spécial à noter si ce n'est une série de crises nerveuses qui l'ont conduite dans le service de M. Pitres en décembre dernier. Elle exerce le métier de colorieuse de capsules métalliques, ayant ainsi une double prédisposition professionnelle à l'intoxication saturnine, mais nous n'en avons retrouvé chez elle aucune trace pouvant expliquer dans une certaine mesure la pathogénie des accidents actuels dont voici la description clinique et chronologique.

Il y a environ un mois, la malade est brusquement prise un matin au réveil d'une douleur des plus vives dans l'oreille gauche. L'interne du service de M. Pitres, M. Galtier, procède, avant la visite de son chef, à un premier examen. Il découvre une apophyse mastoïde extrêmement sensible à la plus légère pression et même au plus léger effleurage. Il contrôle l'audition et trouve, au grand étonnement de la malade elle-même, une surdité complète de cette oreille gauche. Il eut à ce moment l'impression très légitime qu'il pouvait s'agir chez elle d'une affection aiguë de l'oreille moyenne, compliquée de mastoïdite, et c'est dans ces conditions qu'elle fut dirigée aussitôt à la clinique otologique.

L'interrogatoire ne révélait aucun commémoratif auricu-

laire, aucune affection d'oreille antérieure, même du jeune âge. L'examen fonctionnel décelait d'abord une orientation parfaite de la direction des sons, mais aucun bruit extérieur n'était entendu par l'oreille gauche. Sons aigus ou graves du sifflet de Galton, voix haute ou chuchotée, tic-tac de la montre, n'étaient point perçus, mais, fait intéressant à noter, il se produisit, à un certain moment, une perception très nette, mais très courte de la voix parlée. La perception cranienne était supprimée dans tout le côté gauche. Le Rinne se latéralisait d'une manière complète à droite. La douleur mastoïdienne présentait tous les signes de l'algie hystérique de cette région. Elle était diffuse, superficielle s'étendant même au delà de l'apophyse, sans points électifs spéciaux au niveau de l'antre ou de la pointe, mais, fait particulier, la sensibilité à la piqûre n'était point perçue. C'est qu'en effet la mastoïde était englobée dans une hémianesthésie complète des muqueuses et de la peau de tout le côté gauche, à laquelle échappaient seuls le tympan et la partie osseuse du conduit auditif, qui gardaient leur sensibilité normale. Il existait, en outre, une hémianesthésie sensorielle du goût et de l'odorat. Ajoutons que l'examen complémentaire de l'œil n'indiquait aucun trouble fonctionnel de la vision; à noter cependant le rétrécissement du champ visuel, dans sa plus extrême limite, de l'œil gauche.

Voilà ce que révélait le premier examen de la malade à la clinique otologique. Dans la suite, ces accidents persistèrent, sans changements, et, trois ou quatre jours plus tard, la malade éprouva, à plusieurs reprises, des crises paroxystiques de bruits subjectifs auriculaires à gauche, sous forme de sifflets de locomotive qui s'accompagnaient d'un état vertigineux avec vomissement et propulsion à une chute latérale uche.

1. Pitres prescrivit, avec une mise en scène toute spéciale, injections d'eau bouillie dans le conduit, traitement qui, la circonstance, était purement suggestif. Sous cette

influence, le vertige et les bourdonnements disparurent rapidement, mais la surdité, quoique maintenant très incomplète, persiste encore. La malade, actuellement, a quitté l'hôpital; nous ne l'avons plus revue, mais nous avons appris par notre excellent confrère le Dr Galtier qu'elle commençait à entendre au moment de son départ une montre à sonnerie.

En résumé, l'observation que nous venons de relater pourrait ainsi se schématiser : jeune fille franchement hystérique, prise brusquement d'une vive douleur mastoïdienne et d'une surdité unilatérale complète à laquelle viennent s'adjoindre du vertige et des bourdonnements. Cette synthèse clinique, dans laquelle nous retrouvons le syndrome de Ménière au complet, nous donne l'illusion parfaite du tableau symptomatique d'une affection de l'oreille interne. En réalité, l'Hystérie est seule en cause, et, en étudiant isolément chacun de ces symptômes, nous allons essayer de faire ressortir leurs particularités intéressantes et leur nature purement névropathique.

A. Surdité.

La *surdité* porte en elle la marque de la névrose. Elle est soudaine dans son apparition, unilatérale et totale de ce côté dès le début, globale pour ainsi dire. La transmission aérienne et la transmission osseuse sont complètement abolies, alors que l'oreille nous apparaît absolument saine à l'examen objectif. Elle coïncide de plus avec une hémianesthésie sensitive des téguments, et sensorielle du goût et de l'odorat. C'est là un caractère essentiel qui nous permet de la considérer comme une hémianesthésie auditive, et, de ce fait, comme un simple accident hystérique bien connu et déjà relaté. Elle présente cependant, dans ce cas particulier, une allure spéciale qui la recommande à l'attention de l'otologiste.

1° Cette hémisurdité s'est totalement suspendue à un certain moment d'une manière très éphémère, mais aussi très

complète. En procédant à l'examen fonctionnel de l'oreille, nous l'avons vue disparaître entièrement durant un court instant; c'est là un phénomène déjà signalé; Gellé fils (Société française d'otologie, 1898), rappelant que l'attention peut, chez certains sujets hystériques, ramener la sensibilité dans une région tégumentaire anesthésique, étend cette explication à une anesthésie sensorielle, l'auditive en particulier, supposant que la volonté est capable de secouer momentanément la torpeur du nerf acoustique.

2° Le tympan et la partie osseuse du conduit de cette oreille frappée d'hémianesthésie auditive ont gardé leur sensibilité normale, et cela au milieu d'une hémianesthésie sensitive des téguments. C'est encore un nouveau fait clinique qui contredit d'une manière éclatante la règle formulée par Walton, qui prétendait toujours rencontrer une concordance entre l'hypoesthésie ou l'anesthésie sensorielle acoustique et l'hypoesthésie ou l'anesthésie sensitive du conduit et du tympan. Le professeur Pitres, dans ses magistrales leçons sur l'hystérie (1891), s'était déjà élevé contre une conclusion aussi formelle, érigée presque en loi. Tout récemment encore, Chavanne, dans son travail sur « l'oreille et l'hystérie », infirmait par l'apport de nombreuses observations cette opinion par trop absolue de Walton.

B. Douleur de l'apophyse.

La *douleur de l'apophyse* est également une manifestation de la névrose. C'est une de ces algies hystériques de la mastoïde que nous avons décrites en collaboration avec le Dr Liaras sur l'inspiration de M. Moure, en même temps que Chavanne sur l'inspiration de M. Lannois. Elle en a le début brusque, localisation diffuse et superficielle sur les téguments, de te la mastoïde, sans points électifs spéciaux au niveau de tre et de la pointe. Elle en présente l'acuité douloureuse, is avec un caractère spécial de dissociation de sensibilité nous n'avions pas encore rencontré dans nos observa-

tions déjà nombreuses. La région est anesthésique à la piqûre. Elle n'échappe pas ainsi à l'hémianesthésie complète; en revanche, la sensibilité tactile est essentiellement hyperesthésiée, car le moindre frôlement détermine une douleur exquise qui fait pour ainsi dire tressaillir la malade.

C. Vertige et Bourdonnements.

Le *vertige* et les *bourdonnements*, qui sont venus se surajouter au tableau clinique, constituent encore une manifestation bien curieuse de la névrose. Unis à la surdité, ils nous présentent le syndrome de Ménière réalisé au complet chez cette malade. Rapprochant dans ce groupement les résultats de l'examen fonctionnel de l'oreille, qui nous avait décelé une perception ostéo-tympanique totalement abolie, nous avons la représentation classique d'une affection de l'oreille interne. Le vertige lui-même revêt l'aspect ordinaire du vertige labyrinthique. Il est venu par crises s'accompagnant de vomissements et d'une propulsion à une chute latérale. Malgré cette simulation si précise, si exacte en apparence, nous retrouvons cependant les contrastes, les contradictions et les oublis qui sont la marque propre et distinctive de l'hystérie. Si, en effet, nous voulons supposer l'existence d'une lésion organique, ce n'est pas à une labyrinthite que nous pouvons songer, pour les raisons suivantes : les commémoratifs de l'oreille sont négatifs; la malade jusqu'ici n'a jamais présenté de suppuration de l'oreille; il ne peut, actuellement encore, en être question, car l'examen objectif ne décèle aucune affection inflammatoire auriculaire. Seule, une hémorragie brusque du labyrinthe pourrait être soupçonnée, mais il nous manque un gros symptôme, l'ictus, que nous ne retrouvons pas dans toute l'histoire de cette malade. Il est, d'ailleurs, facile de désagréger par l'analyse clinique ce syndrome de Ménière de notre observation. Un de ses facteurs les plus importants, la surdité, est de nature franchement hystérique comme nous venons

de le voir. Les deux autres, vertige et bourdonnements, partagent la même origine névropathique. Leur prompte disparition confirme ce diagnostic.

Ce nouveau cas de syndrome labyrinthique de nature névropathique mérite d'être rapproché de ceux que nous avons déjà relatés longuement dans nos études antérieures des algies de la mastoïde[1]. Nous avons, en effet, raconté l'histoire de deux malades ayant présenté ces mêmes accidents.

La première nous offrait, au complet, l'aspect symptomatique fonctionnel du vertige de Ménière avec son début brusque, le sifflement, la chute initiale, le vomissement. Dans la suite, ces phénomènes persistaient avec des périodes de répits et de paroxysmes, s'accompagnant de crises intermittentes de surdité ou tout au moins d'hypoacousie et d'un véritable état de mal vertigineux. Chez cette malade l'hystérie était discrète et insidieuse et ne se révélait par aucun stigmate bien accusé, à part le rétrécissement du champ visuel. L'allure seule de ces accidents, *la présence de l'algie mastoïdienne,* les contradictions de l'examen fonctionnel de l'audition, l'absence de toute lésion ancienne ou récente de l'oreille moyenne permettaient d'incriminer la névrose.

La seconde malade présentait un tableau clinique beaucoup plus complexe. Il s'agissait d'une jeune fille de vingt-deux ans qui venait à la clinique de M. Moure pour une céphalée et une douleur de la mastoïde des plus pénibles, accusant en outre de la surdité, des crises violentes et paroxystiques de vertige avec vomissements. A tous ces signes fonctionnels et généraux s'opposaient ou plutôt se joignaient des lésions otiques bien caractérisées. Il y avait une otorrhée double très ancienne, se réchauffant d'un côté et s'étant éteinte de l'autre après avoir provoqué la formation d'un

1. Troubles cérébraux d'apparence otogène chez des malades porteurs d'algies hystériques de la mastoïde (*Rev. hebdom.*, mai 1903).

volumineux cholestéatome qui, à lui seul, avait fait un évidement pétro-mastoïdien complet. Il existait bien quelques contradictions dans l'examen fonctionnel de l'oreille. Il y avait certainement quelques stigmates d'hystérie, mais le problème de diagnostic n'en était pas moins des plus difficiles à résoudre, et à la possibilité de l'existence d'une complication cérébelleuse se joignait l'hypothèse très légitime d'une incursion du cholestéatome dans le labyrinthe. M. Moure, malgré tout, soupçonna le rôle de la névrose dans la pathogénie de ce tableau clinique, et il dirigea la malade dans le service de M. Pitres qui lui imposa le port continuel de lunettes à verres violets. Brusquement, comme par enchantement, on vit se produire une atténuation progressive et très rapide du vertige et de la céphalée, qui disparurent d'ailleurs complètement au bout de quelques jours. La guérison fut complète et s'est maintenue depuis.

La rapide synthèse que nous venons d'établir de tous ces faits nous permet de déduire: 1° *qu'il existe bien un syndrome labyrinthique de nature hystérique;* 2° *que ce syndrome, avec ses mêmes facteurs symptomatiques et sa même nature névropathique, peut créer des situations cliniques dissemblables et des alternatives de diagnostic variables.* Le commémoratif d'une affection de l'oreille, ou au contraire son absence absolue dans le présent ou le passé de ces malades, pose les éléments du problème à résoudre. Chez les uns, l'Hystérie simule de toutes pièces; chez les autres elle se dissimule sous un substratum organique. Ainsi s'établissent deux catégories et deux types de malades bien différents au point de vue clinique.

Dans la première catégorie, la Névrose à elle seule imite et reproduit l'aspect fonctionnel d'une lésion de l'oreille interne. Elle crée avec l'algie mastoïdienne la douleur qui attire l'attention vers cet organe. Elle groupe ensuite autour d'elle les symptômes labyrinthiques, la surdité, le vertige, le bour-

donnement, le vomissement. C'est le cas de nos deux premiers sujets. Le diagnostic dans ces deux exemples d'hystérie pure est relativement facile et se cantonne pour ainsi dire dans le domaine médical. La présence de l'Algie est véritablement pathognomonique de la névrose, grâce aux caractères spéciaux que nous lui avons reconnus et qui lui assignent une place importante dans la séméiologie auriculaire. Dans les cas où la diathèse hystérique est discrète, nous pouvons même hautement affirmer qu'elle constitue à elle seule un stigmate essentiel. De plus, les résultats négatifs de l'examen objectif de l'organe, les fréquentes contradictions qui se retrouvent dans l'examen de l'audition, assurent la reconnaissance de la nature de la symptomatologie en cours d'évolution.

Dans une deuxième catégorie de ces faits cliniques, la Névrose crée le syndrome labyrinthique, mais le surajoute à une affection de l'oreille moyenne actuelle, récente ou ancienne, qui pourrait à elle seule le légitimer et le produire. Nous venons d'en résumer brièvement un exemple typique en rappelant cette observation de cholestéatome que nous avons plus longuement exposée dans la *Revue hebdomadaire* de mai 1903. Ce sont là les cas les plus intéressants, surtout parce qu'ils sont les plus complexes et qu'ils portent en eux un diagnostic chirurgical vraiment déconcertant et troublant. Au moment où le diagnostic des labyrinthites avec leur traitement opératoire est à l'ordre du jour, de pareils faits sont bien d'actualité et méritent d'être relatés. L'otologiste doit être prévenu de ces surprises et de ces simulations de la Névrose. C'est dans ce simple but que nous venons modestement apporter ces documents à l'histoire de l'Hystérie de l'oreille.

COMPTE RENDU
DE LA
SOCIÉTÉ FRANÇAISE D'OTOLOGIE ET DE LARYNGOLOGIE
(CONGRÈS ANNUEL)

Séance du lundi 2 mai 1904.

Présidence de M. Castex.

M. le Président déclare la session ouverte et prononce l'allocution suivante :

Mes chers Collègues,

Vous m'avez grandement honoré et je vous suis très reconnaissant de m'avoir désigné pour présider vos travaux cette année.

Si vous le voulez bien, conformons-nous d'abord au pieux usage d'honorer nos morts. Tout dernièrement, le 1er avril, succombait un de nos anciens Présidents, Camille Miot. Né à Moulins-Engilbert en 1838, Miot avait été l'élève et le chef de clinique de Blanchet à l'Institution nationale des Sourds-Muets. Ses travaux nombreux, qui sont présents à votre mémoire, révélaient un tempérament surtout chirurgical : procédés opératoires divers sur la caisse du tympan, traité des maladies de l'oreille, corps étrangers des fosses nasales, etc. Personnellement, je l'ai peu connu, mais, en me renseignant, j'ai su qu'il avait mérité d'illustres amitiés, et je crois devoir citer ces quelques lignes le concernant : « Pitoyable aux malheureux, il leur prodiguait son talent, plus que son talent, rendant aux pauvres ce qui venait des riches. » Je vous propose de faire parvenir à Mme Miot et à sa famille l'expression de nos condoléances. Nous y comprendrons particulièrement notre aimable collègue Monsarrat.

Nous avons à regretter aussi le Dr Latrille (de Poitiers), membre titulaire de notre Société.

Ce doit nous être une vive satisfaction de voir, d'année en année, notre spécialité grandir et conquérir son autonomie. Ne vous semble-t-il pas que nous sommes des coloniaux dont la mère-patrie peut concevoir quelque fierté, car nous avons conquis de vastes territoires jusqu'alors inexplorés.

Notre Société peut revendiquer une bonne part de ces résultats. Elle a beaucoup fait pour l'expansion de la spécialité en France, beaucoup aussi pour son exportation, en présentant ses travaux sous une forme claire et élégante : *à la française*. Quel plaisir pou

nous de voir revenir, avec le printemps, les séances qui nous réunissent, spécialistes de l'étranger, de la province et de Paris. Le travail y est bien divisé : études anatomiques, physiologiques, infections otiques ou nasales, présentations d'instruments, etc. Les discussions y sont intéressantes, spirituelles souvent, bienveillantes toujours.

Permettez à votre Président de vous inciter à cette entente cordiale si utile à l'éclosion de nos travaux. Nous prêtons plus d'attention aux idées de ceux qui nous sont sympathiques. Chacun de vous ici ayant du talent peut bien s'offrir le luxe de reconnaître celui des autres.

« A la lutte qui détruit, substituons l'union qui multiplie. » C'est la pensée d'un philosophe très avisé.

Notre œuvre, d'ailleurs, est loin d'être terminée. Le sera-t-elle jamais? Que de questions en souffrance! Nous avons à creuser plus encore qu'à nous étendre en empiétant sur nos voisins.

Je vais m'efforcer de diriger au mieux notre session. De votre part, je vous demanderai le silence. Vous savez bien que la science passe vivante dans les paroles et qu'à l'attendre dans les comptes rendus, vous ne l'auriez plus que refroidie et d'un intérêt beaucoup moindre.

Mes chers Collègues, travaillons!

M. Joal, secrétaire général, lit son rapport dans lequel sont traitées différentes questions d'ordre intérieur.

M. Cadier, trésorier, expose la situation financière.

Une commission composée de MM. Moure, Jacques, Didsbury, examinera les comptes du Trésorier.

Élection du Bureau :

Sont nommés : Vice-président, M. Maurice Boulay, de Paris; Secrétaire des séances, M. Texier.

MM. Joal et Cadier sont maintenus dans leurs fonctions de secrétaire général et de trésorier.

M. Joal annonce qu'il a reçu des lettres de candidature,

Au titre de membres titulaires, de MM. :

Boulai, de Rennes, présenté par MM. Boulay et Joal;
Guérin, de Marseille, présenté par MM. Lermoyez et Mahu;
Roques, de Cannes, présenté par MM. Luc et Joal;
Sauvain, de Rennes, présenté par MM. Lermoyez et Mahu;
Reyt, de Nantes, présenté par MM. Lermoyez et Mahu;
Cosson, de Tours, présenté par MM. Castex et Collinet;
Brunschwig, du Havre, présenté par MM. Luc et Joal;
Jourdin, de Paris, présenté par MM. Lermoyez et Mahu.

Au titre de membres correspondants, de MM. :

Lejeune, de Liège, présenté par MM. Lubet-Barbon et Martin;

Saint-Denis, de Montréal, présenté par MM. Lermoyez et Mahu;

Trétrôp, d'Anvers, présenté par MM. Lermoyez et Mahu;

Kœnig, de Paris, présenté par MM. Castex et Vacher.

Andrade, de Porto, présenté par MM. Castex et Collinet.

La Commission chargée d'examiner les titres des candidats et de faire un rapport sur les mémoires adressés à la Société est composée de MM. Luc, Lermoyez et Escat.

M. le Président est heureux de constater que MM. Dundas Grant, de Londres; Mermod, de Lausanne; Délie, d'Ypres; Cheval, Delsaux, Hennebert, de Bruxelles; Beco, de Liège; Blondiau et de Ponthière, de Charleroi, membres correspondants, assistent à la séance.

La parole est donnée à M. le Dr Ruault pour la lecture de son rapport.

M. Ruault, de Paris. — **Rapport sur les laryngites chroniques non spécifiques. Formes cliniques. Traitement.** (Voir *Bull. et Mém. de la Soc. franç. d'otol.*, t. XX, 1re partie.)

M. Mendel. — Si j'ai demandé la parole à propos du remarquable rapport de M. Ruault, c'est pour défendre la méthode d'injection trachéale dont il a fait mention en parlant du traitement des laryngites chroniques, méthode que je préconise comme une notable simplification de la technique laryngologique.

D'abord, laissez-moi vous dire que ce n'est pas à des laryngologistes que je prétendrais l'imposer; ils sont rompus aux manœuvres laryngiennes et ils pratiquent facilement l'injection sans le contrôle du miroir; je leur dirai seulement : employez les injections d'huile eucalyptolée de 1 à 6 o/o, faites-les quotidiennement pendant quelques semaines chez les tuberculeux laryngitiques ou non, et vous obtiendrez — sans toux, sans spasme, sans réaction — des améliorations fonctionnelles et stéthoscopiques aussi surprenantes que celles que j'observe depuis plusieurs années et que, d'ailleurs, Rosenberg et Beehag, les créateurs de cette thérapeutique, avaient déjà signalées.

Mais je reviens à la technique elle-même, qui est ici le sujet en discussion. Elle constitue une méthode non laryngologique, si on peut dire, en ce qu'elle ne nécessite nullement l'emploi du miroir laryngien. Permettez-moi de l'exposer en quelques mots : elle est basée sur ce fait d'observation qu'un liquide projeté en quantité modérée sur la paroi postérieure du pharynx descend par son propre poids dans les voies aériennes en enjambant l'orifice digestif, qui est toujours fermé en dehors de la déglutition. Or, pour lancer le liquide sur la paroi pharyngée postérieure, j'ai imaginé deux procédés, l'un qui consiste à projeter directement le liquide

sur cette paroi, et l'autre, plus pratique, qui consiste à projeter le liquide sur la paroi latérale du pharynx; de ce point, grâce à l'impulsion donnée, le liquide aboutit, par un mouvement tournant, à la paroi pharyngée postérieure, comme précédemment.

Ces faits ne sont pas une simple vue de l'esprit; ils peuvent être constatés à l'aide du miroir laryngien et, en réalité, ils l'ont été par plusieurs laryngologistes autorisés, dont j'ai cité les constatations dans un livre qui doit paraître ces jours-ci.

Examinons maintenant les reproches adressés par M. Ruault à cette méthode d'injection. Voici ses propres termes : « Cette méthode peut bien, chez certains malades, faire pénétrer dans le larynx une partie du liquide injecté, mais elle en laisse passer une autre partie dans l'œsophage et dans l'estomac, ce qui n'est pas toujours indifférent. »

Or, combien d'observations M. Ruault présente-t-il à l'appui de cette assertion? Une seule. Celle d'une jeune fille de vingt-cinq ans, chez laquelle il employait la méthode simplifiée: « Il passait toujours un peu de liquide dans l'estomac, » dit-il, « et il en résultait, au bout d'un quart d'heure environ, une sensation de brûlure assez pénible au creux épigastrique durant une heure et demie ou même deux heures... » Pour moi, qui ai employé cette méthode depuis cinq ans et qui ai pratiqué ainsi des milliers d'injections, j'ai bien observé le contre-temps, mais à titre d'exception et d'exception que je considère comme évitable.

En effet, comment le liquide injecté sur la paroi pharyngée postérieure peut-il s'introduire dans les voies digestives? Uniquement grâce à un mouvement de déglutition. L'orifice digestif est fermé et se maintient fermé lors de la projection du liquide, comme il est facile de le constater, et les sinus piriformes sont étanches, ainsi que Lubet-Barbon l'a bien noté lors de l'examen qu'il a bien voulu faire avec moi de nos procédés d'injection. Enfin, l'occlusion de l'orifice digestif peut être encore constatée sur le cadavre; à six reprises différentes, j'ai pratiqué sur des sujets l'injection trachéale suivant mon procédé et le liquide a été retrouvé en grande partie dans les voies aériennes; un léger excès séjournait dans le pharynx, et pas une goutte n'avait pénétré dans l'œsophage. Donc, si le patient ne déglutit pas au moment de l'injection et s'il recrache l'excès de liquide qui peut rester dans le pharynx après l'injection, rien ne passe dans son estomac; il suffit ici de prévenir le malade, ce qui est bien facile. Si le malade avale un peu de liquide par inadvertance ou par négligence, il ressent des brûlures, comme l'a bien observé M. Ruault, car, fait intéressant, la muqueuse aérienne est beaucoup plus tolérante à l'égard d'une solution un peu caustique que la muqueuse digestive.

Enfin, la pratique du procédé, pour facile qu'elle soit, demande cependant un certain tour de main que M. Ruault ne possède peut-être pas lisamment, mais qu'il ne tient qu'à lui d'acquérir; il pratique chaque ar des manœuvres plus difficiles.

Il n'en reste pas moins vrai que tout le liquide injecté ne pénètre pas

toujours dans les voies aériennes et qu'une partie de ce liquide est perdue. Ce reproche m'a déjà été fait en d'autres termes; on a critiqué l'imprécision de ma méthode. Mais est-on sûr, grâce à la méthode laryngologique, d'injecter la totalité du liquide dans les voies aériennes? Non pas, et une certaine portion de ce liquide est toujours ou presque toujours recrachée. D'ailleurs, l'imprécision est constante en thérapeutique, qui est loin d'être une science exacte. Son véritable critérium est et restera le résultat clinique.

Après avoir répondu aux reproches qu'on fait à ma manière de faire, laissez-moi vous en dire rapidement les avantages. Voici les deux principaux :

Ce procédé d'injection n'est jamais désagréable au patient, car il ne comporte à peu près aucun contact instrumental; plus de miroir, plus d'introduction laryngienne de la seringue. Cet avantage n'est pas négligeable et il ne faut que pratiquer comparativement les deux procédés pour être édifié. Mon injection quotidienne est toujours parfaitement supportée; elle est même souvent réclamée par les patients. Or, chez combien de malades l'injection quotidienne laryngologique serait-elle possible sans réflexe nauséeux et sans répugnance? Combien de fois devrait-on employer la cocaïne, alors que je ne m'en sers jamais?

Autre avantage : la méthode simplifiée n'exige aucune instruction spéciale; je me charge de l'enseigner en une séance à un étudiant, même à un infirmier, comme je l'ai fait souvent. Et si l'on songe qu'elle constitue la base d'une médication puissante contre la tuberculose pulmonaire, on se rendra compte que cette facilité de manœuvre en permet la diffusion, alors que jamais la méthode laryngologique ne pourrait être suffisamment vulgarisée.

M. Viollet. — Le Dr Mendel ayant, à l'occasion du rapport de M. Ruault, préconisé l'injection trachéale par sa méthode, je viens donner les résultats d'une expérience contradictoire faite récemment d'un commun accord entre MM. Mendel, Lubet-Barbon et Viollet. Cette expérience a porté sur trois malades, deux d'entre eux traités par M. Mendel depuis plus d'un mois, le troisième ayant subi des interventions multiples intra-laryngées; de ce que le liquide envoyé contre la paroi pharyngée pénètre chez des malades ainsi habitués aux manœuvres laryngoscopiques dans la cavité laryngée, il n'en résulte pas que cette manœuvre donne les mêmes résultats chez le premier malade venu; de fait, il résulte des expériences contrôlées par M. Lubet-Barbon, que dès qu'il se produit un mouvement de déglutition le liquide d'injection est dégluti de telle sorte que la méthode préconisée par M. Mendel comme pouvant être mise entre toutes les mains, voire même d'un infirmier, et appliquée au premier malade venu, ne semble pouvoir donner de résultats que chez des malades exercés ou traités par des mains également exercées.

M. Ruault fait observer que l'inconvénient qui résulte de l'introduction du liquide dans l'œsophage peut être évité et qu'il n'y a qu'un moyen, c'est tout simplement de porter directement le médicament dans la trachée.

M. Jacques. — L'éloge du très remarquable rapport de M. Ruault n'est pas à faire : nous avons tous apprécié à sa valeur ce travail aussi complet au point de vue anatomique qu'au point de vue clinique. Je crois cependant que nous devons surtout savoir gré à notre collègue d'avoir bien mis en évidence l'unité d'origine des tumeurs bénignes en général et l'absence de toute spécificité néoplasique, fait insuffisamment établi dans tous les ouvrages classiques.

M. Delie, d'Ypres. — **Un cas de sinusite fronto-maxillaire avec sinus frontal anormal.**

Le malade souffre d'une sinusite fronto-maxillaire avec céphalalgie, accès cérébraux et irradiation névralgique générale du côté de l'œil et des dents supérieures gauches.

Opération de sinusite frontale. — L'os est éburné; pas de liquide; on fait une deuxième perforation et, en réunissant les deux brèches on tombe sur les méninges; la brèche est agrandie et un tout petit sinus frontal, contenu en totalité dans l'arcade orbitaire, d'une largeur transversale de 2 centimètres et d'une hauteur de 1 centimètre est mis à découvert.

Curetage. Lavage à l'eau oxygénée. Suture immédiate.

Rien à signaler pour le sinus maxillaire.

Les suites sont normales.

Réflexions. — Il faut attirer l'attention sur cette anomalie d'un sinus logé dans la partie antérieure de l'arcade orbitaire dont aucun symptôme ne pouvait faire supposer la petitesse rare. Il faut également remarquer l'innocuité de la mise à nu des méninges lorsque l'antisepsie est observée.

M. Castex. — En fait de sinus frontaux anormaux, je viens de rencontrer chez un homme de quarante-huit ans, à saillie orbitaire bien accusée pourtant, deux tout petits sinus gros comme un pois, séparés de la surface osseuse par une épaisseur de plus d'un centimètre.

M. Moure. — Un signe important pour savoir si on va vers la cavité sinusienne ou vers la cavité cranienne est donné par l'état des os. Dans le premier cas, on trouve une couche osseuse compacte, éburnée; dans le second, on trouve d'abord la couche compacte, puis on rencontre une partie spongieuse qui doit nous mettre en garde.

M. E. J. Moure, de Bordeaux. — **Considérations cliniques ır les sinusites frontales.** (Sera publié *in extenso*.)

.'auteur rapporte l'observation de deux malades ayant présenté .a suite d'opérations sur le sinus frontal des complications assez ıtéressantes à noter.

Dans l'un des cas, il s'agit d'une jeune fille porteur d'une mucocèle frontale opérée par le procédé Ogston-Luc; la malade présenta quelques jours après un phlegmon de l'orbite qui exigea une incision profonde et fit craindre un moment la perte du globe oculaire. Elle était porteur d'une malformation de la cloison du nez qui, fortement déjetée du côté opéré, empêcha le drainage fronto-nasal de se faire d'une façon efficace. La malade guérit, mais elle a encore un léger trajet fistuleux à l'angle interne de la plaie (racine du nez) qui marche, cependant, vers la cicatrisation.

Dans le second cas, il s'agit d'un malade âgé de trente-quatre ans environ, souffrant depuis son enfance de céphalée et de suppuration de toutes les cavités accessoires du nez. Il fut opéré d'abord de cure radicale de sinusite maxillaire et, une fois guéri de son intervention, M. Moure lui pratiqua la cure radicale des sinusites frontales. A droite, vaste sinus, cloisonné de toutes parts, contenant du pus en grande quantité ainsi que des fongosités. Presque toute la table externe de l'os fut enlevée. Large communication fronto-nasale. Réunion immédiate.

A gauche, où existait une exophtalmie prononcée avant l'opération, on trouva, à l'ouverture du sinus, un énorme abcès enkysté ayant refoulé la paroi cranienne et s'étant creusé une loge derrière l'orbite. La voûte orbitaire était complètement détruite par le pus. Ici, encore, drainage nasal et réunion immédiate. Quelques jours après, le malade présente des signes de phlegmon de la paupière droite qui peu à peu vont s'améliorant et, au moment où on peut le supposer guéri, il fait une nouvelle infection due un peu à son manque de soins, et finalement il meurt avec tous les signes d'un abcès du cerveau, la famille n'ayant pas accepté une autre intervention. En terminant, l'auteur rappelle ce qu'il a déjà dit l'an passé sur le traitement des sinusites frontales et sur les procédés qu'il convient d'employer dans les différents cas, en se basant sur les diverses conformations des sinus et sur les infections variées de ces cavités accessoires.

M. Lermoyez. — Plusieurs opérations se partagent actuellement la faveur des spécialistes pour la cure radicale de la sinusite frontale chronique : l'Ogston-Luc, le Kuhnt-Luc, le Killian.

L'Ogston-Luc, le procédé le plus ancien, le plus simple dans son exécution et le plus élégant dans ses résultats, a le grand défaut d'exposer le malade à des accidents de récidive assez fréquents et dont la gravité est quelquefois extrême. Que si certains opérateurs heureux apportent en faveur de ce procédé des statistiques favorables, il n'en est pas moins vrai que d'autres ont eu des malheurs opératoires qui les ont obligés à y renon

cer. On le sait, la chance est plus ou moins durable, mais non constante : tôt ou tard viendra pour les défenseurs de ce procédé la catastrophe inévitable, qui modifiera leur optimisme antérieur, je dis inévitable, car l'Ogston-Luc échappe à la règle de chirurgie générale qui cherche à éviter tout espace mort.

Le Kuhnt-Luc, si bien pratiqué (et par bien pratiqué j'entends la résection totale non seulement de la paroi antérieure, mais encore, au besoin, de toute la paroi inférieure ou orbitaire du sinus frontal, ainsi que Kuhnt l'a enseigné lui-même) prévient justement cet espace mort et met à peu près sûrement à l'abri des récidives. Et s'il survient dans la suite quelque réinfection provenant de l'ethmoïde mal cureté, il ne saurait être question de nouvelle sinusite frontale, puisqu'il n'y a plus de sinus frontal. Mais le Kuhnt-Luc a le défaut de provoquer une déformation frontale considérable s'il s'adresse à un grand sinus.

Le Killian pare justement à cet inconvénient : en conservant le rebord de l'orbite, il réduit au minimum la déformation consécutive : mais, ce faisant, il laisse subsister un espace mort et, par conséquent, entraîne une possibilité de récidive *in situ*, bien atténuée, il est vrai, par le nettoyage radical qu'il permet de faire dans l'ethmoïde antérieur.

J'ai récemment pu comparer, au sujet de la récidive, la valeur de ces deux derniers procédés. Deux malades furent, à la même époque, opérés par moi, dans mon service, l'un, d'un Kuhnt-Luc, l'autre d'un Killian. Par suite de circonstances accidentelles, une grosse faute d'asepsie fut faite dans la préparation des objets de pansements. Vers le quinzième jour parut chez les deux malades un abcès au niveau de la partie interne de la cicatrice, venant d'un point d'ethmoïdite. Or, chez l'opéré de Kuhnt-Luc, l'accolement de la peau frontale à la paroi interne du sinus frontal tint bon et, en deux ou trois jours, la suppuration angulo-orbitaire toute locale se tarit ; chez l'autre, opéré d'un Killian, rapidement il se fit un empyème du sinus frontal non effacé, et il fallut réintervenir très largement.

Actuellement, ma ligne de conduite est la suivante : presque jamais d'Ogston-Luc ; le plus souvent, le Kuhnt-Luc, et, si le sinus est si grand que la déformation qui s'en doive suivre soit disgracieuse, je fais le Killian. Cependant, je ne me dissimule pas que cette façon de considérer les indications opératoires de la sinusite frontale est imparfaite, mais il me paraît difficile de faire mieux à l'heure actuelle. Chacun aujourd'hui en tient pour un procédé unique qu'il applique automatiquement à tous les cas. Il serait à désirer que nous fassions désormais quelques infidélités à la thérapeutique qui absorbe toutes nos pensées et encombre seule nos programmes. Tournons un peu nos regards vers l'anatomie patholo-ue, distrayons quelques heures du cabinet pour les consacrer à l'am-.théâtre. Sans nul doute, nous arriverons alors à établir dans le groupe s sinusites frontales (que nous avons aujourd'hui la tendance simpliste considérer comme formé d'un seul bloc) divers types anatomo-cliniques, ur chacun desquels conviendra tel ou tel procédé opératoire qui, actuel-nent, n'a guère pour se défendre qu'une question de mode. Sentiment

tout personnel, notre spécialité gagnerait à devenir un peu plus scientifique, et les divers types de malades atteints de sinusite frontale en bénéficieraient parallèlement.

M. Luc. — La question de la genèse des accidents intra-craniens, à la suite de l'ouverture chirurgicale du sinus frontal et des moyens d'y remédier, est évidemment l'une des plus palpitantes de notre spécialité. Je considère donc comme de mon devoir de vous faire connaître le résultat de mon expérience sur ce sujet.

J'avais d'abord cru devoir en chercher l'explication dans une désinfection insuffisante du sinus en question, mais je suis revenu de cette opinion depuis que j'ai observé plusieurs cas dans lesquels la réouverture de cette cavité, en présence de l'apparition d'accidents méningitiques, me l'a montrée dans un état de parfaite désinfection. Ainsi que je l'ai exposé récemment, dans un travail présenté à la Société de chirurgie, je pense que, dans les cas de ce genre, la portion non désinfectée du foyer nasal d'où part l'infection intra-cranienne ne réside pas dans la cavité frontale, mais bien dans les cellules ethmoïdales antérieures qui, comme vous le savez, participent presque toujours à la suppuration frontale. Or, j'estime que seule l'opération de Killian permet d'atteindre et d'ouvrir la totalité du labyrinthe ethmoïdal antérieur. Et c'est ainsi que je m'explique, qu'après avoir observé des accidents intra-craniens dans un sixième environ de mes cas opérés suivant la méthode Ogston-Luc, j'ai cessé de les voir se produire chez mes douze derniers opérés, auxquels j'ai exclusivement appliqué la méthode nouvelle de notre collègue de Fribourg-en-Bresgau.

M. Jacques. — Je suis très satisfait de voir l'expérience de M. Moure confirmer l'opinion que j'ai émise l'an dernier sur l'insuffisance de quelque opération que ce soit pour nous mettre à l'abri de complications intra-craniennes. D'ailleurs, les méningites suraiguës qui enlèvent l'opéré en deux ou trois jours ne sauraient être que de cause opératoire et non post-opératoire. Contre les accidents de cette catégorie, nous n'avons, que je sache, aucune arme sûre. Il n'en est pas de même au point de vue des complications relativement tardives ; l'élargissement simple du canal naso-frontal suivant Luc, forcément aveugle, est souvent insuffisant. La résection systématique de l'ethmoïde antérieur par l'ouverture de Killian non seulement assure un drainage large et *définitif*, mais supprime radicalement un important foyer de suppuration qui, le plus souvent, complique la sinusite frontale. Inutile de déformer le front par résection de la paroi antérieure : le sinus frontal traité suivant le procédé que j'ai préconisé n'est pas une annexe, mais devient partie intégrante de la fosse nasale, sans rétention ni récidive possible. J'ajoute qu'il n'existe pas une conduite opératoire unique pour toutes les sinusites, mais la trépanation orbitaire antérieure permet de se rendre compte de l'étendue du mal en même temps qu'elle ne sacrifie rien délibérément.

M. Molinié. — On ne saurait adopter une ligne de conduite unique dans une affection si peu semblable à elle-même qu'est la sinusite frontale, car la conformation anatomique de cette cavité, variable dans chaque cas,

joue un très grand rôle dans la gravité de l'affection et dans son degré de curabilité. Toutes les méthodes ont leur insuccès, même le Kuhnt-Luc, parce que la suppression du sinus n'est pas toujours réalisable en raison des prolongements sourciliers et orbitaires et parce que cette opération laisse subsister un foyer circonvoisin, en particulier les cellules ethmoïdales.

Il faut donc s'attacher à amener une désinfection complète du sinus et de ses annexes et choisir le procédé qui sera le mieux approprié à ce but.

M. Laurens. — J'avoue avoir été jusqu'ici peu éclectique dans la chirurgie du sinus frontal. Ma statistique, que je n'ai pas présente à la mémoire, mais qui comporte environ près de 35 cas, est basée uniquement sur le procédé de Luc que j'ai exclusivement employé et ne m'a donné qu'un quart de récidives environ. En intervenant immédiatement dans ces cas et en pratiquant la sinusectomie, c'est-à-dire la suppression totale du sinus frontal, j'ai toujours obtenu la guérison complète sans la moindre complication périsinusale ou intra-cranienne.

Ma formule opératoire est donc celle-ci : trépanation simple du frontal par voie antérieure et, en cas de récidive, sinusectomie immédiate, sans perdre de temps.

M. Moure. — Je répondrai d'abord à M. Lermoyez que l'accident que j'ai eu à déplorer s'est produit précisément chez un malade opéré largement : Kuhnt à droite, Killian à gauche. Je ne crois pas que ce soit la méthode qu'il faille incriminer dans ces cas, mais une série de circonstances dont nous ne sommes pas toujours maîtres. Il est des malades profondément infectés qui une fois opérés réagissent et se défendent mal, laissant la porte ouverte à toutes sortes d'accidents. Aussi large que soit l'ouverture, je crois, comme M. Molinié, qu'il est parfois impossible d'obtenir l'accolement absolu de la peau à la table interne du sinus. Je reconnais que souvent l'ethmoïde est malade et doit être cureté, mais il est des cas où il est sain (mucocèles) ; chez ces malades, il est inutile de l'ouvrir et l'abraser, on courrait les risques de l'infection. En résumé, je pense, comme je l'ai déjà dit l'an passé et comme vient de le répéter M. Lermoyez, qu'à des sinusites simples il faut opposer les traitements simples et réserver les opérations compliquées aux cas graves et complexes accompagnés d'ethmoïdite suppurée.

M. Mahu, de Paris. — **Sinusite frontale avec empyème du sinus maxillaire chez une femme de soixante-dix-sept ans. Refus d'opération. Mort.**

Observation d'une femme de soixante-dix-sept ans atteinte de sinusite frontale chronique dans laquelle le pus se déversait dans le sinus maxillaire correspondant. Tous les signes classiques (écoulement de pus unilatéral, cacosmie subjective, transillumination) concouraient à faire poser le diagnostic de sinusite fronto-maxillaire ; seul le jaugeage de l'antre d'Highmore ayant montré une

grande capacité (5 centimètres cubes) fit ressortir qu'il s'agissait d'un empyème, fait qui fut, d'ailleurs, vérifié à la suite de l'avulsion d'une molaire et de la trépanation de l'alvéole correspondant.

Toute autre intervention ayant été refusée, à cause du grand âge de la malade, celle-ci mourut subitement après vingt-quatre heures de coma.

L'auteur attire l'attention sur les deux points suivants :

1° Importance du diagnostic différentiel entre l'empyème maxillaire et la sinusite maxillaire chronique vraie, en particulier, au moyen de son *signe de capacité ;*

2° Rapidité foudroyante de la mort dans les cas de ce genre et danger de ne pas intervenir dès la première heure aussitôt que le diagnostic de sinusite frontale chronique a été confirmé.

M. de Ponthière. — Depuis octobre dernier, j'ai appliqué systématiquement au diagnostic différentiel d'empyème et de sinusite maxillaires le signe de Mahu et j'ai constaté l'exactitude, la simplicité et la logique du procédé. Dès le début de mes expériences, un petit fait m'a paru bien démonstratif : il s'agissait d'un de mes malades, chez lequel j'avais posé le diagnostic d'*empyème* en me basant sur le signe de Mahu. La pusillanimité du malade ne lui permit de supporter que deux lavages, et, fait curieux, il réclama l'intervention radicale sous chloroforme. L'ouverture du sinus par la fosse canine confirma mon diagnostic d'empyème; il ne renfermait, en effet, qu'un peloton de mucosité et une muqueuse saine. Je refermai le tout et la guérison fut obtenue d'emblée.

M. Lermoyez. — Ce n'est pas sans quelque hésitation et après mûre réflexion que je me suis décidé à prendre la parole sur un point qui, depuis longtemps, me préoccupe.

Sous son apparence quelque peu paradoxale, mon idée pourrait paraître un retour aux errements anciens, ce qui cependant est loin de ma pensée. Voici ce dont il s'agit :

Nous sommes habitués à considérer la sinusite frontale chronique comme une affection menaçant très sérieusement l'existence et à conseiller systématiquement à nos malades de s'en guérir par une intervention. Nous sommes amenés à une telle conclusion, d'abord par la considération des rapports anatomiques du sinus; deuxièmement, par la comparaison de ce qui se passe dans l'oreille qui suppure, et enfin par l'observation de faits tels que ceux que rapporte M. Mahu.

Cependant les choses se passent-elles ainsi qu'on se le figure? La sinus. frontale est-elle aussi grave qu'on le croit et jusqu'à quel point somme nous autorisés à conseiller à nos malades l'intervention curative? Le p mier point à établir est le suivant : chacun de nous a vu de nombre malades succombant à des accidents cérébraux d'origine otique; il a, contraire, observé très peu de cas d'accidents fronto-cérébraux, ce qui

prouve, c'est que M. Mahu ne ferait pas sa communication s'il s'agissait d'un fait banal de mort cérébrale par l'oreille.

En second lieu, si on feuillette les observations publiées dans les différents journaux spéciaux, on trouvera peu de cas d'accidents cérébraux mortels au cours d'une sinusite frontale chronique. Et, ce qui est curieux, c'est que le nombre des morts cérébrales paraît aussi grand, sinon plus grand, chez les sinus opérés que chez les sinus non opérés; or, cette statistique approximative doit être exacte, car nous avons tous beaucoup plus de tendance à publier l'histoire des malades qui sont morts après avoir refusé notre opération que l'observation de ceux qui ont succombé l'ayant acceptée et subie.

En troisième lieu, on ne saurait exactement comparer l'oreille moyenne au sinus frontal; l'oreille est une cavité très infectieuse dont le drainage est anatomiquement très imparfait; le sinus frontal, au contraire, est une cavité simple à évacuation rapide.

En quatrième lieu, j'insiste surtout sur ce point, lorsque nous trépanons une oreille qui suppure, nous rencontrons toujours des lésions beaucoup plus accentuées que nous n'avions supposé; au contraire, dans la sinusite frontale chronique même en cours de réchauffement, c'est toujours une surprise pour nous que de constater le peu d'altération de la région malade par rapport à l'importance des symptômes observés. L'oreille trépanée nous montre des lésions osseuses étendues, des perforations pariétales, le sinus latéral, la dure-mère largement à nu et fongueux : le sinus frontal ouvert montre la plupart du temps ses parois osseuses saines ; du pus sous pression, des muqueuses un peu fongueuses, et voilà tout ce que l'on rencontre.

Loin de moi la pensée de considérer la sinusite frontale comme une chose insignifiante et de nier l'utitité des opérations dirigées contre elle. Mais je crois qu'en clinique nous devons être opportunistes et non pas radicaux : dire à tout malade porteur d'une sinusite frontale indistinctement (comme on le fait pour les suppurations d'oreille) qu'il est atteint d'une maladie fatalement mortelle et systématiquement l'opérer est excessif, attendu que les faits démontrent la fausseté de ce pronostic et prouvent, d'autre part, que l'intervention chirurgicale n'a pas l'innocuité qu'on se plaît à dire.

En deux mots, avoir une sinusite frontale chronique est chose moins grave qu'on ne croit, opérer une sinusite frontale est chose plus sérieuse qu'on ne le dit.

Je tiens à attirer l'attention sur ce point et laisse maintenant la parole aux statistiques.

. Luc. — Il y a une certaine part de vérité dans l'opinion en appa- e paradoxale que M. Lermoyez vient de vous exprimer. Je ne lui sserai qu'un reproche. Il me semble en effet qu'il y a un vice dans imilation qu'il établit entre les otorrhéiques et les malades atteints uppuration frontale : tandis que les premiers sont connus en tant que ades, l'affection dont sont porteurs les seconds est plus souvent la-

tente, en sorte que s'ils viennent à succomber un jour par le fait d'une complication intra-cranienne de leur foyer suppuratif, la cause réelle de leur mort peut fort bien demeurer inconnue. Et cela est autant de moins à l'actif de la sinusite frontale.

M. Bonain. — Je connais un cas de sinusite frontale qui, après refus d'opération, a entraîné un an après environ la mort du malade par complications pulmonaires et cérébrales, sur lesquelles je n'ai pas eu de renseignements précis.

M. A. Bonain, de Brest. — **Deux observations intéressantes de complications endocraniennes d'otite moyenne suppurée.** (Sera publié *in extenso*.)

Ces deux observations sont intéressantes à deux points de vue différents. Dans la première, il s'agit d'une hémorragie méningée sous-arachnoïdienne ayant suivi de près un électro-diagnostic de paralysie faciale chez un malade opéré deux mois auparavant pour otorrhée et mastoïdite chroniques. La mort survenue dans les quarante-huit heures fut naturellement attribuée par la famille du malade à l'emploi pourtant bien innocent de l'électricité. Les altérations vasculaires sont certainement les seules coupables en la circonstance. Mais on peut se demander, si, en dehors des causes habituelles des altérations vasculaires, il ne faut pas incriminer l'infection otogène de longue durée.

L'intérêt de la seconde observation réside dans la rareté des lésions observées et dont le diagnostic précis était bien difficile, sinon impossible : thrombose adhésive du sinus droit, avec vacuité du sinus latéral correspondant à l'oreille droite atteinte d'otorrhée et de mastoïdite condensante ; enfin leptoméningite suppurée de l'hémisphère cérébral opposé.

M. Jacques, de Nancy. — **Deux faits de clinique laryngologique.** (Sera publié *in extenso*.)

L'auteur rapporte : 1° le cas d'une fillette de cinq ans, chez laquelle il pratiqua la laryngotomie intercricothyroïdienne pour une agrafe enclavée dans le larynx ; 2° le cas d'un spécifique chez lequel il fit également une laryngotomie intercricothyroïdienne pour une ankylose cricothyroïdienne bilatérale consécutive à une trachéotomie haute, faite d'urgence quatorze ans auparavant, et qu'on n'avait pu décanuler.

M. Ruault considère comme des faits très rares l'existence de lésions articulaires crico-aryténoïdiennes après la trachéotomie haute. D'après son expérience, la trachéotomie haute et même la laryngotomie intercrico-

thyroïdienne sont des opérations plus bénignes et meilleures que la trachéotomie basse. Seulement, il est indispensable de ne placer dans l'espace intercricothyroïdien ou sous le cricoïde, que des canules de petit diamètre. Une petite canule est toujours capable d'assurer la respiration si elle est maintenue bien propre; de plus, elle gène moins le malade, ne lui donne pas de dysphagie, et n'amène pas d'accidents analogues à ceux dont M. Jacques vient de parler.

M. Mermod, de Lausanne. — **Traitement de la tuberculose laryngée.** (Sera publié *in extenso.*)

L'auteur fait une communication sur le traitement laryngien. Pour lui le véritable traitement consiste dans la destruction des tissus envahis au moyen de cautérisations ignées. On est toujours étonné de la grande tolérance du larynx à l'égard de certaines manœuvres intra-laryngées. Il présente un malade traité par cette méthode il y a neuf ans, et guéri malgré l'état avaneé de la maladie. La guérison s'est toujours maintenue depuis cette époque.

M. Toubert, de Paris. — **Influence de la cure des otites suppurées sur certaines affections mentales concomitantes.**

J'ai l'honneur d'appeler l'attention de la Société sur l'influence heureuse exercée dans un certain nombre de cas par la cure des otites suppurées sur certaines affections mentales concomitantes. Depuis le travail d'Albert Robin, qui date de vingt ans, peu de documents ont été apportés à l'étude de ce qu'il a appelé les complications mentales des maladies de l'oreille et du rocher. J'ai essayé de réunir et de grouper les observations que j'ai pu trouver; elles sont au nombre de onze, dont neuf déjà publiées et deux inédites et personnelles.

En voici les résumé :

Bouchut. — Deux cas de délire aigu. Guérison des troubles mentaux et de l'otite en même temps.

Ménière. — Otite chronique. Délire aigu intermittent. Amélioration de l'otite et diminution des crises.

W. Rhyss Williams. — Otite chronique. Mastoïdite aiguë : trépanation spontanée. Guérison mentale et auriculaire.

Brown-Séquard et *Elmyra.* — Symptômes de paralysie générale. Mastoïdite. Guérison double.

Catlett. — Délire aigu datant d'un mois. Otite. Guérison double.

Ball. — Otite chronique. Aliénation mentale. Guérison double.

Régis. — Otite chronique. Hypochondrie. Guérison double.

Brown. — Folie depuis sept ans. Otite chronique découverte par hasard. Guérison double.

Dans mes deux cas, il s'agissait d'aliénés de Sainte-Anne atteints d'otorrhée, dont M. Picqué, chirurgien en chef des asiles de la Seine, me confia le traitement otologique. Opération de Stack. Guérison de l'otorrhée et des troubles mentaux.

L'explication de ces guérisons me paraît être la suivante :

Un foyer d'otite suppurée constitue pour le cerveau, surtout chez un malade prédisposé, une cause permanente d'irritation par voie réflexe. D'autre part, ce même foyer inflammatoire peut déterminer des troubles circulatoires de voisinage ou encore déverser dans la circulation des produits toxiques pour le système nerveux. C'est pourquoi mon hypothèse, qui est d'ailleurs, pour sa première partie, analogue à celle admise par nombre d'aliénistes pour l'hallucination (théorie psycho-sensorielle), peut être acceptée, tout au moins provisoirement et jusqu'à ce qu'une meilleure la remplace.

Qu'importe, d'ailleurs, la mécanisme de la guérison, si la réalité de celle-ci est indiscutable?

La conclusion à retenir de la lecture des observations que j'ai colligées et des faits que j'ai constatés moi-même est que, dans une proportion de cas qu'il est impossible de préciser, mais qui, en tout cas, n'est nullement négligeable, la guérison des otites chez certains aliénés est suivie de la guérison des troubles mentaux. Or, l'otite suppurée chronique étant par elle-même une maladie susceptible de mettre la vie en danger, il n'y a pas de raison pour ne pas faire bénéficier un otorrhéique, quoique aliéné, de l'évidement pétro-mastoïdien, si celui-ci est indiqué. Obtenir une guérison simple sera déjà un résultat heureux; obtenir une guérison double serait un résultat idéal, mais nullement inespéré en somme. Et c'est pourquoi j'ai cru faire œuvre utile en publiant tous les faits de ce genre que j'ai pu rassembler, afin de les porter à la connaissance des auristes et des aliénistes.

MM. Castex et Lajaunie. — **Recherches sur l'audition.**

Les auteurs communiquent les résultats d'une nouvelle série d'expériences qu'ils ont faites sur le champ auditif, dans le but de contrôler celles qu'ils ont déjà publiées l'année dernière.

Pour les deux voix haute et chuchotée la portée auditive est sensiblement la même aux deux oreilles droite et gauche.

Cette portée varie beaucoup selon les sujets à oreille normale. En outre, elle paraît augmenter par les temps brumeux et dans les grands espaces, c'est ainsi que la voix haute perçue à 50 mètres et la voix chuchotée perçue à 20 mètres sur le champ de courses du bois de Boulogne ne le sont plus qu'à 30 mètres et à 15 mètres entre les quatre murs d'un jardin particulier à Paris.

C'est dans la direction transversale à droite et à gauche que l'on entend le mieux. L'audition est un peu plus vive quand la voix vient de l'arrière que quand elle vient de l'avant. Cette petite différence, d'un mètre en moyenne, peut s'expliquer par la direction du conduit auditif externe qui regarde un peu en arrière.

Une femme d'une cinquantaine d'années, atteinte de sclérose tympano-labyrinthique bilatérale, très sourde, s'est présentée dernièrement à la clinique de Castex; on lui a demandé de se placer près de l'interlocuteur dans l'attitude la plus favorable pour qu'elle l'entende. Or, elle s'est toujours placée de trois quarts en tournant le dos, de sorte que la bouche qui parlait se trouvait en face du bord postérieur de la mastoïde.

Les mensurations diverses prises par MM. Castex et Lajaunie leur ont fait dessiner un tracé qui est le champ auditif des deux oreilles. Ce tracé se compose, pour un même sujet, de deux courbes ellipsoïdes en partie superposées. La courbe s'éloigne surtout vers la droite et la gauche du sujet en expérience. Il sera intéressant de voir ce que deviennent ces graphiques pour les sujets otoscléreux ou hystériques.

M. Delsaux. — Je désire demander quelle a été la source sonore employée dans les expériences. La perception de la voix haute étant variable suivant qu'il s'agit de consonnes ou de voyelles, j'estime que pour les épreuves de la voix, il est nécessaire de se servir d'une série de mots stéréotypés.

M. Raoult, de Nancy. — **Phlegmon périamygdalien externe, consécutif à une infection par corps étranger.**

L'auteur rapporte l'histoire d'un malade qui se présenta le 21 juillet à sa consultation avec des phénomènes locaux et généraux très accentués. Violentes douleurs d'oreille, trismus, dysphagie intense, insomnie, fièvre, sueurs profuses, en somme, caractères de la septicémie. Empâtement énorme de la région rétro-maxillaire et sous-maxillaire du côté gauche avec sensation de dureté ligneuse. Voile du palais : à gauche, œdématié; en avant de l'amygdale, celle-ci est adhérente au pilier antérieur. Première

incision au galvanocautère, qui donne issue à une petite quantité de pus.

Le lendemain 22 *juillet* même état; nouvelle incision, mais au bistouri, qui donne encore issue à un peu de pus.

Le 23, les symptômes s'aggravent, nouvelle incision, mais cette fois avec des ciseaux courbes qui sont enfoncés à 1 centimètre de profondeur; à ce moment ils sont fermés et utilisés comme sonde cannelée et donnent issue à un flot de pus très fétide. Amélioration de l'état général. Le lendemain, le malade crache avec son pus une petite paille longue de 1 cent. 1/2 effilée et ondulée qui, d'après les renseignements fournis par le malade, devait s'y trouver depuis quinze à vingt jours.

Conclusion. — Ce cas semble intéressant :

1° Par la coïncidence d'un abcès sus-amygdalien et d'un abcès périamygdalien externe.

2° Par l'infection de l'amygdale par un corps étranger et par la marche lente dans l'évolution du phlegmon avant l'apparition des symptômes graves. *(A suivre.)*

REVUE GÉNÉRALE ET ANALYSES

NEZ ET PHARYNX NASAL

Injections interstitielles de paraffine dans le traitement de l'ozène, par le Dr JOHN HELSMOORTEL.

L'auteur, reprenant la question du traitement du coryza atrophique ozénateux par les injections sous-muqueuses de paraffine, dont MM. Moure et Brindel ont les premiers, en France, conseillé l'emploi dans les cas de ce genre, en même temps que Lake, en Angleterre, faisait aussi des essais analogues et présentait même un malade traité par cette méthode, rapporte le résultat de son expérience. Au lieu de se servir de la paraffine fusible à 60 ou 65°, comme celle qui a été employée à la clinique de Bordeaux, il fait usage de paraffine soluble à 45°, telle que l'a conseillé le Dr Broeckaert (de Gand).

L'auteur explique ensuite sa technique opératoire qui est celle que nous connaissons déjà, mais il est peut-être un peu absolu dans ses critiques, lorsqu'il affirme que les

inconvénients graves (phlébite des veines faciales, infarctus pulmonaire, embolie, etc.) sont plus à redouter avec la paraffine à 60° que lorsqu'on emploie celle qui fond à 45°. En effet, il suffit de lire les observations que publie M. Helsmoortel à la suite de son travail pour se convaincre qu'il peut exister des diffusions veineuses consécutives à l'injection telle qu'il la conseille, car dans son observation D nous constatons qu'après une injection de 1 centimètre cube et demi de paraffine de chaque côté, on observe à la suite un fort œdème douloureux de la face qui dure quinze jours.

Dans l'observation E, il existe à la suite des douleurs vives pendant plusieurs jours, dans la joue gauche.

Comment expliquer l'apparition de ces phénomènes, sinon par des thromboses veineuses absolument analogues à celles qu'ont signalées MM. Moure et Brindel dans leur travail, après l'emploi de la paraffine fusible à 60°. Lorsque ce produit est employé à un point de fusion assez bas, il est, croyons-nous, beaucoup plus facile à introduire sous la muqueuse, parce que la réfrigération se fait plus lentement. Certains inconvénients de l'application du procédé peuvent être évités, mais on ne concevrait pas comment la diffusion possible dans les veines faciales ou adjacentes ne serait pas exactement la même que dans le premier cas, peut-être facilitée par ce fait que le point de fusion de la paraffine se trouve être plus abaissé. Ce qu'il convient surtout de retenir, c'est que l'auteur a obtenu, comme les promoteurs de la méthode, d'excellents résultats dans les cas de coryza atrophique ozénateux. (*Ann. de la Soc. méd.-chir. d'Anvers*, nov. et déc. 1903.)

Contribution à l'étude de la résection en fenêtre de la cloison nasale déformée, par le Dr K. M. Menzel, de Vienne.

L'auteur préconise une amélioration de la résection du septum de Krieg et Bönninghaus. Ces derniers faisaient une incision en forme de U, réséquaient le cartilage et la muqueuse du côté convexe et ne conservaient que la muqueuse du côté concave. Cette façon de faire a l'inconvénient de

remplacer sur une assez grande étendue la muqueuse nasale par du tissu cicatriciel qui n'en remplit pas les fonctions physiologiques. En outre, la cicatrisation ne se fait qu'en quatre à huit semaines, avec une sécrétion très abondante, nécessitant de nombreuses interventions. L'auteur a remplacé l'incision de Krieg par une incision de cette forme] sur le bord antérieur du cartilage; il décortique le cartilage et le résèque en conservant *les deux* muqueuses du côté convexe et concave. On peut fermer l'incision par deux ou trois points de suture ou simplement appliquer les deux muqueuses l'une sur l'autre en les maintenant par un tamponnement des fosses nasales.

La guérison est complète au plus tard après quinze jours. On évite les perforations, les sécrétions exagérées et autres inconvénients. La restitution est à peu près complète. L'auteur donne à l'appui de son procédé les observations de quinze malades qu'il a opérés de cette façon et qui présentent tous un excellent résultat. (*Archiv f. Laryngol. und Rhinol.*, vol. XV, fasc. 1er, 1903.) M. DE FURST.

CAVITÉS ACCESSOIRES

Cellulite orbitaire; empyème des cellules ethmoïdales et du sinus frontal; abcès du lobe frontal; pneumococcémie; mort (*Orbital cellulitis; empyema of the ethmoid cells and the frontal sinus, etc.*), par M. E. GRUENING.

Le malade, âgé de vingt-six ans, s'était levé, six jours auparavant, avec un mal de tête très violent et des douleurs dans l'œil gauche, auxquels sont venus se joindre des frissons, de la fièvre et une sécrétion abondante de la fosse nasale gauche. Après une période de délire, il est tombé dans un état de stupeur qui ne l'a plus quitté jusqu'à son entrée à l'hôpital. On constata ce jour-là du chémosis de l'œil gauche et une tuméfaction des deux paupières; le globe de l'œil était refoulé en bas et en avant, et les mouvements d'élévation étaient abolis; la pupille gauche était plus large que la droite; l'examen ophtalmoscopique a donné des résultats négatifs; il existait une sensibilité très marquée au niveau de l'ethmoïde, mais la région frontale n'était pas

sensible; une couche de pus blanc a été constatée entre le cornet moyen et la paroi externe de la fosse nasale gauche.

On pratiqua immédiatement une incision le long des bords supérieur et interne de l'orbite. Le périoste de l'os planum et du plancher de l'orbite était ramolli et perforé en plusieurs endroits. Tout l'os planum était affecté de carie, et les cavités de l'ethmoïde, remplies de pus et de granulations, communiquaient avec l'orbite qui renfermait également beaucoup de pus. La glande lacrymale, déplacée, était noyée dans du pus. La couche externe de l'apophyse orbitaire de l'os frontal formant le plancher de l'orbite était ramollie et décolorée. Elle fut enlevée et on entra dans le sinus frontal par l'orbite. La muqueuse du sinus était épaissie et sa cavité renfermait du pus en abondance, quelques polypes muqueux et une exostose, dont la table interne de l'apophyse orbitaire formait le point de départ. Après nettoyage du sinus, on put s'assurer qu'il ne communiquait ni avec le sinus du côté opposé ni avec la cavité cranienne. On tamponna la cavité du sinus avec de la gaze iodoformée; on la mit en communication, à l'aide d'un tube de drainage, avec la fosse nasale et on appliqua un pansement.

Pendant les jours suivants, l'état du malade, au lieu de s'améliorer, ne faisait que s'aggraver; il avait de la fièvre, des frissons, du délire, de l'évacuation involontaire des urines et des matières fécales. Des cultures faites avec le pus provenant de l'orbite, de l'ethmoïde et du nez ont révélé la présence de pneumocoques; celles faites avec le pus du sinus frontal ont donné un résultat négatif. Trois jours après l'opération, le malade tomba dans un état comateux; l'examen ophtalmoscopique révèle une rougeur du fond de l'œil gauche et une dilatation des veines de la rétine. La ponction lombaire permit d'obtenir 55 centimètres cubes d'un liquide clair, stérile.

L'aggravation des symptômes rendant probable l'existence d'une complication intra-cranienne, on prolongea l'incision originale qui existait le long du bord interne de l'orbite en haut vers le front et on réclina en bas le lambeau périosto-cutané. On enleva ensuite la table interne de l'apo-

physe orbitaire et on exposa ainsi la dure-mère. Un jet de pus très fétide se dirige vers l'orbite. La dure-mère était décolorée et perforée au niveau de la surface inférieure du lobe frontal et le pus coulait dans l'orbite à travers cet orifice. Après avoir élargi ce dernier, on pénétra avec le doigt dans une vaste cavité remplie de pus et n'ayant pas de membrane isolante. On découvrit ensuite dans cette cavité plusieurs poches également remplies de pus et qu'on ouvrit et vida à l'aide d'une pince à forcipressure. Des cultures faites avec le pus de l'abcès cérébral ont révélé la présence de pneumocoques.

Après une amélioration de très courte durée, le malade retomba dans l'état comateux accompagné de convulsions et mourut cinq jours après la deuxième intervention. (*Med. Record*, 6 février 1904.)

Dr S. JANKELEVITCH.

OREILLES

Un cas d'urémie avec surdité, par le Dr TREITEL, de Berlin.

Dans les classiques, il est souvent fait mention de la cécité dans le chapitre de l'urémie, mais jamais de la surdité. Ainsi, dans Eichhorst, on lit : « Les troubles auditifs sont de nature en partie subjective, en partie objective. Les malades se plaignent de bourdonnements, de tintements dans les oreilles; il leur semble entendre des sons musicaux, des cloches, des voix; ils ont l'ouïe plus dure. » De même, Niemeyer-Seitz ne parle que de dureté de l'ouïe et non de surdité.

L'auteur a eu l'occasion d'examiner avec un confrère un cas de surdité et de cécité totales consécutives à une urémie, due à une néphrite scarlatineuse.

Le 12 octobre 1902, un enfant eut la scarlatine; le 26 octobre, des deux côtés, inflammation de l'oreille moyenne qui rétrocède bientôt. Le 7 novembre, pour la première fois, on trouve de l'albumine dans l'urine; le 9, l'enfant est agité, puis tombe dans le coma : crampes, vomissements. Température, 38°-39°. Pouls, 150.

Le 10 novembre, l'ouïe a disparu; comme cette dispari-

tion coïncide avec de l'amaurose, l'auteur pense qu'il s'agissait d'une surdité sous la dépendance des phénomènes urémiques. Le 15 novembre, l'acuité auditive reparut, le malade entendait une sonnette; le 16, un peu de vision est recouvrée. Ce jour-là, l'enfant comprenait les questions posées à une distance assez considérable. *(Monats. f. Ohrenheilk.*, Berlin, nov. 1903, n° 11, p. 519.) H. Bichelonne.

Note relative aux tympans artificiels, par le Dr Heyman fils, de Varsovie.

Si l'on a affaire à deux oreilles ayant suppuré, ne mettre le tympan artificiel que d'un côté, sinon la suppuration réapparaît. C'est un fait d'expérience que l'auteur ne cherche ni ne peut expliquer. *(Presse oto-laryngol. belge*, novembre 1903.)

Dr Kaufmann.

NOUVELLES

Programme du XXVIe Congrès annuel de l'American Laryngological Association, Atlantic City N. J. 2, 3 et 4 juin 1904.

Séance du 2 juin 1904.

1. J. L. Goodale, M. D. : Contribution à l'étude du mécanisme de la sécrétion nasale ; — 2. J Edwin Rhodes, M. D. : Rapport d'un cas d'hydrorrhée nasale ; — 3. John. N. Mackenzie, M. D. : Quelques remarques sur la chirurgie intra-nasale actuelle; — 4. Francis R. Packard, M. D. : Étude sur les suites malheureuses des opérations pratiquées sur le nez et la gorge; — 5. Alexander W. MacCoy, M. D. : Observations sur la valeur thérapeutique et médicale des onguents dans certaines affections de la cavité nasale; — 6. Clement F. Theisen, M. D. : L'étiologie et le diagnostic de l'ozène et ses relations avec la tuberculose pulmonaire; — 7. Walter F. Chappell, M. D. : Deux tumeurs rares du naso-pharynx.

Présentation de malades, instruments et spécimens.

Élections de membres.

Séance du 3 juin 1904.

1. Henri L. Swain, M. D.: L'asymétrie faciale, cause des déformations septum nasal ; — 2. Robert C. Myles, M. D.: Opération sous-muqueuse r le septum nasal; pas de perforation. Attendre les suites. Rapport de ıelques cas ; — 3. Thomashubbard, M. D. : Injections intra-trachéales; — D. Braden Kyle, M. D. : Broncholithes avec rapport de quelques cas; 5. Clarence C. Rice, M. D. : L'action compensatrice et certaine des mus.

cles laryngés observée dans certains cas d'incapacité vocale pendant l'année passée; — 6. Emil Mayer, M. D.: Suites d'un cas de périchondrite laryngée après la fièvre typhoïde, rapportées à l'Association en mai 1903. Discussion.

1. E. Fletcher Ingals. M. D.: — Extraction des corps étrangers de l'œsophage et des bronches à l'aide de l'œsophagoscope et du bronchoscope de Killian; — 2. A. Coolidge Jr., M. D.: Trois cas de corps étrangers des bronches; — 3. D. Bryson Delavan, M. D.: Présentation de moyens thérapeutiques pour les tumeurs malignes du larynx; — 4. Samuel W. Lanhmaid, M. D.: Les effets du tabac sur la gorge.

Séance du 4 juin 1904

1. Charles H. Knight, M. D.: Histoire de la terminaison totale d'un cas supposé de nodule vocal; épithélioma du larynx; thyrotomie. Mort; — 2. T. A. de Blois, M. D.: Lésions tuberculeuses sous-glottiques du larynx; — 3. John W. Farlow, M. D.: Deux cas de pemphigus de la bouche; — 4. Cornelius G. Coakley, M. D.: Ouverture d'une tumeur des bronches simulant un abcès rétro-pharyngien; — 5. Thomas J. Harris, M. D.: Ulcération primitive des amygdales avec quelques remarques sur les amygdalites ulcéreuses en général; — 6. James E. Newcomb, M. D.: Os et cartilages dans les amygdales; — 7. John O. Roe, M. D.: Tic douloureux provenant d'une affection sphénoïdale; — 8. Herbert S. Birkett, M. D.: Lupus du pharynx et du naso-pharynx guéri par les rayons X.

ERRATA

L'article nécrologique paru dans le n° 20 a été consacré au Dr Joncheray, d'*Angers*, et non pas d'*Anvers*, comme une erreur d'impression nous le fait dire à tort.

Nouvelle méthode de traitement de la fièvre des foins, par le Dr E. Fink.

Page 515, ligne 20, *au lieu de :* son auteur, *lire :* l'auteur.

Page 518, ligne 20, *au lieu de :* n'étaient pas, *lire :* étaient.

Page 518, ligne 21, *au lieu de :* c'est... le cas, *lire :* ce n'est pas.

Page 520, ligne 30, *au lieu de :* périodique, *lire :* apériodique.

Page 526, ligne 26, *au lieu de :* et produire une toxine, etc., *lire :* et les toxines produites par ces substances irritent uniquement et exclusivement les terminaisons nerveuses du trijumeau.

Page 559, ligne 16, *au lieu de :* la plupart, *lire :* quelques.

Le Gérant : R. Chaigneau.

Bordeaux. — Impr. G. Gounouilhou, rue Guiraude, 11.

25e ANNÉE. N° 23. 4 JUIN 1904.

REVUE HEBDOMADAIRE
DE
LARYNGOLOGIE, D'OTOLOGIE
ET DE RHINOLOGIE

CONSIDÉRATIONS SUR LA THYROTOMIE[1]

Par le Dr E. J. MOURE,
Chargé du cours de laryngologie à la Faculté de médecine de Bordeaux.

Nous pouvons être appelés à pratiquer la thyrotomie dans des cas tout à fait différents les uns des autres, et la méthode opératoire devra, à mon sens, varier avec chacune des indications que nous aurons à remplir.

A) *Corps étrangers.* — C'est ainsi que lorsqu'il s'agira de simples corps étrangers n'ayant pu être enlevés par les voies naturelles par suite de leur enchatonnement dans l'intérieur du larynx, on pourra se borner, je crois, à faire la thyrotomie médiane, *sans trachéotomie préalable.* Dans ces cas, après avoir fait l'incision cutanée des tissus prélaryngiens jusqu'au niveau des cartilages trachéaux, en descendant même assez bas pour que, s'il devient indispensable de placer une canule, on puisse rapidement ouvrir la trachée, on se bornera à sectionner le cartilage thyroïde sur la ligne médiane, à écarter ses valves avec douceur pour extraire rapidement le ps étranger enclavé dans l'intérieur de l'organe vocal.

'ai rapporté autrefois l'observation d'un crochet de corset 'J, enlevé par cette méthode chez un enfant de cinq ans.

. Travail communiqué à la Société française de laryngologie, bre 1903.

la moindre complication opératoire; c'est donc après expérience que je recommande cette façon de faire.

La réunion du thyroïde doit se faire en transfixant le cartilage avec précaution, de manière à ne pas le fracturer et en affrontant avec précaution les deux valves que l'écartement opératoire a toujours plus ou moins dilacérées et éraillées. La suture de la trachée se fait au contraire en passant au-devant du tissu cellulaire prétrachéal et en rapprochant le mieux possible les lèvres de l'incision.

L'emphysème ne se produit que si l'on réunit trop exactement les tissus mous du cou, alors que le conduit aérien laisse filtrer l'air entre les points de suture.

Par contre, je considère comme imprudent d'opérer des cancers du larynx sans ouvrir la trachée, car on expose l'opéré et l'opérateur à de graves mécomptes auxquels on n'a pas toujours le temps de parer en cas d'asphyxie. Faire dans la journée qui suit l'opération une trachéotomie d'urgence chez un adulte n'est pas chose très facile ni très prudente, car les tissus à traverser, dans ces cas, sont souvent épais et vasculaires. Il faut compter sur des accidents possibles que la trachéotomie préalable eût permis d'éviter. D'autre part, l'absence de canule pendant l'opération gêne l'opérateur et rend son intervention endolaryngée moins large, moins précise et, partant, moins certaine quant à ses résultats ultérieurs.

C) *Tumeurs bénignes.* — Enfin, l'opération de la thyrotomie peut être faite pour des cas un peu différents du précédent, pour des tumeurs bénignes en apparence, mais facilement récidivantes, telles que les papillomes diffus du larynx et les productions verruqueuses intra-laryngées chez des syphilitiques porteurs de coryza atrophique ozénateux. Dans ces sortes de lésions vocales la conduite opératoire sera la même que dans le cas précédent, mais le traitement ultérieur devra en différer. Je crois, en effet, que s'il convient de faire la réunion immédiate du thyroïde sectionné, ainsi que des

tissus mous situés au-devant de ce cartilage, on doit, par contre, laisser une canule à demeure puisque nous savons que très souvent la trachéotomie *seule* a suffi pour guérir les papillomes récidivants des enfants. Dans tous les cas, le repos du larynx constitue le seul moyen d'arriver à guérir une récidive souvent si tenace. La canule devra être laissée en place pendant un laps de temps variable, mais toujours pendant plusieurs mois. Avant de l'enlever, il sera utile de l'obturer pendant quelque temps, de manière à permettre au larynx de reprendre ses fonctions normales, et s'assurer que pendant ce temps les papillomes n'ont pas de tendance à récidiver.

Deux fois, dans le courant de l'an dernier, j'ai eu l'occasion de pratiquer l'opération pour des cas de ce genre; deux fois je me suis bien trouvé de laisser ma canule à demeure, car chez un de mes malades, dès que je voulais fermer le tube canulaire, les papillomes se reproduisaient avec une ténacité désespérante. Ce n'est qu'après plusieurs extractions par la voie intra-laryngée et des cautérisations énergiques du point d'implantation, que je pus enfin me rendre maître de cette repullulation et songer à enlever ma canule.

Chez l'un de mes malades, un enfant de neuf ans, opéré depuis déjà une dizaine de mois, le larynx a repris ses fonctions normales, la plaie trachéale est fermée et tout semble marcher pour le mieux.

Une seconde opérée, femme de quarante et quelques années, un peu craintive du reste, porte encore sa canule. Je pense la lui enlever dans peu de temps, car elle paraît actuellement guérie d'une façon définitive; du moins ses papillomes ne récidivent plus, bien que la malade fermant sa canule respire depuis plusieurs mois exclusivement par son larynx.

Chez une autre malade opérée de thyrotomie pour pachyrmie verruqueuse diffuse obstruant tout le larynx, j'ai isté à l'évolution secondaire, quelques mois après l'opéra-ı, d'une périchondrite tertiaire, car il s'agit d'une syphili-ıe chez laquelle le traitement spécifique ne produisait plus

aucune sorte de modification des produits pseudo-papillaires qui encombraient son larynx ; j'ai vu, dis-je, se produire une périchondrite avec formation d'un abcès extérieur qui a cédé au traitement local et général. Actuellement le cartilage thyroïde a repris son volume normal, et il ne reste plus qu'une petite synéchie de l'angle antérieur des cordes vocales qui n'empêche pas la respiration laryngée de s'effectuer de façon à peu près normale, ce qui me permettra d'enlever prochainement la canule laissée après la thyrotomie. Dans ce cas encore, si j'avais enlevé le tube canulaire aussitôt après l'opération, je me serais vu contraint de le remettre quelques mois après mon intervention pour parer à des accidents asphyxiques graves qui se sont produits au moment où est survenue cette périchondrite thyroïdienne.

Voilà donc une série de cas dans lesquels la mise à demeure de la canule me paraît être indispensable. Ce sont là des faits qu'il est, je crois, intéressant de publier et de connaître, aujourd'hui que nous pratiquons plus volontiers l'ouverture du larynx et que notre expérience sur les interventions de ce genre a considérablement augmenté depuis que ces opérations sont devenues plus fréquentes et que, par conséquent, elles sont beaucoup mieux réglées que par le passé.

COMPTE RENDU
DE LA
SOCIÉTÉ FRANÇAISE D'OTOLOGIE ET DE LARYNGOLOGIE
(CONGRÈS ANNUEL)
(Suite[1])

Séance du mardi 3 mai.

Présidence de M. Castex, de Paris.

M. Lermoyez lit son rapport sur les candidatures aux titres de membre titulaire et de membre correspondant.

1. Voir n° 22, du 28 mai 1904.

Tous les candidats sont admis.

M. le Président nomme une commission composée de MM. Furet, Garel et Ruault, qui examinera les titres des candidats en 1905.

MM. Lermoyez, Lubet-Barbon et Moure. — **Rapport sur le traitement de l'otite moyenne aiguë** (voir *Bul. et Mém. de la Soc. franç. d'otol.*, t. XX, 1re partie, et *Revue* n° 20, 14 mai 1904).

M. Luc. — Messieurs, j'ai lu avec grand intérêt le rapport sur *les otites aiguës* signé de trois des meilleurs noms de notre Société, de trois noms que nous sommes unanimes à considérer comme synonymes de grand sens clinique et de vaste expérience en matière de chirurgie auriculaire. Je suis heureux de dire aux trois éminents auteurs de ce travail que je me trouve en conformité de vues avec eux relativement à la plupart des opinions exposées par eux dans leur travail. Je partage notamment leur conception des accidents communément désignés par le terme *mastoïdite* et qui, pour moi comme pour eux, mériteraient mieux la qualification de *rétention mastoïdienne*, puisque l'antre mastoïdien ne saurait demeurer étranger aux processus suppuratifs évoluant dans l'oreille moyenne dont il est le prolongement direct, en arrière.

Je trouve, d'autre part, que nos collègues ont on ne peut mieux mis au point la question des indications et des contre-indications de la paracentèse dans les otites aiguës, condamnant également l'abus et le rejet systématique de cette petite opération, et adoptant comme critérium de son emploi l'intensité et la continuité de la douleur, la fièvre, l'état général, et la menace d'accidents de rétention.

Sur ces divers points, et aussi pour ce qui a trait aux indications de l'ouverture chirurgicale de l'apophyse mastoïde, mon adhésion aux principes émis par nos trois collègues est complète et sans réserves.

Sur d'autres points j'avoue que je cesse de me sentir en communion d'idées avec eux ; et connaissant de longue date la largeur de leurs vues et le libéralisme de leur esprit, je leur demande la permission de leur présenter ici quelques critiques.

En vérité, nos collègues paraissent se faire une bien haute idée de l'importance et de l'efficacité de nos moyens d'action sur la marche de l'otite moyenne aiguë. A les entendre, les otites aiguës formeraient, au point de vue du pronostic, deux groupes distincts : celles qui ont été bien soignées (c'est-à-dire, bien entendu, soignées par des otologistes) et celles qui n'ont été soignées que par des mains profanes ou point soignées du ut. Les premières guériraient généralement vite et complètement, ne issant aux malades de traces ni objectives ni subjectives de leur pas- ge. Aux autres, au contraire, serait particulièrement réservée la menace s complications intra-craniennes dans le présent, et, pour plus tard, le d'une durée prolongée et d'une diminution de la fonction de l'au- ion.

Reportez-vous à la page 7 du travail de nos collègues, et vous verrez, Messieurs, que je n'exagère pas.

Et pourtant, une fois que nous avons pratiqué cette paracentèse dont je reconnais pleinement, comme nos collègues, l'action soulageante et salutaire et que je suis d'avis comme eux de pratiquer aussi large que possible, quels moyens d'action nous restent pour diriger à notre guise et orienter dans le sens le plus favorable la marche ultérieure de la maladie? Nos collègues nous le disent très clairement, puisqu'ils ne veulent entendre parler ni de lavages, ni de douches d'air, et que toute leur thérapeutique locale se borne à l'introduction régulièrement répétée chaque jour d'une mèche de gaze aseptique au fond du conduit auditif. Et c'est à la faveur du pouvoir hydrophile de cette mèche qu'ils ont la conviction de *drainer* l'oreille suppurante de la façon la plus conforme aux principes de la chirurgie. Or, je pense, Messieurs, que c'est là une pure illusion. Entendons-nous bien; nul n'est plus convaincu que moi de la merveilleuse efficacité du tamponnement hydrophile dans les otorrhées *chroniques*, alors qu'une vaste destruction de la membrane tympanique permet de pousser la mèche de gaze jusque dans la caisse, c'est-à-dire jusqu'au contact de la surface osseuse suppurante, bien entendu alors que l'antre est étranger à la suppuration. Mais je ne saurais m'élever avec trop de force contre l'assimilation de ces dernières conditions à celles en face desquelles nous nous trouvons dans le cas de l'otite moyenne suppurée aiguë.

Vous avez, mes chers Collègues, mille fois raison de faire et de recommander une perforation tympanique aussi étendue que possible; mais vous aurez beau la faire très large, aussi large que possible, même avant qu'elle se soit rétrécie, ce qui ne manque et ne tarde jamais, elle sera toujours en disproportion avec l'étendue de la cavité à drainer, et votre pauvre mèche à prétention drainante sera toujours forcée de s'arrêter à son niveau, au lieu de plonger en plein foyer suppurant, ainsi que cela serait son devoir, en tant qu'instrument de drainage.

Voulez-vous toute ma pensée? En présence d'un abcès aigu de l'oreille, une fois le tympan largement ouvert, notre action sur la marche ultérieure de la suppuration est absolument dérisoire et notre rôle se trouve fatalement borné à épier l'occurrence de complications, en face desquelles nous ne manquerions pas de retrouver un emploi plus brillant de nos talents chirurgicaux. En un mot, devant l'oreille qui suppure, nous n'avons, par la voie du conduit et à travers la perforation tympanique, qu'une action à peu près nulle sur le foyer : nous ne drainons rien et nous ne désinfectons rien, et cela pour l'excellente raison que nous n'avons pas accès jusqu'au foyer lui-même. Reconnaissez avec moi, je vous prie, combien la situation change, quand, des signes de rétention mastoïdienne s'étant montrés en arrière du pavillon, nous nous sommes trouvés autorisés à ouvrir largement l'antre, et, par cette voie artificielle, à désinfecter et à drainer à fond toute l'étendue du foyer suppurant. Du coup, la suppuration cesse comme par enchantement. C'est ce qui me

faisait dire devant vous, il y a deux ans, que ce qui peut arriver de plus favorable à un malade atteint de suppuration aiguë profuse de l'oreille destinée à durer pendant de longues semaines, c'est l'apparition d'accidents mastoïdiens autorisant le spécialiste à pratiquer l'opération qui seule permet de réaliser la désinfection complète et le drainage sérieux du foyer. D'autre part, invoquant ce fait que nous arrivons aujourd'hui, grâce aux progrès de notre technique, à obtenir dans l'espace d'une quinzaine de jours la cicatrisation de la plaie rétro-auriculaire, à la suite de l'ouverture de l'antre dans les cas aigus, et que l'anesthésie locale peut suffire pour cette opération, j'ajoutais qu'elle représenterait, peut-être dans un avenir prochain, le traitement de choix des otites moyennes aiguës suppurées, accompagnées d'écoulement profus, même en dehors de tout signe de rétention mastoïdienne. Mes paroles ayant été mal reproduites ou ma pensée mal interprétée, je ne suis pas fâché de saisir l'occasion qui s'offre à moi de m'expliquer nettement sur ce sujet.

Et maintenant quelle sera ma conclusion pratique?

Je crois que nos collègues ont grandement raison d'établir une distinction nette entre les cas où nous sommes invités à soigner l'otite avant l'ouverture spontanée du tympan et ceux où la membrane est déjà perforée lorsque nous sommes appelés auprès du malade. Dans les premiers, rien de plus naturel que de s'efforcer de maintenir, dès le début, le foyer à l'abri des germes extra-auriculaires auxquels il a été soustrait jusque-là. Si, en outre, une fois le tympan ouvert largement et aseptiquement par une main exercée, l'écoulement se montre peu abondant, j'admettrai très volontiers que le mode de traitement recommandé par nos collègues soit le plus opportun dans ces circonstances et qu'une mèche hydrophile, aseptique, non serrée, introduite chaque jour jusqu'au niveau de la perforation représente le pansement le plus simple et le meilleur dans ce cas particulier. Le pouvoir hydrophile de la mèche suffit, en effet, alors pour pomper le peu de pus qui s'écoule de la caisse dans l'espace de vingt-quatre heures, et le foyer peut être ainsi maintenu à l'abri de toute nouvelle infection.

Mais que le tympan se soit ou non ouvert spontanément avant l'entrée en scène du spécialiste, croyez-vous vraiment, Messieurs, que le même mode de traitement soit applicable à ces écoulements profus qui, dans l'espace de moins d'une heure, imprègnent plusieurs mèches volumineuses accumulées jusqu'à l'extérieur du conduit? J'ai, moi aussi, passé par une période dans laquelle j'opposais comme unique traitement aux écoulements aigus profus de l'oreille le tamponnement de Löwe, mais je m'empresse d'ajouter que j'en suis complètement revenu, après avoir reconnu que dans ces conditions le drainage était purement illusoire. Je n'ai pas non plus tardé à constater que ce mode de traitement n'est guère au goût des malades qui le trouvent désagréable, dérangeant et, disons le mot, coûteux. Bref, j'ai été amené, à un moment donné, à substituer, dans les cas dont il s'agit, aux tamponnements rares les lavages fréquents, que je confie soit à une infirmière, soit à une personne choisie avec soin

dans l'entourage du malade, après leur avoir inculqué les notions élémentaires de propreté requises dans la circonstance; le liquide adopté pour les lavages étant l'eau bouillie additionnée d'un quart d'eau oxygénée à douze volumes. Rien n'est plus simple que de recommander aux parents du malade, en pareil cas, et d'obtenir d'eux que la température soit prise matin et soir et l'apophyse mastoïde explorée chaque jour, en vue de l'apparition éventuelle d'un gonflement ou d'une simple sensibilité à la pression dont nous serions immédiatement instruits.

J'avoue ne pas partager la réprobation exprimée par nos collègues à l'égard des injections pratiquées dans le conduit.

Ils leur adressent trois reproches :

1° Celui d'être inutiles, la mèche introduite dans le conduit devant drainer tout le pus au dehors! Mais je répondrai que c'est précisément ce qu'elle ne fait pas, son pouvoir absorbant ne tardant pas à être épuisé par l'abondance et la consistance du pus;

2° Elles seraient difficilement aseptiques et par conséquent habituellement infectantes. Je ne vois vraiment pas qu'il soit si difficile d'obtenir des familles l'emploi exclusif d'eau bouillie et par conséquent non infectante.

3° Elles seraient irritantes et nuiraient à la cicatrisation par le choc qu'elles produisent au niveau du tympan.

Il me semble suffire, pour éviter ces inconvénients, de recommander que les injections soient poussées avec douceur.

Nos collègues ajoutent que d'ailleurs aujourd'hui les chirurgiens ne lavent plus les plaies et n'irriguent plus les abcès bien ouverts. Mais je répondrai qu'il s'agit précisément ici d'abcès toujours insuffisamment ouverts, puisqu'ils n'ont pour voie d'issue que la perforation tympanique qui, à peine suffisante alors quelle vient d'être pratiquée, a toujours tendance à se rétrécir, sinon à s'obstruer. Il s'agit là en somme d'un cas très spécial et d'une région très particulière, à laquelle nos collègues ont tort de vouloir appliquer à toute force des principes de chirurgie abdominale. Je trouve tout au contraire que les injections pratiquées sans violence dans le conduit répondent admirablement aux particularités et aux difficultés inhérentes à la région en question, le liquide injecté pénétrant à travers cette perforation tympanique que leur mèche de gaze ne peut franchir, jusque dans la caisse, contribuant par conséquent, à maintenir la perforation béante, et, une fois parvenu dans la caisse, se mêlant au pus qui s'y trouve, et le rendant par suite plus fluide et d'une élimination plus facile. D'ailleurs, mon expérience personnelle se trouve à cet égard parfaitement d'accord avec les considérations théoriques qui précèdent.

Ainsi que je l'ai dit plus haut, dans un cas donné d'otite aiguë suppurée à écoulement profus, après que je me suis assuré qu'une mèche de gaze ne saurait drainer la quantité de pus produite par l'oreille en vingt-quatre heures, je confie, soit au médecin traitant, soit à l'une des personnes de l'entourage du malade, le soin d'irriguer l'oreille, au moyen d'une petite seringue en métal, avec de l'eau bien chaude, préalablement

bouillie et additionnée d'un quart d'eau oxygénée à douze volumes. Après chaque lavage, le malade cherche à pratiquer le Valsalva, de façon à maintenir la perforation perméable, puis quelques gouttes de glycérine phéniquée à 1 pour 15 ou pour 30 sont instillées au fond du conduit; après quoi, une mèche de gaze, stérilisée et toute coupée à l'avance par le pharmacien, est introduite dans le conduit, mais non poussée à fond. La personne chargée des lavages a mission de les renouveler toutes les fois que la mèche se montre trempée par le pus.

Mon rôle, dans ces conditions, se borne à une pure surveillance, c'est-à-dire que je n'ai à revoir le malade que tous les trois ou quatre jours, sauf le cas où le médecin habituel de la famille ou la personne chargée des pansements constateraient de la fièvre ou de la sensibilité mastoïdienne à la pression. Les lavages sont naturellement espacés au fur et à mesure que diminue l'abondance de l'écoulement, et j'apprécie moi-même le moment où il y a lieu de modifier le traitement, par exemple, de substituer à la glycérine phéniquée des insufflations d'acide borique pulvérisé et de pratiquer quelques douches d'air pour remédier à la diminution de l'ouïe.

Je tiens à vous le dire, Messieurs, depuis que j'ai adopté la pratique que je viens de vous exposer sommairement, il ne m'a pas paru que mes malades missent plus de temps à guérir qu'à l'époque où je les traitais moi-même par la méthode des tamponnements hydrophiles renouvelés toutes les vingt-quatre heures seulement; j'ai même eu plutôt l'impression du contraire, et je suis arrivé à la conclusion que, dans le cas particulier des otites suppurées aiguës, à écoulement abondant, mieux valaient pour les malades de nombreux lavages pratiqués par des mains non chirurgicales qu'un seul tamponnement quotidien exécuté par le spécialiste. Il est pourtant bon de voir les choses telles qu'elles sont en réalité et telles par conséquent qu'elles apparaissent au grand public médical. Quand par exemple les médecins prétendent, ainsi que vous le leur reprochez, qu'en général les otites moyennes aiguës guérissent toutes seules et que ce sont surtout les formes graves que nous voyons, ils ne sont pas tellement dans le faux que vous semblez le croire. Et vous ne m'enlèverez pas de l'esprit, qu'imposer à toute otite suppurée aiguë le traitement minutieux exécuté par le spécialiste tel que vous le décrivez n'est rien moins qu'une exagération. Or, laissez-moi vous faire remarquer, que rien n'est plus dangereux que l'exagération pour le succès des idées que l'on soutient, car elle ouvre toute grande la brèche à la critique, sinon à la raillerie. Puisque j'en suis à parler d'exagération, n'en est-ce point une, par exemple, de prétendre, ainsi que l'a fait l'un de vous avec un goût de la comparaison pittoresque et de l'aphorisme qui n'est pas sans trahir son auteur, que l'on doit au tympan ouvert le même respect qu'au ventre laparotomisé! La phrase est certainement amusante, mais prenez garde qu'on ne s'en amuse à nos dépens!

Si je cherche la cause de la différence de vues qui nous sépare ici, je crois la trouver dans la conception très différente que nous nous faisons

de la gravité de certaines otites et du mécanisme de leurs complications présentes et de leurs suites fâcheuses.

Pour vous, ces complications, ces suites dépendent surtout de la façon dont l'otite a été traitée; je crois, au contraire, pour mon compte, qu'en dehors de la paracentèse dont je n'apprécie pas moins que vous la valeur thérapeutique, les divers modes de traitement adoptés pour l'otite *aiguë* ont fort peu d'influence sur sa marche. Je souligne intentionnellement le mot *aigu*, car je considère au contraire notre action comme toute-puissante sur l'évolution de l'otorrhée *chronique*, dont nous pouvons atteindre directement le foyer, soit par le conduit à travers le tympan largement détruit, soit à la faveur d'une brèche artificielle lorsque les lésions s'étendent à l'antre.

Quelle est donc dans ma pensée l'origine de la gravité spéciale présentée par certaines otites suppurées, aiguës, soit dans le présent (méningite, fusée de Bezold), soit ultérieurement (passage à la chronicité, altération de l'ouïe, complications intra-craniennes)?

Je crois bien être d'accord avec les résultats de notre observation de chaque jour en émettant l'opinion, que les complications du premier ordre (appelons-les complications immédiates) éclatent bien souvent à une époque voisine du début de l'otite, après que le tympan a été ouvert largement par nous et que le malade a été régulièrement pansé suivant les principes de la plus rigoureuse asepsie. Le traitement adopté ne saurait donc en être tenu responsable, et leur occurrence ne peut s'expliquer que par une virulence et une diffusibilité spéciale des éléments infectieux ou par une particularité anatomiqne personnelle, exposant tout spécialement le sujet, soit au transport de l'infection vers l'endocrâne, soit, s'il s'agit d'une fusée de Bezold, à la rupture de la paroi inférieure de l'apophyse.

Pour ce qui est des suites tardives de l'otite, il ne résulte pas non plus de mon observation, qu'il faille, au moins dans la majorité des cas, en incriminer la façon dont l'affection a été traitée à sa période aiguë. Si, en effet, nous interrogeons ceux de nos malades atteints de ces otorrhées chroniques accompagnées de destructions étendues non seulement de la membrane tympanique, mais aussi de la chaîne des osselets et des parois osseuses limitant l'oreille moyenne, lésions qui entraînent fatalement une diminution considérable de l'ouïe et exposent les sujets, par le fait de l'usure progressive des parois osseuses, à l'infection du sinus latéral ou de l'encéphale, nous apprendrons presque toujours que leur otorrhée, qui remonte souvent à leur enfance, a éclaté dans le cours d'une de ces maladies générales infectieuses (scarlatine, diphtérie, rougeole, fièvre typhoïde.) qui ont le triste privilège de frapper, dès leur début et d'emblée, profondément l'appareil auditif et d'y produire des destructions étendues et irréparables, quelque énergie et quelque compétence que l'on apporte à les combattre.

Par conséquent, là encore une observation attentive et exempte de parti pris nous amène à la conclusion que le traitement institué ne saurait être mis en cause : il a été tout simplement impuissant.

Je ne saurais me dissimuler, Messieurs, que j'ai assumé en intervenant dans ce débat, une tâche ingrate, mon argumentation ne tendant à rien moins qu'à contester la valeur de nos moyens d'action contre les suppurations aiguës *non compliquées* de l'oreille moyenne. Mais j'ai considéré comme de mon devoir de combattre ce qui m'apparaissait comme une illusion, et j'estime, je le répète une dernière fois, que c'en est une de nous imaginer que nous puissions agir avec quelque efficacité sur un foyer purulent, tant que nous en sommes séparés par une membrane percée d'un mince orifice.

Il est heureusement consolant de penser que si nous sommes condamnés, tant que l'otite reste non compliquée, à la simple observation armée, nous trouvons une éclatante revanche à ce rôle impuissant et passif, le jour où l'apparition de quelque complication, résultant d'un drainage insuffisant du foyer, nous autorise à nous ouvrir directement une brèche jusqu'à lui et nous fournit, pour ainsi dire, l'occasion de nous en rendre maîtres et de diriger désormais efficacement l'évolution ultérieure de la maladie.

M. Louis Vacher. — Je m'associe pleinement aux éloges qui ont été faits du rapport de nos confrères par notre excellent collègue Luc. Je ne me permettrai aucune critique, mais je veux appeler l'attention sur un point que le rapport n'a pas abordé. Quel traitement doit-on apporter à une otite moyenne aiguë *sans signes mastoïdiens* et sur le point de passer à l'état chronique? Au point de vue des injections fréquentes, je pense qu'il faut diviser les malades en deux catégories, ceux qui appartiennent à des familles aisées, où l'on peut obtenir que les injections soient faites aseptiquement, et ceux chez qui les irrigations aseptiques seront faites avec des instruments sales et des mains plus sales encore. Mieux vaut, chez ces derniers, faire des pansements plus rares, drainer le conduit et ne jamais confier ce soin à l'entourage du malade. Chez les premiers, au contraire, les injections faites avec prudence, douceur et lenteur ne me paraissent pas toujours mauvaises à employer. Lorsque, au bout de quelques semaines, on n'obtient pas la terminaison de la suppuration, alors que tous les phénomènes inflammatoires ont disparu et que la perforation du tympan a été *tout le temps maintenue très large*, car je crois qu'il ne faut jamais se contenter d'une étroite ouverture du tympan, je pense que dans ces cas on peut agir dans la caisse par des injections destinées à la débarrasser des sécrétions adhérentes à ses parois surtout dans l'attique. Je me trouve très bien de la pratique suivante : injection dans la caisse de quelques gouttes de sérum cocaïné, et cinq à dix minutes après, injection de sérum stérilisé chauffée à 30 ou 35 degrés pour laver la caisse. La cocaïne élargi la trompe par laquelle s'écoule aussi une partie du liquide. Ces jections sont faites avec une très fine canule d'Hartmann et une seringue Pravaz. La petite quantité de liquide injectée permet d'éviter de contuonner les organes délicats contenus dans l'oreille moyenne. Je me suis ujours bien trouvé de cette pratique et j'aurais été heureux de savoir avis de nos rapporteurs sur ce point de la question.

M. Molinié, de Marseille. — L'otite moyenne aiguë englobe tous les états aigus de l'oreille, depuis la simple hyperémie de la muqueuse de la caisse jusqu'aux mastoïdites les plus étendues. En élargissant ainsi le cadre de cette affection, je m'écarte quelque peu de la classification des rapporteurs, et je serais d'avis de ramener les diverses formes d'otite aiguë à trois types : l'otite moyenne catarrhale, qui est toujours plus ou moins exsudative ; l'otite moyenne suppurée ; et l'otite suppurée avec mastoïdite. Ces trois catégories d'otite sont de même nature et relèvent de la même étiologie.

Les circonstances qui interviennent pour donner lieu à l'un ou l'autre de ces degrés de la même affection sont de trois ordres : 1° la réceptivité morbide du sujet ; 2° la virulence de l'infection ; 3° la conformation anatomique des cavités mastoïdiennes.

Ce dernier élément joue un très grand rôle dans le développement et la gravité de l'otite moyenne. On comprend que l'infection se diffusera bien plus aisément dans un type de mastoïde pneumatique ou à système cellulaire très développé que dans une mastoïde à cellule antrale unique se déversant librement dans la caisse.

A ces diverses modalités cliniques correspond un traitement particulier qui a été nettement établi par les rapporteurs.

A la forme catarrhale avec exsudat peu abondant, conviennent les instillations de glycérine phéniquée, les compresses périauriculaires, les émissions sanguines, le repos local et général.

L'otite suppurée doit être ouverte et dès lors réclame un traitement spécial : 1° le drainage ; 2° la protection contre l'infection exogène. Ces deux indications peuvent être obtenues par la mèche dans le conduit et l'abri de l'oreille sous un pansement protecteur. Ce procédé, théoriquement parfait, n'est pourtant pas exempt de reproches dans la pratique. Il est très assujettissant à la fois pour le malade et pour le médecin, et il ne convient, en outre, qu'aux suppurations de faible intensité. En effet, dans les cas d'écoulement abondant, le drainage est illusoire et la mèche forme corps étranger dans le conduit.

C'est alors qu'on appréciera l'utilité des irrigations qui peuvent très bien être confiées au malade aux conditions suivantes : qu'elles soient pratiquées avec la douche en émail munie d'une canule en caoutchouc ; que le malade se lave les mains à chaque opération et qu'il fasse bouillir chaque fois l'appareil tout entier ; qu'il mette l'appareil à une faible hauteur, de façon à ne pas traumatiser le tympan par un jet trop abondant.

On remarquera que, dans ces deux formes d'otite, on n'agit pas directement sur les cavités malades et que (la paracentèse mise à part) les moyens employés sont plutôt prophylactiques que réellement actifs. L'otite moyenne se guérit donc par elle-même ; il faut se garder d'en interrompre l'évolution cyclique par un traitement intempestif, ainsi que l'ont si bien établi les rapporteurs.

Mais on voit combien cette abstention éclairée et attentive diffère du

mépris systématique que certains médecins affectent vis-à-vis de l'otite moyenne aiguë, et voudraient voir élever à la hauteur d'un principe thérapeutique.

La troisième forme d'otite avec mastoïdite est justiciable de la trépanation et les rapporteurs ont établi les indications de cette opération avec une précision et une netteté remarquables. A ces indications nous en ajouterons une autre que nous pouvons formuler ainsi : lorsqu'en traitant une otite suppurée, suivant les préceptes indiqués plus haut, on n'a pas obtenu la guérison au bout de deux mois de traitement, il faut recourir à la trépanation, même en l'absence de tout autre symptôme local ou général. En terminant, les rapporteurs ont signalé, avec juste raison, les particularités relatives à l'otite infantile, l'otite sénile, l'otite enkystée et l'otite des scléreux. Il faut ajouter à cette liste d'affections à caractères spéciaux, l'otite des tuberculeux et celle des diabétiques qui ont souvent une marche torpide et une déplorable tendance à la chronicité.

M. Dundas Grant parle en faveur de l'irrigation dans les conditions où il n'est guère possible de pratiquer le traitement purement aseptique. Dans un hôpital où il soigne des malades internes, il emploie dans les otites suppurées aiguës le traitement préconisé par MM. les Rapporteurs qu'il considère comme le traitement idéal donnant les résultats les plus satisfaisants. Pour les malades externes, cette méthode ne lui paraît pas pratique, et il emploie de préférence les irrigations et les instillations antiseptiques. Pour les irrigations, il se sert d'une solution de sulfate de soude au deux-centième, préconisée par Burckhardt-Mérian, à laquelle il ajoute une solution de biiodure de mercure au trois-millième. Les résultats obtenus ne sont pas à dédaigner. Il est de l'avis des rapporteurs à l'égard du nettoyage du naso-pharynx, et présente à la Société un appareil simple, remplaçant le bain nasal ordinaire, fonctionnant par l'inspiration ou le reniflement. Cette pratique n'expose pas les trompes d'Eustache aux mêmes dangers que les douches à pression.

Quant à la paracentèse du tympan, il a eu beaucoup de difficultés dans certains cas de consultations à distance, où l'indication opératoire n'était pas suffisante. Dans le doute, on ferait bien de pratiquer la paracentèse. Il n'a jamais regretté de l'avoir faite, mais, plus d'une fois, il s'est reproché de ne pas l'avoir pratiquée même dans les cas où l'ouïe n'était que très peu diminuée. Il demande l'avis de ses confrères sur le degré de conservation de l'audition qui contre-indique l'opération. Les rapporteurs conseillent de la pratiquer sans délai chez les malades âgés, et ses observations personnelles ont confirmé cette manière de voir.

Irrigateur nasal à inspiration, du Dr Dundas Grant. — L'idée principale de cet appareil simple consiste dans l'emploi plus efficace de l'action de renifler pour l'irrigation des cavités nasales. L'appareil se compose d'un vase de verre à forme cylindrique — une bouteille sans cou — d'à peu près 60 centimètres cubes, auquel est adapté un bouchon plat à travers lequel passent deux tuyaux de verres; l'un pénètre jusqu'au fond du vase, l'autre dépasse à peine le bouchon; le tuyau long possède une extrémité supé-

rieure avec une dilatation aplatie et de forme olivaire pouvant s'adapter à l'orifice externe d'une narine. La méthode d'emploi est extrêmement simple. On remplit le vase du liquide prescrit et on le tient dans la main du même côté que celui où on veut l'employer. On place le bout olivaire dans la narine et on comprime les deux ailes du nez avec le pouce et les doigts de la main du côté opposé. Le malade renifle fortement pour attirer le liquide dans le nez jusqu'à l'arrière-gorge. A ce moment, il est bon de retirer l'instrument pendant que le malade rejette le liquide par la bouche. Cet instrument a l'avantage de diminuer beaucoup le danger de la pénétration du liquide dans les trompes d'Eustache; d'ailleurs, le courant est dirigé en haut et en arrière et passe sous le cornet dans le méat moyen; en outre, l'inspiration énergique constitue un exercice gymnastique pour l'appareil respiratoire, ce qui est souvent très utile. Il va sans dire que dans les cas de faiblesse extrême cet effort inspiratoire peut contre-indiquer son emploi, mais en agissant prudemment on trouvera que cet appareil est aussi efficace qu'inoffensif.

M. Chavasse. — Je partage absolument l'opinion de nos éminents rapporteurs sur l'importance de la paracentèse hâtive pour mettre les malades à l'abri des complications mastoïdiennes, toutefois, avec cette réserve que dans les otites grippales et scarlatineuses, la mastoïdite évolue presque dès le début de l'otite et que la paracentèse n'empêchera pas le plus souvent son évolution. Le pansement sec par la mèche introduite, sans tamponnement, dans le conduit auditif, est, évidemment, le pansement idéal. Mais il est des cas et des situations où il n'est pas applicable, soit parce que le conduit est rétréci par une poussée d'otite externe, soit parce que le malade ne peut se présenter au médecin journellement ou même deux fois par jour si la suppuration est profuse, soit encore, dans ce dernier cas, parce qu'on ne peut abondonner le pansement à l'entourage du malade. Dans ces cas, l'on pourrait être tenté de recourir aux lavages; les auteurs du rapport les ont condamnés avec juste raison, et je me range à leur avis, car ils sont le plus souvent mal faits et, dans les familles, malproprement exécutés. C'est alors que je conseille les bains du conduit faits avec l'eau oxygénée, deux à trois fois par jour; le malade évacue le liquide en penchant la tête du côté malade; ensuite un nettoyage à sec de la conque suffit. On peut y ajouter l'introduction de quelques gouttes de glycérine phéniquée à 5 o/o.

M. Broeckaert. — Je tiens à déclarer que je ne partage pas les idées progressistes professées par les Allemands et par certains de nos collègues français, qui proposent de faire une antrotomie dans tous les cas d'otite moyenne aiguë suppurée qui ne guérit pas au bout de deux mois ou même d'un mois.

J'ai dressé une statistique personnelle des cas que j'ai soignés à ma poli-

clinique gratuite et qui sont venus me trouver après la phase post-perforative.

Le traitement a consisté en *pansements secs* auxquels j'ajoute, selon les cas, des injections, des instillations d'eau oxygénée, etc.

50 o/o des cas ont guéri en moins de quinze jours; 35 o/o des cas ont guéri dans un délai de quinze à trente jours; 15 o/o des cas ont guéri dans un délai d'un à trois mois. Dans 10 o/o de ces cas, le traitement a duré plus de cinquante jours; dans un cas (le traitement a duré quatre-vingt-deux jours).

Sur ces 100 cas, il y eut *deux mastoïdites*, dont l'une guérit par l'application de glace, l'autre nécessita une antrotomie.

Ces chiffres prouvent donc que l'otite moyenne aiguë, même après deux ou trois mois de traitement, peut parfaitement guérir sans réclamer une opération aussi radicale que l'ouverture de l'antre, dont les indications sont nettes et précises.

M. Claoué. — MM. les Rapporteurs ne semblent guère enthousiastes des lavages par la trompe. Pour ma part, quand au cours d'une otite suppurée aiguë, le tympan étant largement ouvert, la mastoïde donne des signes de réaction, j'adjoins toujours au traitement ordinaire abortif les lavages chauds tubaires, fidèle d'ailleurs en cela à la vieille pratique des auristes, et si j'ai eu des insuccès nombreux, j'ai eu aussi des succès. S'il est évident que les lavages tubaires doivent être fatalement impuissants à l'égard des cellulites, au contraire dans les *antrites pures* fermées, ils peuvent éviter au malade l'antrotomie en désobstruant l'aditus qui est en somme le drain naturel de l'antre. Ce n'est pas, je crois, faire reculer la spécialité (au contraire) que de la rendre la moins chirurgicale possible.

M. Noquet. — J'approuve complètement ce qu'ont dit MM. Luc et Dundas Grant sur l'emploi des injections. Pour mon compte, j'ai, depuis longtemps, recours aux injections antiseptiques, suivies d'instillations antiseptiques aussi, et je dois dire que cette méthode a réussi dans tous les cas où elle a été employée dès le début. Je conseille, en même temps, bien entendu, des moyens permettant de faire l'antisepsie du pharynx et des fosses nasales.

Enfin, et je l'ai déjà dit, il y a deux ans, dans une discussion analogue, je me trouve toujours bien de pratiquer, par la trompe, avec le cathéter, des injections de vaseline europhénée. Primitivement, et comme l'a conseillé notre regretté collègue Delstanche, de Bruxelles, je me servais de vaseline iodoformée. Mais l'iodoforme a l'inconvénient de laisser, après son emploi, une odeur désagréable. L'europhène, qui est un de ses succédanés, n'a pas le même défaut. Il n'est pas irritant et doit être plus actif que l'iodoforme, puisqu'il contient plus d'iode.

Ces injections, pratiquées tous les deux ou trois jours, hâtent certainement la guérison.

M. Mahu. — A propos du traitement de l'otite aiguë, voulez-vous me permettre, Messieurs, de vous présenter une *aiguille à paracentèse autostérilisable* de poche, dont le manche sert à la fois de fourreau et de réser-

voir à chloroforme dans lequel plonge l'aiguille toutes les fois qu'elle est au repos.

On peut ainsi pratiquer plusieurs paracentèses chez des malades différents sans se préoccuper d'aseptiser l'instrument, qui est constamment stérilisé et décapé puisqu'il plonge dans le chloroforme.

M. Hennebert. — Je veux seulement rappeler le traitement préconisé par Ch. Delstanche à la période pré-perforative de l'otite moyenne aiguë : ce procédé consiste à faire pénétrer dans la caisse par la voie tubaire de la vaseline liquide iodoformée ; sous l'influence de ces injections, il y a, dans la très grande majorité des cas, sédation immédiate des douleurs et, la plupart du temps, rétrocession du processus infectieux.

J'ai eu l'occasion de voir appliquer et d'appliquer moi-même un très grand nombre de fois ce procédé, avec les meilleurs résultats.

M. Castex. — L'otite moyenne hémorragique se présente quelquefois, surtout dans les infections grippales ; je crois qu'il est excessif de déclarer qu'il n'y a pas d'otite sans antrite. La clinique et même l'anatomie y contredisent, car il y a des cas où l'antre est séparé de la caisse par une membrane.

Les solutions glycériennes ou analogues pénètrent dans la caisse, même par une petite perforation, lentement mais sûrement, comme en témoignent les désinfections rapides.

M. Moliné. — Je tiens à dire à M. Broeckaert que si j'ai proconisé l'intervention après l'insuccès d'un traitement de deux mois, c'est par la raison que la suppuration est alors entretenue par une cellule antrale de siège anormal contre laquelle tout traitement par le conduit est impuissant.

M. Chavasse. — J'ai eu l'occasion d'ouvrir un assez grand nombre de fois la mastoïde vers la septième ou huitième semaine et je dois déclarer que je n'ai pas toujours trouvé du pus, mais quelquefois de simples fongosités.

M. Lermoyez. — En commençant je vous prie tous, et en particulier mon vieux camarade Luc, de me pardonner si dans ce que je vais dire ma parole semble dépasser ma pensée. Mais si je m'étais préparé à répondre aux diverses objections d'ordre otologique qui auraient pu être faites aux conclusions de notre rapport, j'étais loin de m'attendre, je l'avoue, à avoir à défendre à cette tribune les principes fondamentaux de la chirurgie générale, qui, partout ailleurs, sont universellement admis. Et tandis que mes contradicteurs parlaient, je pensais qu'il est heureux, pour maintenir le bon renom de l'otologie vis-à-vis du public médical, que nous soyons tout à fait en famille dans cette enceinte, et qu'aucune oreille indiscrète de chirurgien ou de bactériologiste ne puisse nous entendre. C'est la valeur de l'asepsie, c'est la technique du drainage que notre discussion met en doute ! Vraiment, j'en demeure confondu. Eh quoi ! l'otologie se plaît-elle donc à demeurer à ce point particulariste qu'elle veuille se tenir à l'écart du mouvement médico-chirurgical et ignorer ses lois ! Ah ! craignez non pas de vous attirer cette douce raillerie dont on vous menaçait il y a un

instant, mais d'encourir cette mésestime dont le nom de spécialiste a eu tant de peine à se délivrer.

En particulier, l'argumentation énergique de M. Luc pèche absolument par sa base : notre confrère confond *tamponnement* et *drainage*, deux choses essentiellement opposées. Le tamponnement crée la rétention, le drainage la supprime : celui-ci ouvre les portes, celui-là les ferme. Quoi de plus dissemblable!... Et remarquez qu'il n'y a pas ici une simple erreur de mots, car M. Luc insiste, spécifie bien; il veut parler du tamponnement de Löwe, qui est un véritable calfeutrage du conduit avec de l'ouate hydrophile. Et parce qu'il s'est jadis mal trouvé de barrer la route au pus, il en conclut que nous avons, aujourd'hui, tort de la lui vouloir frayer... En ce moment, nous ne parlons pas la même langue; la discussion n'est plus possible.

Puis il a été dit qu'on ne croit pas, qu'on ne comprend pas qu'une mèche de gaze, une fois imprégnée, puisse drainer du pus : mais le premier manuel venu de petite chirurgie le proclamera; et ce n'est pas ici mon rôle de l'expliquer.

M. Luc affectionne les lavages de l'oreille, c'est affaire de goût. Beaucoup d'autres aussi, dont je suis, les avaient aimés, qui depuis... Mais nous avons assez longuement, dans notre rapport, démontré leurs inconvénients pour n'avoir plus à y revenir. Où notre collègue se donne une illusion imprévue et que nous ne pouvons vraiment pas lui laisser, c'est quand il se persuade que le liquide injecté dans le conduit pénètre dans la caisse et en lave les parties ; mais que devient donc à ce moment la membrane percée d'un tout petit trou qui, d'après lui, met une telle séparation entre les mœurs otologiques et le code chirurgical?

Je sais que M. Luc caresse depuis plusieurs années un rêve qui lui est cher : c'est d'assister au triomphe de l'antrotomie comme traitement systématique de l'otite moyenne aiguë suppurée. Et, bien qu'il s'en défende mollement, cependant il me semble conspirer de son mieux pour l'avènement de ce nouveau régime. En cela il est de bonne foi et conséquent avec lui-même, car il n'est pas surprenant qu'il soit mené à cette conception par la considération des otites aiguës qu'il entretient à l'aide de ses lavages répétés et familiaux. Peut-être même le vif désir de précipiter cette révolution antrotomique le fait-il l'avocat de la cause qu'il vient de plaider devant vous avec tant d'éloquence. Ce n'est pas là, dira-t-il, son sentiment, cependant son insistance le donnerait à penser.

Au reste, les faits parlent eux-mêmes, et eux-mêmes affirment la supériorité du traitement moderne de l'otite purulente aiguë. Craignons de ---tomber dans les errements des médecins anciens qui aimaient mieux cuter que constater. Appliquons, sans parti pris, le traitement rationnel liqué dans notre rapport pendant un temps suffisamment prolongé, et, us quelques années, apportant ici chacun nos statistiques, nous pourrons ieusement conclure. Actuellement, il n'y a place que pour les dissertans brillantes, et non pour les objections de fait. Pour ma part, je déclare e depuis trois ans que j'ai abandonné le traitement vieux jeu des otites

aiguës, qui avait pour cérémonies fondamentales la douche d'air et l'injection d'eau tiède, j'ai dû me rendre à l'évidence, renier ma religion de jadis, qui était celle que M. Luc pratique encore à l'heure actuelle, et m'avouer que je guéris maintenant mes malades plus vite et plus souvent, et j'en arrive à cette conviction que l'antrotomie deviendra, dans notre lutte contre l'otite aiguë, une arme de plus en plus exceptionnelle.

Deux mots encore. Nous avons voulu, dans notre rapport, nous adresser autant aux médecins généraux, de qui nous espérons nous faire entendre, qu'aux auristes qui, ici, nous écoutent. Aux médecins qui tendent à nous accuser de prolonger les otites par un excès de soins locaux, nous voulons affirmer que l'abstention qu'ils proposent mène souvent leurs malades à la surdité sinon à la mort, et que nous, en soignant l'oreille, nous leur sauvons l'ouïe et la vie. Aux auristes, nous avons eu le désir de prouver que le mieux, en otologie, est parfois l'ennemi du bien, et qu'à trop vouloir faire pour l'oreille malade, parfois on en retarde la guérison. Il vaut mieux en ceci agir bien que beaucoup, et agir bien, c'est, comme dans toute la chirurgie du pus, drainer largement et surtout drainer proprement.

M. Moure. — Lorsque nous avons rédigé le rapport que nous avons eu l'honneur de vous présenter, nous avons dû envisager la question dans son ensemble et non dans toutes ses particularités. Il est incontestable que si l'on s'attache à tel ou tel fait spécial, bien des points de notre rapport pourront paraître inexacts. J'avoue, du reste, qu'en ce qui concerne les injections, je me suis un peu séparé de mes collègues, car il n'est pas douteux que si l'on n'a pas les malades sous la main, ou lorsque la suppuration est très abondante, c'est encore le meilleur moyen que nous ayons de traiter les écoulements auriculaires. Si on ne peut pas arriver à être tout à fait aseptique, on peut du moins se rapprocher pas mal de la perfection en prenant certaines précautions. Je ne crois pas que les injections tubaires puissent être appliquées chez les enfants, chez lesquels les suppurations aiguës sont cependant bien fréquentes et chez lesquels on obtient assez aisément la guérison par les procédés thérapeutiques simples que nous avons exposés dans notre rapport. Bref, le praticien doit juger lui-même, en présence de chaque cas, ce qui peut être le plus profitable à son malade, en simplifiant autant que possible sa thérapeutique locale.

M. Lubet-Barbon. — Notre rapport a eu pour but de montrer que l'important dans le traitement des otites était : 1° de faire la paracentèse lorsque les lésions se localisaient dans la caisse et donnaient des accidents ; 2° de pratiquer la trépanation lorsque les accidents sont dus à des lésions de l'antre. En dehors de ces deux points, où tout le monde est d'accord ici, toutes les variétés de traitement qui nous ont été exposées prouvent, par leur diversité même, qu'aucune n'est bien supérieure.

M. Luc. — Je répondrai d'abord à M. Lermoyez que c'est par suite d'un lapsus que j'ai parlé d'un *tamponnement hydrophile* du conduit comme moyen de traitement des otites suppurées aiguës. J'aurais dû dire *pansement hydrophile* et je m'empresse de corriger l'expression impropre dont je me suis servi. Ceci dit, je ne trouve rien de plus louable que les efforts

de M. Lermoyez pour appliquer à l'oreille les grands principes de la chirurgie générale. Mais alors, s'il veut être conséquent avec lui-même, il n'a d'autre ressource, en face d'une oreille qui suppure, que d'ouvrir d'emblée l'antre, afin de pouvoir opérer un drainage sérieux, c'est-à-dire un drainage à fond du foyer auriculaire. Tant que cette brèche opératoire n'est pas faite, le cas de l'oreille est tout spécial et légitime par conséquent un traitement spécial. Je vous mets, en effet, au défi de me citer un seul exemple tiré de la chirurgie générale où le chirurgien ait à drainer un foyer dont le sépare une cloison percée d'un minime orifice. En faveur de sa théorie de la mèche drainante, M. Lermoyez vient de nous rappeler l'expérience consistant à vider un bol de bouillon au moyen d'une mèche plongeant à son intérieur; mais cette assimilation est fondamentalement erronée. En effet, outre que dans le cas de l'otite aiguë, la mèche s'arrête au niveau de la perforation tympanique, il y a lieu de tenir compte de la consistance du pus qui, au lieu d'être une solution saline comme le bouillon, est un liquide épais, charriant des éléments solides. Puisque nous parlons cuisine, je trouverais plus juste de le comparer à une sauce blanche, et c'est avec une saucière remplie de ce liquide que je proposerais à M. Lermoyez de renouveler l'expérience dont il vient de nous entretenir : je lui fais le pari qu'il n'en viderait pas plus d'une cuillerée!

M. Lermoyez. — Je suis heureux de voir enfin M. Luc arriver à récipiscence et accepter la subordination du traitement des otites aiguës aux règles de la chirurgie générale. Seulement nous n'avons pas la même façon de comprendre celle-ci; pour moi, elle consiste avant tout à être propre; pour M. Luc, elle semble se résumer uniquement dans l'antrotomie, que tant il affectionne. Or, on peut être propre, j'imagine, sans nécessairement trépaner.

Cependant, très humblement j'avoue que les arguments culinaires qu'il m'oppose me trouvent sans réponse : cette brillante charge de la cuisine contre la chirurgie me désarme. En cette matière, ma compétence fléchit et je ne sais plus que dire. Ce qui m'en console, c'est que Chassaignac lui-même, quand il imagina le drainage des cavités suppurantes, n'avait pas non plus pressenti tout le parti qu'il y avait à tirer, en l'espèce, de l'étude de la sauce hollandaise.

M. Lermoyez. — **Présentation de malades.**

L'auteur présente un malade opéré de cancer intra-nasal par la méthode de Moure, qui est une méthode de choix. Nulle autre ne rend l'opération aussi facile et ne permet de la faire aussi complètement. Résultat excellent.

MM. Lannois et Come Ferran. — **Paralysie du moteur oculaire externe d'origine otique.** (Sera publié *in extenso*.)

Les auteurs rapportent l'histoire d'un malade de trente-huit ans, ui, après dix jours de douleurs violentes dans l'oreille gauche,

Le Dr Viollet, appelé à suivre l'évolution des lésions, constata, le 25 décembre, l'ulcération de la tumeur, qui paraissait en voie de mortification. Trois mois après, la tumeur diminuait de volume et la portion ulcérée se limitait à la région primitivement occupée par elle, l'adénite avait presque disparu. Actuellement, il ne reste à la place de la tumeur qu'une sorte d'excavation cicatricielle; l'aryténoïde gauche est comme abrasée; l'immobilité de la moitié gauche du larynx a seule persisté; le malade a engraissé de 16 livres, il mange sans aucune difficulté; la voix est complètement revenue; l'adénite cervicale a disparu.

Le malade a été soumis par M. Béclère à l'action des rayons X, du 1er décembre 1903 au 29 mars 1904, par quatre séries de séances.

M. Moure. — Nous avons essayé à Bordeaux, à différentes reprises, la radiothérapie dans le traitement du cancer du larynx, et j'avoue que jusqu'à ce jour les résultats ont été nuls. Aussi, il est très important, avant d'affirmer que le traitement par les rayons X a guéri une affection aussi grave que le cancer, d'établir exactement son diagnostic et objectivement et histologiquement. J'avoue que le malade que je viens d'examiner et qui nous a été présenté n'offre pas *actuellement* les signes d'une néoplasie maligne de l'organe vocal; il est porteur en effet d'une simple infiltration de la face interne de l'aryténoïde gauche; ce cartilage est encore mobile. Or, il serait absolument extraordinaire qu'une néoplasie maligne développée dans cette région n'ait pas très hâtivement immobilisé l'articulation crico-aryténoïdienne, aussi je crois qu'aujourd'hui personne n'oserait affirmer qu'il s'agit d'une tumeur maligne.

M. Delsaux. — Je n'ai pas d'expérience de la radiothérapie, mais j'ai traité par la *radiumthérapie* deux cas de cancer du larynx et un cancroïde du nez. Les cas de tumeurs laryngées n'ont pas été guéris; ils ont été opérés plus tard par mon ami Cheval. Mais j'ai fait l'examen histopathologique de la tumeur de l'un de ces malades, et voici ce que j'ai pu constater : il existe une condensation du tissu cancéreux, sorte de sclérose, pouvant donner l'espoir que, quand nos échantillons de radium seront mieux adaptés aux services que nous leur demandons, que notamment quand la masse radio-active et sa force de pénétration seront plus considérables, nous aurons des effets thérapeutiques palpables.

Mon cas de cancroïde du nez a été guéri en dix séances de radiumthérapie.

M. Viollet. — Je répondrai à M. Moure que notre pensée n'est pas de présenter le cas comme un cas de guérison indiscutable de cancer; les objections sur l'absence d'examen histologique et la date récente du cas ont été faites par nous-mêmes. Nous avons voulu surtout attirer l'attention sur les résultats obtenus, de façon à susciter des cas traités après examen histologique.

Contrairement à M. Moure, MM. Luc et moi avons constaté une hémiplégie laryngée gauche persistante.

M. Garel. — **Laryngocèle ventriculaire.**

L'auteur rapporte le cas d'un homme de trente-sept ans, porteur d'une laryngocèle ventriculaire qui ne présentait comme symptôme qu'un peu d'extinction de la voix et ne put être diagnostiqué qu'à l'examen laryngoscopique pendant la phonation.

M. Raoult. — **Action de l'adrénaline dans un cas de cancer de l'amygdale.** (Sera publié *in extenso.*)

M. Bar. — **Volumineux polype inséré sur la choane gauche. Extraction par voie buccale.** (Sera publié *in extenso.*)

(A suivre.)

REVUE GÉNÉRALE ET ANALYSES

BOUCHE ET PHARYNX BUCCAL

Sur le traitement des kystes du maxillaire supérieur, par le Dr Béco, de Liège.

L'auteur rapporte un cas de kyste du maxillaire qu'il a opéré par la méthode de Caldwell-Luc et qui a été guéri un mois après l'intervention. Il préconise cette méthode, sans prétendre toutefois qu'il faut l'appliquer à tous les cas. (*Presse oto-laryngol. belge*, novembre 1903.)

Dr Kaufmann.

Sur la bactériologie de l'exsudat qui tapisse la plaie consécutive à l'amygdalotomie; bacille pseudo-diphtérique et bacille fusiforme, par le Dr P. Cornet.

Les recherches de l'auteur ont porté sur trente-deux sujets chez lesquels il a pratiqué l'amygdalotomie. Il a pu constater que le bacille pseudo-diphtérique prolifère souvent dans l'exsudat qui recouvre la plaie consécutive à l'amygdalotomie et se rencontre surtout lorsqu'on opère à l'anse galvanique. Mais le germe qui apparaît comme le plus constant est le bacille fusiforme, signalé du reste par Vin-

cent dans l'exsudat consécutif aux amygdalotomies. Dans la circonstance, le bacille fusiforme se montre sous les apparences d'un microbe bienfaisant, qui excite par sa présence une abondante issue de leucocytes, nettoyant la plaie, la défendant et permettant ainsi une cicatrisation rapide.

En résumé et pour conclure :

1° La flore bactérienne de l'exsudat qui recouvre la plaie opératoire consécutive à l'amygdalotomie varie suivant le procédé employé : anse électro-thermique ou instrument tranchant;

2° Le bacille pseudo-diphtérique est surtout fréquent après la tonsillotomie exécutée à l'anse galvanique, trouvant sans doute dans l'eschare un milieu favorable à son développement;

3° Chez les sujets opérés à l'aide d'un instrument tranchant, comme la pince de Ruault, le microbe qui joue le rôle le plus constant et le plus important dans la réparation de la plaie est le bacille fusiforme. Il ne se rencontre presque jamais à l'état de pureté, mais en association avec des espèces variées, et surtout avec le staphylocoque;

4° L'aspect macroscopique de l'exsudat ne semble avoir aucune relation avec les microbes que l'on y rencontre, fait qui corrobore ce que l'on sait des fausses membranes du pharynx en général. (*Bull. de laryngol., otol., rhinol.*, 31 décembre 1903.)

Dr G. Dupond.

NEZ ET PHARYNX NASAL

Deux cas de rhinolithes, par le Dr Lacoarret, de Toulouse.

L'auteur rapporte deux observations de rhinolithes secondaires. Dans le premier cas, il s'agit d'une religieuse atteinte d'obstruction nasale avec écoulement fétide par la narine et douleurs de tête. Les divers médecins qui l'avaient examinée avaient songé à une tumeur maligne. Cette prétendue tumeur était un calcul volumineux qu'il fut possibl d'extraire non sans difficulté. Dans l'intérieur, on trouv une graine aplatie ressemblant à une graine de citrouille.

Dans le second cas, il s'agit d'une vieille femme d

soixante-dix ans, qui depuis quinze ans aurait présenté de la gêne respiratoire nasale. Le nez est déformé, de la narine s'écoule un pus fétide. On se rend compte facilement qu'on se trouve en présence d'un calcul volumineux. Pour l'extraire, il fallut dilater peu à peu la narine. Le rhinolithe avait la forme d'une molaire à deux racines; son centre était occupé par un noyau de cerise.

Bien que ces deux rhinolithes fussent secondaires, aucune des deux malades ne se souvenait avoir introduit un corps étranger dans son nez.

Le diagnostic n'est pas toujours facile, surtout quand le calcul est profondément situé dans les fosses nasales. On peut aisément le confondre soit avec une tumeur maligne, soit avec une gomme accompagnée de séquestre. On ne saurait donc s'entourer de trop de précautions avant de se prononcer. *(Ann. de la Policlin. de Toulouse*, décembre 1903.)

Dr G. Dupond.

LARYNX ET TRACHÉE

Contribution à l'étude des corps étrangers du larynx et de la trachée *(Beitrag zur Casuistik der Fremdkörper im Kehlkopfe und in der Luftröhre)*, par le Dr Röpke.

I. Une petite fille ayant la coqueluche avale une épingle qu'elle avait gardée dans sa bouche pendant un accès de toux. Dyspnée, toux, enrouement, menaces d'asphyxie. La trachéotomie n'est faite que le douzième jour. L'épingle est fixée, une pointe en dessous de la corde droite, l'autre s'avançant librement en haut dans la trachée. Extraction; guérison.

II. Un buveur de bière avale par mégarde une petite mouche en caoutchouc qu'on vient de lui lancer dans son verre. On la voit au miroir, calée entre les deux cordes vocales. Dyspnée. Extraction avec une pince à polypes.

III. Un monsieur avale une brindille de sapin qu'il tenait ıs sa bouche. Accès de toux, picotements dans le larynx. petite branche était fixée partie au-dessous, partie au-ısus de la corde vocale. Extraction à la pince.

V. Röpke, au cours d'une adénotomie, croit que le pa-

quet de végétations est tombé dans le larynx. Il y a menace d'asphyxie. Il met l'enfant la tête en bas et lui frappe sur le dos : le paquet de végétations sort hors de la bouche. (*Archiv f. Laryngol*, 1903, t. XIV.) Dr BERTEMES.

Des relations entre la tuberculose du larynx et la grossesse, par le Dr LEWY, de Francfort-s/Oder.

L'auteur publie quatre cas de tuberculose du larynx survenue pendant la grossesse. Il passe en revue les cas du même genre publiés par d'autres auteurs, et arrive à un total de 71 cas. Dans ces 71 cas, 57 femmes et 27 enfants sont morts; pour 14 cas, l'issue finale est restée inconnue. La mortalité est donc énorme, et le traitement habituel de la tuberculose laryngée reste sans aucun résultat. L'auteur conclut avec Veis, Godshesen, Schanta, etc., que l'accouchement prématuré seul peut enrayer la marche rapide de la tuberculose, et est le seul traitement rationnel et efficace dans ces cas. (*Archiv f. Laryngol. und Rhinol.*, vol. XV, fasc. 1er, 1903.) M. DE FURST.

OREILLES

Un troisième cas de trépanation du labyrinthe avec opération de Chaput (résection du rocher) pour suppuration et nécrose sans syndrome labyrinthique; mort par shock *(Un tercer caso de trepanacion del laberinto con operacion de Chaput (reseccion del periosco) por supuracion y necrosis, sin sindrome laberintico; muerte por « shock »)*, par le Dr RICARDO BOTEY.

Il s'agit d'un malade, âgé de trente-cinq ans, atteint d'otorrhée chronique double depuis son enfance. Depuis trois mois, il a eu des poussées aiguës du côté gauche, et lorsqu'il se présente, il éprouve de violentes douleurs s'irradiant à tout le côté gauche de la tête. Le malade a perdu le sommeil et paraît très abattu. Il présente de la parésie du côté gauche du voile et de la corde vocale du côté malade. A l'examen otoscopique, on trouve une otite chronique suppurée gauche avec destruction du tympan, fongosités abondantes et carie attico-antrale, sans symptômes mastoïdiens et surdité absolue à gauche. A droite, pas de douleurs, audition diminuée.

Première opération. — Trépanation des cellules, de l'antre et de la caisse, apophyse éburnée. L'attique était carié avec perforation du tegmen tympani et nombreuses fongosités. Pas traces d'osselets.

Bien que la fenêtre ovale eût sa membrane détruite et contînt de petites fongosités, le malade n'avait pas éprouvé le moindre symptôme labyrinthique. Cette intervention fut suivie d'amélioration, mais au bout d'une dizaine de jours, l'état du malade empirant, on songea à une collection purulente cachée, et il fut décidé de recourir à une deuxième intervention.

Deuxième opération. — Ouverture de la fosse cérébrale moyenne et mise à nu de la dure-mère en partie fongueuse. Par une petite perforation s'échappe un pus crémeux, de couleur jaune verdâtre. On agrandit l'ouverture osseuse jusqu'en avant de l'articulation temporo-maxillaire, et en arrière on résèque la mastoïde découvrant ainsi presque tout le sinus transverse et la fosse cérébrale postérieure. On procède ensuite à la résection du promontoire et de toute la paroi externe du labyrinthe, paroi nécrosée en entier. Il en résulte que le rocher forme un séquestre mobile que l'on peut séparer peu à peu de ses adhérences inférieures jusqu'au conduit carotidien. En terminant, on met à nu le bulbe de la jugulaire interne et le ganglion jugulaire du pneumogastrique qui est très enflammé. On ponctionne ensuite le sinus sigmoïde en trois points différents, mais la ponction est négative. On pratique également quatre ponctions dans la fosse cérébrale moyenne, mais sans résultat. L'intervention dura environ trois heures. Le malade succomba trois jours après de collapsus cardiaque. (*Archiv. lat. de rinol.*, n° 125, décembre 1903.) Dr G. Dupond.

VARIA

Nouvelle méthode de gustatométrie, par le Dr Quix, d'Utrecht.

Dans la gustatométrie : 1° l'excitation doit être localisée; l'intensité de l'excitation doit varier au gré du médecin; elle doit être cliniquement praticable.

L'auteur se sert d'une solution de gélatine variant de 1

à 2 %, dans laquelle il incorpore des solutions sucrées à 30, 40, 60 %; des solutions de NaCl de 10 à 20 %; des solutions de quinine de 0,1 à 0,4 %; des solutions d'acide tartrique de 2 à 4 %. Il est prudent d'ajouter à la solution de gélatine quelques gouttes de formaldéhyde, pour prévenir le développement des bactéries. La seringue laryngienne est un instrument tout trouvé. Pour le pharynx, remplacer la canule laryngienne par une sonde d'Itard. (*Presse oto-laryngol. belge*, novembre 1903.) Dr KAUFMANN.

Les injections de paraffine en oto-rhino-laryngologie *(las injecciones de parafina en oto-rino-laringologia)*, par le Dr C. COMPAIRED, de Madrid.

L'auteur énumère brièvement les indications de l'emploi de la paraffine en oto-rhino-laryngologie, soit en injections hypodermiques, soit en injections sous-muqueuses. Il constate que c'est surtout en rhinologie qu'elles ont déterminé une véritable révolution.

Il rapporte ensuite l'observation d'une fillette de neuf ans, hérédo-syphilitique, chez laquelle il fit disparaître l'ensellure du nez au moyen d'une injection de paraffine. Il termine par quelques mots sur les indications des injections de paraffine pour corriger certains troubles du langage. (*El Siglo med.*, 3 janvier 1904.) Dr G. DUPOND.

NOUVELLES

Société belge d'otologie, de laryngologie et de rhinologie. — Session de 1904. Réunion à Bruxelles, sous la présidence de M. le Dr V. CHEVAL, les 11 et 12 juin.

ORDRE DU JOUR DES SÉANCES

Samedi 11 juin, à l'hôpital Saint-Pierre (Salle des Cliniques chirurgicales), à six heures.

I. *Présentation de pièces anatomiques.* — MM. : 1. TRÉTRÔP (Anvers) Abcès latent du cervelet chez un opéré d'attico-antrotomie et d'évidement mastoïdien; — 2. DELSAUX (Bruxelles), Abcès cérébelleux sans signes extérieurs; — 3. DELSAUX, Abcès cérébral récidivant; — 4. DELSAUX Thrombo-phlébite du sinus caverneux consécutive à l'otite moyenne purulente; — 5. BROECKAERT, Contribution à l'étude des artères de

larynx; Pièce artificielle modelée par M. Tramond; 6. Delie (Ypres), Kyste dentaire vrai du sinus maxillaire (pièce).

II. *Préparations microscopiques et photogrammes.* — MM. : 7. Onodi (Budapest), Photographies grandeur naturelle de préparations d'anatomie du nez et d'opérations endonasales; — 8. Schiffers (Liège), Myxome du larynx; — 9. Schiffers, Sarcome de l'amygdale; — 10. Delsaux, Cancer du larynx traité par la radiumthérapie.

III. *Présentation d'instruments.* — MM. : 11. Broeckaert (Gand), Seringue permettant de faire à froid les injections de paraffine; — 12. Labarre (Bruxelles), Seringue automatique pour injections de paraffine; — 13. Labarre, Pinces à morcellement des amygdales; — 14. Delsaux, Végétations adénoïdes et contre-respirateurs; — 15. Lenoir (Bruxelles), Pince pour l'ouverture du sinus maxillaire; — 16. Labarre, Distributeur de compresses aseptiques; — 17. Delsaux, Trousse aseptisable pour l'examen des malades à domicile; — 18. Cheval (Bruxelles), Ampoule-seringue pour injections de vaseline aseptique per tubam.

Dimanche 12 juin, séances du matin, à l'hôpital Saint-Pierre, à neuf heures (Salle des Cliniques du service de laryngologie).

IV. — *Présentation de malades.* — MM. : 19. Bayer (Bruxelles), Kyste dentaire du maxillaire supérieur gauche, contenant les deux canines, la dent de lait et la dent définitive, diagnostiqué et opéré; — 20. Bayer, Kyste maxillaire ayant pris son origine dans l'alvéole de l'incisive latérale supérieure gauche; — 21. Hennebert, Kyste paradentaire; — 22. Bayer, Aménorrhée chez une jeune fille de seize ans; apparition presque immédiate des règles après ablation des têtes et des queues des cornets inférieurs; — 23. Capart fils (Bruxelles), Tumeur maligne des fosses nasales; — 24. Beco (Liège), Fibro-sarcome du naso-pharynx; — 25. Delsaux, Eversion ou prolapsus du ventricule de Morgagni? Présentation du malade; démonstration de la pièce pathologique; — 26. Cheval, Quelques considérations à propos du traitement du cancer du larynx; présentation de malades laryngectomisés; — 27. Labarre, Tumeur extrinsèque du larynx, traitée par la méthode de Mahu (badigeonnages à l'adrénaline); — 28. Capart fils, Traumatisme de la trachée; — 29. Delsaux, Deux cas de mobilité anormale de la langue; — 30. Capart fils, Diverticule de l'œsophage; — 31. Delsaux, Résection de la paroi postérieure du conduit et suture immédiate rétro-auriculaire après la cure radicale de l'otorrhée chronique; résultats opératoires; — 32. Hennebert (Bruxelles), Labyrintite traitée par la ponction lombaire; — 33. de Greift (Anvers), Abcès du cerveau; — 34. Cheval, Deux cas de complications endocraniennes de la pyotite: *a)* Abcès cérébral; *b)* Paralysie du moteur oculaire externe d'origine otitique; — 35. Goris (Bruxelles), Goitre géant opéré en deux séances; présentation de l'opéré et de la tumeur; — 36. Labarre, Un cas d'hémiatrophie faciale traité par prothèse paraffinique.

A dix heures (Salle des Cliniques chirurgicales).

. *Communications.* — MM. : 37. Hennebert, Contribution à l'étude de clérose otique; — 38. Trétrôp, Résultats personnels du traitement de urdité par la méthode de Babinsky; — 39. Natier (Paris), Surdité bilade remontant à quatre ans; bourdonnements; rééducation des oreilles moyen des diapasons; — 40. Tretrôp, Un cas de paralysie alternante facial et de l'auditif; — 41. de Greift, A propos de trois cas d'abcès

du cerveau d'origine otique; — 42. Lombard (Paris), Thrombo-phlébite du sinus caverneux d'origine otique, due à la présence d'une vaste cellule aberrante sur la face postérieure du rocher.

Séance de l'après-midi, à deux heures et demie, à l'Institut Solvay (Parc Léopold).

MM. : 43. Van Gehuchten (Bruxelles), Sur les voies acoustiques; — 44. Lermoyez (Paris), Insuffisance nasale fonctionnelle et rééducation respiratoire; — 45. Ziem (Dantzig), Sur la physiologie du cornet inférieur (coupes et photogravures); — 46. Merckx (Bruxelles), Quelques réflexes du nez; — 47. Broeckaert, La rhinite végétante; étude anatomo-pathologique et bactériologique; — 48. Breyre (Liège), Considérations sur la rhinite diphtéritique; — 49. Breyre, A propos de trois cas de cornet moyen ampullaire *(concha bullosa)*; — 50. Noquet (Lille), Un cas de tumeur de la sous-cloison; — 51. Beco, Considérations sur le traitement des sinusites; — 52. Beco, Kyste salivaire congénital; — 53. Hennebert, Remarques sur la diaphanoscopie; — 54. de Stella, Cas intéressants de tumeurs de l'ethmoïde, avec intervention chirurgicale; — 55. Luc (Paris), Du mécanisme de l'infection intra-crânienne suraiguë, consécutive à l'ouverture chirurgicale et à la complète désinfection du sinus frontal, dans les cas de suppuration chronique de cette cavité; — 56. Trétrôp, Guérison rapide du lupus nasal grave et du lupus auriculaire par le curetage et les applications topiques; — 57. Castex (Paris), L'expertise médico-légale pour le larynx; — 58. Broeckaert, Résection du récurrent et du sympathique cervical chez le singe et le lapin (projections de coupes polychromes); — 59. Massier (Nice), Sténose laryngée d'origine tuberculeuse, traitée par dilatation progressive; — 60. Massier, Mort subite dans un cas de tuberculose laryngée à lésions minimes, par spasme glottique; — 61. Goris, Résultats éloignés de la thyrotomie dans la tuberculose du larynx; — 62. Trétrôp, Aphonie datant de huit mois, par polype de la corde vocale gauche; ablation, guérison; — 63. Goldschmidt (Aix-la-Chapelle), Papillomes de la région trachéo-bronchique; — 64. de Stella, Rôle des toxines et antitoxines diphtéritiques dans l'organisme; — 65. Schiffers, Phlegmon rétro-pharyngien et diphtérie; — 66. Hennebert, Un cas d'épithélioma de la langue; — 67. Lenoir, Un cas de poly-exostoses symétriques de la face.

Bruxelles, le 25 mai 1904.

Le Secrétaire général,
Dr Delsaux,
Avenue Louise, 260, Bruxelles.

Le Président,
Dr Cheval.

AVIS

*L'abondance des matières nous oblige à renvoyer la publication de l'*Index bibliographique *au n° 24.*

Le Gérant : R. Chaigneau.

Bordeaux. — Impr. G. Gounouilhou, rue Guiraude, 11.

25e ANNÉE. N° 24. 11 JUIN 1904.

REVUE HEBDOMADAIRE

DE

LARYNGOLOGIE, D'OTOLOGIE

ET DE RHINOLOGIE

OTHÉMATOME SPONTANÉ CHEZ UN ENFANT[1]

Par le Dr MIGNON,
Médecin de la clinique oto-laryngologique du dispensaire Lenval de Nice.

Observation. — Le 7 janvier dernier, un de mes amis me prie d'examiner l'oreille gauche de son enfant, garçon de neuf ans, qui présente sur le pavillon une grosseur assez volumineuse. Je constate en effet, à la surface de l'anthélix, un gonflement ayant la forme et le volume d'une demi-noix, sans aucune modification apparente de la peau; la palpation me fait reconnaître que cette tumeur est légèrement rénitente et non douloureuse. L'oreille ne présente ni extérieurement ni intérieurement les traces d'une autre affection.

Avant d'affirmer le diagnostic, je m'informe s'il existe des antécédents permettant d'expliquer la lésion et j'apprends qu'aucun traumatisme n'a été remarqué. L'enfant ne s'est jamais plaint; très intelligent pour son âge, il affirme qu'il ne s'est aperçu d'aucun coup en jouant. La mère, qui le surveille avec le plus grand soin, n'a jamais remarqué aucune ecchymose ni aucune trace de traumatisme. Elle a simplement constaté, deux mois avant mon examen, que la face externe du pavillon présentait une petite grosseur qui a augmenté de volume lentement sans provoquer aucune douleur. Au bout de trois semaines à un mois, l'état est resté stationnaire et se maintient ainsi depuis environ un mois, sans aucun phénomène de réaction ni de douleur.

Un confrère qui vit l'enfant avant moi posa le diagnostic de te. Malgré la rareté de l'othématome spontané chez l'enfant, je s pouvoir annoncer à mon ami qu'une ponction faite dans la

. Travail communiqué à la Société française de laryngologie, 1904.

tumeur en retirerait du sang. Voulant employer ce moyen comme traitement, j'aspirai, au moyen d'une seringue de Pravaz, environ deux centimètres cubes de liquide rouge vif un peu plus clair que du sang; la tumeur s'affaissa complètement sans que je puisse sentir de caillot. Après avoir massé le pavillon pour en exprimer tout le liquide, je fis sans aucune injection préalable un pansement aseptique compressif. Au bout de cinq ou six jours de cet unique pansement, l'enfant était complètement guéri et n'a pas présenté de récidive.

Réflexions. — Je n'ai pas la prétention, en publiant cette observation, de soulever des discussions passionnantes; je la considère comme un simple fait clinique digne de prendre place dans l'étude pathogénique de l'othématome. Certains auteurs nient la spontanéité de cette affection; ceux qui l'admettent la constatent chez les vieillards, les tuberculeux, les cachectiques, les aliénés. La lésion a dû être déjà observée chez l'enfant sans traumatisme; cependant je ne l'ai pas vue signalée. Je reconnais qu'en matière d'anamnèse, il faut toujours être très circonspect; mais comme cet enfant est particulièrement entouré de soins et qu'il n'a présenté ni état inflammatoire ni douleur, je crois pouvoir dire que son othématome à développement très lent a bien été spontané. C'est là que réside l'intérêt de l'observation.

COMPTE RENDU
DE LA
SOCIÉTÉ FRANÇAISE D'OTOLOGIE ET DE LARYNGOLOGIE
(CONGRÈS ANNUEL)
(Suite et fin[1]*)*

Séance du mercredi 4 mai.

Présidence de M. Castex.

M. Castex. — **Laryngotomie. Détails techniques.**

L'auteur expose quelques points de technique, d'après un certain nombre de laryngotomies pour épithéliomas et tuberculoses.

1. Voir n°s 22 et 23, des 28 mai et 4 juin 1904.

Dans tous les cas, il s'est efforcé d'éviter l'emploi de la canule à trachéotomie, car il lui reproche de gêner l'opéré pour expulser complètement le sang et les mucosités qui encombrent la trachée, de provoquer la toux en agaçant la muqueuse trachéale, enfin d'être une cause d'infection. Il pratique d'habitude la laryngotomie verticale médiane sous chloroforme et sans trachéotomie préalable. La section du cartilage thyroïde et des deux membranes thyro-hyoïdienne et thyro-cricoïdienne assure un accès suffisant dans le larynx.

Quand les deux valves du thyroïde sont tenues par deux écarteurs à griffes, il faut attendre un moment pour que l'opéré puisse évacuer sa trachée. Ensuite, on procède à l'ablation des lésions avec le thermo ou le galvanocautère. A ce moment de l'opération, la tête du malade est mise dans l'attitude de Rose pour que la salive n'inonde pas le champ opératoire. L'auteur évite de dénuder les valves du thyroïde dans le double but de les préserver d'une fracture pendant l'opération en les laissant doublées et d'utiliser les tissus d'enveloppe pour recevoir les catguts qui tiendront rapprochées les deux moitiés du cartilage.

Pendant les premières vingt-quatre heures, l'opéré reste couché sans oreiller pour que la salive ne glisse pas dans le larynx.

Castex reconnait que, dans certains cas, la canule est indispensable, vu qu'on peut être forcé de la mettre quelques heures après l'opération ; mais, en comparant les résultats différents, il conclut qu'il serait désirable de renoncer à la canule dans les laryngotomies et que sa suppression est chose faisable.

M. Moure. — M. Castex vient de nous rappeler ce que nous savons déjà sur la technique de la laryngo-fissure. Toutefois, je ne suis pas de son avis lorsqu'il parle de supprimer la trachéotomie préalable, pour les cas de tumeurs malignes du larynx. J'estime que cette manière d'agir expose l'opérateur à de graves mécomptes au cours même de l'intervention. La trachéotomie préalable facilite la narcose; elle permet d'éviter l'introduction du sang dans les voies aériennes et rend l'opération plus simple, plus sûre, plus complète et plus rapide.

Par contre, je suis d'avis de suturer ensuite le conduit laryngo-trachéal tout entier, en prenant les précautions que j'ai indiquées il y a déjà quelques années. Le thyroïde doit être réuni, en le transfixant de part en t au catgut.

'our ce qui concerne la position à donner au malade, je crois, avec utres opérateurs (Gluck, de Berlin, en particulier), qu'il y a avantage à ser le moins possible les opérés en position couchée, mais à les asseoir ivement sur leur lit et même à les lever, pour éviter les pneumonies postatiques.

M. Castex. — C'est précisément pour un cas d'épithélioma que j'ai pratiqué cette laryngotomie. L'invasion du champ opératoire par la salive m'a souvent beaucoup gêné pendant et après l'opération. La coaptation des deux valves du cartilage thyroïde se fait bien en mettant les catguts dans la gangue fibreuse péricartilagineuse. Mon malade ne reste couché horizontalement que pendant les vingt-quatre premières heures. Je lui fais rendre ses oreillers le lendemain.

M. Molinié. — **Considérations sur un cas de laryngectomie.**

L'auteur rapporte l'observation d'un homme de soixante-trois ans, atteint de cancer du larynx, auquel il a pratiqué la laryngectomie totale. Au sixième jour se déclara une broncho-pneumonie qui emporta le malade quatorze jours après l'opération; alors que, au point de vue chirurgical, le malade était complètement guéri et pouvait s'alimenter sans sonde. M. Molinié, en recherchant les causes de la broncho-pneumonie, pense qu'elles sont dues à une infection post-opératoire et conclut en recommandant l'asepsie du local et du personnel mis auprès des malades opérés de laryngectomie.

M. Chavasse. — **Tuberculose laryngée, trachéotomie d'urgence, thyrotomie ultérieure. Survie de quinze mois.**

Le malade qui fait l'objet de cette communication s'est présenté pour la première fois au traitement dans un état tel que la laryngotomie inter-crico-thyroïdienne dut être pratiquée d'urgence. Le cartilage thyroïde était le siège d'une périchondrite étendue, et les replis ary-épiglottiques, ainsi que le vestibule du larynx, occasionnaient, par leur infiltration, une sténose très prononcée de l'organe. Le malade avait eu la syphilis dix-neuf ans auparavant; cependant la constatation de nombreux bacilles de Koch dans l'expectoration entraîne à admettre la prédominance de l'infection tuberculeuse dans les lésions constatées. On institue donc en même temps un traitement antisyphilitique et un traitement antituberculeux. Le mercure hâte la guérison de la périchondrite, mais reste sans action sur l'infiltration de la muqueuse laryngée et sur les masses tuberculeuses végétantes observées au niveau de la glotte. Aussi la thyrotomie avec curetage de la cavité laryngée et excision de la corde vocale droite est-elle pratiquée trois mois après la première intervention signalée plus haut. Le résultat de cette opération fut très satisfaisant, et, malgré la persistance d'une petite fistule thyroïdienne qui se refermait et s'ouvrait alternativement,

le malade put reprendre la vie de famille, se croire guéri et satisfaire aux exigences d'une profession pénible ; il fut emporté brusquement, en pleine activité, quinze mois plus tard, par une hémoptysie foudroyante.

M. Vacher. — A propos de la communication de M. Chavasse, je puis citer deux cas dans lesquels, à la suite de trachéotomie d'urgence pour tuberculose laryngée, j'ai eu une survie dépassant deux ans, car, à la suite de la trachéotomie, ces malades absorbent une bien plus grande quantité d'oxygène et on observe la régression de leurs lésions. Mais, samedi dernier, j'ai fait une trachéotomie d'urgence dans des conditions dramatiques que je vous demande la permission de vous résumer. La conclusion de cette observation me paraît être : lorsque vous examinez ou badigeonnez un larynx tuberculeux, ayez toujours sous la main une canule à trachéotomie pour agir d'urgence en cas d'ictus laryngien. Samedi dernier se présente à ma clinique un malade, atteint de tuberculose du larynx, se plaignant de grande difficulté pour respirer. Je l'examine et constate du tirage et l'obstruction partielle du larynx par des végétations tuberculeuses. Je dis au médecin qui se trouvait à côté de moi : il faut se méfier de ces malades qui peuvent avoir devant vous de l'ictus laryngé. Je venais à peine de le dire, que ce malade déclare qu'il étouffe et tombe sans respiration. J'ai le temps de le mettre sur mon fauteuil d'opération, pendant que les personnes présentes se sauvent affolées. Je prends dans ma vitrine une canule et j'ouvre la trachée en deux coups de bistouri. Après quelques minutes de respiration artificielle le malade était sauvé et cette trachéotomie *in extremis* lui donnera, je l'espère, une survie de longue durée.

M. Chavasse. — Je répondrai à M. Vacher que, sans nier l'heureuse influence de la trachéotomie avec canule à demeure sur la tuberculose laryngée et pulmonaire, j'ai tenu à faire ressortir dans mon observation les bons résultats obtenus par la thyrotomie avec curetage du larynx et suppression ultérieure de la canule. Quant à l'ictus laryngé auquel il fait allusion, j'ai eu l'occasion d'en observer un cas sur un malade qui, en fait de lésions laryngées, ne présentait qu'un peu d'enrouement ; au moment où je relâchais la langue, après examen laryngoscopique, le malade s'affaissa à mes pieds en syncope et il fallut plusieurs heures de soins ininterrompus pour le retour à l'état normal.

M. Laurens. — **Lipome de l'épiglotte. Pharyngotomie transhyoïdienne.** (Sera publié *in extenso*.)

M. Laurens rapporte l'observation d'un malade atteint de ome de l'épiglotte qu'il extirpa par la voix transhyoïdienne ı faisant l'incision médiane et la section de l'os hyoïde.

M. Jacques. — J'adresserai un reproche à l'opération de Vallas : c'est la ıculté imprévue que l'on éprouve à écarter les deux moitiés de l'hyoïde

sectionné et le jour souvent insuffisant que l'on obtient. Dans divers cas de tumeurs malignes j'ai dû compléter la section médiane par une section latérale. En outre, la coaptation des fragments osseux divisés est difficile et les déformations consécutives à craindre.

M. Lombard. — **Laryngectomie.**

L'auteur présente un malade de Sébileau opéré de laryngectomie pour cancer du larynx.

M. Louis Vacher, d'Orléans. — **Du procédé le plus pratique pour enlever totalement les amygdales enchatonnées.**

Partisan convaincu de l'ablation totale des *amygdales malades, quel que soit leur volume,* j'ai continué à rechercher le procédé le plus simple, le plus rapide et le moins dangereux pour faire cette ablation.

L'emploi de mes pinces, pour cureter la loge amygdalienne, qui s'est vulgarisé depuis quelques années, a fait faire un progrès marqué à cette question. Mais en modifiant le procédé à l'anse chaude ou à l'anse froide, on peut enlever totalement les amygdales d'un seul coup.

Voici ma manière de faire : 1° libérer autant que possible l'amygdale des piliers, en avant, en arrière, en bas, avec le stylet mousse de Hicguet, le plicotome de Lermoyez ou mes ciseaux-stylet ; 2° passer au travers de l'anse ma pince à mors mousses ou une petite pince de Museux. Aller avec cette pince saisir *largement* et *profondément* l'amygdale au fond de la loge, l'attirer fortement en dedans et porter l'anse contre les piliers pendant que l'amygdale est luxée de la loge ; 3° serrer fortement l'anse et faire passer le courant. Si on se sert de l'anse froide, serrer lentement pour obtenir l'écrasement des vaisseaux avant leur section. La section doit être d'autant plus lente que le malade est plus âgé. On diminue ainsi les dangers d'hémorragies qui sont, du reste, très rares et moins à redouter qu'avec un morceleur quelconque. La traction de l'amygdale en dehors de sa loge n'expose pas l'anse à sectionner un gros vaisseau, puisqu'il a été démontré qu'entre la loge amygdalienne et la carotide interne il y a la paroi pharyngienne et l'espace pharyngo-maxillaire. J'ai enlevé les amygdales par ce procédé un nombre considérable de fois. Je n'ai trouvé à mon procédé que des avantages et pas un inconvénient.

M. H. Caboche, de Paris. — **Sur le traitement post-opératoire des évidements pétro-mastoïdiens par les insufflations d'acide borique; et sur la résection immédiate de la paroi postéro-supérieure du conduit auditif membraneux.**

L'auteur rapporte les résultats très satisfaisants qu'il a obtenus, dans le traitement consécutif de l'évidement pétro-mastoïdien, par les insufflations quotidiennes de poudre d'acide borique stérilisé (méthode d'Eeman) jointes à la résection du conduit.

Il commence, avant de trépaner, par réséquer la paroi postéro-supérieure du conduit auditif membraneux, ce qui évite le décollement de la paroi antérieure par l'écarteur dont on peut se passer, et donne un jour beaucoup plus considérable pour la pratique de l'évidement.

Dans 13 cas traités par cette méthode dans le service du Dr Sébileau, à Lariboisière, la guérison a été très rapide, puisque (à part un échec et un cas encore en traitement au bout de quatre mois) elle est survenue : une fois en quatre mois, deux fois en trois mois, trois fois en deux mois et demi et cinq fois en deux mois ou moins de deux mois.

Les cas où la résection fut pratiquée furent les plus rapidement guéris.

La méthode se recommande par la simplicité d'exécution, par la suppression des injections secondaires, par l'absence de douleur des pansements en opposition avec les douleurs intenses du tamponnement, enfin par la rapidité plus grande de l'épidermisation.

Les douleurs qui surviennent parfois après le pansement sont facilement calmées par l'usage interne de la phénacétine.

M. Delsaux. — Je suis heureux de voir mon collègue Caboche confirmer les résultats que j'ai obtenus par le pansement sans tamponnement et les insufflations d'acide borique suivant le procédé d'Eeman.

Le temps moyen de cicatrisation a été, dans une série de 20 cas que j'ai observés, de six semaines environ.

Sans vouloir faire une règle de la suture rétro-auriculaire immédiate, après résection de la paroi postérieure du conduit, je puis affirmer que cette manière de faire simplifie beaucoup les pansements et qu'elle donne des résultats esthétiques supérieurs. En effet, les sutures sont enlevées au quatrième jour et la plaie recouverte de collodion. Le malade peut quitter l'hôpital huit jours après avoir été opéré, ce qui est tout aussi avantageux pour lui que pour l'administration hospitalière. Dans une conversation que j'eus hier avec M. Moure, il m'a dit avoir renoncé à la suppression

des lambeaux du conduit cartilagineux, à cause de la formation possible de cloaques dans la partie postéro-inférieure de la cavité opératoire. Je n'ai pas encore rencontré cette complication et j'attribue la chose à la résection large du conduit qui me permet d'observer facilement toutes les anfractuosités et les recoins d'une opération d'attico-antrotomie, par exemple.

Même en cas de cholestéatomes peu étendus, j'ai refermé la plaie post-auriculaire et les malades ont parfaitement guéri.

Bref, j'estime que le pansement boriqué et la suture rétro-auriculaire, après résection de la paroi postérieure du conduit membraneux, constituent un progrès sérieux dans la thérapeutique des complications mastoïdiennes de l'otite purulente.

M. Lermoyez. — M. Caboche applique-t-il également le pansement boriqué dans les cas où, intervenant pour une complication cervicale ou cranienne de l'otorrhée, nous sommes obligés de laisser autour de l'oreille de vastes cavités? Dans le cas par exemple d'une vaste mastoïdite de Bezold survenue au cours d'un cholestéatome? Et s'il l'a fait, quel résultat en a-t-il obtenu?

M. Lombard. — On peut ne pas faire la suture immédiate rétro-auriculaire. Il suffit de ne pas empêcher l'orifice rétro-auriculaire de se fermer. Dans les cas dont parle M. Lermoyez, on laisse béant l'orifice rétro-auriculaire, on surveille la mastoïde ou le sinus dénudé, tout en pansant à l'acide borique. Dès qu'on juge que toute crainte a disparu du côté de la mastoïde dénudée, on ne s'oppose plus à la fermeture de l'orifice rétro-auriculaire, et en quelques jours on se trouve dans les conditions décrites après fermeture immédiate rétro-auriculaire.

M. Mahu. — En ce qui me concerne, je me déclare absolument opposé à la fermeture postérieure immédiate, cette fermeture pouvant être obtenue au cours des pansements dès qu'on le veut: il suffit pour cela de cesser d'introduire quoi que ce soit entre les lèvres de la plaie et de panser à plat.

De plus, je ne suis pas d'avis de généraliser les pansements à l'acide borique, car dans certains cas on a laissé, par force ou par oubli, des surfaces d'ostéite sur lesquelles pousseront des bourgeons de mauvaise nature dont il sera certainement impossible d'obtenir la disparition au moyen de l'acide borique.

En résumé, je crois plus que jamais que dans les pansements consécutifs à l'évidement pétro-mastoïdien il faut être tout à fait éclectique.

M. Hennebert. — Dans un cas d'évidement, j'ai obtenu un succès complet grâce aux insufflations boriques et à la résection du conduit membraneux.

M. Caboche. — La suture immédiate du pavillon n'a pas été faite afin de pouvoir surveiller la marche de l'épidermisation.

Je pense qu'il n'y a pas d'inconvénient à faire la suture immédiate du pavillon sauf dans les cas de cholestéatomes infectés, ou dans les cas d'évidement extrêmement large de la cavité mastoïdienne.

En ce qui concerne les vastes plaies dont parle M. Lermoyez, on peut remplir la cavité auriculaire de poudre boriquée et panser le reste suivant les méthodes de chirurgie générale.

M. Bertemès, de Charleville. — **Vertige auriculaire dans le cours d'une otite catarrhale chronique. Guérison par le curetage de l'arrière-nez.** (Sera publié *in extenso*.)

M. Broeckaert, de Gand. — **Recherches sur les artères du larynx.** (Sera publié *in extenso*.)

M. Lajaunie, d'Ax. — **De l'emploi des vapeurs sulfureuses naturelles dans le traitement des affections de l'oreille moyenne.**

L'auteur explique tout d'abord comment les vapeurs sulfureuses sont produites spontanément par les eaux sulfurées chaudes et comment elles varient dans leur composition d'après la qualité de l'eau qui leur donne naissance. Mais, quelle que soit leur origine, toutes ces vapeurs naturelles sont un produit complexe que l'on peut envisager, d'une manière générale, comme un mélange de gaz et de vapeurs. C'est en les considérant comme telles que l'auteur étudie ensuite leurs éléments constitutifs : composition chimique, thermalite, état hygrométrique. Il montre que pour doser la vapeur sulfureuse, il faut pouvoir doser chacun des éléments qui la constituent.

Ces vapeurs sont refoulées dans l'oreille moyenne par une sonde d'Itard; mais le mode de compression n'est pas indifférent, car il faut pouvoir faire varier la pression des vapeurs employées.

A propos de la température, M. Lajaunie montre tout l'intérêt qu'il y a à utiliser des vapeurs très chaudes à leur origine.

En résumé, grâce à un dispositif spécial imaginé par l'auteur, l'oreille moyenne est soumise à une sorte de douche-étuve sulfureuse dont on fait varier à volonté la composition chimique, la pression, la température, l'état hygrométrique et la durée d'application.

Indications. — L'auteur n'est pas partisan de ce mode de traitement dans les formes suppurées, car il peut provoquer des ıssées aiguës. En revanche, on obtient d'excellents résultats ıs les formes chroniques non suppurées, dans les vieux ırrhes que les insufflations d'air et le bougirage n'ont pas éliorés. C'est là surtout la grande indication de la méthode.

Dans la sclérose de l'oreille moyenne : diminution fréquente des bourdonnements ; souvent, petite amélioration de l'audition, soit par action du traitement sur un catarrhe chronique concomitant, soit par action sur la sclérose elle-même. Enfin, la marche de l'affection semble enrayée.

M. de Lavarenne, de Luchon. — **Contribution à la prophylaxie et du traitement de certaines formes de surdité**

M. Augières, de Laval. — **Traitement de l'ostéite condensante à forme névralgique de l'apophyse mastoïde par l'évidement mastoïdien.** (Sera publié *in extenso*.)

M. Bouyer fils, de Cauterets. — **Sur un cas de syndrome labyrinthique hystérique.** (Voir *Revue* n° 22, 28 mai 1904.)

M. Raoult, de Nancy. — **Rayons N et audition.**

Les rayons N étudiés par Blondlot et Charpentier ont une influence très marquée sur l'audition, ainsi qu'il résulte des expériences faites par l'auteur et par le professeur Charpentier. En approchant de l'oreille ou du centre auditif un corps émettant des rayons N (masse d'acier, morceau de bois comprimé, ampoule de Crookes), on perçoit nettement une augmentation de l'audition. Si l'on touche avec les doigts un de ces corps, le son d'un diapason se trouve nettement renforcé, et il semble même que la tonalité de ce son se trouve élevée. Par contre, les rayons N^1 découverts par Blondlot diminuent l'intensité du son. On obtient ce résultat en approchant de l'oreille un fil de cuivre étiré. Ces expériences seront continuées et complétées.

M. Veillard, de Paris. — **Gommes de la région intermaxillaire.** (Sera publié *in extenso*.)

M. L. Bar, de Nice. — **Inflammation hémorragique du conduit auditif externe et de l'oreille moyenne.**

L'auteur à l'appui de ce qu'il a dit dans un travail antérieur sur les otites hémorragiques externes, apporte une observation dans laquelle des phlyctènes inflammatoires gorgés de sang noir ayant été constatés dans l'oreille externe, on vit l'inflammation ne pas rester limitée au méat, mais gagner très rapidement la caisse de telle sorte qu'un écoulement sanguin se faisait par voie tubaire

dans le pharynx et se fit bientôt par le méat, venant du conduit auditif externe et de la caisse après perforation tympanique. Le tout avec un état général fébrile. La littérature médicale semble à peine indiquer ces cas. Ils doivent généralement être considérés toujours comme graves, d'origine infectieuse, entre autres de l'influenza. Ils paraissent sous la dépendance des colonies microbiennes parmi lesquelles le staphylococcus pyogenes aureus aurait été remarqué.

M. Mignon, de Nice. — **Othématome spontané chez un enfant.** (Voir plus haut, p. 705.)

M. Escat, de Toulouse. — **Empyème ethmoïdo-sphénoïdal chez un enfant de douze ans; évidement du labyrinthe ethmoïdal et curetage du sinus sphénoïdal par voie orbitaire.**

Un jeune garçon de douze ans, après une angine probablement streptococcique, est atteint d'otite aiguë et d'empyème ethmoïdo-sphénoïdal compliqué d'accidents orbitaires (névrite optique suivie d'atrophie).

Deux mois après le début du mal, je suis appelé à intervenir.

Après insuccès du traitement endonasal, je pratique par voie orbitaire l'évidement du labyrinthe ethmoïdal, au cours duquel cornets moyen et supérieur sont enlevés, et j'utilise cette voie pour le curetage du sinus sphénoïdal, qui s'exécute avec la plus grande facilité.

Considérant le drainage nasal suffisant, je suture la plaie orbitaire. Suites favorables. Cessation complète de toute sécrétion nasale et cicatrisation constatée par la rhinoscopie au bout de sept semaines.

De ce résultat opératoire, je conclus :

1° *Qu'en cas d'empyème ethmoïdo-sphénoïdal, la brèche créée pour l'évidement de l'ethmoïde exécuté par voie orbitaire constitue la voie d'accès la plus facile et la plus courte vers le sinus sphénoïdal;*

2° *Que la substitution au labyrinthe ethmoïdal d'une vaste cavité osseuse, ouverte largement dans la fosse nasale, assure suffisamment drainage nasal pour permettre de renoncer au drainage orbitaire.*

MM. Bonain et Collin. — **Présentation d'instruments.**

M. H. Collin présente : 1° *Oxy-vaporisateur* du Dr Maget. — oxy-vaporisateur a pour objet de distiller de l'eau oxygénée dont

les vapeurs, inhalées, sont destinées à faire l'antisepsie des voies respiratoires supérieures et profondes.

Le fonctionnement de cet appareil est très simple : on remplira la lampe à alcool avant chaque inhalation, car elle doit durer de vingt à vingt-cinq minutes, puis après avoir versé dans le fond (trois quarts) du récipient l'eau oxygénée et l'avoir recouvert avec l'entonnoir muni d'un tube de verre, la lampe sera allumée. Dès que les vapeurs sortiront en jet continu du tube de verre, le malade les respirera lentement, à distance suffisante pour en supporter la température.

Il sera utile de protéger les cheveux par une serviette ou de la vaseline afin de les soustraire à la décoloration.

MM. les Drs Maget et Planté (de Toulon) ont été amenés à faire usage des vapeurs d'eau oxygénée dans le traitement des maladies du larynx et des bronches; après avoir constaté, par une série d'expériences (voir Mémoire dans *Ann. des mal. des oreilles et du larynx*, juin 1903), que les vapeurs pénétraient aisément dans le larynx et les bronches, tandis que les liquides pulvérisés (soit à froid, soit à chaud) ne dépassaient pas le bord supérieur de l'épiglotte et des replis ary-épiglottiques.

Les vapeurs d'eau oxygénée peuvent rendre de signalés services dans toutes les maladies des voies respiratoires provoquées ou compliquées par l'infection microbienne et, en particulier, dans la laryngite tuberculeuse. Dans cette affection, les *ulcérations superficielles* sont rapidement améliorées par la médication, mais il ne faut pas lui demander d'avoir une action curative bien énergique contre les infiltrations tuberculeuses non ulcérées, ni même contre les ulcérations reposant sur une base profondément infiltrée; elle n'empêche pas non plus de nouvelles ulcérations de se produire par ouverture des foyers profonds.

Il ne faut donc pas s'attendre à voir guérir par ce moyen, en quelques jours, en quelques semaines, tous les cas de dysphagie douloureuse dus à la tuberculose; beaucoup seront améliorés, quelques-uns guéris, aucun ne sera aggravé du fait de la médication, qui est absolument inoffensive.

On ne peut employer indifféremment, pour cet usage, toutes les eaux oxygénées du commerce : les unes sont chlorhydriques avec excès et irritantes; d'autres, instables et inefficaces.

Un nouveau produit permet de fabriquer soi-même son eau oxygénée; c'est un *perborate de soude*, qui, dissous dans cinq fois son poids d'eau avec de l'acide tartrique en poudre (dans la proportion de 50 o/o de perborate), donne une eau oxygénée à 1

ou 13 volumes dont le produit de distillation titre encore 1 à 2 volumes d'oxygène. Ce qui est très suffisant pour la thérapeutique.

2° *Stérilisateur électrique* du Dr Wiart. — L'appareil est constitué par une boîte de chirurgie ordinaire présentant un double fond dans lequel est logé le système électrique chauffant. La boîte à stériliser, en cuivre ou de préférence en nickel pur, est soigneusement entretenue à l'état poli.

Pendant la stérilisation, la boîte est supportée par un pied spécial laissant, pour ainsi dire, toute la surface abandonnée au refroidissement extérieur. Cette disposition a l'avantage de présenter une surface de refroidissement constante, avec un état superficiel invariable. Le fait est capital, car l'appareil est établi de façon qu'à partir de 170° pour une température ambiante de 15° la perte par rayonnement et conductibilité avec le milieu ambiant est égale à la quantité apportée par le système électrique, de sorte que cette température de 170°, une fois atteinte, se maintient indéfiniment, à quelques degrés près. Dans tous les cas, la température ne peut pas dépasser 180°.

Le polissage de la surface du stérilisateur, facile à maintenir, lui donne un très faible pouvoir émissif, et réduit au minimum la puissance à fournir pour réaliser cet équilibre ; la consommation est assez faible pour que l'appareil puisse être employé sur une *canalisation quelconque ;* en effet, la *petite boîte* à stériliser, mesurant 25 × 15 × 5, consomme 132 watts, soit en une heure et demie 198 watts-heure ou 2 hectowatts-heure, ce qui au prix de 12 centimes l'hectowatt-heure, fait *une dépense de 24 centimes.*

La grande boîte, mesurant 30 × 15 × 7, consomme 180 watts, soit *48 centimes* pour la durée d'une stérilisation.

La température d'équilibre, ou du moins la température de 160°, est obtenue en quarante-cinq minutes environ avec le petit modèle. L'opération doit donc durer une heure et demie pour assurer une stérilisation parfaite ; mais l'appareil présente cet avantage capital que, quelle que soit la durée de chauffage, la température n'atteint jamais celle à laquelle les instruments de chirurgie peuvent être altérés ; il n'est donc besoin d'aucune surveillance, et l'oubli d'arrêter le courant n'entraîne qu'une dépense d'électricité sans occasionner d'autre dommage.

Le stérilisateur Wiart présente, en outre, d'autres commodités : st dans la boîte même où il doit les emporter que le chirurgien rilise ses instruments ; il n'est donc pas besoin d'appareil spécial, cependant le poids de la boîte n'est pas notablement accru. La ite, placée sur son pied, peut être disposée dans n'importe quelle

pièce, sur une table quelconque, sans qu'il y ait à craindre le moindre inconvénient.

La boîte à stériliser peut encore être employée comme toute autre boîte de chirurgie. On peut, en effet, la placer sans crainte de détérioration dans les stérilisateurs à air chaud fonctionnant au gaz.

On peut y stériliser les instruments par ébullition dans de l'eau additionnée de carbonate de soude, soit en les chauffant par une source extérieure (gaz, alcool), soit en utilisant le système électrique même pour produire cette ébullition.

M. Bonain présente à la Société un *nouvel amygdalotome*, surtout utile pour l'excision des amygdales enchatonnées. L'instrument, qui sert indifféremment pour l'une ou l'autre amygdale, est coudé presque à angle droit. A l'extrémité, qui se prend en main, il présente deux branches terminées par deux anneaux dans lesquels s'engagent : d'une part, le pouce, et de l'autre, les deux derniers doigts. L'instrument est manié de la main droite ou de la main gauche, suivant le côté à opérer. L'autre extrémité est terminée par un mors mâle offrant l'aspect d'un anneau ovalaire et se présentant dans le plan vertical; la moitié antérieure de son bord interne est coupante. Cet anneau coupant porte à sa partie inférieure une solution de continuité de 6 à 8 millimètres d'étendue, qui, par un léger mouvement de recul, vient à se trouver comblée par un mors femelle demi-circulaire, dans lequel le mors mâle s'engage.

Voici comment on se sert de l'instrument : après libération, à l'aide de l'index, des piliers enchatonnant l'amygdale, celle-ci est saisie avec une pince. Sur cette pince est glissé, par sa solution de continuité, l'anneau coupant, qui est immédiatement complété et porté au contact de l'amygdale. La pince attire alors en dedans l'amygdale et lui fait traverser l'anneau coupant, qui vient sectionner l'organe au ras des mors. Suivant le cas, il est fait usage soit d'une pince à griffes mousses, soit d'une pince coudée à mors annulaires.

Sont mises à l'ordre du jour pour 1905 les questions suivantes :

1° *Des indications opératoires dans les différentes formes cliniques et anatomiques des sinusites frontales*. M. Lombard, rapporteur.

2° *Des adénopathies dans les affections du nez et de la gorge*. M. Georges Gellé, rapporteur.

La session est close : la prochaine réunion aura lieu au mois de mai 1905.

REVUE GÉNÉRALE ET ANALYSES

NEZ ET PHARYNX NASAL

La rhinite diphtéritique expérimentale, par le Dr DE STELLA.

De nombreuses expériences sur le cobaye, l'auteur tire les conclusions suivantes : 1° la muqueuse nasale est, de toutes les muqueuses, celle qui offre le plus de résistance à l'inoculation par le bacille de Löffler; 2° quelquefois, il y a propagation pharyngienne ou autre, avec symptômes d'infection générale; ordinairement, l'infection reste locale; 3° dans la rhinite diphtéritique, l'organisme sécrète une antitoxine qui neutralise la toxine diphtéritique, d'où immunisation. (*Presse oto-laryngol. belge*, novembre 1903.)

Dr KAUFMANN.

Spasmes laryngés et pseudophobie au cours du coryza hypertrophique, par le Dr DIEU.

Chez un malade atteint d'hydrorrhée nasale, avec lésions de la pituitaire caractéristiques de cette affection et crises d'étouffement, l'auteur obtint la guérison en pratiquant la décortication de la muqueuse à la pince coupante et l'ablation des queues de cornet à l'anse froide. C'est là le procédé de choix. (*Ann. méd.-chir. du Centre*, 21 fév. 1904.)

Dr F. ARDENNE.

LARYNX ET TRACHÉE

Tumeurs symétriques des cordes vocales, par le professeur GHERARDO FERRERI.

L'auteur rapporte le cas d'un malade chez qui on trouva, à l'autopsie, un larynx affecté de deux tumeurs symétriquement implantées sur les cordes vocales. Celle du côté gauche était un myxo-fibro-angiome avec dégénérescence hyaline des parois vasculaires. A droite, il s'agissait d'un fibro-myxome avec dégénérescence hyaline des vaisseaux, infiltration de la muqueuse de la corde vocale, dégénérescence hyaline partielle de la muqueuse dans les couches les plus voisines de l'épithélium de revêtement et dans les parties touchant à la tumeur.

Les deux tumeurs sont implantées à un centimètre environ de la commissure antérieure.

Les faits de ce genre sont rares. (*La Parole*, oct. 1903, n° 4.)

Dr F. ARDENNE.

VARIA

Corps étranger des bronches, par M. MEUNIER.

Le Dr Meunier a adressé à la Société de chirurgie l'observation d'un enfant de trois ans et demi qui avait avalé un clou de tapissier à grosse tête. Trois jours après, il fut pris de fièvre et de frissons, et une broncho-pneumonie évolua pendant un mois. Au bout d'un mois, cet enfant fut amené à M. Meunier, qui constata un foyer de broncho-pneumonie dans la fosse sous-épineuse. La radioscopie ne donna aucun renseignement, mais la radiographie indiqua la présence du corps étranger dans la bronche droite, la pointe du clou en haut. M. Meunier essaya de l'extraire avec un électro-aimant, mais en vain; il pratiqua la trachéotomie et chercha à le saisir avec des pinces, mais sans succès. Une nouvelle radiographie lui ayant indiqué que la pince était trop courte, il changea l'instrument et arriva à extraire le corps étranger. L'enfant guérit rapidement. (Soc. de chir., févr. 1904, *in Bull. med.*, n° 14, fév. 1904.)

Dr F. ARDENNE.

NOUVELLES

VIIe Congrès international d'otologie, Bordeaux, du 1er au 4 août 1904. — Nous rappelons à MM. nos confrères spécialistes qui désirent profiter de la réduction accordée par les Compagnies des Chemins de fer pour se rendre au Congrès de Bordeaux de vouloir bien adresser leur adhésion avec le montant de leur cotisation (25 francs pour les médecins et 12 francs pour les étudiants) à M. le Dr Lannois, trésorier du Congrès, rue Émile Zola, 14, à Lyon.

Le Gérant : R. CHAIGNEAU.

Bordeaux. — Impr. G. GOUNOUILHOU, rue Guiraude, 11.

25e ANNÉE. N° 25. 18 JUIN 1904.

REVUE HEBDOMADAIRE
DE
LARYNGOLOGIE, D'OTOLOGIE
ET DE RHINOLOGIE

DEUX OBSERVATIONS INTÉRESSANTES DE COMPLICATIONS ENDOCRANIENNES D'OTITE MOYENNE SUPPURÉE[1]

Par le Dr A. BONAIN, de Brest, chirurgien de l'Hôpital civil, chargé du service oto-rhino-laryngologique.

Les deux observations suivantes m'ont paru intéressantes à deux points de vue différents. Dans la première, il s'agit d'une hémorragie méningée rapidement mortelle, ayant suivi de près un électro-diagnostic de paralysie faciale chez un malade opéré deux mois auparavant pour otite moyenne suppurée et mastoïdite chroniques, et dont la mort fut naturellement attribuée par la famille, à l'emploi, pourtant bien innocent, de l'électricité.

L'intérêt de la seconde réside dans la rareté des lésions observées et dont le diagnostic précis était bien difficile sinon impossible : thrombose adhésive du sinus droit avec vacuité du sinus latéral correspondant à l'oreille droite atteinte d'otorrhée et de mastoïdite condensante; leptoméningite suppurée de l'hémisphère cérébral opposé.

Observation I. — Le 8 janvier, M. L..., homme d'aspect très soureux et de haute stature, âgé de cinquante-quatre ans, venait consulter pour douleurs très pénibles derrière l'oreille et se

[1] Travail communiqué à la Société française de laryngologie, 1904.

propageant à toute la tête. Depuis dix ans environ, à la suite d'une attaque de grippe, l'oreille droite avait coulé à diverses reprises.

Six semaines auparavant, il avait souffert de l'oreille et de l'apophyse mastoïde ; puis, un écoulement s'était de nouveau produit. Depuis, il continuait à souffrir, mangeant assez bien, mais ne pouvant clore l'œil de la nuit. Le malade éprouve une grande faiblesse. Il a de temps à autre des frissonnements. La langue est saburrale. La température, au moment de l'examen, est trouvée normale.

Le traitement suivi jusqu'à ce jour a consisté en lavages à l'eau boriquée et en bains d'eau oxygénée.

L'examen de l'oreille montre la présence de pus abondant dans le conduit. La membrane tympanique offre, dans son segment postérieur, une fistule bordée de fongosités, par laquelle s'écoule la suppuration. La pression à la partie postérieure de la mastoïde est très douloureuse. Il n'existe ni œdème ni empâtement de la région.

Une intervention, proposée et acceptée immédiatement, est fixée pour le lendemain matin, à la maison de santé de l'Oratoire.

Opération sous chloroforme le *9 janvier*. Évidement pétro-mastoïdien. Collection de pus sous la corticale externe de la mastoïde, fongosités dans l'antre. La corticale interne s'effrite sous la curette, laissant à nu une notable partie du sinus latéral qui semble normal. L'évidement est prolongé à la caisse par résection de la paroi postérieure du conduit et terminé selon les règles habituelles. Un petit séquestre est détaché par la curette au niveau de la paroi labyrinthique de la caisse et à ce moment est observée une contraction des muscles de la face, indiquant que le facial a été touché.

La partie postérieure du conduit membraneux est réséquée en triangle suivant la technique indiquée par Delsaux. Suture immédiate de la plaie rétro-auriculaire et tamponnement assez lâche de la cavité opératoire avec de la gaze stérilisée.

Dès le lendemain, le malade se sent tout à fait soulagé. La température reste normale. Le premier pansement est fait le *14* au soir. Les points de suture sont enlevés; la réunion de la plaie rétro-auriculaire est complète, sauf à la partie supérieure, où deux points ont légèrement suppuré. Trois jours après, la plaie est définitivement réunie. Les pansements sont faits trois fois par semaine par le conduit, à l'aide d'une simple mèche de gaze stérilisée très légèrement tassée.

Dès le premier pansement, j'ai constaté l'apparition d'une paralysie faciale qui s'accentue les jours suivants.

Au bout de quinze jours, les grands pansements sont supprimés et remplacés par un petit pansement collodionné obturant la conque auditive.

La cicatrisation de la cavité opératoire se fait rapidement. L'aditus, large et bien accessible, donne lieu à quelques bourgeons facilement réprimés. Des bourgeons de la paroi labyrinthique de la caisse exigent, à trois ou quatre reprises, une cautérisation au chlorure de zinc. Dès le premier pansement, j'ai badigeonné chaque fois au nitrate d'argent à 1/10 les parties cutanées de la cavité, ce qui a évité toute irritation en ces points et facilité la cicatrisation.

Le *4 mars*, cinquante-cinq jours après l'intervention, la cavité est à peu près cicatrisée. Il existe encore une légère humidité au fond de la caisse. Je pense alors qu'il est nécessaire de me rendre compte de l'état du nerf facial et de faire suivre, s'il y a lieu, un traitement électrique. Je prie donc mon distingué confrère le Dr Chuiton de bien vouloir examiner la réaction de dégénérescence du nerf. L'examen a lieu le 4 au soir vers cinq heures, dans le cabinet de mon confrère. En voici le résultat : ni le nerf ni les muscles ne réagissent au courant faradique. L'emploi du courant galvanique avec une intensité variant de 3 à 6 milliampères, donne, pour le nerf comme pour les muscles, la réaction An FS > Ka FS, secousse plus grande à la fermeture de l'anode qu'à celle de la cathode. La dégénérescence du nerf est donc partielle. Il s'agit d'une paralysie faciale de gravité moyenne et de pronostic favorable.

En rentrant à la maison de santé, le malade, qui, depuis l'opération, n'avait pas ressenti le plus léger malaise, se plaint de la tête. Il mange à peu près comme d'habitude et se couche de bonne heure. Le lendemain matin, on le trouve tout couvert de matières vomies pendant la nuit. Il ne répond pas aux questions qu'on lui pose et tient les mâchoires fortement serrées. Le visage exprime une légère stupeur. Il ne profère aucune plainte, reste assis dans son lit, remuant très bien bras et jambes et prenant facilement, dans sa table de nuit, le vase pour uriner. Le pouls est à 80, bien régulier. La température axillaire est de 39°5. Je prescris un [illegible]rement purgatif et prie mon excellent confrère et ami le [illegible] Lenoble de bien vouloir venir examiner en consultation M. L..., [illegible]t la famille, habitant les environs, est immédiatement pré[illegible]ue.

[illegible]'après-midi, au moment de l'examen du malade par le Dr Le[illegible]ble, la situation s'est un peu modifiée. M. L... parle un peu et

répond à quelques questions. La température est tombée à 37°5. Le pouls est resté à 80. Il n'existe aucun trouble de la motilité ni de la sensibilité. Les réflexes sont normaux. Aucun trouble pupillaire. Pas de nystagmus, pas de déviation conjuguée de la tête et des yeux. Les seuls symptômes cérébraux observés en ce moment sont la stupeur du visage et la torpeur de l'intelligence. Des sangsues sont appliquées aux mastoïdes.

L'avis de mon confrère est qu'il s'agit très probablement d'une hémorragie méningée. Le pronostic est donc grave.

Le lendemain matin *6 mars*, le malade prend 20 grammes d'eau-de-vie allemande. La température est de 37°. La nuit a été très calme. M. L... ouvre facilement la bouche et parle sans difficulté. Le soir, la température monte à 38°2; le pouls est à 72; un peu d'agitation. La parole est embarrassée. Je prescris un peu de chloral pour la nuit. Le malade s'endort vers minuit et semble très calme. Vers cinq heures du matin, la personne qui le veille s'aperçoit qu'il ne respire plus. M. L... a succombé très probablement à un nouvel ictus qui a fait son œuvre sans aucun symptôme tant soit peu bruyant.

L'excellent état de santé dont jouissait depuis l'opération jusqu'au 4 mars notre malade, ne permet pas de s'arrêter à l'idée d'un abcès cérébral on cérébelleux. La nature et la succession des symptômes observés ne permettent guère que le diagnostic d'hémorragie méningée sous-archnoïdienne.

Devons-nous voir là une complication de l'affection pour laquelle le malade a été opéré? La chose nous semble difficile à établir; dans les recherches que nous avons faites à ce sujet, nous n'avons trouvé aucun fait analogue. On peut toutefois se demander si une infection otogène de longue durée n'est pas susceptible d'engendrer des altérations vasculaires prédisposant à une hémorragie cérébrale ou méningée. On ne peut accuser d'un pareil méfait un électro-diagnostic pratiqué avec toutes les précautions d'usage par un spécialiste très compétent. Tout au plus pourrait-on y voir une de ces causes banales telles que le froid, une émotion vive, qui ont été notées au nombre des causes occasionnelles de l'hémorragie méningée, chez des sujets prédisposés. Mais nous croyons

plutôt à une simple coïncidence. Les altérations vasculaires engendrées soit par l'arthritisme, soit par l'infection otogène de date déjà ancienne, sont certainement les seules coupables en la circonstance.

Obs. II. — Notre seconde observation concerne une femme de vingt-trois ans, entrée à l'hôpital de Brest le 27 janvier de cette année. Arrivée de Rochefort trois jours auparavant, cette malade souffrait violemment de la tête et de l'oreille droite depuis un mois environ. Il y a quelques jours, s'est produit un violent frisson d'une heure de durée. Il n'y a pas eu de vomissements.

L'oreille gauche est normale. A l'examen de l'oreille droite, je trouve la membrane tympanique détruite presque en entier. La muqueuse de la caisse est pâle, non fongueuse, recouverte d'une petite quantité de pus. L'écoulement est de minime importance et, d'après la malade, ne remonterait pas à plus d'un mois. L'apophyse mastoïde, d'aspect normal, ne présente aucun empâtement, mais est douloureuse à la pression, surtout au niveau de la rainure digastrique. Aucun œdème des téguments craniens. Ni œdème ni douleur à la pression de la région cervicale. Aucun trouble de la vue; aucun phénomène pupillaire. L'examen du fond de l'œil n'a pas été fait. La malade s'exprime très facilement.

Une céphalalgie atroce, surtout marquée aux régions frontale et occipitale, empêche tout sommeil. Le pouls est régulier, mais très rapide. La température axillaire est de 39°. Une ponction lombaire tentée est restée blanche. Il n'y a pas de signe de Kernig.

Le 28, au matin, nous pratiquons une trépanation exploratrice de la mastoïde droite. L'os est complètement éburné, et il nous est impossible de trouver une trace de l'antre mastoïdien. Nous étendons la trépanation en arrière et mettons à nu la portion sigmoïde du sinus latéral, qui présente une coloration grisâtre et donne au toucher une sensation de résistance anormale. Une ponction à la seringue de Pravaz ne donnant pas de sang, nous ouvrons au bistouri la paroi du vaisseau. L'exploration au stylet de la cavité du sinus est faite avec précaution; nous pénétrons facilement en haut et en bas, ayant, au contact de la paroi interne, une sensation de fermeté et d'élasticité qui nous étonne. Sur le moment, nous pensons à un caillot solide, bien adhérent, dont nous n'osons faire le curetage. Nous arrêtons là, pour cette fois, l'opération : nous n'avons trouvé aucune trace de pus; mais, devant l'absence d'indication précise, nous préférons remettre à plus tard

une exploration du cerveau et du cervelet ou une dénudation plus complète du sinus latéral.

La température axillaire était, avant l'opération, de 38°7, avec pouls rapide à 120. Le soir, elle tombait à 37°, avec pouls régulier à 72.

Le *29*, au matin, la température est 37°2 ; et, le soir, de 37°5 ; le pouls à 72. Les douleurs de tête sont très atténuées. Le *30*, au matin, elles ont complètement disparu. La malade a bien dormi ; la température est de 36°8. Le soir, elle s'élève à 39°, avec pouls à 80.

Le *31*, vers une heure du matin, douleurs violentes à la région occipitale. Légère raideur de la nuque. Un cachet d'antipyrine, associé à 1 centigramme de morphine ramène le calme, et le sommeil. Vers neuf heures, la température est de 38°. Pas de douleurs.

Le *1er février*, à partir d'une heure du matin, nouvelles douleurs, mais moins vives. Vers huit heures, la température est 37°2 ; le soir, de 37°. Le pouls, très régulier, se maintient à 72. La journée se passe sans douleurs.

Le 2, douleurs dans la nuit. Température de 38° ; pouls à 80. Un peu d'agitation et, vers le soir, délire léger.

Le *3*, température de 38°. Grande agitation, puis perte de connaissance. Pouls cependant toujours régulier et de fréquence normale.

La malade est portée à la salle d'opérations. Je poursuis la brèche osseuse faite sur le trajet du sinus latéral et la conduis jusqu'à la protubérance occipitale. La paroi externe du sinus est incisée sur la sonde cannelée, de la mastoïde à la protubérance occipitale. A mon grand étonnement, le vaisseau est complètement vide. Sa cavité est rétrécie ; ses parois sont un peu épaissies et sa surface intérieure est lisse.

Je ponctionne alors le cervelet en deux directions, mais sans résultat. Les méninges cérébelleuses ne présentent aucune trace de pus ; mais la substance du cervelet fait à travers l'incision de la dure-mère une hernie considérable. Ne trouvant de ce côté rien qui puisse expliquer l'état de la malade, je trépane la fosse cérébrale moyenne et j'explore également en deux directions le lobe temporo-sphénoïdal, sans plus de succès, d'ailleurs. La substance cérébrale ne fait pas hernie.

Après une pareille exploration, il ne me restait guère qu'à attendre l'issue des événements.

La malade succomba vers sept heures du soir. L'autopsie, limitée à la cavité cranienne, fut pratiquée le lendemain.

Autopsie de la cavité cranienne. — A l'ouverture du crâne nous constatons un développement anormal des veines de la surface des hémisphères cérébraux et une coloration jaunâtre, d'aspect purulent, de l'hémisphère *gauche*.

Le sinus longitudinal supérieur a son aspect normal. Le sinus latéral droit est bien, comme nous l'avions trouvé pendant la vie, complètement vide, du golfe de la jugulaire au pressoir d'Hérophile. A ce niveau, le vaisseau est formé par une phlébite adhésive qui se continue tout le long du sinus droit transformé en un véritable cordon charnu, s'étendant du sinus latéral au sinus longitudinal inférieur, réduit lui-même à un mince cordon fibreux. Les autres sinus impairs sont d'aspect normal, ainsi que les sinus pairs du côté gauche. Les embouchures des sinus pétreux supérieurs et occipital postérieur droits dans le sinus latéral correspondant sont fermées. Ces sinus eux-mêmes sont, en partie, fermés et très réduits de volume. La jugulaire interne n'a pas été examinée.

En extrayant le cerveau de ses enveloppes, nous constatons au niveau du confluent postérieur un épanchement abondant de pus séreux. Les méninges ne sont adhérentes en aucun point. La coupe du cerveau et du cervelet démontre l'absence de toute collection purulente dans la substance nerveuse. Sur la paroi de la corne occipitale du ventricule latéral *gauche*, nous constatons la présence d'une petite plaque d'exsudat purulent.

En somme, nous trouvons comme lésions : une leptoméningite suppurée aiguë, affectant surtout l'hémisphère cérébral *gauche ;* une thrombose déjà ancienne du sinus droit complètement oblitéré par du tissu fibreux, avec vacuité du sinus latéral droit dont le thrombus a dû subir ce qu'on a appelé la dégénérescence caverneuse ou la résorption du caillot ; une phlébite adhésive d'une partie des sinus : longitudinal inférieur, pétreux supérieur et occipital postérieur droits.

Nous expliquons ces lésions de la façon suivante : Otite moyenne suppurée chronique d'origine ancienne. Ostéite condensante consécutive à l'inflammation chronique de la mastoïde. Propagation de l'infection par le sinus latéral au nus droit, avec atteinte légère du sinus latéral et des sinus 'treux supérieur et occipital postérieur dont les caillots se nt résorbés. Retour du sang veineux grâce aux nombreuses ies anastomotiques de l'encéphale, partie par les sinus laté-

raux et les jugulaires gauches, partie par les jugulaires externes et antérieures droites, la jugulaire interne ne recevant plus de sang selon toute apparence.

Les douleurs au niveau de la mastoïde s'expliquent par l'éburnation de l'os. Le grand frisson éprouvé quelques jours avant l'opération, a dû être causé par une nouvelle poussée infectieuse dans l'une des veines aboutissant à la partie terminale du sinus droit (très probablement veines ventriculaires ou de Galien). La suppuration des méninges semblant localisée à l'hémisphère *gauche* peut s'expliquer par le fait de l'afflux forcé, de ce côté, de sang contaminé par son passage à travers des vaisseaux infectés.

SOCIÉTÉ DE LARYNGOLOGIE DE LONDRES

Séance du 15 janvier 1904.

M. McBride, président.

M. W. H. Kelson. — **Un cas de déformation du pharynx chez une femme de trente-huit ans** *(Case of deformity of the fauces in a woman aged 38).*

La malade est venue consulter pour une suppuration de l'oreille moyenne. A l'examen de la gorge, on constata que les piliers postérieurs étaient représentés par deux bandes qui, au lieu de descendre vers la base de la langue de chaque côté, se portaient en arrière, vers la ligne médiane du pharynx, en formant un bord tranchant. La malade se plaignait seulement d'une certaine sécheresse dans la gorge et ignorait absolument l'existence de cette anomalie. Il est probable que l'état de la gorge et de l'oreille était dû à une fièvre scarlatine grave dont elle avait été atteinte dans son enfance.

Le Président a observé un cas exactement semblable, consécutif à la fièvre scarlatine. Il est aussi à remarquer que le malade était venu consulter pour son affection auriculaire.

M. Logan Turner. — **Malade atteint d'œdème et d'infiltration de la luette, de la moitié gauche du voile et de la paroi latérale gauche du pharynx; infiltration de l'épiglotte et des régions aryténoïdiennes** *(Patient with œdema and infiltration of uvula, left half of soft palate and left lateral wall of pharynx; infiltration of epiglottis and both arytenoid regions).*

Le malade, âgé de quarante-quatre ans, célibataire, est un homme d'une robuste constitution et bien portant. Il nie avoir jamais eu la syphilis; ne tousse ni ne crache; à l'examen des organes thoraciques, on constate que les poumons sont sains. Les urines sont normales. Le malade n'a jamais quitté les Iles Britanniques. Il ne fut jamais atteint d'une affection quelconque de la gorge jusqu'en juin 1903, époque à laquelle la maladie actuelle débuta brusquement par des symptômes respiratoires graves.

Pendant les deux ou trois derniers jours du mois de juin, le malade souffrait d'une angine. Le 1er juillet, il manda son médecin, le Dr Brown Darling, qui constata un œdème de la luette et du côté gauche du voile, mais sans la présence de fausses membranes. Il y avait de l'hyperthermie, et le malade se sentait mal à l'aise, mais ni la voix ni la respiration n'étaient altérées à cette date. Cependant, le jour suivant, il éprouva quelques difficultés à respirer, et, la dyspnée s'étant aggravée dans la soirée du 3 juillet, le Dr Darling fut de nouveau mandé auprès du malade. Celui-ci prescrivit des inhalations et fit les préparatifs nécessaires pour une trachéotomie possible. A neuf heures du soir, la dyspnée devint violente et je fus appelé par téléphone, mais tout juste avant mon arrivée le Dr Darling jugea nécessaire d'ouvrir la trachée. A aucun moment de l'opération ni après, on n'a vu de fausses membranes.

Deux jours après, j'examinai le larynx. Il y avait encore de l'œdème de la luette et du voile. L'épiglotte était considérablement tuméfiée, rigide, rouge et rabattue en arrière sur elle-même; les deux régions aryténoïdiennes étaient tuméfiées, et l'on ne pouvait point obtenir une image de l'intérieur du larynx; pas de membrane visible. On porta alors le diagnostic d'infection septique aiguë du pharynx et du larynx. La canule a été enlevée le dixième jour, la respiration étant devenue plus libre. A cette date le Dr Darling a encore constaté une tuméfaction considérable de l'orifice pharyngé supérieur.

Le malade passa le mois d'août et une partie du mois de septembre à la campagne et ce n'était qu'occasionnellement, au cours des exercices, qu'il éprouvait une légère gêne respiratoire. La voix n'avait jamais été atteinte. Le 9 octobre je l'ai examiné de nouveau

et ai constaté une infiltration œdémateuse de la luette et du côté gauche du voile; l'épiglotte, tuméfiée et rejetée en arrière, rétrécissait l'entrée du larynx: les deux régions aryténoïdiennes, surtout la gauche, étaient tuméfiées et pâles; l'extrémité postérieure de la corde vocale droite, présentant un aspect normal, ne pouvait être vue qu'avec difficulté. Pas de trace d'ulcération laryngée. Autrement dit, l'aspect local ressemblait encore à celui qui avait existé au mois de juillet, sauf cependant l'absence de signes inflammatoires aigus. La voix était normale; pas de douleurs à la déglutition et de temps à autre seulement une légère gêne respiratoire. Plus d'adénopathie cervicale.

Une nouvelle consultation a été tenue avec le Dr Mc Bride, qui conseilla d'instituer le traitement antisyphilitique. Par conséquent l'iodure de potassium a été administré à l'intérieur et le mercure en friction. Le traitement, soigneusement exécuté, a duré deux mois, au bout desquels j'ai de nouveau examiné le larynx, le 8 décembre 1903. L'état local était le même qu'auparavant, mais la paroi latérale gauche du pharynx était devenue tuméfiée et présentait un aspect semblable à celui du voile du palais. Le malade se sentait mieux et il pouvait même tous les jours vaquer à ses occupations; toutefois, de temps à autre, il éprouvait une légère difficulté à la déglutition. Le traitement antispécifique fut supprimé. Un fragment de tissu de l'infiltration de la paroi latérale du pharynx a été enlevé et examiné au microscope, qui n'a révélé aucun signe de tuberculose ou de tumeur maligne. Les espaces de tissu conjonctif étaient œdématiés, les vaisseaux sanguins, artères et veines, très engorgés; il existait, en plus, des zones d'infiltration de petites cellules. Tout ce tableau était suggestif d'une obstruction lymphatique.

Par son aspect et sa marche, ce cas rappelle la description des malades présentés par Sir Felix Semon à la séance de la Société du 7 novembre 1902. Dans ces cas-ci comme dans le nôtre, le diagnostic offrait des difficultés. Chez notre malade, je n'ai jamais observé la coloration jaune particulière sur laquelle Sir Felix avait attiré l'attention; mais en dehors de cela la similitude était très prononcée. L'hypothèse d'une tumeur maligne devait être éliminée, car une infiltration locale aussi marquée de nature maligne n'aurait pu exister sans dysphagie ni adénopathie et cachexie généralisée. La tuberculose pouvait également être exclue attendu que le malade avait une excellente santé, qu'il ne toussait ni n'expectorait, et que nulle part on ne réussit à déceler une lésion tuberculeuse quelconque. L'affection ne s'est point amendée sous l'action du traite

ment antisyphilitique malgré l'administration de ces médicaments pendant un laps de temps relativement long. Il est impossible de dire si la maladie actuelle a débuté par l'affection aiguë survenue en juin 1903 et si celle-ci est venue tout simplement se surajouter à une infiltration chronique telle que celle qui existe actuellement.

M. Mc Bride dit que le cas lui semble offrir un grand intérêt; M. Turner, voulant savoir son opinion, l'a appelé en consultation, mais ils n'ont pu arriver à une conclusion ferme. Cependant, d'après les antécédents du malade, il semblerait qu'il s'agit dans ce cas soit d'une affection spécifique, soit d'une forme d'infiltration associée à une obstruction des lymphatiques sur la nature de laquelle il n'est guère possible de se prononcer. Le traitement antispécifique n'a produit aucun effet. M. Mc Bride serait heureux d'avoir l'avis de ceux qui ont eu l'occasion d'observer des cas similaires.

Sir Felix Semon ne partage point l'opinion du Dr Turner sur la similitude du cas actuellement en discussion et ceux qu'il a présentés à la Société et auxquels le Dr Turner vient de faire allusion. Dans tous ses cas personnels l'infiltration était beaucoup plus marquée et plus généralisée et la coloration jaunâtre bien plus prononcée. Dans le cas en discussion, la luette est sûrement infiltrée et de coloration jaunâtre; l'épiglotte offre un aspect semblable, quoique à un degré moindre, mais ni l'infiltration, ni la coloration jaunâtre caractéristique ne sont aussi marquées que dans ses cas personnels; ce qui différencie surtout le cas du Dr Turner des siens, c'est que, dans le premier, l'infiltration n'est pas si diffuse que dans les seconds. Si l'affection était due à une obstruction des ganglions lymphatiques, l'infiltration eût été bien plus généralisée. Quant à lui, il n'est pas préparé à exprimer une opinion quelconque sur la nature du cas.

M. Dundas Grant a observé un cas très ressemblant à celui-ci, mais à marche très chronique. Il l'a montré à Hajek, qui prétend en avoir observé un ou deux cas, qu'il considère, d'ailleurs, comme extrêmement rares. Selon cet auteur, il s'agit d'une sorte de lymphadénome dû, en réalité, à une infiltration de petites cellules. Dans un autre cas, présenté par lui à la Société et d'origine tertiaire probable, le traitement mercuriel a amené une amélioration considérable. D'autres cas relatés paraissent avoir fini par devenir tuberculeux. Aussi croit-il qu'il serait intéressant de suivre l'histoire ultérieure du cas.

M. Logan Turner dit qu'il gardera le malade en observation, et que, si de nouveaux éléments d'un diagnostic ferme venaient à se manifester, il le ferait savoir à la Société. Les coupes microscopiques n'ont rien révélé. En ce qui concerne la question de tuberculose, l'aspect de l'affection ongée, l'inflammation œdémateuse et pâle des aryténoïdes sont certaiient suggestives.

M. Kelson. — **Un cas d'épithélioma de la région cricoïdienne chez une femme de trente ans** *(A case of epithelioma in the cricoid plate region in a woman aged 30).*

La malade, vue pour la première fois il y a huit jours, vint consulter pour une gêne de la déglutition datant de six mois. Ces symptômes avaient été attribués d'abord à l'hystérie et à son état nerveux. L'examen fit constater en arrière des aryténoïdes une masse blanchâtre, dure au toucher; l'examen microscopique d'un fragment enlevé a décelé nettement les caractères d'un épithélioma. Il y avait quelques ganglions engorgés dans la région susclaviculaire droite.

M. Atwood Thorne. — **Tumeur maligne du nez chez un homme de soixante-dix ans** *(Malignant disease on the nose in a man aged 70).*

Le malade s'est présenté le 1er janvier au London Throat Hospital, se plaignant d'une occlusion de la fosse nasale droite. A l'examen, on constata que celle-ci était complètement obstruée par une masse granuleuse molle, paraissant avoir pris naissance sur les parois interne et externe du vestibule. Un petit fragment de la tumeur, enlevé à l'anse, a été examiné au microscope, qui révéla sa nature épithéliale. A l'examen suivant, trois jours après, le malade pouvait respirer par le nez; on enleva une autre portion de la tumeur, en partie pour le soulager, en partie pour de nouvelles recherches histologiques. Le patient respire maintenant librement par le nez, mais le vestibule contient encore une grande quantité de masses granuleuses, ramollies; la muqueuse du côté droit est renversée, et le nez a considérablement augmenté de volume; il n'existe cependant pas d'adénopathie. L'auteur demande quel traitement on pourrait adopter. Doit-on enlever entièrement le nez et une partie de la cloison et réséquer le maxillaire supérieur? Le malade prétend avoir soixante-dix ans, mais il a l'air encore plus âgé.

M. Betham Robinson. — 1° **Nécrose syphilitique du sphénoïde** *(Syphilitic necrose of sphenoid).*

M. L. R..., âgé de vingt-six ans, a contracté, il y a six ans, la syphilis. Il y a trois ans, il reçut un coup sur la tête. En novembre 1902, le malade constata une tuméfaction de la région temporale, accompagnée de douleurs dans la tête. Au mois de mai dernier, il vint consulter l'auteur pour un gonflement de la

mâchoire supérieure et de la fosse temporale droite. Le côté correspondant de la face était le siège de douleurs névralgiques. A l'examen rhinoscopique, on trouva du gonflement tout à fait en arrière, dans la fosse nasale droite et surtout sur la face interne du cornet moyen. La voûte du naso-pharynx et la paroi droite étaient remplies de granulations et de polypes recouverts de pus qui s'étendait jusque dans la choane droite et l'obstruait en partie. Le toucher au doigt permit de constater que la base de l'aile interne de l'apophyse ptérygoïde était nécrosée, mais que cet os était solidement fixé. La diaphanoscopie des sinus frontaux et maxillaires donne un résultat négatif. L'iodure de potassium réduisit la tuméfaction et amenda considérablement la douleur. Depuis cette date, l'examen a démontré que la séparation d'une portion nécrosée du sphénoïde s'opérait graduellement et que le séquestre était devenu mobile. Comme les dimensions de ce dernier étaient difficiles à déterminer, aucune tentative n'a été faite pour l'extraire. Le fragment séparé peut être maintenant vu très distinctement à l'examen rhinoscopique.

M. Watson Williams demande à M. Robinson comment il avait pu établir le diagnostic ; le simple aspect rhinoscopique ne peut que suggérer l'hypothèse que la cavité sphénoïde est la source de la sécrétion purulente.

Sir Felix Semon a récemment observé en ville un cas tout à fait analogue. L'os nécrosé, au toucher, paraissait absolument immobile. Le Dr Lieven, d'Aix-la-Chapelle, a déjà conseillé de ne pratiquer aucune manœuvre forcée, et il partage entièrement cette manière de voir. Effectivement, il attendit que l'os devînt plus mobile, et, huit jours après, le séquestre s'élimina spontanément, laissant à peine une eschare.

Le Président a également observé un cas de tous points semblable, sauf que l'affection a débuté par les sinus frontaux, qu'il a ouverts. Il existait évidemment des séquestres immobiles, et ceux-ci ne s'éliminèrent que longtemps après.

M. Robinson, en réponse à M. Williams, dit qu'il a fait le diagnostic grâce au doigt qu'il avait introduit plusieurs fois pour se rendre compte de l'état et de l'étendue de la lésion ; la base de l'aile interne de l'apophyse ptérygoïde était principalement atteinte. La périostite chronique s'étend à travers le sphénoïde vers le côté externe, et il existe encore une tuméfaction marquée dans la fosse temporale.

2° **Paralysie abductrice gauche** *(Left abductor paralysis).*

Femme de trente et un ans, mariée ; histoire vague de syphilis. a corde gauche est en position médiane et très tendue ; on ne rouve localement aucune cause pour l'expliquer ; rien dans le horax ; pas de troubles sensoriels ni de lésions d'autres nerfs.

M. Watson Williams attire l'attention sur plusieurs points de grand intérêt qu'offre ce cas. Ainsi, il a observé une grande accélération du pouls, qui battait 128 pulsations à la minute. L'examen du larynx lui permet d'éliminer l'idée d'une cause laryngée de cette paralysie. Le malade présente le signe de Romberg. Il considère que la fréquence et l'accélération du pouls sans cause manifeste (telle que température fébrile ou lésion pulmonaire) associées à une paralysie abductrice du larynx doivent faire soupçonner une lésion bulbaire. Il est porté à croire que ce cas de paralysie pourrait être dû à quelque forme incomplète de tabes ou à quelque autre complication bulbaire du système nerveux central.

M. Permewan pense que la corde est en position cadavérique.

M. Grant demande si le terme de paralysie abductrice convient le mieux à ce cas. Il ressemble plutôt à celui d'une paralysie récurrentielle complète avec la corde en position cadavérique.

M. Robinson dit, en réponse, qu'il ne partage pas la manière de voir de M. Grant; selon lui, il s'agit d'une paralysie abductrice gauche. La voix n'est pas altérée. La corde gauche est exactement sur la ligne médiane et tendue.

M. Pegler. — **Un cas de déviation de la cloison où les tissus durs ont été largement excisés il y a quatre ans, le périchondre muqueux n'ayant pas durci** *(A case of crumpled septum in which the hard strictures having been freely excised hearly four years ago, the intact muco-perichondrium remains unstiffened).*

Le malade, âgé de soixante et un ans, vient consulter l'auteur, en décembre 1899, pour de la surdité et une obstruction nasale du côté droit.

La fosse nasale droite était sténosée par une déviation de la cloison de ce côté-ci, commençant en haut près de la voûte du nez et descendant en bas pour arriver au contact avec le cornet inférieur droit, laissant seulement au-dessus du plancher un petit espace qui permettait l'introduction d'une sonde. L'examen à la cocaïne a montré que la déviation visible en avant était séparée, par un espace intermédiaire, d'une déviation postérieure dans la région du vomer et de la lame de l'ethmoïde, et que la concavité horizontale à angle aigu, visible à gauche, était interrompue. Cette affection, ayant déterminé une gêne de la respiration nasale et empêchant le malade de vider son nez, a produit une stagnation permanente de sécrétions entre les surfaces apposées.

En mai 1900, le malade réclama d'être soulagé des symptôme catarrhaux chroniques et de l'obstruction permanente du nez

Sous l'anesthésie à la cocaïne, l'opération a été commencée par la résection du cartilage proéminent du côté droit, d'abord avec un septotome et ensuite à la scie, quand l'ossification rendait cela nécessaire. De cette façon la zone déviée a été enlevée en deux gros fragments et un plus petit, le périchondre muqueux du côté gauche étant resté intact. Environ un quart de pouce du cartilage septal vestibulaire a été conservé et reste encore. Une portion de son bord libre, de même que le bord libre antérieur du segment postérieur ont dû être corrigés avec les pinces à emporte-pièce, car ils avaient une tendance à faire trop saillie dans la lumière de la cavité nasale. L'opération ainsi faite mit à jour un gros polype inséré sur le bord du cornet moyen, on en enleva trois qui n'ont pas récidivé. Une attelle en caoutchouc a été laissée dans le nez pendant quelque temps; elle maintenait en place les extrémités distale et proximale des restes du cartilage et empêchait la formation de synéchies.

M. Saint-Clair Thomson dit que pathologiquement le cas est intéressant non seulement *per se*, mais aussi en connexion avec les opérations septales actuellement en vogue. Le point intéressant est que le périoste muqueux d'un côté ne paraissait pas suffisant pour reproduire du cartilage. Il voudrait savoir si M. Tod a constaté dans l'un quelconque de ses cas de la régénération de cartilage. Ce cas-ci a un périoste muqueux intact, encore ne l'est-il pas suffisamment pour favoriser la reproduction du cartilage.

M. Tod ne saurait affirmer avec certitude si dans son cas il y avait ou non reformation de cartilage; mais, six mois après l'opération, la cloison était plus ferme qu'immédiatement après, quoique pas absolument dure.

M. de Santi. — 1° **Malade atteint de vertige laryngé** *(Man with laryngeal vertigo)*.

Le malade, âgé de cinquante-cinq ans, a été présenté à la Société, en mars 1899, par M. Atwood Thorne, comme cas de vertige laryngé. Il était alors en traitement à Saint-Mary's Hospital, dans le service du Dr William Hill et se plaignait de violents accès de toux suivis de vertiges et d'étourdissements localisés au côté droit de la tête. Ces accès de toux dataient de deux ans et allaient en s'aggravant graduellement. Le malade était atteint d'une légère surdité, d'une dégénérescence polypoïde des deux cornets moyens, et on constatait de plus une hypertrophie lymphoïde de la base de la langue et un gonflement de la région interaryténoïdienne.

Au cours de la séance, quelques membres opinèrent pour l'origine auriculaire du vertige; le Dr Saint-Clair Thomson suggéra

l'idée de syncope cardiaque. Je fus invité à voir le malade à la fin du mois de décembre 1903. Il donna les mêmes renseignements d'accès de toux, de vertiges et d'états semi-syncopaux accompagnés d'une dyspnée très violente.

Après l'examen du larynx, j'ai conclu que la mobilité des cordes vocales était altérée, la droite ne se plaçant pas bien en abduction. Ceci paraissait varier et, en réponse à une lettre adressée par moi au Dr Hill au sujet de ce cas, celui-ci me fit savoir que pendant que le malade était sous son observation, la mobilité des cordes variait, l'abduction n'ayant jamais été parfaite de l'un ni de l'autre côté et que le malade était atteint de laryngite hypertrophique avec raucité de la voix et accès occasionnels de spasme, et perte de connaissance. A plusieurs reprises la dyspnée devenait si menaçante que M. Hill était sur le point de pratiquer la trachéotomie. Je présente de nouveau le malade à la Société, car plusieurs années se sont écoulées depuis la première démonstration, et, en ce qui concerne les accès de spasme et les syncopes, l'état du malade est resté absolument le même et n'a pas varié.

Le Président dit que le malade a ses attaques après les accès de toux; ce fait confirme son opinion d'il y a quelques années, à savoir que ces attaques sont provoquées par une compression lente des organes thoraciques.

2° Syphilis tertiaire du larynx compliquée de sténose. Thyrotomie il y a quatre ans *(Man with Tertiary syphilis of the larynx causing stenosis; thyrotomy four years ago).*

Le malade a été présenté à la Société par le Dr W. G. Spencer, il y a quatre ans, comme un cas de syphilis tertiaire du larynx ayant occasionné une sténose grave qui a nécessité une thyrotomie.

A cette époque des doutes furent émis par quelques membres sur les bénéfices permanents que le malade pourrait retirer de la thyrotomie et de l'ablation du tissu cicatriciel; d'après cette opinion la trachéotomie était le seul traitement convenable.

M. de Santi présente de nouveau le malade pour montrer que, quoique depuis un mois il commence à avoir une légère gêne de la respiration, il se porte maintenant très bien, et que depuis qu'il a subi la thyrotomie, il n'a jamais présenté le moindre trouble respiratoire. Le patient vaque à ses occupations, ce qu'il n'eût pu faire certainement s'il portait une canule à demeure.

Il est vrai que depuis un mois le malade se plaint d'une légère gêne de la respiration; mais, d'autre part, depuis deux ans et demi il a complètement négligé de suivre les instructions qui lui avaient

été données, à savoir, de prendre de l'iodure de potassium pendant six semaines chaque année. L'administration de ce médicament, à la dose de 1 gramme par jour, a déjà produit, au bout de dix jours, une certaine amélioration.

M. Spencer dit que lorsqu'il présenta le malade, son état était stationnaire et qu'il est resté tel depuis cette époque, à part une ou deux attaques qui se sont amendées sous l'action de l'iodure. Les points intéressants à noter sont: 1° que les cartilages — thyroïde et cricoïde — sont encore sains et que l'indication pour l'opération était formelle, et 2° que le malade n'est pas sujet à des rechutes pourvu qu'il prenne de temps à autre une certaine quantité d'iodure.

M. Saint-Clair Thomson. — 1° **Paralysie complète de la corde vocale gauche** *(Complete paralysis of the vocal cord).*

La malade, âgée de trente-six ans, raconte qu'il y a environ deux ans sa voix devint subitement faible. A l'examen on trouve la corde gauche immobilisée en position cadavérique. La droite dépasse à la phonation la ligne médiane dans ses efforts pour se mettre en apposition complète; mais la voix reste faible, vu que le bord interne de la corde est excavé et sans tension. La malade ne se plaint de rien, sinon d'une fatigue de la voix après avoir parlé. L'examen ne révèle aucun symptôme du côté des yeux, du cou, du thorax ou des réflexes; pour expliquer l'affection, pas d'histoire de syphilis.

M. D. Grant croit que la position de la corde n'est pas caractéristique d'une lésion nerveuse et que l'abduction extrême semble plutôt avoir été produite par une sorte de fixation. Il existe de la tuméfaction autour du cartilage aryténoïde.

Sir Felix Semon n'est pas du tout sûr que l'*abduction extrême* dont parle M. Grant existe en réalité. Pour lui, la corde serait paralysée en position cadavérique.

M. Saint-Clair Thomson dit, en réponse, qu'en ce qui concerne le cas de paralysie de la corde gauche, il voudrait savoir pourquoi la malade a une voix si faible, tandis que la malade de M. Robinson a la voix bonne; les deux cas sont similaires, les cordes étant chez l'un et l'autre en position cadavérique. Dans le cas de l'auteur, la corde gauche dépasse la ligne médiane, mais suffisamment pour fermer la glotte, tandis que dans celui de M. Robinson le ruban vocal dépassait largement la ligne médiane, de ;e que la voix de la malade se distinguait à peine de la normale. Il drait avoir une explication de cette différence dans la voix des deux ıdes et savoir si elle est imputable ou non au degré de la paralysie.

2° **Deux cas de polype saignant de la cloison** *(Two cases of bleeding polypus of the septum).*

Dans le premier cas, une tumeur du volume d'un noyau de cerise, presque sessile, était attachée au centre du cartilage septal. Elle a été enlevée à l'anse, et la base, qui avait saigné abondamment, cautérisée au galvano. Depuis, le malade a été perdu de vue. Une coupe de la tumeur ferait croire à un fibro-angiome, quoique d'autres observateurs aient pu y reconnaître des éléments sarcomateux. Le second cas était celui d'une femme de vingt-cinq ans. La tumeur avait le volume d'un petit pois et un pédicule étroit, long de un quart de pouce et qui la rendait très mobile. Elle a été enlevée à l'anse et sa base immédiatement cautérisée au galvano. La malade a été revue trois mois plus tard, il n'y avait à cette date aucun signe de récidive, mais seulement une petite cicatrice blanchâtre qui marquait le point où le pédicule avait été attaché à la cloison. Une coupe microscopique a montré qu'il s'agissait d'un fibro-angiome.

Jusqu'à la publication du travail de Natier : *Les polypes saignants de la cloison*, ces tumeurs étaient considérées comme très rares. M. Thomson en a déjà présenté à la Société trois cas. Son premier cas remonte au mois de janvier 1896. En consultant les comptes rendus, il a trouvé que le Dr Bond, en novembre 1896, le Dr Spicer, en décembre 1897, le Dr Tilley, en mars 1900, et le Dr Brown-Kelly, en février 1903, ont montré chacun un cas analogue. Il est à remarquer que le cas du Dr Spicer n'a pas été confirmé par l'examen histologique et que dans celui du Dr Tilley le microscope a révélé des éléments sarcomateux. Le premier cas de M. Thomson a été considéré par quelques membres comme un sarcome, mais depuis huit mois il n'y a pas eu de récidive.

M. Tod a aussi présenté à la Société un cas de cette nature dont l'examen histologique avait été fait par M. Pegler. Il a revu le malade trois mois après et il n'y avait point de récidive.

M. Herbert Tilley dit que son malade, qu'il avait montré à la Société, est resté bien portant, sans récidive pendant les douze mois qui suivirent l'opération. Selon lui, les polypes saignants de la cloison ne sont pas rares. Il en a opéré un cas il y a dix jours et attend le résultat de l'examen microscopique. La tumeur était rouge, vascularisée, pédiculée et avait l volume d'une fève. Elle prenait naissance sur la muqueuse, revêtant l cartilage septal au point où ce dernier se réunissait à l'ethmoïde. Aprè avoir enlevé le néoplasme à l'anse froide, il appliqua le galvano à la b dont provenait la masse polypoïde.

M. McBride croit que ces cas ne sont pas aussi rares que le pe

M. Thomson. Il se rappelle le premier cas de ce genre qu'il a observé et qui était plutôt curieux sous certains rapports. La malade était une jeune fille à qui il avait enlevé un polype saignant typique; l'examen histologique a montré qu'il s'agissait d'un adénome. Au bout de quelque temps, la jeune fille revint avec une tumeur exactement aussi grosse que celle qu'elle avait eue auparavant. Celle-ci a été aussi enlevée et un nouvel examen microscopique a décelé un sarcome. Le néoplasme n'a plus récidivé. Depuis, l'auteur en a observé plusieurs cas.

M. Kelson dit que ces polypes n'ont pas toujours la cloison pour origine; dans le cas qu'il avait montré, la tumeur provenait du plancher du nez, près de l'extrémité antérieure du cornet inférieur.

M. Grant a enlevé, il y a quelques années, un polype de cette nature; l'examen histologique a révélé une forme de sarcome, mais la tumeur n'a jamais récidivé.

M. Saint-Clair Thomson dit, en réponse, qu'en ce qui concerne les deux cas de polype de la cloison, il ne pense pas que celui du Dr Kelson puisse entrer dans ce groupe. On doit y ranger seulement les cas qui ont été cliniquement décrits comme polypes saignants de la cloison. Il existe encore une très grande divergence d'opinion sur la pathologie de ces cas. Dans son premier cas, après une récidive, le malade est resté bien portant cinq ans durant. Microscopiquement la tumeur a été considérée par quelques-uns comme un sarcome. Quoique pas communs, ces cas ne sont pas très rares. Mais, quand Natier avait publié son article, il y a plusieurs années, on les regardait comme presque insolites.

M. Butlin. — **Un cas d'épithélioma du cricoïde et de l'œsophage, enlevé par une opération** (*Epithelioma of the cricoid plate and of the œsophagus removed by operation.*

M. K..., âgé de quarante-quatre ans, est venu consulter l'auteur, le 14 août 1903, pour une affection diagnostiquée au Canada comme une tumeur maligne inopérable de la partie postérieure du larynx. L'examen fit constater une grosse tumeur rouge et lisse à la partie postérieure du larynx, limitée à son côté gauche, ayant envahi tout le repli ary-épiglottique, mais sans s'étendre à l'intérieur du larynx. Le côté gauche du cou était occupé par une très grosse masse ganglionnaire, principalement au niveau du cartilage cricoïde; elle adhérait si intimement au muscle sterno-astoïdien qu'il était évident qu'on ne pourrait l'extirper qu'en levant presque entièrement le muscle.

Les premiers symptômes de l'affection remontaient à dix mois; se sont manifestés par une sensation de malaise et un curieux barras de la parole. A cette époque, le malade expectorait aucoup de mucosités; peu à peu l'expectoration devint puru-

lente. Depuis quatre mois, gêne de la déglutition, et, quand le malade vint me voir, il pouvait à peine avaler du pain, et sa voix était éteinte. Pas de douleurs spontanées, mais le malade avait maigri de 20 livres.

Dans ces conditions, je considérais le cas comme inopérable, non pas tant en raison de la situation de la tumeur et de sa longue durée qu'à cause de l'étendue et de l'état de l'adénopathie. Mais, vu l'âge du malade et sa force physique et me rappelant les succès obtenus par Gluck, j'ai exposé la situation au malade et lui ai demandé s'il voulait subir une opération de cette gravité qui pourrait lui être fatale et au succès de laquelle je ne croyais pas moi-même. Le malade décida de se faire opérer.

L'opération eut lieu le 19 août 1903 avec l'assistance du Dr Donald Armour. Deux incisions furent pratiquées. Une première, longitudinale et médiane, allant de l'os hyoïde au troisième anneau de la trachée et une autre transversale passant par le milieu du cartilage thyroïde. Les muscles ont été ensuite séparés de l'aile gauche du cartilage thyroïde jusqu'à ce que le larynx ait pu être tordu sur son propre axe, de façon à ramener sa partie postérieure sur le côté gauche.

La paroi du pharynx et de l'œsophage a été largement incisée, et, à travers l'incision, on pouvait voir et toucher la tumeur. Le néoplasme, rouge et lisse, formait le bord supérieur d'une surface ulcérée qui s'étendait en bas, en avant et sur le côté gauche de l'œsophage jusqu'à un point qu'on pouvait atteindre avec l'extrémité du doigt.

La circonférence du canal alimentaire n'était pas toute envahie, de sorte qu'on avait peu ou point à craindre un rétrécissement annulaire après ablation, mais plusieurs pouces carrés de la paroi du pharynx inférieur et de l'œsophage étaient compris dans l'ulcération.

Comme l'ablation de la tumeur était évidemment faisable, on ouvrit la trachée et introduisit une canule de Hahn. La tumeur, mise à nu, a été ensuite extirpée avec des pinces coupantes. Elle n'adhérait pas aux parties postérieures du larynx, de sorte que la question de l'ablation de cet organe n'a jamais été soulevée. Ligature des vaisseaux au catgut; introduction d'une sonde œsophagienne par le côté du larynx; bourrage du reste de la plaie avec de la gaze et insertion d'un drain. La partie inférieure de l'incision a été suturée et la canule de Hahn aussitôt enlevée. L'opération a duré deux heures, et l'hémorragie fut réellement peu abondante.

Le 25 avril, le larynx fut examiné au laryngoscope; la corde

gauche a été trouvée complètement paralysée et la bande ventriculaire correspondante rouge et très tuméfiée. L'état général du malade était excellent et il s'alimentait encore par la sonde.

Le 28 août, l'auteur procéda à l'ablation des ganglions par une des plus graves opérations qu'il ait jamais eu à pratiquer. C'est ainsi qu'il enleva presque tous les organes contenus dans le triangle antérieur, tous ceux des parties supérieure et moyenne du triangle postérieur, tout le muscle sterno-mastoïdien et enfin la jugulaire interne dans toute sa longueur. Les organes du triangle sous-claviculaire étaient indemnes et, par conséquent, on n'y a pas touché. Après l'opération, tout paraissait avoir été enlevé de ce côté du cou, à l'exception des carotides, du pneumogastrique et du sympathique. Pendant toute la durée de la convalescence le malade n'a pas présenté le moindre trouble consécutif à la gravité de ces deux opérations.

Au bout de trois ou quatre semaines, la voix était devenue claire et forte, quoique la corde restât paralysée. La sonde œsophagienne a été enlevée à la fin du mois de septembre, quand il devint possible de passer une petite bougie par la bouche dans l'œsophage. Le bougirage a été continué pendant deux ou trois semaines et au bout de ce temps le malade pouvait absorber facilement des aliments semi-solides.

Au commencement de novembre, on constata la présence d'un ganglion sous-maxillaire sur le côté droit du cou. A la même date, un trajet fistuleux apparut à la partie antérieure du cou. Celui-ci a été ouvert le 13 novembre; on l'a trouvé rempli d'une récidive maligne. Le ganglion, qui s'était développé dans un kyste épithéliomateux a été disséqué non sans difficulté par suite de son adhérence aux gros vaisseaux.

En décembre, M. K... était suffisamment guéri pour retourner au Canada, mais l'affection était en voie de récidiver.

Ceci est le second cas opéré par M. Butlin pour une tumeur maligne du cricoïde. Le premier cas concernait une femme âgée de quarante à cinquante ans. La tumeur paraissait circonscrite. Une incision a été faite le long du bord antérieur du sterno-mastoïdien du côté gauche, comme pour une œsophagotomie; [illegible] ou deux ganglions engorgés et malades furent enlevés. La [illegible]oi du pharynx, du pharynx inférieur et de l'œsophage a été [illegible]ionnée et la tumeur examinée. Celle-ci a été trouvée trop éten[illegible]e et trop diffuse pour pouvoir être extirpée; peut-être eût-on [illegible] espérer un résultat satisfaisant en pratiquant simultanément [illegible]blation du larynx. Mais l'adénopathie était très étendue et dif-

naires. L'épiglotte était si abaissée que seule la moitié postérieure des cordes était visible. L'emploi du releveur de l'épiglotte d'Escat a grandement facilité l'inspection et l'introduction des instruments. La pointe du galvano a été effilée à l'aide d'une lime, de sorte qu'une portion tout à fait limitée en devenait instantanément chaude et se refroidissait. L'application était faite aussi légèrement et superficiellement que possible. M. Grant, compte sur la rétraction cicatricielle consécutive pour produire une diminution du volume de la tumeur sans cependant être assez prononcée pour occasionner un degré non désirable d'escharification de la corde.

2° **Un cas d'atrophie et d'affaissement des ailes du nez traités par des injections sous-cutanées de paraffine** *(Case of atrophy and collapse of alae nasi treated by means of the subcutaneous injections of paraffin).*

La malade est âgée de vingt-neuf ans. Les ailes du nez sont d'une minceur extrême et le lobule a un aspect disgracieux. Les narines sont presque réduites à des fentes linéaires, et, à l'inspiration, les ailes du nez sont fortement attirées en dedans. Une injection de paraffine est pratiquée à l'aide d'une aiguille introduite au milieu du bord de chaque aile. La paraffine est ensuite poussée en avant et maintenue autant que possible sous la peau. Des injections sont poussées dans les tissus du lobule du nez et sous la peau de la portion antérieure du vestibule. La forme disgracieuse du lobule a maintenant disparu ; les ailes du nez sont maintenant plus fermes et les orifices des fosses nasales plus larges quoique leurs dimensions soient au-dessous de la moyenne. La succion a disparu pendant une inspiration ordinaire et existe à peine quand la malade fait un violent effort inspiratoire.

3° **Photographies d'un cas d'aplatissement et d'affaissement du nez traités par des injections de paraffine** *(Photographs of a case of flat and sunken nose treated by paraffin injections).*

La dépression sur le dos du nez a été supprimée à un degré considérable par des injections dans cette partie ; mais, afin de diminuer l'aplatissement, une quantité considérable de paraffine a été injectée dans les tissus mous formant la columelle. De cette façon le lobule du nez a été projeté en avant, et l'aplatissement extrême et la largeur de l'organe ont diminué.

M. Hunter Tod. — 1° **Fibrome mou de la corde gauche chez une femme de trente et un ans** *(Soft fibroma of the left vocal cord in woman aet. 31).*

Depuis sept ans, la malade est atteinte d'enrouement et de temps à autre d'accès de dyspnée spasmodique pendant la nuit. La tumeur est largement mobile et aspirée pendant des inspirations forcées.

2° **Sarcome de l'espace rétro-nasal ayant probablement envahi la région ethmoïdale, avec adénopathie cervicale droite** *(Sarcoma of post-nasal space, probably involving the ethmoidal region, with enlargement of cervical glands on the right side).*

Il y a six mois, le malade a noté un léger engorgement des ganglions du côté droit du cou qu'il attribuait à des dents cariées. M. Tod a vu le malade pour la première fois en décembre dernier quand la masse ganglionnaire avait le volume d'un œuf. L'examen fit constater une petite tumeur dure et irrégulière dans l'espace rétro-nasal, sur le côté droit; elle se prolongeait vers la trompe d'Eustache, la voûte naso-pharyngienne et la partie supérieure de la choane. A la diaphanoscopie on constatait une obscurité marquée du côté droit de la face, juste au-dessous de l'orbite. Les pupilles ne réagissaient pas à la lumière. Le malade souffrait de céphalées violentes qui ne s'étaient pas amendées par des médicaments ordinaires.

M. Tod a déjà dit au malade que la tumeur lui semble inopérable.

Logan Turner a lu la relation d'un cas de sarcome du naso-pharynx opéré avec succès.

M. Butlin dit qu'il ne peut être question d'entreprendre une opération au point de vue curatif. La masse ganglionnaire est fixée à la colonne vertébrale.

M. Herbert, ayant fait l'examen digital du naso-pharynx, a trouvé la tumeur fixée à la colonne vertébrale et ayant envahi la trompe d'Eustache et la choane postérieure du côté droit. Le cas lui semble inopérable.

M. Kelson dit que la rhinoscopie antérieure ne montre pas d'infiltration intra-nasale bien nette, il n'existe pas non plus de déformation de la . Il s'étonne que M. Tod ait pu concevoir l'idée de vouloir enlever la eur primitive de son malade.

. Tod dit en réponse qu'il partage entièrement l'opinion de M. Butlin; roit que la tumeur est probablement bien plus diffuse qu'elle ne le ait.

M. Betham Robinson. — **Obstruction du pharynx inférieur par formation d'un diaphragme entre la partie postérieure de la langue et la paroi pharyngée postérieure** *(Obstruction of lower pharynx from the formation of a diaphragm adhesion between the posterior part of the tongue and the posterior pharyngeal wall).*

Une femme, âgée de trente-deux ans, qui, peu après son mariage, il y a six ans, s'infecta de syphilis, présente maintenant une synéchie pharyngée postérieure, résultat d'une vaste ulcération. Depuis quatre mois elle éprouve de la difficulté à avaler. Le voile du palais est si adhérent qu'il ferme complètement la cavité naso-pharyngienne, excepté cependant un tout petit orifice sur le côté droit.

Ce qui est surtout intéressant, c'est la présence d'une membrane placée presque horizontalement et due à la cicatrisation. Cette membrane se porte de la base de la langue, au niveau de la partie supérieure des fossettes glosso-épiglottiques, vers la paroi postérieure du pharynx, laissant au centre un orifice dont les dimensions ne dépassent guère celles d'une pièce de six pence. Ce diaphragme a un bord interne libre; ce dernier est en rapport avec le bord de l'épiglotte, au point de réunion de ses tiers supérieur et moyen, et cache en arrière la partie postérieure du larynx. Les deux orifices dans le pharynx et les sinus pyriformes sont complètement cachés. Le résultat de cette curieuse déformation est qu'un bol alimentaire tant soit peu gros doit inévitablement venir échouer contre cet écueil.

M. Watson Williams montre une femme de quarante-deux ans atteinte d'une **tumeur intra-laryngée** implantée par une large base sur la base de l'épiglotte, à sa réunion avec la bande ventriculaire droite. Elle est lisse, hémisphérique et recouverte d'une muqueuse rosée très vasculaire.

Les seuls symptômes sont une altération de la voix et de la toux aux efforts. Pas d'engorgement ganglionnaire. L'auteur hésite entre un kyste et un fibrome, mais penche plutôt pour le premier les fibromes étant très rares dans cette région. Cependant, il y a six ans, il enleva à un malade un fibrome de cette région, et il possible qu'il s'agisse d'une tumeur similaire. Il n'y a point signe de malignité.

Dr Trivas.

REVUE GÉNÉRALE ET ANALYSES

NEZ ET PHARYNX NASAL

Parasites dans le nez, par M. Oscar Dowling.

Jeune négresse de douze ans se plaint de ne pas respirer par le nez, de céphalalgie, d'épistaxis. Au premier examen, l'auteur crut avoir affaire à une rhinolithe. Mais c'étaient des larves. Il en retira 123. Deux jours plus tard, œdème prononcé de la racine du nez et de la paupière inférieure droite. La malade a expulsé sept vers depuis la dernière visite. Quatre jours plus tard, nouvel examen : guérison. L'enfant a encore rendu cinq vers. Revue deux mois plus tard, la jeune fille était complètement guérie. Elle était atteinte d'ozène, et, probablement, une mouche avait déposé ses œufs dans le nez de la malade pendant qu'elle dormait. C'est le chloroforme qui tue le plus rapidement les larves. Une inhalation les tue en trente secondes; un bain immédiatement. Le bichlorure de mercure est loin d'être efficace. (*New-Orleans Med. and Surg.*, nov. 1903.)

Dr Kaufmann.

LARYNX ET TRACHÉE

Observations personnelles concernant les corps étrangers des voies respiratoires profondes et leur extraction (*Eigene Casuistik der inspirirten Fremdkörper, nebst Bemerkungen über die Extraction derselben aus tentieferen Luftwegen*), par le professeur Pieniazek.

Voici d'abord quelques nouvelles observations :

I. Un enfant de six ans est amené à la consultation pour qu'on lui enlève une fève qu'il aurait aspirée dans ses poumons. Il n'y aurait eu qu'un seul accès de toux. L'enfant a de la fièvre; il y a de la matité, un bruit de souffle et une diminution du murmure vésiculaire au niveau de tout le côté droit. Trachéotomie et trachéoscopie inférieure; on aperçoit le corps étranger obstruant la bronche principale droite. Extraction sous le contrôle de la vue. On met une canule pour quelques jours. Guérison.

II. Une femme de quarante ans se fait extraire une dent; au moment de l'extraction, la dent glisse et est aspirée dans la trachée. Elle vient consulter une semaine après. La respiration est soufflée aux deux temps au niveau du lobe inférieur du poumon droit; il y a de la matité jusqu'à la ligne axillaire. Rien d'anormal au lobe moyen ni à la pointe. Pouls à 132, un peu de fièvre. La dent est apparemment logée dans la bronche lobaire droite inférieure. Trachéotomie et trachéoscopie inférieure. Il faut changer la malade plusieurs fois de position pour bien voir la bronche droite et sa bifurcation, ainsi que la dent qui obstrue, en effet, la troisième bronche lobaire. Une première prise, faite à l'aveugle, ne donne aucun résultat; la deuxième est faite sous le contrôle de la vue et ramène le corps étranger qui, entre temps, avait glissé dans la bronche principale. On met une canule. La malade fait une légère pleurésie du côté droit, mais guérit rapidement.

III. L'assistant de Pieniazek, en train de cureter un larynx tuberculeux, voit la curette se casser et tomber dans la trachée. La malade n'a pas la moindre quinte de toux; on n'entend rien d'anormal ni à l'auscultation ni à la percussion; seul, l'examen radioscopique montre une ombre étroite, allongée obliquement, à droite et en dehors du sternum au niveau des troisième et quatrième côtes. Cocaïnisation énergique du larynx et trachéoscopie supérieure. On aperçoit très bien la bifurcation de la trachée, mais c'est tout, les bronches ne s'éclairent pas; comme on est à peu près sûr que la curette se trouve dans la bronche droite, on renonce à toute bronchoscopie et l'on va à la recherche sans s'éclairer autrement qu'à travers le trachéoscope. On réussit à la dégager, non sans un premier insuccès, qui était dû, paraît-il, à ce que la curette placée de travers s'agrippait aux parois; il fallut donc la faire tourner d'abord sur elle-même pour pouvoir la dégager.

IV. Un enfant de deux ans et demi aurait avalé une fèv avec laquelle il était en train de jouer. Aussi longtemps qu l'enfant ne bouge pas, la respiration se fait facilement mais pour peu qu'il remue, l'inspiration de suite devien

striduleuse et il y a du tirage sous-costal. A l'auscultation, et l'enfant respirant tranquillement, le murmure vésiculaire s'entend plus faiblement à droite qu'à gauche; l'enfant respirant fortement, il s'affaiblit encore davantage en haut aux lobes supérieurs, mais par contre en bas au lobe inférieur il devient d'autant plus net que l'enfant respire avec plus d'effort. Tout ce que l'on peut donc dire, c'est qu'il s'agit très probablement d'un corps étranger de la bronche droite.

Trachéotomie et trachéoscopie. La fève se trouve encore dans la trachée, juste au niveau de la bifurcation et un peu vers la droite. Extraction sous le contrôle de la lumière. Décanulement dix jours après. Les résultats si bizarres de l'auscultation s'expliqueraient de la façon suivante : la fève était placée en bas de la trachée, obstruant principalement la bronche droite. L'obstruction ne devait être que partielle puisque le murmure vésiculaire s'entendait encore, bien qu'affaibli. L'inspiration profonde est avant tout une inspiration diaphragmatique : c'est donc le lobe inférieur qui en profite le plus, surtout quand il y a un obstacle; c'est là la raison pourquoi à l'inspiration forcée on entendait le murmure vésiculaire le mieux en bas, vers le lobe inférieur.

V. Le cas suivant concerne un enfant de treize mois. Le corps du délit est toujours la même fève. A la respiration, seul le côté gauche se soulève, l'autre reste immobile; on y entend un souffle rude et il y a de la sonorité exagérée, donc emphysème et atélectasie de tout le poumon droit par obstruction complète de la bronche.

En raison du jeune âge du patient, l'auteur ne veut pas trachéotomiser et pense y arriver par la seule trachéoscopie supérieure, l'enfant étant endormi au chloroforme. Il aperçoit la fève dans la bronche droite et veut la saisir à la pince, malheureusement il n'en ramène qu'une partie; une ıxième prise ramène la moitié du noyau. A ce moment, reste a dû glisser et filer dans la bronche gauche, car ıfant s'asphyxie, et quoi qu'on fasse l'air n'arrive plus ns les poumons. On fait rapidement la trachéotomie et cherche par là à dégager la bronche gauche, mais l'en-

fant succombe avant qu'on ait réussi. On doit dire que, chez l'enfant, les bronches sont tellement étroites que les cuillers de la pince ont pu ne pas s'insinuer entre les parois et le corps étranger, d'où impossibilité de faire une prise solide.

Pieniazek a vu en tout 26 cas de corps étrangers des voies respiratoires supérieures, dont 8 chez des malades trachéotomisés. Dans les 18 autres cas, les corps étrangers occupaient quatre fois le larynx, deux fois la trachée et douze fois les bronches. Rien d'étonnant à ce que ce soit l'obstruction des bronches qui soit la plus fréquente en raison du volume ordinairement réduit des objets aspirés qui leur permet de glisser sans encombre à travers la glotte et la région sous-glottique; pour peu qu'ils soient épais ou larges, ils ne peuvent aller au delà du larynx, occasionnant alors de la dyspnée au point de nécessiter le plus souvent une trachéotomie ou une thyrotomie d'urgence (3 fois sur 4). Ils filent ordinairement dans la bronche droite (15 fois sur 18 cas) parce que c'est la plus large des deux et que l'angle de bifurcation est bien plus ouvert à droite qu'à gauche; de plus, le promontoire n'est pas exactement sur le plan médian, mais empiète un peu sur la gauche, rétrécissant d'autant la lumière de la bronche gauche.

Les corps étrangers de la trachée et des bronches principales, quand ils ne les obstruent qu'incomplètement, peuvent ne pas manifester leur présence à l'auscultation (6 fois sur 10) et il faut alors radiographier ou recourir à la bronchoscopie pour arriver à un diagnostic précis. La chose n'est plus la même au niveau des bronches lobaires; l'obstruction y est ordinairement complète et les signes d'infiltration et de souffle tubaire ou encore d'emphysème localisé feront rarement défaut.

Que deviennent-ils et quelles lésions peuvent-ils prov quer quand on ne les extrait pas? On cite des cas où n'occasionnaient que des quintes de toux jusqu'à ce qu'u secousse finale plus forte que les autres les ait lancés dehors à travers la glotte. Pieniazek a vu ainsi une esqui

osseuse, un grain de café expulsés spontanément, de même pour un fragment de canule en caoutchouc resté sept semaines dans la bronche droite; de même encore pour une épingle à cheveux recourbée placée au même endroit et conservée pendant cinq ans et qui ne donnait que de temps en temps des points de côté profonds. Le plus souvent cependant, loin d'être aussi inoffensifs, ils entretiennent des bronchites à répétition (pendant 7 ans chez un garçon porteur d'un morceau de crayon), donnent lieu à des infiltrats lobaires plus ou moins infectieux, à des pneumonies, des bronchites fétides avec bronchiectasie, à de la gangrène pulmonaire, à de l'emphysème, etc. La connaissance parfaite de ces complications nous font donc un devoir d'en tenter l'extraction aussi rapidement que possible.

Voici la ligne de conduite à suivre. Essayer d'abord l'expulsion spontanée. On fait coucher le malade le buste en dehors du lit, les mains appuyées sur le plancher et on lui recommande, après quelques inspirations profondes et prolongées, de donner de fortes secousses expiratoires sans trop se contracter de peur de fermer la glotte. Si ces manœuvres préliminaires ne donnent pas de résultats, il faudra recourir à l'extraction instrumentale.

Faut-il toujours et dans tous les cas commencer par trachéotomiser? Il y a des cas où l'hésitation n'est pas permise : pour les corps pointus et coupants, par exemple, qui demandent une prise exacte et sont ordinairement d'une extraction délicate; de même pour les corps étrangers de la trachée quand ils sont volumineux et pour ceux des bronches principales quand tout un côté du poumon est exclu de la respiration : une première prise peut, en effet, être malheureuse et déplacer le corps étranger d'une façon telle qu'il obstrue complètement la trachée ou file dans l'autre bronche principale, d'où menace d'asphyxie, comme cela est arrivé une fois à l'auteur. La trachéotomie est moins liquée quand le poumon est peu atteint et qu'une respi- ion relativement facile permet de supposer que le corps anger ne ferme pas complètement la trachée ou les gros- bronches; enfin, quand on est sûr qu'il a pénétré dans

les bronches lobaires, car, même s'il se déplace dans ce dernier cas, il ne pourra guère boucher qu'une autre bronche lobaire. C'est alors qu'on pourra passer par le larynx et faire ce qu'on appelle la trachéo et bronchoscopie supérieure en se servant toutefois du chloroforme ou de la morphine chez les malades sensibles.

La bronchoscopie supérieure n'est guère facile, et à moins d'être forcé d'y recourir, comme quand il faut inspecter la bronche gauche, on se contentera de la trachéoscopie et on fera la prise à l'aveugle, sans le contrôle d'un éclairage plus profond; si on ne réussit pas, on aura recours à la trachéotomie préliminaire. Quant aux instruments à employer, on aura le choix entre les tubes de Killian et le trachéoscope de l'auteur qui est muni d'un mandrin introducteur destiné à forcer le passage de la glotte.

Il faut dire que toutes les manœuvres d'extraction sont singulièrement facilitées par la trachéotomie et que le contrôle de la vue est précieux pour une prise délicate. La bronchoscopie surtout est plus facile, à condition de mettre de la cocaïne quand c'est nécessaire; elle s'impose pour les corps pointus ou tellement mous qu'ils ne donnent qu'une sensation de contact peu nette; cependant, l'auteur a pu en retirer plusieurs en se servant du seul trachéoscope. (*Monats. f. Ohrenheilk.*, 1903, n° 12.) **Dr Bertemes.**

NOUVELLES

VIIe Congrès international d'otologie, Bordeaux, du 1er au 4 août 1904. — Nous rappelons à MM. nos Confrères spécialistes qui désirent profiter de la réduction accordée par les Compagnies des Chemins de fer pour se rendre au Congrès de Bordeaux de vouloir bien adresser leur adhésion avec le montant de leur cotisation (25 francs pour les médecins et 12 francs pour les étudiants) à M. le Dr Lannois, trésorier du Congrès, rue Émil Zola, 14, à Lyon.

Le Gérant : R. Chaigneau.

Bordeaux. — Impr. G. Gounouilhou, rue Guiraude, 11.

25e ANNÉE. N° 26. 25 JUIN 1904.

REVUE HEBDOMADAIRE
DE
LARYNGOLOGIE, D'OTOLOGIE
ET DE RHINOLOGIE

DEUX FAITS DE CLINIQUE LARYNGOLOGIQUE[1]

Par le Dr P. JACQUES,
Professeur agrégé à la Faculté de médecine de Nancy.

Ainsi que l'exprimait Garel en rapportant récemment 4 cas de corps étrangers du larynx, il ne saurait exister de ligne de conduite unique en présence des cas si divers que nous offre ce chapitre de la clinique. Si la voie endolaryngée, de règle chez l'adulte, doit généralement céder le pas chez l'enfant à la thyrotomie, il s'en faut que la division du thyroïde soit toujours indispensable pour libérer un corps enclavé dans le larynx de nos petits malades. C'est là, du moins, ce qui me paraît ressortir de l'observation que je vais relater brièvement:

Observation I. — *Agrafe enclavée dans le larynx. Extraction par laryngotomie intercricothyroïdienne.*

La fillette qui fait l'objet de cette observation, Germaine Ch.., âgée de cinq ans et demi, originaire d'un village des Vosges, en rentrant de l'école, le 29 février dernier, vers cinq heures du soir, jouait en tenant dans sa bouche une grosse agrafe de corsage. Surprise par un accès de toux, elle avale subitement, ou du moins t avoir avalé cette agrafe. Accès de suffocation immédiat, iétant, qui se prolonge près d'une demi-heure; puis le calme

Travail communiqué à la Société française de laryngologie, 904.

se rétablit encore que persiste une respiration rude, sifflante, interrompue de temps à autre par un accès de toux avec dyspnée passagère; perte presque complète de la voix. Les choses demeurent en l'état toute la nuit et la matinée du lendemain, à la fin de laquelle l'enfant est amenée dans le service du professeur Weiss, abattue, haletante, un peu cyanosée.

Immédiatement, la jeune patiente est soumise à la radiographie pour localiser le corps étranger : l'épreuve obtenue par mon ami le Dr Guilloz mit nettement en évidence le corps du délit verticalement placé au-devant de la colonne cervicale, le crochet en bas, les anneaux en haut, à 2 centimètres environ au-dessous de l'os hyoïde : on crut à un enclavement sous-glottique. L'auscultation et la palpation ne révélaient, d'ailleurs, rien de spécial.

C'est dans ces conditions que M. le professeur Weiss me fait l'honneur de m'appeler à examiner et à traiter sa petite malade.

Insuffisamment édifié par les résultats de la radiographie, je crois utile d'appliquer le miroir laryngoscopique et me convainc sans peine que le corps est bien enclavé dans la glotte, et non dans la sous-glotte, les deux anneaux d'attache reposant sur les ligaments vocaux, le crochet disparaissant au-dessous de leur plan. L'agrafe, dans son ensemble, est placée obliquement d'avant en arrière et de gauche à droite, l'un des anneaux reposant sur le tiers antérieur de la corde gauche, l'autre sur le tiers postérieur de la corde droite; ce dernier refoulant la bande ventriculaire correspondante et pénétrant partiellement dans le ventricule. De l'épreuve radiographique il était, en outre, permis d'inférer que le crochet, invisible à la laryngoscopie, regardait à gauche et en arrière. Enfin l'influence nulle des efforts de toux sur la situation du corps étranger dénotait une solide fixation.

Fallait-il tenter sous chloroforme l'extraction par la voie naturelle ? L'étroitesse du larynx, la disposition de l'agrafe à la manière d'un hameçon, l'éventualité de sa chute dans les voies sous-jacentes furent autant de considérations de nature à nos yeux à faire éliminer ce mode d'intervention. La thyro-trachéotomie était-elle indispensable? Il me parut que la laryngofissure pourrait être superflue et que la trachéotomie préalable devait être évitée. Je me bornai, l'enfant étant placée en position de Rose, à diviser transversalement la membrane cricothyroïdienne, comme dans le pr mier temps de la thyrotomie, mais aussi largement que possibl A travers la plaie rendue béante par l'extension de la tête appar aussitôt, grâce au miroir de Clar, la portion inférieure, sous-glot que, du corps étranger : immédiatement saisie à l'aide d'une pin

à arrêt munie de mors de souris, l'agrafe put sans grande difficulté être amenée au dehors grâce à un mouvement de version destiné à placer les anneaux dans le plan de la fente glottique. Suture

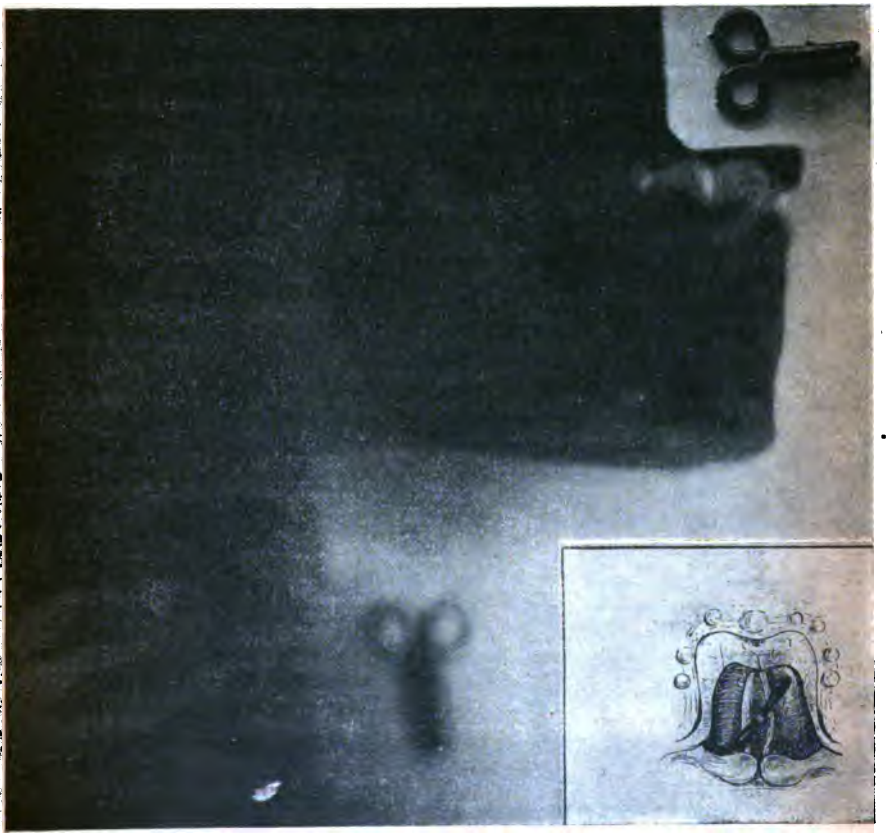

immédiate de la plaie laryngienne au catgut et rapprochement des lèvres de l'incision cutanée par quelques agrafes de Michel. Une tite boutonnière est laissée en bas pour donner passage à une 'oite mèche stérile reposant sur la membrane suturée.

Suites opératoires simples et apyrétiques : la respiration est immé- ıtement améliorée et perd au bout de quelques heures tout ractère striduleux. La voix commence à se rétablir le surlende-

main. Malgré une petite fistule aérienne, qui retarde de quelques jours la cicatrisation définitive, l'enfant quitte l'hôpital guérie moins de quinze jours après l'opération.

De ce fait clinique isolé je ne veux tirer qu'une conclusion : l'incision simple, sans trachéotomie préalable, de la membrane cricothyroïdienne fournit, même chez l'enfant, une voix d'accès large et directe sur le corps intra et sous-glottique ; elle est supérieure à la cricotrachéotomie et comporte un traumatisme beaucoup moindre que la thyrotomie. Elle convient à l'extraction des corps de moyen volume ou de forme allongée quand l'extraction par les voix naturelles, procédé de choix, se trouve absolument contre-indiquée.

Obs. II. — *Ankylose cricoaryténoïdienne bilatérale par trachéotomie haute (laryngotomie intercricothyroïdienne).*

Il s'agit encore dans cette seconde observation des méfaits d'un corps étranger. Le corps était ici d'origine chirurgicale : une canule trachéale mal placée.

M. Julian M..., ingénieur à Rosario (République Argentine), vient, en mars dernier, me consulter pour des troubles récents de l'intellect, qu'il croit n'être pas sans rapport avec une affection ancienne du larynx : le malade est porteur, en effet, d'une canule trachéale modifiée suivant ses indications et munie d'une valve légère en aluminium permettant l'émission de la voix.

Les troubles actuels consisteraient en une inaptitude progressive au travail depuis quelques mois ; la lecture amène rapidement la fatigue et se trouve entravée, d'ailleurs, à chaque instant par le défaut de compréhension absolu de certains mots, même courants. Dans la conversation même le patient se voit arrêté à chaque instant par l'incapacité de trouver le mot exprimant son idée : les termes techniques, en particulier, naguère si familiers, manquent à tout instant. L'appétit est suffisant, les forces physiques à peine diminuées, et pourtant l'état général décline.

Quant aux accidents antérieurs, ils paraissent avoir eu le larynx seul pour théâtre. Il y a quatorze ans environ, M. M... a été atteint en pleine santé d'accidents dyspnéiques à marche rapide, qui furent attribués par les médecins argentins consultés à une paralysie probable des cordes vocales et considérés comme nécessitant une trachéotomie d'urgence. La canule fut conservée quelques mois

puis supprimée avec rétablissement complet de la fonction respiratoire du larynx. Sept mois plus tard, récidive brusque des accidents initiaux avec une intensité plus grande encore que lors de la première atteinte : nouvelle trachéotomie en toute hâte qui, comme précédemment, met un terme immédiat à la suffocation imminente. Averti cette fois, notre homme se refuse désormais à toute décanulation, perfectionne sa canule et s'en fait d'avance exécuter un jeu à Paris.

A l'heure qu'il est, le malade respire à la fois par son tube laryngien et par son nez. Grâce à sa canule à soupape, il parle d'une façon compréhensible; mais la voix est faible, rauque, soufflante. Je remarque que la canule est très haut située; le bord supérieur de la plaque, d'ailleurs très réduite, est à moins de 1 centimètre au-dessous de l'angle saillant du thyroïde; le tube, inséré dans l'espace cricothyroïdien, empiète légèrement sur le bord inférieur du thyroïde qu'il semble un peu échancrer. J'en fais l'observation au malade, qui déclare que la canule a subi spontanément, depuis plus de douze ans qu'il la porte, un certain degré d'ascension.

L'image laryngoscopique est curieuse : l'épiglotte, le vestibule, les bandes ventriculaires sont sains; la corde gauche mate, un peu épaissie, est en position cadavérique; la droite, symétriquement placée, est entièrement détruite dans toute sa moitié antérieure, comme si on l'avait supprimée à l'emporte-pièce. Dans l'espace, relativement étroit, resté libre entre les deux cordes apparaît, sur un plan à peine inférieur à celui de la glotte, la canule métallique tangente par sa convexité à la paroi postérieure de la région cricoïdienne du larynx. Dans la phonation, les deux cordes se rapprochent avec effort sans venir jusqu'au contact parfait : malgré leur insuffisante coaptation, malgré la perte d'air créée par la perte de substance de la corde droite, l'action compensatrice du soufflet thoracique aboutit à l'émission d'une voix grave et rauque, à caractère sifflant et parfois bitonal. Dans l'inspiration profonde, les rubans vocaux s'écartent péniblement l'un de l'autre sans dépasser toutefois en dehors l'attitude cadavérique.

L'examen complémentaire des voies supérieures révèle une destruction presque totale de la portion vomérienne de la cloison ale. Le malade interrogé à ce sujet reconnaît, en effet, avoir du il y a quelques années, postérieurement à ses accidents ngés, des fragments osseux venant du nez.

1 présence des accidents passés, imputables évidemment à la ilis, les troubles présents trouvaient simplement leur explica-

tion : d'accord avec mon collègue et ami, le Dr Haushalter, appelé en consultation, nous portons le diagnostic de troubles circulatoires cérébraux par artérite syphilitique. Le traitement iodo-hydrargyrique, institué de suite, ne tarda pas à confirmer notre hypothèse. Après quinze jours d'injections quotidiennes d'un centigramme de protoïodure associées à l'iodure de potassium à l'intérieur, une profonde modification s'était manifestée déjà dans les fonctions intellectuelles en même temps que s'améliorait manifestement l'état général. Localement, du côté du larynx, les choses demeuraient à l'état, bien entendu, en attendant qu'une opération autoplastique vienne fermer la fistule et délivrer de sa canule le malade désormais à l'abri d'accidents de sténose aiguë du larynx.

L'examen attentif de l'état actuel du larynx permet, ce me semble, d'interpréter les lésions constatées de la façon suivante. La destruction partielle de la corde droite paraît bien être le fait d'accidents gommeux, responsables, d'ailleurs, des crises dyspnéiques et causes de la double trachéotomie. Les accidents paralytiques, invoqués hypothétiquement en dehors de toute exploration laryngoscopique, n'offrent ni cette brusquerie d'apparition ni cette intermittence dans les accidents dyspnéiques. — Quant à la mobilité réduite des cordes actuellement constatable, elle est manifestement le fait d'une ankylose partielle et non d'un trouble de l'innervation ou d'une altération de la musculature, car les mouvements sont lents, difficiles et limités en tous sens, comme ceux d'une jointure dont la capsule a subi un épaississement fibreux général. La syphilis doit-elle être incriminée dans la pathogénie de cette ankylose? Je ne le crois pas, et cela en raison de l'absence d'infiltration scléreuse générale de la paroi postérieure d'une part, et de la parfaite symétrie de la gêne fonctionnelle d'autre part, alors que la syphilis, tant ulcéreuse que cicatricielle, semble avoir uniquement intéressé la moitié droite de l'organe.

Tout me porte à admettre, au contraire, que l'immobilisation partielle des cordes doit être rattachée à un processus généralisé de dégénérescence fibreuse de l'article cricoaryté-

noïdien et de ses muscles moteurs sous la dépendance de l'irritation exercée par le contact prolongé de la canule trop haut placée. Et je vois dans ce fait clinique la confirmation de l'opinion exprimée par Moure relativement à l'influence néfaste sur la phonation de la trachéotomie haute, qu'il s'agisse de crico-trachéotomie ou de laryngotomie intercrico-thyroïdienne.

SOCIÉTÉ DANOISE D'OTO-LARYNGOLOGIE

Séance du 28 octobre 1903.

M. Schmiegelow. — **Relations entre les maladies de l'œil et du nez.**

L'auteur a vu, dans ces trois dernières années, 84 malades porteurs de sinusites, souvent bilatérales, dont 65 maxillaires, 17 frontales et 2 sphénoïdales. Les cellules ethmoïdales étaient généralement prises en même temps que les sinus frontaux, une fois seulement elles étaient le siège d'une mucocèle isolée, sans autre confirmation. Il a observé également 1 cas de cancer du sphénoïde et 2 de cancer du maxillaire; 17 malades souffraient de l'œil; les affections oculaires se répartissaient de la façon suivante : 6 larmoiements, 1 blépharo-conjonctivite, 1 strabisme convergent, 5 dislocations du bulbe oculaire, 2 amauroses, enfin 1 asthénie accommodative et du scotome.

M. Schmiegelow rappelle les affections de l'œil externe : les névralgies orbitaires, les œdèmes palpébraux et orbitaires à point de départ nasal, enfin les phlegmons périorbitaires consécutifs aux suppurations sinusiennes; quelquefois même le phlegmon de l'œil est le symptôme révélateur de la sinusite. L'emphysème partant de l'ethmoïde disloque le bulbe; il y a des parésies musculaires, des troubles de l'accommodation d'origine nasale et disparaissant par un traitement endonasal. Il faut admettre la possibilité d'une irido-choroïdite rhinogène. Les sinusites du groupe postérieur peuvent ıtraîner des troubles papillaires, des rétrécissements du champ ısuel, de l'amblyopie et même de l'amaurose.

M. Jensen. — Une sinusite est certaine dans la plupart des cas d'inflam-ıtion aiguë de l'orbite, soit dans ses parties molles, soit dans ses parois parties osseuses. Il y a même des cas où le phlegmon de l'orbite est le

seul symptôme de la sinusite. Pour peu que les cellules ethmoïdales soient atteintes, la réaction est vive et intense, elle l'est moins quand le sinus frontal seul est pris. On a rapporté des observations où, malgré qu'il y eût tous les symptômes classiques du phlegmon de l'orbite, on n'avait trouvé aucune trace de pus; dans toutes ces observations, il n'y avait pas de stase veineuse à l'examen du fond d'œil; ce dernier symptôme est donc des plus importants.

Quant aux inflammations chroniques, quand elles ne sont ni syphilitiques ni tuberculeuses, très souvent elles sont d'origine sinusienne.

J'ai vu quelquefois un œdème dur à l'angle interne de l'orbite, entre le bulbe et l'os, il tenait à un kyste filant loin dans la profondeur et dû probablement à une mucocèle ethmoïdale.

La névralgie sus-orbitaire, névrite rétro-bulbaire, la papillite double peuvent, dans certains cas, être mis sur le compte d'une affection sinusienne, de même que des paralysies unilatérales récidivantes peuvent être causées par une affection osseuse avoisinant la fissure orbitaire supérieure, mais il est douteux que la choroïdite, l'iritis, la cataracte, l'amblyopie, le rétrécissement du champ visuel puissent être rattachées à la même cause.

Si le traitement conservateur de ces différentes affections a paru jusqu'ici l'emporter, au moins chez les ophtalmologistes, sur le traitement opératoire, cela tient peut-être à ce que les ophtalmologistes y attachent moins d'importance que les rhinologistes.

M. Valude. — Dans le groupe des sinusites frontales, celles qui se propagent vers l'orbite semblent être très bénignes et guérir par des interventions plus ou moins conservatrices. N'oublions pas que la méthode radicale, qui semble avoir rallié tous les suffrages, entraîne une défiguration assez appréciable et même quelquefois de la diplopie. Je m'étonne que ce soit justement un ophtalmologiste (Kuhnt) qui, le premier, ait proposé d'ouvrir l'ethmoïde en passant par l'orbite; le traitement endonasal me paraît bien mieux indiqué parce qu'il nous met à l'abri de toute lésion de l'orbite.

M. Meissling. — Il est possible que la sinusite sphénoïdale entraîne de l'hémianopsie passagère, des paralysies musculaires récidivantes ou encore de l'irido-choroïdite; dans le dernier cas, l'infection suivrait les nerfs ciliaires. Beaucoup de nos malades sont atteints d'ozène. Le professeur Schmiegelow voudra bien nous dire comment il traiterait le nez des scrofuleux que nous voyons si souvent venir consulter pour leurs yeux.

M. Jensen. — Nous ne savons encore rien de bien certain sur les relations entre les sinusites et les irido-choroïdites.

M. Schmiegelow. — Seules les sinusites aiguës, se compliquant du côté de l'orbite, peuvent guérir par un traitement médical; les sinusites chroniques doivent toutes être opérées. Hirschmann a publié un cas de sinusit sphénoïdale avec propagation vers le chiasma optique. Le procédé c Killian donne un résultat esthétique très suffisant. Chez les scrofuleu il ne suffit pas de traiter l'eczéma et les rhagades, il faut encore s'occup de la muqueuse du nez.

M. Lundsgaard a vu deux cas de ténonite consécutifs à des sinusites. Il a observé également deux cas d'exophtalmie, dont un avec récidive et irido-cyclite, qui lui semblent avoir été causés par une sinusite, bien qu'il n'ait pu en acquérir la preuve certaine.

M. Klein a vu le dernier malade en question; il n'a pu trouver de sinusite, mais les sinusites postérieures sont quelquefois difficiles à diagnostiquer.

M. Graamstrup. — Le pus peut prendre quelquefois un chemin inverse et passer de l'orbite dans le sinus, par exemple après un traumatisme ayant intéressé les os.

M. Jensen ne connaît pas de cas semblable, en dehors des traumatismes de l'orbite. Les récidives répétées dans l'observation de Lundsgaard peuvent s'expliquer d'une autre façon.

M. Lundsgaard. — L'exophtalmie était trop prononcée pour ne pas être d'origine sinusienne.

M. Schmiegelow. — Je vous rappellerai encore les névroses réflexes provoquées par une lésion oculaire, par exemple les accès d'éternuements dus à ce que le malade porte des verres mal choisis. Dans le cas de Lundsgaard, on aurait bien fait de ponctionner ou d'ouvrir les différents sinus, l'un à la suite de l'autre; il y a des cas où un diagnostic certain n'est pas possible autrement.

M. Heerfordt. — Distinguons, je vous prie, les affections du bulbe avec celles du tissu péribulbaire, orbitaires. Les premières ne peuvent avoir rien à faire avec les sinusites, puisqu'il n'y a pas de communication possible entre les deux et que nous savons la tunique fibreuse péribulbaire tellement résistante que même des abcès rétro-bulbaires attaquent très rarement l'intérieur du bulbe; les voies lymphatiques sont trop peu connues encore pour que nous puissions admettre une propagation par là; quant à l'infection par voie sanguine, elle est certainement possible, mais le chemin à parcourir dans ce cas me semble bien long.

Quant aux infections du reste de l'orbite, j'admets la contamination par les sinus malades; encore ne faut-il pas oublier que des ostéites et périostites primaires peuvent s'y développer comme partout ailleurs; j'ai vu un cas où je n'ai trouvé du pus que tout à fait en bas et profondément dans l'orbite.

M. Jensen. — Vous n'avez pas ouvert le sinus maxillaire; il vous est donc impossible de rejeter toute infection sinusienne.

M. Lundsgaard. — Je crois qu'une lésion extra-bulbaire peut atteindre l'iris ou la choroïde, les toxines pouvant passer à travers la paroi bulbaire [illegible]cte. Instillez des toxines de streptocoque dans le sac conjonctival; vous [illegible]ez arriver à produire une iritis, sans autre affection de la conjonctive.

Meissling. — Je crois que M. Heerfordt n'attache pas assez d'impor[illegible]e à la propagation à travers le tissu conjonctif.

Schmiegelow. — Une sinusite sphénoïdale peut bien atteindre le nerf [illegible]ue; pourquoi l'infection alors ne suivrait-elle pas les nerfs abduc-

teur, oculo-moteur, ou les veines, pour atteindre l'orbite, et de là le bulbe? Zuckerkandl a montré qu'entre le système lymphatique du nez et celui de l'orbite, il y avait des relations très intimes.

M. Groenbech donne l'observation d'un malade où le traitement rhinologique (ablation de végétations et de queues de cornets) avait semblé améliorer la vue; on a reconnu plus tard qu'il s'agissait d'un simulateur.

Séance du 25 novembre 1903.

M. Schmiegelow. — **Présentation de malade.**

L'auteur montre un patient qui peut « mordre son nez » (allusion à un proverbe danois voulant dire qu'on fait quelque chose d'impossible). Le nez n'est pas trop long; mais, par contre, à la suite d'une laxité particulière des cartilages, il est très mobile; de plus, le maxillaire inférieur peut être poussé en avant plus que d'ordinaire. Quand le malade écrase le bout du nez avec le doigt, il arrive à le prendre entre les dents.

M. Kiaer. — **Trois cas d'intoxication par la cocaïne.**

I. Introduction intra-nasale d'un tampon imbibé de cocaïne à 10 o/o. Cinq minutes après, la parole s'alourdit, la malade perd la mémoire, elle n'a plus conscience de ce que l'on dit; j'enlève le tampon et je cautérise le cornet; syncope, cyanose; la peau est moite, le pouls petit, rapide; la respiration s'accélère; hallucinations et agitation; dix minutes après, tout rentre en ordre, et la malade ne se rappelle pas ce qui s'est passé.

II. Tampon à 10 o/o. Vomissements, sensations de froid, pas de syncope.

III. Vomissements à répétition durant six heures, lourdeur de tête et sensation de froid.

On a souvent de ces cas d'intoxication légère, mais il faut bien dire qu'il y en a d'autres plus graves, et je me rappelle mes lectures de quatre cas avec mort consécutive. La tolérance pour la cocaïne varie suivant les malades : ainsi Braun a pu appliquer dans la même séance jusqu'à 4 grammes sans, du reste, arriver à produire l'anesthésie; d'autres ont vu, avec des solutions à 4 o/o, se produire les phénomènes les plus graves. On a voulu remplacer la cocaïne par l'eucaïne, l'holocaïne et d'autres substanc malheureusement trop peu actives. Rose conseille de donne avant de commencer, une bonne dose de digitale et du whisky quand il y a intoxication, il faut faire respirer l'air frais, donne des stimulants, etc.

M. Klein. — Comme l'adrénaline fait contracter les vaisseaux, ne serait-ce pas là le bon moyen pour éviter l'intoxication?

M. Möller. — Si l'on met trop d'adrénaline, on empêchera l'action de la cocaïne de se produire.

M. Grönbech. — Je fais un mélange d'une partie de cocaïne dans dix parties d'une solution d'adrénaline. J'ai vu une syncope après un badigeonnage rétro-nasal à 10 o/o.

M. Schmiegelow. — Ne pas oublier l'état psychique du malade au moment de l'application, son énervement, etc.

M. Kiar. — **Infiltration gommeuse du voile.**

Une femme de quarante-six ans se plaint d'avoir quelques mucosités dans la gorge; elle n'aurait aucun mal pour avaler. Malgré l'absence de tout symptôme inquiétant, on trouve une gorge dans un état abominable. Tout le voile est boursouflé, profondément infiltré et ne forme plus qu'une plaie irrégulière, à bords minés, déchiquetés; la luette est presque séparée d'avec le voile; l'ulcération atteint les parties latérales du pharynx et sa paroi postérieure; il y a quelques infiltrations ulcérées sur le voile osseux. La malade avait été traitée pour de la syphilis il y a quinze ans.

M. Klein. — **Trois cas de paresthésie du larynx.**

I. Un jeune homme a de la sécheresse au fond de la gorge, il racle tout le temps, c'est comme s'il avait, dit-il, une croûte de pain dans le gosier. Il ne ressent rien en mangeant. Il vient de faire son service militaire et a très bonne mine. On ne trouve rien dans les poumons; dans le pharynx, une petite granulation qui ne paraît pas avoir de rapport avec les phénomènes paresthésiques. La gêne reste la même pendant deux ans, au bout desquels le jeune homme prend une voix enrouée; on lui trouve les sommets franchement atteints et les cordes vocales ulcérées. Les ulcérations laryngiennes ont été traitées et guéries par des pansements au phénol sulforiciné.

II. Une institutrice de trente-deux ans se plaint, depuis six mois, de toux nerveuse et d'une sensation de constriction dans la gorge. Plus rien pendant le sommeil et au moment des repas. Rien dans le nez ni l'arrière-nez, quelques petites granulations dont l'attouchement ne provoque aucune toux. On examine les crachats et on trouve des bacilles de Koch. La malade entre dans un sanatorium et rentre guérie après six mois. Il n'y a eu rien au larynx.

III. Une veuve de quarante-huit ans se plaint de sentir des pico-

tements dans le larynx; elle craint un cancer de la gorge; tout disparaît quand elle mange. On ne trouve rien et on prescrit des fortifiants. Ménopause.

Les phénomènes paresthésiques de la gorge devraient peut-être attirer notre attention un peu plus qu'ils ne l'ont fait jusqu'à présent. Il y a là souvent un symptôme précurseur de la tuberculose pulmonaire.

M. Grönbech. — J'ai vu quelquefois les deux maladies se présenter en même temps, mais sans que j'aie pu conclure à des rapports de causalité de l'une à l'autre; quand le larynx était pris de tuberculose, j'ai vu des picotements et autres sensations paresthésiques disparaître par un traitement de la paroi pharyngienne.

M. Klein. — Le traitement des granulations ne m'a donné aucun résultat dans mes trois observations. Peut-être sont-ce là des phénomènes réflexes à point de départ pulmonaire ou bien dus à l'anémie prétuberculeuse.

M. Schmiegelow. — Il est toujours difficile de trouver la cause exacte de ces paresthésies; quelquefois elles sont dues à de la pharyngite latérale, cachée derrière les piliers postérieurs.

M. Schmiegelow. — **Paralysie récurrentielle double.**

Une femme de quarante et un ans est apportée à l'hôpital en pleine dyspnée; elle était très faible et ne pouvait avaler. La voix était bonne malgré le fort tirage; les cordes montraient l'image de la paralysie bilatérale. Il y avait un cancer de l'œsophage. Trachéotomie sous cocaïne. Elle vit depuis six mois sans trop souffrir, respirant toujours par sa canule. (*Monats. f. Ohrenheilk.*, mars 1904.)

Dr Bertemes.

REVUE GÉNÉRALE ET ANALYSES

BOUCHE ET PHARYNX BUCCAL

Deux cas d'hémorragie secondaire retardée après amygdalotomie, par le Dr McKinney, de Memphis.

1° Enfant de dix ans, ayant tous les hivers des amygc lites répétées. Le 18 septembre, je lui enlève ses amygdale Le 22 au matin, on m'appelle d'urgence pour une hémc ragie de l'amygdale droite, survenue durant la nuit, h morragie abondante et sérieuse. Je ne pus découvrir aucu

point saignant. Le lendemain, nouvelle hémorragie moins grave qui céda à l'emploi de la glace. Puis, plus rien.

2° Enfant de sept ans. Amygdalotomie sous chloroforme, sur l'insistance des parents. L'amygdale droite dut être enlevée avec des ciseaux et des pinces. Hémorragie considérable qui ne céda qu'à l'état syncopal de l'enfant. Le lendemain, il fit une promenade en voiture, le surlendemain, il joua toute la journée dans la cour. Dans la nuit de ce jour, à onze heures du soir, nouvelle hémorragie très grave. Je ne vis pas de suintement sanguin. Solution de Monsel, guérison. (*Memphis med. Monthly*, nov. 1903.)

Dr KAUFMANN.

NEZ ET PHARYNX NASAL

De l'étiologie des polypes nasaux et de leur association avec d'autres conditions pathologiques, par le Dr PACKARD, de Philadelphie.

Ce mémoire est surtout documenté au point de vue historique de la question. L'auteur rapporte à la fin deux cas où l'ethmoïde était malade. Il conclut qu'il ne faut pas considérer les polypes comme une entité morbide, mais qu'ils sont liés en général à une altération osseuse sous-jacente. Ce qui est à peu près aujourd'hui admis par tout le monde. (*The Amer. Journ. of the Med. Sciences*, novembre 1903.)

Dr KAUFMANN.

Syphilis héréditaire à manifestations naso-buccales simulant des végétations adénoïdes; surdi-mutité consécutive, par M. MAURICE DENIS.

La fillette dont il s'agit présentait, à son entrée à l'hôpital, une muqueuse pharyngienne très rouge, des amygdales énormes recouvertes d'enduit pultacé, une ulcération du voile ayant détruit la luette, une grosse adénite sous-maxillaire; de plus, elle est sourde et muette.

Depuis plus de trois ans, cette enfant présentait des signes d'obstruction du naso-pharynx. A trois reprises différentes, elle fut opérée de prétendues végétations adénoïdes, mais sans résultat.

Pendant ce temps, la syphilis produisit des lésions irré-

parables, amenant une surdité irrévocable et de gros désordres du côté du naso-pharynx.

Dans ce cas, il s'agit bien de la vérole : l'aspect des lésions le démontre et surtout l'efficacité du traitement spécifique intensif qui en moins d'un mois amena la guérison du naso-pharynx. Malheureusement, il était trop tard pour espérer voir s'améliorer la surdi-mutité. (*Bull. de laryngol., otol., rhinol.*, 30 déc. 1903.)

Dr G. Dupond.

LARYNX ET TRACHÉE

Paralysie bilatérale des abducteurs, par le Dr Urban, de Buffalo.

Après un court historique de la question, l'auteur étudie les causes de la paralysie. Le tabes, la paralysie bulbaire, les hémorragies cérébrales, la sclérose latérale amyotrophique, la syringomyélie, la diphtérie peuvent être invoqués comme causes centrales. Les causes périphériques sont les tumeurs du cou, du corps thyroïde en particulier, les tumeurs du médiastin, les anévrysmes de l'aorte en particulier, le carcinome de l'œsophage, l'adénopathie trachéo-bronchique, la péricardite, la pleurésie sèche. Les maladies infectieuses, telles que diphtérie, pneumonie, exanthèmes aigus, syphilis, fièvre typhoïde peuvent amener la paralysie double des abducteurs. De même, le saturnisme, l'empoisonnement par le cuivre, l'antimoine, le phosphore, l'arsenic et l'atropine. De simples angines, l'introduction de corps étrangers, l'hystérie déterminent le même résultat. Puis, Urban décrit la symptomatologie, le diagnostic à faire avec la laryngite striduleuse qui s'observe surtout chez les enfants, l'ankylose crico-aryténoïdienne, une tumeur maligne sous-glottique. Garçon de quinze ans, admis à l'hôpital le 26 février 1900. Six semaines auparavant, diphtérie. Depuis trois semaines, respiration bruyante. Durant le sommeil ou pendant un effort, le cornage augmentait. Au laryngoscope cordes en position médiane. Durant l'inspiration, l'ouverture glottique se résumait à une simple fente. Voix affaiblie et rauque. La diphtérie devait être mise en cause. Trachéotomie. On n'a pas pu depuis retirer la canule. Il est pr

bable que l'on a eu affaire ici à une névrite périphérique toxique. Ce qu'il y a de plus curieux dans ce cas, c'est la durée de la paralysie qui, en général, dans la diphtérie, ne dépasse pas trois ou six mois. Or, voilà plus de trois ans que l'affection existe et a résisté à tous les traitements médicaux employés. *(Buffalo med. Journ.*, nov. 1903.)

Dr KAUFMANN.

OREILLES

Un cas d'abcès externe du sinus latéral consécutif à une otorrhée chronique et compliqué de métastases au niveau du foie et de l'articulation sterno-claviculaire *(Perisinusal abscess of the lateral sinus, with metastasis in liver and sterno-clavicular point)*, par M. GORDON KING.

Un garçon âgé de quatorze ans et atteint, depuis son enfance, d'une suppuration chronique de l'oreille gauche, commença à se plaindre de douleurs dans la moitié gauche de la tête, accompagnées de fièvre et de quelques frissons rares et irréguliers. L'apophyse mastoïde avait conservé son aspect normal et n'était pas sensible à la pression. Il existait une large perforation de la membrane du tympan et une certaine quantité de pus fétide dans le conduit auditif; pas de granulations ni de polypes dans la caisse.

Quelques jours plus tard, l'auteur retrouva le patient dans un état des plus alarmants : dépression nerveuse très prononcée, température élevée. L'hémicranie gauche est devenue plus intense, la suppuration de l'oreille était insignifiante; le patient était constipé et éprouvait une douleur assez forte à la palpation et à la percussion du foie. Il n'existait aucun signe d'inflammation au niveau de l'apophyse mastoïde ni le long du trajet cervical de la veine jugulaire interne. Les symptômes restèrent ainsi stationnaires pendant quelques jours, seule la sensibilité au niveau du foie augmentait. On décida de faire une ponction exploratrice de cet organe; mais avant qu'on ait eu le temps d'intervenir, le patient évacua une grande quantité de selles mélangées de pus et de sang. L'examen des matières fécales montra que le pus et le sang provenaient du foie. L'évacuation de pus et de sang continua encore pendant quelques jours, et

il en résulta une diminution des douleurs hépatiques et un certain abaissement de la température, tandis que les maux de tête ne faisaient que s'aggraver et que l'asthénie nerveuse devenait de plus en plus profonde.

On crut dangereux de reculer davantage l'intervention et, malgré l'absence de tout sympôme de nature à permettre la localisation de l'affection, on procéda à l'ouverture de l'apophyse mastoïde et de l'antre; on ne trouva qu'un peu de pus et quelques granulations dans ce dernier. Le tissu osseux était partout intact. Il existait en revanche une collection purulente contiguë à la paroi membraneuse du sinus latéral qui, lui-même, était normal. On vida le pus et on établit le drainage de la cavité.

Quelques heures après l'opération, le malade eut un frisson assez intense et éprouva des douleurs au niveau de l'articulation sterno-claviculaire gauche, qui ne tarda pas à devenir rouge et tuméfiée. Les jours suivants, les maux de tête avaient disparu, mais l'inflammation articulaire et les douleurs hépatiques, auxquelles se sont jointes des douleurs spléniques, persistaient. L'articulation fut incisée, mais on n'y trouva pas de pus. Le patient eut, à deux reprises, des expectorations sanguines accompagnées de douleurs thoraciques, sans que l'examen le plus minutieux révélât la moindre lésion pulmonaire. Il était complètement guéri trois semaines après l'opération.

L'auteur croit que les métastases qui ont été observées dans ce cas se sont produites grâce à la pénétration dans le sinus latéral, à travers sa mince paroi membraneuse, soit de microorganismes, soit des leucocytes porteurs de microorganismes et provenant de l'abcès qui était situé dans le voisinage immédiat du sinus. Une particularité assez intéressante et digne d'être notée consistait dans la guérison spontanée de l'abcès hépatique qui s'était ouvert dans l'intestin. *(Journ. of Amer. Med. Assoc.*, 2 janvier 1904.)

Dr S. JANKELEVITCH.

Le Gérant : R. CHAIGNEAU.

Bordeaux. — Impr. G. GOUSOUILHOU, rue Guirande, 11

TABLE DES MATIÈRES[1]

TOME XXIV — Vol. I, 1904

Amygdale

Ablation des — 155
Amygdalite membraneuse chez un enfant atteint de peste (relation d'un cas d') 616
Angine de Vincent et chancre de l' — 117
Bactériologie de l'exsudat qui tapisse la plaie consécutive à l'ablation de l'—. 697
Cholestéatome kystique de la fossette sus-amygdalienne gauche. 83
Dilacération des — dans les cas d'accidents syphilitiques tenaces et récidivants de ces organes 195
Fibro-lipome congénital de l'— palatine (un) 394
Hémorragie secondaire retardée après amygdalotomie (deux cas d') 764
Kyste hydatique de l' — et de la cavité pharyngo-maxillaire droite (un cas de). 52
Pénétration du bacille tuberculeux dans l' — de l'homme . . 52
Phlegmon périamygdalien externe consécutif à une infection par corps étranger. . . . 665
Procédé le plus pratique pour enlever totalement les — enchatonnées 710
Système lymphatique et — . . . 196
Tuberculose des — comme porte d'entrée de la tuberculose. . . 631
Tumeur lymphoïde de l' — gauche, morcellement, guérison . 113

Angines

Vincent et chancre de l'amygdale. 117
— et pharyngite phlegmoneuse avec thrombose purulente du sinus caverneux et méningite suppurée de la base du cerveau 429
Contagion de l' — de Vincent (sur la) 474

Aphonie

— due à la pression d'un corps étranger dans le conduit auditif externe (un cas d'). 300
Mutité hystérique par—. Phénomènes associés d'astasie-abasie 437

Apophyse mastoïde

Apophyse actynomicosique et phlegmon cervical de même nature. 94
Arthrite temporo-maxillaire à la suite de la carie de la paroi antérieure du conduit auditif. 51
Cavités pneumatiques annexées à l'oreille (des). Cellules fibreuses 109
Cellules mastoïdiennes aberrantes (sur quelques ces de) . . . 375
Étude anatomo-chirurgicale de l' — (contribution à l') 24
Greffes plastiques et premiers pansements après l'évidement pétro-mastoïdien. 50
Inflammation purulente aiguë primitive des cellules mastoïdiennes sans propagation à l'oreille moyenne ni à l'antre (un cas d'). 239
Injection de paraffine dans la cavité de trépanation. 328
Malades opérés d'évidement pétro-mastoïdien pour otorrhée rebelle avec lambeau de Siebenmann (présentation de). . 135

Les chiffres en *caractère gras* se rapportent aux travaux originaux parus la Revue hebdomadaire de laryngologie, d'otologie et de rhinologie chiffres *ordinaires*, aux analyses.

Mastoïdite d'origine scolaire . . 607
Mastoïdite polymorphe et séquestre volumineux 93
Mastoïdite primitive (un cas de). 153
Phénomènes hystériques dans le cours des otites ou des mastoïdites suppurées 49
Pyohémie d'origine otique (contribution à l'étude de la) . . . 156
Résultats obtenus jusqu'à ce jour par les injections de paraffine dans les difformités nasales et les défectuosités rétro-auriculaires à la clinique du Prof. Gerber (sur les) 128
Sclérose de l' — 50
Traitement de l'ostéo-périostite aiguë de l'— par la chaleur constante (sur le) 335
Traitement post-opératoire des évidements pétro-mastoïdiens par les insufflations d'acide borique et la résection immédiate de la partie postéro-supérieure du conduit auditif membraneux (sur le) 711
Tuberculose primitive de l'oreille suivie de mastoïdite; relation de quatre cas 31
Tumeur dermoïde de l' — (grande). 575

AUDITIF (*Nerf*)

Préparation microscopique concernant un cas de névrite acoustique d'origine tuberculeuse 51

BIBLIOGRAPHIE

Anévrysmes latents de la crosse de l'aorte, signes révélateurs (valeur séméiologique et diagnostique) 15
Hygiène thérapeutique des maladies des fosses nasales 88
Odorat et ses troubles (l'). . . . 116
Thérapeutique de la bouche, du pharynx et du larynx. 411

BOUCHE

Grenouillettes 633
Pathogénie de la grenouillette sublingnale commune (à propos de la) 634
Syphilis nasale et buccale (quelques cas graves de). 21
Traitement rationnel de la respiration buccale 19

CERVEAU

(Voir aussi CERVELET, SINUS VEINEUX et APOPHYSE MASTOÏDE)

Abcès du — (observation d') . . 293
Abcès du lobe temporal opéré avec succès (un) 154
Abcès du lobe temporo-sphénoïdal gauche d'origine otitique, opération, guérison . . 29
Abces sous-dural fistulisé à l'extérieur à travers le temporal . 154
Aphasie et hémiopsie à la suite d'un abcès des lobes temporal et occipital du côté droit . . . 49
Complication endocranienne (cas de) 327
Gangrène circonscrite de la dure-mère et abcès sous-dural dans la fosse cérébrale postérieure consécutifs à une suppuration chronique de l'oreille moyenne 27
Otite purulente chronique double. Abcès du lobe temporal gauche. Opération. Guérison. 329
Statistique des maladies du —, des méninges et des sinus veineux du crâne (contribution à l'étude) 159
Tubercules cérébraux au niveau du toit du quatrième ventricule et du pédoncule inférieur du cervelet dans le cours d'une otite purulente chronique. . . 397

CERVELET

(Voir SINUS VEINEUX et APOPHYSE MASTOÏDE)

Abcès cérébelleux. Arrêt de la respiration pendant l'opération. Guerison (notes sur un cas d'). 238
Abcès cérébelleux d'origine otique (notes sur un cas d') 296
Abcès cérébelleux otique opéré avec succès (un cas d'). . . . 143

CHOLESTÉATOME

(Voir aussi TEMPORAL et APOPHYSE MASTO

— enlevé par une opération. Paralysie faciale rapidement disparue (un cas de) . . . . . .
Otite moyenne chronique cholestéatomateuse. Pyoémie, thrombo-phlébite suppurée du sinus et du bulbe . . . . . .

Cloison du Nez

Déviation de la — où les tissus durs ont été largement excisés il y a quatre ans, le périchondre muqueux n'ayant pas durci (un cas de) . . . . . .
Épithélioma de la — enlevé à un homme de cinquante-quatre ans (Spécimen macroscopique d'un). 625
Lupus du cornet inférieur et de la — cartilagineuse du nez chez une femme de trente-six ans. 627
Polypes saignants de la — (deux cas de) 738
Redressement de la — traité par l'opération de Moure (un cas de). 88
Résection en fenêtre de la — déformée (contribution à l'étude de la). 667

Comptes rendus et Programmes des Sociétés

Association britannique de laryngologie. Séance de 30 janvier 1903. 79
Association des oto-laryngologistes de l'Ouest allemand, séance de 26 juillet 1903 201
Compte rendu de la Société française de laryngologie :
Séance du 2 mai 1904 650
Séance du 3 mai. 678
Séance du 4 mai. 706
LXXIe Réunion de la British medical Association, séances des 28, 29, 30 et 31 juillet 1903 . . 528
LXXVe Réunion des naturalistes et médecins allemands (section d'otologie), séances des 22 et 23 septembre 1903.. 461
Société allemande d'otologie, séance des 29 et 30 mai 1903. . 44
Société autrichienne d'otologie :
Séance du 23 février 1903. . . 7
[illegible]nce du 23 mars 1903 . . . 8
[illegible]nce du 25 mai 1903. . . . 12
[illegible]nce du 23 juin 1903 327
[illegible]nce du 23 novembre 1903 . 559
[illegible]nce du 14 décembre 1903 . 562
[illegible]té berlinoise d'otologie :
[illegible]nce du 10 mars 1903. . . . 405
[illegible]nce 12 mai 1903. 408
[illegible]nce du 9 juin 1903. 409
Société danoise d'oto-laryngologie :
Séance du 25 mars 1903. . . . 192
Séance du 28 octobre 1903. . . 759
Séance du 25 novembre 1903 . . 762
Société de laryngologie de Londres :
Séance du 6 novembre 1903 344, 380
Séance du 4 décembre 1903. . 613
Séance du 15 janvier 1904. . . 428
Société néerlandaise d'oto-rhinologie, séances des 9 et 10 mai 1903. 137
Société de laryngologie de Munich, séance du 20 avril 1903. . 290
Société oto-laryngologique de Munich, séance du 19 octobre 1903. 505

Cordes vocales

Excroissance de l'extrémité antérieure de la — gauche (cas d') 742
Fibrome mou de la — gauche chez une femme de trente et un ans. 745
Fibrome sessile de l'extrémité antérieure de la — gauche (cas de) 743
Kyste sanguin de la — gauche. . 171
Nodules vocaux et insuffisance respiratoire 481
Paralysie abductrice gauche. . 733
Paralysie bilatérale des abducteurs 766
Paralysie complète de la — gauche. 737
Paralysie des — au cours d'une thyroïdite aiguë (un cas de). . 151
Paralysie récurrentielle double . 764
Polypes des —. 261
Tumeur de la — gauche et soumis à des injections de tuberculine (homme de quarante-huit ans atteint d'une). . . . 628
Tumeur symétrique des —. . . . 719
Ulcération obscure de la — gauche datant d'un an et demi chez un homme de soixante ans . (un cas d') 619

Cou

Déplacement de l'os hyoïde déterminé par une tumeur de la région cervicale. 300
Fistule congénitale du — (un cas de). 292

Relation de l'adénite cervicale avec les altérations dentaires. . 540

ÉPIGLOTTE

Cancer de l'— guéri (un cas de). 147
Kyste dermoïde de l'— (un cas de). 236
Phlegmon glosso-épiglottique (contribution à l'étude du). . 89
Ulcération de l'— (diagnostic). . 147

ETHMOÏDE

Cellule orbitaire; empyème des cellules ethmoïdales et du sinus frontal. Abcès du lobe frontal. Pneumococcémie. Mort. . . . 668
Empyème ethmoïdo-sphénoïdal chez un enfant de douze ans; évidement du labyrinthe ethmoïdal et curetage du sinus sphénoïnal par voie orbitaire. . 715
Ethmoïdite suppurée aiguë. . . 20

FACIAL (*Nerf*)

Greffe nerveuse. Réunion du — avec l'hypoglosse. 406

FOSSES NASALES
(Voir aussi NEZ)

Argyrie de la muqueuse nasale . 13
Chancre syphilitique du cornet inférieur chez un enfant de sept ans. **337**
Élargissement de l'échancrure nasale pour aborder le sinus sphénoïdal (notes sur). . . . **33**
Épithélioma des — (coupe d') . 84
Éternuement paroxystique (un cas d') 629
Kyste dermoïde du cornet moyen 295
Lupus primitif des — 234
Nature et le traitement de la fièvre des foins (nouvelles expériences sur la). 265
Opérations endonasales (des soins préparatoires et consécutifs aux). 333
Opérations endonasales, leur préparation et leur traitement post-opératoire (les) 51
Polypes muqueux et les hypertrophies des cornets (les soi-disant) 146
Polypes nasaux et de leur association avec d'autres conditions pathologiques (de l'étiologie des) 765
Présentation de malades 603
Psorospermose localisée à la muqueuse de la cloison nasale (dessins de). 613
Rhinite diphtérique expérimentale 719
Rhinite fibrineuse unilatérale (relation d'un cas de). 615
Rhinite lupique primitive de forme végétante 56
Rhinolithes (deux cas). 698
Synéchies intra-nasales (nouveau traitement opératoire des) . . 201
Sarcome intra-nasal. Relation de trois cas 235
Traitement du lupus de la muqueuse nasale à l'acide pyrogallique (du) 266
Traitement post-opératoire dans les interventions intra-nasales, naso-pharyngiennes exceptées (rapport sur le) 344
Traitement de l'ozène (la radiation dans le). **449**
Traitement de la fièvre des foins (nouvelle méthode de) . **513, 545**

GORGE

Inflammation septique aiguë de la gorge, avec examen bactériologique (relation de quatre cas d'). 364

INSTRUMENTS, APPAREILS, ETC.

Amygdalotome (nouvel). 718
Appareils de Killian pour la broncho et pharyngoscopie (démonstration des). 148
Appareil servant à la douche d'air 408
Ciseaux amygdaliens, une pince et un abaisse-langue (une nouvelle paire de). 128
Compresses spéciales destinées à recouvrir le cou et la nuque pendant les opérations sur l'apophyse mastoïde . . . . . .
Oxy-vaporisateur. . . . . .
Spéculum du nez tenant en place par lui-même 5
Stérilisateur électrique. . . . . .
Stéthoscope double. . . . . .

Tubes en verre de Politzer servant à appliquer les greffes de Thiersch dans les cavités de trépanation (démonstration des) 467
Tympan artificiel (notes relatives au). 671
Voile protecteur fixé au miroir réflecteur pour les opérations sur les voies aériennes. . . . 303

LANGUE

Angiome de la partie latérale gauche de la — 233
Lymphangiome circonscrit de la — 294
Opération sur la — 169
Paralysie de la langue et du voile du palais; traitement électrique, guérison. 20

LARYNGITE

— chroniques non spécifiques, formes cliniques. Traitement (rapport sur les). 652

LARYNX

Actinomycose du — 434
Affection du — (présentation d'un malade pour le diagnostic) 145
Affection laryngée chez un homme de cinquante-sept ans atteint de lésions ulcéreuses et hypertrophiques 617
Cancer du — traité par les rayons de Röntgen (notes sur un cas). 273
Cancer du — Guérison après thyrotomie 290
Clinique laryngologique (deux faits de) 753
Corps étrangers du — et de la trachée (contribution à l'étude des) 699
Corps étranger du — 293
Corps animés du — chez l'hom- (de la conduite à tenir s le cas de). 305
tation laryngée signe de tu- culose pulmonaire (la) . . 268
thélioma du — 85
elioma du — opéré à deux ises par une thyrotomie et resection de la membrane o-thyroïdienne (un cas d') 621
Epilhelioma du — sans récidive deux ans après la thyrotomie (deux cas d'). 531
Fractures du — 57
Epthélioma de la région cricoïdienne chez une femme de trente ans (un cas d') 732
Extirpation du — (remarques sur l'). 22
Laryngectomie. . . . 475, 708, 710
Laryngocèle ventriculaire . . . 697
Laryngotomie. Détails techniques 706
Muscles crico-thyroïdiens et thyro-aryténoïdiens internes (sur l'action des). 486
Os extrait du — d'un enfant (dessins d'un gros fragment d'). . 614
Paralysie du récurrent gauche et du crico-aryténoïdien postérieur au cours d'une syringomyélie (un cas de). 144
Parésies réflexes des extrémités et des muscles du — à point de départ auriculaire. 14
Paresthésie du — (trois cas de). 763
Sarcome secondaire métastatique de la zone sous-glottique du — 436
Spasme laryngé et pseudo-phobie au cours du coryza hypertrophique 719
Sténose cicatricielle laryngée et staphylo-pharyngée; du tubage dans les sténoses fibreuses du — (un cas de). 60
Syphilis tertiaire du — compliquée de sténose, thyrotomie il y a quatre ans. 736
Thyrotomie (considérations sur la). 673
Trachéotomie dans la tuberculose du — chez les enfants et chez les femmes enceintes (de la valeur curative de la) . . . 634
Traitement chirurgical des affections malignes du — 528
Tuberculose pulmonaire et laryngée chez un homme de quarante-sept ans (un cas de) . . 79
Tuberculose laryngée chez une femme de trente-cinq ans (un cas de). 79
Tuberculose hypertrophique du — 637
Tuberculose du — et la grossesse (des relations entre la) . 700
Tuberculose laryngée. Trachéotomie d'urgence, thyrotomie. . 708
Tumeur intra-laryngée. 746
Tumeurs du — 192
Vertige laryngé (malade atteint de) 735

LUETTE

Destruction progressive et complète de la — par le processus ulcéreux de l'angine de Vincent 233

MAXILLAIRE

Kystes — (sur les) 236
Kystes du — supérieur (sur le traitement des) 697
Nécrose du — supérieur à la suite de la périostite dentaire chronique. 563

MÉDICAMENTS

Acide salicylique et son action sur l'organe auditif (l'). . . . 473
Adrénaline dans la pratique rhinologique (l'). 195
Antisepsie des miroirs et moyen d'empêcher la buée 155
Cocaïne (trois cas d'intoxication par la). 762
Formol dans le traitement des polypes du nez avant et après l'opération par les méthodes usuelles. 535
Inhalation de vapeurs médicamenteuses, procédé du Dr Bulling (l'). 292
— dans le traitement local des affections de la gorge, du nez et de l'oreille 271
Mucine dans la rhinite atrophique (cas montrant l'heureux effet de la). 80
Narcose scopolaminique en otochirurgie (la) 509
Paraffine dans le traitement de l'ozène (injections interstitielles de). 666
Paraffine dure et de la paraffine molle pour les injections sous-cutanées (sur l'emploi de la) 175
Paraffine en oto-rhino-laryngologie (les injections de). . . . 702
Paraffine pour la correction de certaines difformités (les injections interstitielles de). . . . 395
Penghawar (l'action hémostatique de l'ouate). 608
Penghawar pour les hémorragies en nappes des muqueuses (résultats de l'application systématique du). 695
Scopolamine (narcose au). . . . 50
Tigenol dans les maladies de l'oreille (du). 174
Yohimbin de Spiegel et ses propriétés antiseptiques (le). . . . 407

MÉNINGES ET MÉNINGITES

Altérations de la papille optique dans les maladies otogènes du cerveau, des méninges et des sinus craniens (le). 173
Angine et pharyngite phlegmoneuses, avec thrombose purulente du sinus caverneux et méningite suppurée de la base du cerveau. 429
Gangrène circonscrite de la dure-mère et abcès sous-dural dans la fosse cérébrale postérieure consécutifs à une suppuration chronique de l'oreille moyenne 27
— cérébro-spinale aiguë consécutive à une otite moyenne grippale, guérison complète par les ponctions lombaires. . 639
Méningite séreuse d'origine otitique ; ponction lombaire ; guérison. 172
Méningite ventriculaire dans un cas de cholesteatome. 154
Varices de la dure-mère. 405

MUTITÉ

Mutité rare (forme de). 13

NASO-PHARYNX

Polype naso-pharyngien (un cas de) 509
Sarcome à cellules fusiformes dans le — d'un enfant âgé de cinq ans (un cas de). 295
Sarcome de l'espace rétro-nasal ayant probablement envahi la région ethmoïdale, avec adénopathie cervicale droite. . . . 545
Syphilis héréditaire à manifestations naso-buccales simulant des végétations adénoïdes ; surdi-mutité consécutive. 765

NEZ

Abcès de l'orbite d'origine nasale (un). . . . . .
Abcès du — (deux cas d'). . . . 1
Atrophie et d'affaissement des ailes du — traité par des injections sous-cutanées de paraffine (un cas d'). . . . . .
Correction des — déviés (sur la).

Corps étranger du — et végétations adénoïdes. 292
Injections sous-cutanées de paraffine pour difformités du — et autres. 170
Injections sous-cutanées de paraffine pour la correction des difformités du — (les) 119
Lésions nasales dans la pathogénie du larmoiement (rôle des). 432
— et gorge syphilitiques 202
Obstruction complète du côté droit du — due à un abcès dentaire chronique (cas d'). . . . 624
Origine syphilitique de l'oblitération des narines dite « congénitale de la petite enfance » (de l'). 266
Paralysie dans le — 747
Photographie d'un cas d'aplatissement des ailes du — traité par des injections de paraffine. 744
Présentation de malades 762
Prothèse nasale à la paraffine avec une nouvelle indication thérapeutique 417
Récidives des polypes du — (contribution à la question des). . 198
Relations entre les maladies de l'œil et du —. 759
Résultats obtenus jusqu'à ce jour par les injections de paraffine dans les difformités nasales et les défectuosités rétro-auriculaires à la clinique du professeur Gerber (sur les). . . . 128
Sphacèle de l'extrémité du — dans un cas de syphilis tertiaire accompagné de la maladie de Raynaud. 605
Syphilis nasale et buccale (quelques cas graves de). 21
Syphilides tuberculeuses du — et artério-sclérose rénale. . . 22
Tumeur maligne du — chez un homme de soixante-dix ans. . 732

Œsophage

Corps étrangers de l'— (contribution à l'étude des) 291
[illegible]élioma du cricoïde et de [illegible] (un cas d'). 739
[illegible]erculose de l'— (de la). . . . 393

Oreilles

[illegible]s étrangers de l'—. 328
[illegible]nen fonctionnel de l'—. . . 206
Fibres élastiques dans l'— (la distribution des). 474
Glycosurie et affections auriculaires. 8
Manifestations auriculaires dans l'hystérie traumatique (des). . 478
Observations cliniques d'otologie (trois). 30
Oreille et les accidents du travail (l') 121
Pathologie et anatomo-pathologie de l'— dans les dix dernières années. Résultats thérapeutiques 461
Radiographie et corps étrangers de l'—. 343
Septicémies puerpérales et maladies de l'—. 398
Signification de la douleur auriculaire 174
Traumatismes auriculaires par balle de revolver (contribution à l'étude des). 361
Tuberculose primitive de l'— suivie de mastoïdite; relation de quatre cas). 81

Oreille externe

Atrésie du conduit auditif . . . 561
Chéloïde du pavillon de l'—. . . . 14
Chondrome du conduit auditif osseux 606
Corps étranger de l'— 159
Corps étranger instructif trouvé dans le conduit auditif. . . . 142
Expertise dans le cas d'extraction malheureuse de corps étranger dans le conduit auditif (les difficultés de l') . 468
Gangrène du pavillon de l'—. . 48
Inflammation hémorragique du conduit auditif externe et de l'oreille moyenne. 714
Occlusion complète du conduit auditif externe guérie par opération (deux cas d') 334
Othématome spontané chez un enfant 705
Ostéome pédiculé du conduit auditif 150
Otite externe hémorragique . . 97
Pavillon rudimentaire avec atrésie du conduit et fistules auriculaires congénitales 368
Périchondrite post-opératoire du pavillon de l' — occasionnée par le bacille pyocyanique . . 441
Préparations histologiques concernant une tumeur du conduit auditif 331

Resection de la paroi postérieure du conduit auditif membraneux et le pansement sans tamponnement après les opérations curatives de l'otorrhée chronique (la) 299

OREILLE INTERNE

Anomalie congénitale du labyrinthe (un cas d'). 47
Développement et particularités anatomiques intéressantes de l' — de l'*Echidna aculeata* (le) 474
Labyrinthite grippale 509
Labyrinthite suppurée et abcès cérebelleux. **1**
Nécrose de tout un labyrinthe . 507
Opérations sur le labyrinthe (les) 269
Préparations microscopiques (otite interne purulente). 52
Préparations histologiques concernant l'organe de Corti. . . 408
Syndrome labyrinthique hystérique (sur un cas de) **641**
Trépanation du labyrinthe avec opération de Chapu, pour suppuration et nécrose sans syndrome labyrinthique; mort par choc (un troisième cas de) 700
Trépanation du labyrinthe (un second cas de). 61

OREILLE MOYENNE

Affection de l' — chez les adénoïdiens 448
Ankyloses de l'articulation du marteau avec l'enclume (les) . 327
Ankylose de l'étrier 25, **44**
Formation calcaire à l'intérieur de la caisse 47
Inflammation hémorragique du conduit auditif externe de l' — 713
Luxation spontanée de l'étrier avec perforation fistuleuse au niveau du conduit auditif osseux (un cas de). 204
Otite moyenne dans la pathologie infantile (de l'). **125**
Paracentèse du tympan et les critiques de Zaufal-Pifll (la). . 141
Séquestre de la paroi interne du plancher de la caisse. **252**
Suppuration de l' — à terminaison mortelle (quatre cas de) . 437
Vapeurs sulfureuses naturelles dans le traitement des affections de l' — (de l'emploi des) 713

OTITES.

Diagnostic différentiel des complications intra-craniennes des otites purulentes 95
Discussion à propos du traitement des — moyennes aiguës 408
Formes précoces de l' — scarlatineuse et de leur malignité (des) 445
Importance des — suppurées pour la conclusion d'une assurance sur la vie (de l') 576
Influence de la cure des — suppurées sur les affections mentales concomitantes. 663
Méthodes conservatrices dans le traitement de l' — purulente chronique. 7
Observations intéressantes de complications endocraniennes des — moyennes suppurées (deux) **721**
— actinomycosique, mastoïdite et phlegmon cervical de même nature 94
— inflammatoire aiguë (le traitement de l'). 408
— moyenne aigue ; trépanation ; mort; abcès cérébral au niveau des couches optiques. 416
— moyenne diphtéritique (un cas d') 466
— moyenne purulente, thrombose du sinus latéral, fusée purulente jusque près de la clavicule. Guérison. 506
— moyenne suppurée chronique droite. — interne purulente. Paralysie faciale; opération radicale, enucléation du labyrinthe, guérison 13
— purulente chronique double. Abcès du lobe temporal gauche; opération. Guérison . . . 329
— suppurée aiguë. Trépanation; fistule osseuse allant dans la direction de l'occipital. Carie des deux premières vertèbres; nécrose de l'apophyse odontoïde, mort par compression de la moelle allongée . . 446
— suppurée chronique. 327
— tuberculeuse 47
— varicelleuse. 10
Phénomènes hystériques dans le cours des — ou des mastoïdites suppurées. 7
Préparations histologiques concernant l' — leucémique . . . 4
Pyohémie otitique; opération; drainage des bulbes par le bout périphérique de la jugulaire . 33

Septicémie des — moyennes chroniques suppurées avec perforation antrale du tympan 172
Traitement de l'— moyenne aiguë. 543, 572
Traitement des — moyennes aiguës (rapport sur le). 577

Ouie

Amplitudes des diapasons C et G d'Edelmann, un moyen de déterminer d'une façon uniforme le degré de l'audition (des) 47
Audition des sons et l'audition de la parole (l') 140
Bourdonnements d'oreille chez les neurasthéniques. 609
Démonstration de quelques types de champs auditifs. . . . 139
Étude des rapports entre l'audition des sons et l'audition de la voix (contribution à l') . . . 46
Localisation des sensations auditives (la) 562
Mensurations acoumétriques. . 474
Organe de l'audition et amygdale pharyngée chez les idiots. . . 48
Rayons N et audition 714
Recherches sur l'audition . . . 664
Recherches sur la conductibilité des sons dans le crâne. . . . 332
Recherches sur les causes de la réduction de l'— chez les enfants des écoles 237
Théories récentes de l'audition . 125

Pharynx

Abcès rétro-pharyngiens chez le nourrisson 177
Abcès rétro-pharyngien subaigu chez un nourrisson (un cas d'). 564
Affections du — nasal du — buccal et du larynx (observations d') 565
Battements artériels des deux côtés du — 408
mation du — chez une me de trente-huit ans (un de) 728
ène primitive du — (de la) 430
uction du — inférieur par mation d'un diaphragme e la partie postérieure de la gue et la partie pharyngée 'érieure 746
Œdème et infiltration de la luette de la moitié gauche du voile et de la paroi latérale gauche du pharynx infiltration de l'épiglotte et des régions aryténoïdiennes 729
Pharyngo-mycosis ayant envahi l'amygdale pharyngée (un cas de 630
Pharyngo-mycosis ayant envahi la face laryngée de l'épiglotte (cas de). 631
Pharyngotomie sous-hyoïdienne pour tumeur maligne de l'épiglotte et de la base de la langue (un cas de) 627
Rapports entre la tuberculose et la pharyngite granuleuse et latérale (des) 412
Tuberculose du pharynx chez les enfants (la) 53
Tuberculose aiguë du — chez une enfant de six ans (un cas de) 200
Tuberculose du — (un cas de) . 294
Tumeur bénigne du — laryngé; ablation par la voie transhyoïdienne (volumineuse) . . 284

Rhinite

(Voir aussi Nez et Fosses nasales)

Sinus

Empyème caséeux des — du nez. 200
Ostéomyélite du crâne avec empyème des cavités accessoires du nez; thrombose sinusienne; pyohémie; mort; autopsie . . 296

Sinus frontal

Chirurgie du sinus frontal (contribution à la). 65
Malades opérés de sinusite frontale par la méthode de Killian (présentation de) 135
Sinusite frontale avec empyème du sinus maxillaire chez une femme de soixante-dix-sept ans; refus d'opération; mort . 659
Sinusite fronto-maxillaire avec — anormale (un cas de). 655

Sinus maxillaire

Empyème du — (un cas rare d'). 433
Interventions chirurgicales sur le — (les) 51

Ouverture du — par le méat moyen. 120
Sinusite maxillaire traités et guéris par la méthode de Claoué (sept cas de). 161
Sinusite maxillaire. 193
Trépanation large du — par la voie du méat inférieur appliquée au traitement de la sinusite maxillaire chronique (de la) 17

SINUS SPHÉNOÏDAL ET SPHÉNOÏDE

Élargissement de l'échancrure nasale pour aborder le — (notes sur l'). 33
Nécrose syphilitique du sphénoïde; empyème ethmoïdo-sphénoïdal chez un enfant de douze ans; évidement du labyrinthe ethmoïdal et curetage du — par voie orbitaire. . . . 715

SINUS VEINEUX

(Voir aussi APOPHYSE MASTOÏDE, CERVEAU, CERVELET et OTITE)

Abcès externe du sinus latéral consécutif à une otorrhée chronique et compliqué de métastases au niveau du foie et de l'articulation sterno-claviculaire (un cas d') 767
Abcès périsinusien chez une jeune fille de neuf ans 154
Curabilité des thrombo-phlébites otitiques du sinus latéral (les limites de la). 570
Embolie aérienne par le sinus latéral. 7
Hémorragies consécutives à la perforation des sinus cérébraux dans la suppuration du temporal 205
Otite moyenne chronique cholestéatomateuse ; pyohémie ; thrombo-phlébite suppurée du sinus et du bulbe. 9
— du crâne, les anomalies à connaître pour l'otologiste; les sinus accessoires et les rameaux communicants 398
Otite moyenne purulente : thrombose du sinus latéral; fusée purulente jusque près de la clavicule; guérison. 506
Situation du sinus sigmoïde dans l'os temporal des enfants . . 298
Traitement des phlébites du sinus à la clinique de Habermann (Graz). 368
Trajet du sinus latéral chez l'enfant. 48
Thrombo-phlébite du sinus caverneux consécutif à un empyème du sinus sphénoïdal et des cellules ethmoïdales pris pour une thrombo-phlébite du sinus latéral (un cas de) . . . 414
Thrombo-phlébite suppurée du sinus caverneux d'origine otique sans thrombo-phlébite du sinus latéral. 401

SURDI-MUTITÉ

Anatomie pathologique de la — . 171
Labyrinthe d'un sourd-muet . . 12
Recherches statistiques sur la — 542
— dégénérative 11
Syphilis héréditaire à manifestations naso-buccales simulant des végétations adénoïdes; — consécutive 765

SURDITÉ

Examen de l'audition aux diapasons dans les cas de — unilatérale 45
Furoncu'ose du conduit cause de — 47
Urémie avec — (un cas d') . . . 670
Prophylaxie et à certaines formes de — (contribution à la) . . . 714
Retour spontané du pouvoir auditif dans un cas de — totale après une scarlatine 63

TEMPORAL

Opérations sur le — dans les otites moyennes suppurées (technique des). 582, 584

TRACHÉE

Cas opéré pour une rupture de la —. . . . . .
Corps étranger de la — découvert par les rayons X et enlevé par la trachéotomie avec suture immédiate de la —. . .
Corps étranger des voies respiratoires. Bronchoscopie (cinq cas de) . . . . . .

Corps étrangers sous-glottiques chez de jeunes enfants (deux cas de). 23
Goitre trachéal (deux cas de). . . 505
Indication de la trachéotomie dans le croup (sur une). . . . 127
Œsophagoscopie et de la trachéo-bronchoscopie directe; en particulier, de l'extraction des corps étrangers des bronches par les voies naturelles (de l') 479

TROMPE D'EUSTACHE

Mise à nu de l'ouverture de la — au cours de l'évidement. . . . 51
Occlusion artificielle et thérapeutique de la — comme moyen d'éviter l'infection de la caisse d'origine naso-pharyngienne dans les cas de perforation de la membrane du tympan 122
Salpingoscopie (de la). **38**

TUBERCULOSE

(Voir les différents organes)

TUMEURS

(Voir les différents organes)

VARIA

Anévrysme carotidien dans sa portion cranienne (deux cas d') 207
Anévrysme de la carotide cérébrale (deux cas d') 442
Chirurgie de la veine jugulaire interne 466
Dacryocystites d'origine nasale (contribution à l'étude séméiologique et thérapeutique des) 427
Défectuosité du langage due à une maladie de la moelle épinière ressemblant à de la sclérose en plaques (un cas de) . . 95
Effets produits par le chant dans milieu convenable 536
oi de la série continue de e de Bezold dans les cas de ilation 123
astique respiratoire (recherches sur la) 474
ations de la radioscopie s notre spécialité (quelques à propos des). 270
Laryngologistes et sociétés de secours mutuels; intérêts professionnels. 291
Lupus et épithélioma chez le vieillard. **241**
Mécanisme des mouvements respiratoires de la glotte chez le chien 120
Méthode de Gussenbauer; présentation de trois malades. . 145
Méthode pour examiner le sens du goût (une nouvelle). . . . 152
Méthode de gustatrométrie (nouvelle) 701
Notes de voyage relatives aux cliniques oto-laryngologiques du Nord de l'Europe. **209**
Organe de l'équilibre chez le requin; nouvelles expériences et résultat. 137
Rapports du sympathique avec certaines lésions auriculaires . 666
Septicémies puerpérales et maladies de l'oreille. 398
Triade de Hutchinson (un cas de) 132
Tumeur de la base du crâne (présentation d'un malade atteint de). 292

VÉGÉTATIONS ADÉNOÏDES

Cachexie adénoïdienne (contribution à la connaissance de la). 396
Complications des — (sur quelques) 413
Corps étranger du nez et — . . . 292
Épilepsie guéri par l'extirpation des — (un cas d'). 56
Hémorragie mortelle à la suite d'une adénotomie 148
Instrument de choix pour la cure des — 334
Organe de l'audition et amygdale pharyngée chez les idiots. . 48, 123
Ulcération tuberculeuse au niveau de l'amygdale pharyngée. 505
Végétations tuberculeuses (présentations microscopiques concernant des). 146

VOIES AÉRIENNES

Bouton de chemise enlevé du lobe inférieur gauche par les — 604
Corps étranger de la bronche principale gauche 607

Corps étrangers des bronches. . 720
Corps étrangers des voies respiratoires profondes et leur extraction (observations personnelles concernant les). 747
Histoire d'un clou et d'un noyau de prune enclavés dans les bronches 541
Lupus des voies respiratoires et son traitement à l'Institut de Finsen (du) 198
Radioscopie et les corps étrangers des voies respiratoires supérieures (la) 540
Voies respiratoires supérieures comme porte d'entrée des infections (discussion sur les). 536

VOILE DU PALAIS

Adhérences entre le voile du palais et la paroi pharyngée postérieure d'origine tertiaire opérées avec succès (deux cas). 82
Fissure du — (quatre types de) . 369
Infiltration gommeuse du — . . 763
Paralysie du — et troubles de la parole d'origine diphtérique probable. 629
Paralysie de la langue et du —; traitement électrique; guérison . 20

VOUTE PALATINE

Perforations congénitales de la — (traitement chirurgical des). . 169

TABLE DES AUTEURS[1]

Abadie, 633.
Abercrombie, 32.
Alexander, 9, 13, 303, 329, 330, 331, 335, 465, 466, 467, 471, 472, 474, 542.
Alt, 7, 327, 328.
Ambert, 30.
Von Anrooy, 153.
Auché, 233.

Balzer, 605.
Bar, **97**, **209**, 714.
Baratoux, 543.
Barth, 478.
Beale, 621, 629.
Le Bec, 236, 475.
Beco, 697.
Berini, 56.
Bernhardt, 406.
Beule (de), 120.
Berold, 45, 172.
Bicknell, 235.
Bing, 332.
Birkett, 294.
Blan, 473.
Bloch, 50, 509.
Bonain, **721**, 718.
Bordier, 20.
Botella, 117.
Botey, 52, 61, 700.
Boulay, 23.
Bouyer (A.), **641**.
Breat, 142, 143, 145, 149, 150, 151.
Bresgen, 471.
Bride, 532, 731, 738.
Broeckaert, 688.
Bronner, 383, 535.
hy, 169.
h, 607.
, 405, 410.
Brühl, 48, 123.
Brunel, **417**.
Brunon, **337**.
Burger, 139, 141, 144, 147, 148, 149, 151.
Buss, 292.
Butlin, 739, 745.

Caboche, 436, 711, 712.
Camus, 264.
Castex, 121, 655, 664, 690, 706, 708.
Cathcart, 629.
Cerf, **369**.
Chavane, 688, 690, 708, 709.
Cheval, 270, 694.
Childe (P.), 531.
Christiansen, 193, 195.
Claoué, 334, 680.
Collet, **38**, **116**.
Colomb, 159.
Collin, 715.
Compaired, 702.
Connel, 119.
Cornet, 697.
Costa, 474.
Cresswell, 382.

Daac (H.), 237.
Davis, 629.
Dawbarn, 169.
Delie, 21, 655.
Delsaux, 299, 665, 695, 696, 711.
Denis, 765.
Deuker, 25, 44.
Dieu, 719.
Dionisis, **449**.
Donelan, 389.
Dowling, 747.
Dum (J.), 239.

[1] Les chiffres en *caractère gras* se rapportent aux travaux originaux parus à la REVUE HEBDOMADAIRE DE LARYNGOLOGIE, D'OTOLOGIE ET DE RHINOLOGIE ; les chiffres *ordinaires*, aux analyses.

Edsworth, 531.
Egger, 65.
Eitelberg, 63.
Elterich, 125.
Escat, 161, 715.
Eschweiler, 50.
Escomel, 52.
Euleustein, 205.

Fabian, 293.
Fakeldey, 291, 147, 149.
Ferran, 252.
Ferreri, 606, 719.
Fink (E.), 513, 545.
Finley, 414.
Fischer (E.), 509.
Fischer (J.), 476.
Fitzgerald, 19.
Foucher, 395.
Fouquet, 605.
Frederikse, 146.
Frey (H.), 8, 9, 14, 327, 332, 333.
Freytag, 156.
Friedrich, 51.
Gaudier, 236, 264, 284.
Garel, 697.
Gellé (G.), 432.
Gleason, 271.
Gluck, 22, 406, 407, 528.
Goldsmith, 433.
Goldstein, 31.
Gomperz, 13, 331, 562.
Goodale, 539.
Gasne, 23.
Graamstrup, 761.
Gradenigo, 471.
Grant (D.), 85, 86, 387, 531, 534, 630, 631, 731, 734, 737, 738, 743, 744, 687.
Grayson, 202.
Grogrost, 564.
Grönbeck, 753, 764.
Grossmann, 408, 540.
Gruening, 29, 668.
Grunert, 461, 465, 466, 570.
Guiser, 470, 541.
Guye, 140, 141, 142, 147.
Guyot, 233.

Habermann, 368, 416, 446.
Haike, 397, 407.
Hajek, 198.
Halasz, 563.
Halb (H.), 536.
Hammerschlag, 11, 13, 331.
Hanke, 12.
Hankins, 296.
Hardiviller (d'), 22.
Hartmann, 534.
Han (V.), 15.
Hang, 48.
Haydon, 536.
Hecht, 505, 506, 507.
Hecker, 640.
Heerfordt, 761.
Heinde, 411.
Heine, 27, 49, 408, 410, 411, 572.
Helsmoortel, 666.
Hennebert, 690, 712.
Henrici, 434, 634.
Herbert, 745.
Herrfeld, 407.
Hertz, 200.
Heyman, 671.
Hill, 390.
Hölscher, 48, 50, 437.
Horne, 85, 531, 538.
Hoslauer, 123.
Huber, 172.
Hudson-Maknen, 95.
Huydermann, 149-150.

Imnofer, 204.
Ioannovitch, 234.

Jacobson, 408, 410.
Jacques, 655, 658, 753, 709,
Jemma, 430.
Jensen, 759, 760, 761.
Joal, 481.
Johnston, 575.
Joly, 427.
Joncheray, 129.

Kan, 144, 148, 149, 150, 152, 155.
Kar, 89.
Katz, 408.
Kelly, 630.
Kelson, 728, 732, 739, 745.
Kiaer, 192, 193, 762, 763.
Kielsan, 607.
Kinealy, 613, 614, 615, 616.
King, 767.
Klein, 761, 762, 764.
Knapp, 296.
Knile, 138, 139, 141, 143, 144, 1 150, 154, 155.
Konietzko, 466, 606.

Koplick, 631.
Korte, **406**, 407.
Krebs, 51, 333.
Kreide, **542**.
Kretschmann, 47, 174.

Labarrière, **261**.
Labougle, **437**.
Lack (L.), 627.
Lacoarret, 698.
Lajaunie, 664, 713.
Lalagüe, 393.
Lannois, **105**.
Laurens, 659.
Lavarenne (de), 714.
Lavrand, **113**.
Lehr, 407.
Lermoyez, 541, **577**, 655, **660**, 690, 693, 712.
Leutert, 465, 468, 471.
Lewy, 410, 445, 700.
Leyden (von), 141.
Liaras, **305**.
Littaur, 292.
Lombard, 710, 712.
Loopuyt, **143**.
Lubet-Barbon, 88, **577**, 692, **694**.
Luc, **135**, 658, 661, 679, 692.
Lucae, 46, 408, 411.
Lundsgaard, 761.

Mackinney, 764.
Mackintosh, 81.
Mader, 506, 508.
Mahu, 659, 681, 712.
Maljean, 639.
Mäller (J.), 195, 206, 476, 463.
Manasse, 52.
Marfan, 127.
Marx, 292.
Massier, **273**.
Matheusen, 300.
Max, 7, 561.
Meissling, 760, 761.
Mendel, 652.
Menzel, 667.
[illegible]ier-Bellevue, **401**.
[illegible]nier, 720.
[illegible]el, 57.
[illegible]ion, **705**.
[illegible] (de), **132**.
[illegible]nié, **1**, 658, 686, 690, 708.
[illegible]e, 141, 146, 147, 150, 155.
[illegible]r, 695.

Moure, **375**, **577**, 659, **673**, 692, **696**, 707.
Mouret, **109**.
Mourrut, **171**.
Moxter, **47**.
Mühlen (Z.), 207.

Navratil, **201**.
Neumann, 7, 331.
Neumayer, 291, 505, 508.
Nicolaï, 195.
Noltenius, **608**.
Noquet, 689.
Nourse, 79, 83.

Onodi, 120.
Orgebin, 361.
Ostmann, 47, 474.

Packard, 765.
Paisseau, 436.
Parmentier, 95.
Pauser, 561.
Paynton, 539.
Pegler, 86, 388, 734.
Pelaer, 93.
Permevan, 734.
Peyser, 406.
Phipps, 238.
Picoso, 56.
Pieniazek, 747.
Polak, 141, 155.
Poli, **448**.
Politzer, 8, 12, 328, 559, **561**.
Ponthière (de), 660.
Potter, 390.
Posvek, 561.
Pugnat, 413, **609**.

Quix, 137, 138, 141, 146, 147, 152, 701.

Raoult, 267, 665, 714.
Réal, 236, 475.
Reinhard, 292.
Remouchamps, 268.
Robinson, 732, 733, 734, 746.
Röpke, 49, 699.
Rosenthal, 474.
Rothmann, 406, 407.
Rozier, 509.
Ruault, 652, 654.
Rudloff, 48, 298.

Ross, 295.
Rygge, 236.

Santi (de), 364, 618, 627, 628, 735, 736.
Sargnon, 60.
Sarai (T.), 441.
Sarremone, 88.
Schafer, 290.
Scheibe, 47.
Schilperoort, 144.
Schmidt (M.), 471.
Schmiegelow, 194, 759, 760, 761, 762, 763, 764.
Schomtadt, 411.
Schötr, 53.
Schrubsalle, 742, 743.
Schwabach, 171, 409.
Segura, 122.
Semon, 344, 391, 618, 619, 621, 628, 630, 731, 733, 737, 742.
Senator, 295.
Siebenmann, 47.
Simonin, **343**.
Smith (H.), 170.
Sokolomsky, 128, 412.
Spencer, 737.
Spicer (F.), 86.
Spicer (S.), 380, 617, 630.
Spiess, 607.
Steers (H.), 155.
Steiss, 175.
Stella (de), 719.
Stéfanouski, 334.
Stepheson, 128.
Stieda, 202.
Stacke, 407.
Stockel, 406.
Streit, 398.
Strest, 565.
Stuart-Law, 80, 81, 86.
Sugar, 368.
Swain, 196.
Symonds, 618, 626.

Takabatake, 173, 396, 150.
Taptas, 605.
Tary, 293.
Texier, **177**, 564.
Theisen, 637.
Thévenot, 94.
Thomson (C.), 381.
Thompson (J.), 20.
Thomson (S.-C.), 618, 628, 735, 737, 738, 743.
Thorne, 732.
Thost, 265.
Tilley (H.), 385, 530, 535, 539, 621, 624, 738.
Tod (H.), 625, 627, 735, 738, 745.
Todd, 384.
Tollens, 429.
Toubert, 663.
Treitel, 125, 576, 670.
Turner (L.), 729, 731, 735.

Urban, 766.
Urbantschitsch, 14, 174, 327, 321, 561, 562.

Vacher, **33**, 685, 709, 710.
Valude, 760.
Vaquier, 17.
Veau, 634.
Verdelet, 398.
Vernieuwe, 24.
Viollet, **241**, 654, 696.

Wagget, 383, 630.
Wassuji, 474.
Williams, 386, 531, 733, 734, 746.
Winckler, 51, 118.
Wingrave, 79, 83, 84.
Wittmaack, 51, 266, 300.
Woods, 531, 540.
Wylie, 81.

Yonge, 531.

Zaalberg, 269, 145, 149.
Zolki, 394.
Zur-Mühlen (von), 442.
Zwaardemacker, 139, 140, 145, 146, 147.

Le Gérant : R. Chaigneau.

Bordeaux. — Imp. G. Gounouilhou, rue Guiraude, 11.

INDEX BIBLIOGRAPHIQUE

DE

La REVUE du Dr E. J. MOURE

6 février 1904.

Bouche et Pharynx buccal.

Baach. — L'abcès rétro-pharyngien et son traitement (Thèse de Marbourg, d'avril à novembre 1903).

Beckmann. — Les inflammations aiguës des amygdales palatines (*Berlin. klin. Wochens.*, n° 50, 1902, *in Internat. Centralbl. f. Laryng l.*, n° 12, déc. 1903).

Belen. — Les palato-linguales (*La Voix*, n° 168, déc. 1903).

Beverly Robinson. — Troubles de la digestion; le nez, la gorge et leurs voies (*Boston med. and surg. Journ.*, 12 nov. 1903).

Birkett. — Un cas de tuberculose du pharynx (*Montreal med. Journ.*, juillet 1903, *in The Journ. of Laryngol.*, janv. 1904).

Blau. — Végétations de la langue (*Archiv f. Ohrenheilk.*, Band XV, Heft 2, janv. 1904).

Cavaud. — Des kystes dermoïdes du plancher buccal (Thèse de Bordeaux, 1903).

Cornet. — Sur la bactériologie de l'exsudat qui tapisse la plaie consécutive à l'amygdalotomie. Bacille pseudo-diphtérique et bacille fusiforme (*Bull. de laryngol.*, n° 4, 30 déc. 1903).

Costa. — Sur la contagion de l'angine de Vincent (*Presse méd.*, n° 100, 16 déc. 1903).

Cunéo et **Veau.** — A propos de la pathogénie de la grenouillette sublinguale commune (*Gaz. des hôpit.*, n° 140, 3 déc. 1903).

Czyhlarz. — Un cas d'hypertrophie de la langue dans l'ostéo-hypertrophie pneumique (*Wiener klin. Rundsc.*, n° 9, 1903, *in Internat. Centralbl. f. Laryngol.*, n° 12, déc. 1903).

Faure. — La voie transhyoïdienne dans l'extirpation des tumeurs de la région glosso-épiglottique (*Bull. de laryngol.*, n° 4, 30 déc. 1903).

Gastou. — Gommes récidivantes de la langue (Soc. franç. de dermatol., séance du 7 janv. 1904, *Bull. méd.*, n° 4, 16 janv. 1904).

Halasz. — Nécrose de l'os de la mâchoire supérieure consécutive à une périostite dentaire chronique (*Archiv f. Laryngol.*, Band XV, Heft 2, janv. 1904).

Harmer. — Traitement des inflammations chroniques des cavités cales (*Wiener klin. Rundschau*, n° 7, 1903, *in Monats. f. Ohrenk.*, n° 11, nov. 1903).

[elot. — Papillome du voile du palais simulant une procidence de la le (*Rev. méd. de Normandie*, n° 24, 25 déc. 1903).

.nile. — Affection des cordes vocales (*Niederland. Gesell. f. Hals sen*, 9 et 10 mai 1903, *in Monats. f. Ohrenheilk.*, n° 12, déc. 1903).

Lavrand. — Tumeur lymphoïde de l'amygdale gauche; morcellement; guérison (*Journ. des sciences méd. de Lille*, n° 49, 5 déc. 1903, et *Rev. hebdom. de laryngol.*, n° 4, 23 janv. 1904).

Lemere. — Opérations sur les amygdales; technique et indication (*West. med. Rev.*, 15 oct. 1903).

Lunin. — Des hémorragies après ablation des amygdales palatines (*Boln. Gaz.*, n° 3, 1902, *in Internat. Centralbl. f. Laryngol.*, n° 12, déc. 1903).

Mery et **Hallé.** — Angines ulcéreuses et perforantes dans la scarlatine (*Archiv. internat. de laryngol.*, n° 1, janv.-fév. 1904).

Mosher. — Les amygdales au moment de la naissance (*The Laryngoscope*, vol. XIII, n° 11, nov. 1903).

Murray. — De l'amygdalite chronique (*The Laryngoscope*, vol. XIII, n° 12, déc. 1903).

Preiswerk. — Précis et atlas des maladies des dents avec une étude sur les maladies de la bouche (Lehmann, Munich, 1903).

Prokounine. — Traitement chirurgical des tumeurs malignes du pharynx (*Raboti Hosp. Chir. Clin. Dyakonowa*, Moscou, 1903, 1, 326-342).

Quix. — Nouvelle méthode de gustatométrie (*Presse oto-laryngol. belge*, n° 11, nov. 1903).

Rethi. — Un cas d'amygdale pendulaire combinée avec une perforation du pilier postérieur (*Archiv. lat. de rinol.*, n° 126, nov.-déc. 1903).

Richardson. — Gangrène de l'amygdale (*The Laryngoscope*, vol. XIII, n° 11, nov. 1903).

Robertson. — Ablation des amygdales. Quelques observations et nouvelle méthode chirurgicale (*Journ. of the Amer. med. Assoc.*, n° 22, 28 nov. 1903).

Rogers. — Traitement de l'adénite cervicale consécutive à l'infection des amygdales (*Med. Record.*, n° 22, 28 nov. 1903).

Sabrazès. — Réflexe de la voûte palatine (*Gaz. hebdom. de Bordeaux*, n° 4, 24 janv. 1904).

Schiffers. — Grenouillette calculeuse (*Ann. des mal. de l'oreille*, n° 12, déc. 1903).

Suhchiko. — Tuberculose primitive de l'intestin et de l'amygdale palatine (*Berlin. klin. Wochens.*, n° 2, 1904, *in Münch. med. Wochens.*, n° 3, 19 janv. 1904).

Texier et **Grognot.** — Un cas d'abcès rétro-pharyngien subaigu chez un nourrisson (Soc. méd.-chir. des hôpit., 25 nov. 1903, *in Gaz. méd. de Nantes*, n° 2, 9 janv. 1904).

Trautmann. — Du diagnostic différentiel entre les dermatoses et la syphilis dans les maladies des muqueuses de la bouche et des voies respiratoires supérieures (Bergmann, Wiesbaden, 1903).

Uruñuela. — Ectasie de l'artère pharyngée inférieure (XIV° Congrès internat. de méd. (*Archiv. lat. de rinol.*, n° 126, nov.-déc. 1903).

Willeur. — Cas d'amygdalite lacunaire aiguë avec éruption cutané (*Occidental med. Times*, fév. 1903, *in The Laryngoscope*, déc. 1903).

Wingrave (Wyatt). — Troubles nerveux causés par le tabac (*Ann of otol.*, n° 3, sept. 1903).

Zarfdjian. — Les complications des abcès amygdaliens (Thèse d. Bordeaux, 1903).

Nez, Pharynx nasal et Cavités accessoires.

Alt. — Rapports entre les maladies du nez et des oreilles (*Wiener med. Presse,* n° 7, 1903; *in Monats. f. Ohrenheilk,* n° 11, nov. 1903).

Bailley. — L'état actuel du traitement de la fièvre de foin par le procédé Dunbar (*The Laryngoscope,* vol. XII, n° 12, déc. 1903).

Baker. — Polypes du nez. Origine et traitement (*Journ. of the Amer. med. Assoc.,* n° 23, 5 déc. 1903).

Baldwin. — Doit-on opérer les déformations de la cloison dans les cas de rhinite atrophique (*Journ. of the Amer. med. Assoc.,* n° 2, 9 janv. 1904).

Balzer et Fouquet. — Sphacèle de l'extrémité du nez dans un cas de syphilis tertiaire accompagné de la maladie de Raynaud (*Rev. franç. de méd. et chir.,* n° 3, janv. 1904.

Bark. — Rhinite caséeuse (*Journ. of laryngol.,* n° 12, déc. 1903).

Beco. — Sur le traitement des kystes du maxillaire supérieur (*Presse oto-laryngol. belge,* n° 11, nov. 1903).

Bonnier. — La rhino-laryngite sèche : forme inverse de l'asthme des foins (*Archiv. gén. de méd.,* n° 28, 1903).

Broeckaert. — Du mode d'action des injections de paraffine appliquées au traitement de l'ozène (*Archiv. de méd. et chir. spéciales,* n° 1, janv. 1904).

Burger. — Hémorragie mortelle après adénotomie (*Ned. Tifdschr. v. geneesk.* II, p. 821, 1903); *in Internat. Centralbl. f. laryngol.,* n° 12, déc. 1903).

Chavanne. — Hématome non traumatique de la cloison consécutif à un tamponnement pour épistaxis (*Rev. hebdom. de laryngol.,* n° 52, 26 déc. 1903).

Citelli. — Canule pour le lavage et la médication du pharynx nasal à travers le nez (*Archiv. ital. di laryngol.,* n° 1, janv. 1904).

Citelli. — Cylindrome du sinus sphénoïdal (*Archiv f. Laryngol.,* Band XV, Heft 2, janv. 1904).

Coakley. — Kyste de l'antre d'Highmore (*Ann. of otol.,* n° 3, sept. 1903).

Cohn. — Résection sous-muqueuse de la cloison nasale (*Med. Record.,* n° 26, déc. 1903).

Collet. — De la salpingoscopie (*Archiv. internat. de laryngol.,* n° 1, janv.-févr. 1904, et *Rev. hebdom. de laryngol.,* n° 2, 9 janv. 1904).

Collet. — Le traitement intra-nasal des sinusites maxillaires d'après quelques travaux récents (*Lyon méd.,* n° 51, 20 déc. 1903).

Compaired. — Neurasthénie et pseudophobie d'origine intra-nasale (XIVe congrès international de méd., *Archiv lat. de rinol.,* n° 126, nov.-déc. 1903).

Crocquet. — Suppurations chroniques des sinus accessoires du nez (*Maritime med. News,* 1903).

Denis. — Syphilis héréditaire à manifestations naso-buccales simulant des végétations adénoïdes. Surdi-mutité consécutive (*Bull. de laryngol.,* 4, 30 déc. 1903).

Downie Walker. — Deux cas de suppuration du sinus frontal (*Glasgow med. Journ.,* oct. 1903).

Dunbar. — De l'étiologie et du traitement spécifique de la fièvre des foins (*Berlin. klin. Wochens.,* n°s 24, 26, 28, 1903, *in Internat. Centralbl. f. Laryngol.,* n° 1, janv. 1904, et *Ann. of. otol.,* n° 3, sept. 1903).

Egger. — Contribution à la chirurgie du sinus frontal (*Rev. hebdom. de laryngol.*, n° 3, 16 janv. 1904).

Everbusch. — Les maladies de l'œil dans leurs rapports avec les maladies du nez et des fosses nasales ainsi que de l'organe de l'ouïe (W. Engelmann, Leipzig, 1903).

Ferreri. — La prophylaxie sociale des maladies des premières voies respiratoires (*Archiv. ital. di laryngol.*, n° 1, janv. 1904).

Finder. — Une forme particulière des végétations adénoïdes du naso-pharynx (*Archiv f. Laryngol.*, Band XV, Heft 2, janv. 1904).

Fink. — La fièvre des foins et autres formes de coryza nerveux (Klinik aus d. Gebiete der otol. rhinol. Jena, 5 juin 1902, *in Internat. Centralbl. f. Laryngol.*, n° 1, janv. 1904).

Finlay. — Un cas de thrombo-phlébite du sinus caverneux, compliquant un empyème du sinus sphénoïdal et des cellules ethmoïdales, pris pour une thrombo-phlébite du sinus latéral (*Archiv. of. otol.*, n° 6, déc. 1903).

Fischer. — Un cas de polype naso-pharyngien (*Presse oto-laryngol. belge*, n° 12, déc. 1903).

Freemann. — Observations sur le diagnostic des sinusites nasales (*Ann. of. otol., rhinol.*, etc. Vol. XII, n° 3, sept. 1903).

Freer. — La résection dans la correction des déviations de la cloison nasale (*Journ. of the Amer. med. Assoc.*, n° 23, 5 déc. 1903).

Friedrichsen. — Abcès nasal bilatéral (*Archiv f. Schiffs und Tropenhygiene*, 1903, Heft 1, *in Centralbl. f. inn. Med.*, n° 52, 26 déc. 1903).

Gellé. — Rôle des lésions nasales dans la pathogénie du larmoiement (*Archiv. internat. de laryngol.*, n° 1, janv.-févr. 1904).

Glegg. — Inflammation et suppuration de l'ethmoïde (*Birmingham med. Rev.*, janv. 1904).

Goldsmith. — Un cas inusité d'empyème du sinus maxillaire (*Journ. of laryngol.*, n° 12, déc. 1908, et *Canada Lancet*, n° 4, déc. 1903).

Gomperz. — Quelques cas de corps étrangers dans les sinus (*Archiv f. Ohrenheilk.*, Band XV, Heft 2, janv. 1904).

Gradle. — Expériences cliniques sur l'augmentation de l'amygdale pharyngienne (*Archiv of otol.*, n° 6, déc. 1903).

Grossard. — Bégaiement et végétations adénoïdes (*Bull. de laryngol.*, n° 4, 30 déc. 1903).

Hajek. — Pathologie et thérapeutique des maladies inflammatoires des cavités accessoires du nez (F. Deuticke, Leipzig et Vienne, 1903).

Halasz. — Étude sur l'infection du canal nasal (*Archiv f. Laryngol.*, Band XV, Heft 2, janv. 1904).

Harmer. — Traitement chirurgical de l'inflammation chronique des sinus (*Wiener klin. Rundschau*, 1903, n° 7, *in Monats. f. Ohrenheilk.*, n° 11, nov. 1903).

Heise. — Empyème de l'antre (*Journ. of the Amer. med. Assoc.*, n° 1, janv. 1904).

Heyse. — Des troubles cardiaques occasionnés par atrésie des fosses nasales (*D. Militärärztl. Zeits.*, 1903, Heft 9, in *Forts. der. Med.*, n° 20 janv. 1904).

Immerwahr. — La fièvre des foins et son traitement par la « Poller antitoxine » de Dunbar (*Berlin. klin. Wochens.*, n° 28, 1903, *in Internat. Centralbl. f. Laryngol.*, n° 1, janv. 1904).

Jacques. — Traitement des polypes bénins du nez (*Presse méd.*, n° 100, 16 déc. 1903).

Jacques et **Bertemès.** — Deux cas de tumeurs malignes du rhinopharynx. Travail de la clinique d'oto-laryngologie de l'Université de Nancy (*Bull. de laryngol.*, n° 4, 30 déc. 1903).

James. — Hay fever (*Saint-Paul med. Journ.*, mai 1903).

Javie. — Importance du diagnostic étiologique dans le choix du traitement de l'abcès du sinus maxillaire (Acad. de méd., séance du 5 janv., *in Bull. méd.*, n° 1, 6 janv. 1904).

Kraus. — Abcès périosté du plancher des fosses nasales avec propagation à l'antre d'Highmore (*All. Wiener med. Zeits.*, n° 51, 22 déc. 1903).

Lacoarret. — Deux cas de rhinolites (*Ann. de la policlin. de Toulouse*, n° 10, déc. 1903).

Lamb. — Abcès de l'ethmoïde (*Journ. of. laryngol.*, n° 12, déc. 1903).

Laurens. — Chirurgie du sphénoïde (*Archiv. internat. de laryngol.*, n° 1, janv.-févr. 1904).

Lazarer. — Contribution à l'étude de l'empyème des cellules ethmoïdales (*Chirourgia*, nov. 1903).

Lazarus. — Les végétations adénoïdes et leurs rapports avec les dilatations du cœur (*Fortschr. f. v. Leyden*, 1902, *in Internat. Centralbl. f. Laryngol.*, n° 12, déc. 1903).

Luc. — Mes perfectionnements les plus récents pour la cure radicale des suppurations chroniques des cavités accessoires du nez (*Ann. of otol.*, n° 3, sept. 1903).

Maclenan. — Un cas de déformation congénitale du nez associée au bec-de-lièvre (*British med. Journ.*, n° 2242, 19 déc. 1903).

Mahu et **Guérin.** — Diagnostic différentiel entre l'empyème du sinus maxillaire et la sinusite maxillaire chronique (*Presse oto-laryngol. belge*, n° 12, déc. 1903).

Martuscelli. — Un cas inusité de tuberculose nasale (*Archiv. ital. di laringol.*, n° 1, janv. 1904).

Masse. — Kyste muqueux de l'ethmoïde chez un enfant atteint de crises d'épilepsie; drainage et curetage orbito-nasal; guérison (*Gaz. hebdom. de Bordeaux*, n° 51, 20 déc. 1903).

Mignon. — Sinusite catarrhale du sinus frontal avec obstruction du canal frontal (*Ann. des mal. de l'oreille*, n° 12, déc. 1903).

Milligan. — La rhinologie en 1903 (*Journ. of laryngol.*, n° 1, janv. 1904).

Mink. — Le nez comme voie respiratoire (Carl Marhold-Halle a. S., 1904).

Mügeln. — Traitement pour ainsi dire préventif de la fièvre des foins (*Deuts. med. Wochens.*, n° 4, 21 janv. 1904).

Müller. — Technique de la résection fenestrée de Krieg. (*Archiv f. Ohrenheilk.*, Band XV, Heft 2, janvier 1904).

Myles. — Maladies et traitement des cellules sphénoïdales, avec rapport sur quelques cas, et présentation d'instruments (*Ann. of otol.*, n° 3, sept. 1903).

Onodi. — Anomalie de formation du sinus frontal (*Archiv f. Laryngol.*, Band XV, Heft 2, janv. 1904).

Paunz. — Des maladies du nez, de nature syphilitique (*Gyogyaszat*, 1903, n° 7, *in Monats f. Ohrenheilk.*, n° 11, nov. 1903).

Poli. — Affection de l'oreille moyenne chez les adénoïdiens (*Rev. de especial med.*, n° 109, 5 janv, 1904).

Polyak. — Cas d'inflammation latente et multiple des cavités accessoires du nez (*Archiv. f. Ohrenheilk.*, Band XV, Heft 2, janv. 1904).

Potapov. — La 3e amygdale chez les nourrissons (*Rousski Vratch.*, n° 49, 1903).

Pugnat. — Sur quelques complications des végétations adénoïdes (*Rev. de la Suisse romande*, n° 9, 1903), *in Journ. de méd. et de chir. pratiques*, 25 déc. 1903, n° 24).

Ramonede. — Résection des nerfs maxillaires supérieur et inférieur à leur sortie du crâne (*Gaz. méd. de Paris*, n° 2, janv. 1904).

Reinhard. — Existence simultanée de corps étrangers dn nez, dans les végétations adénoïdes (*Archiv f. Ohrenheilk.*, Band LV, Hefte 1 et 2, nov. 1903).

Rethi. — Cure radicale de l'empyème des fosses nasales (*Wiener med. Wochens*, 1903' n° 12).

Richter. — Epistaxis vicariantes; convulsions hystéro-épileptiques (*Monats. f. Ohrenheilk.*, n° 11, nov. 1903).

Roe (John). — De la suppression des obstructions et des adhérences cicatricielles du nez par la méthode plastique (*The Laryngoscope*, vol. XIII, déc. 1903).

Roques. — Du traitement de l'ozène par le collargol (*Archiv. internat. de laryngol.*, n° 1, janv.-février 1904).

Rosenberg. — Quelles maladies du nez peut-on reconnaître sans méthode technique de recherches? (*Berlin. Klin.*, Hefte 175 *in Forts. der Med.*, n° 1, 1er janvier 1904).

Rosenberg. — Urticaire consécutif à des applications nasales d'adrénaline (*Berlin. klin. Wochens.*, n° 41, 1903, *in Centralb. f. d. ges. Therapie*, Heft 1, janv. 1904).

Ross. — Kyste mucoïde du cornet moyen gauche (*Canada med. Record.*, février 1903).

Ruault. — Considérations sur la nature, l'étiologie et le traitement des polypes muqueux des fosses nasales (*Rev. hebdom. de laryngol.*, n° 48, 28 nov. 1903).

Rugani. — Contribution expérimentale à l'anatomie pathologique de la sténose nasale (*Archiv. ital. di otol.*, n° 2, 3 janv. 1904).

Scheppegrell. — Influence de l'hypertrophie de l'amygdale pharyngée sur l'état général (*New-Orleans med. and surg. Journ.*, n° 6, déc. 1903).

Schmiegelow. — Rapports entre les maladies du nez et des yeux (*Archiv f. Ohrenheilk.*, Band XV, Heft 2, janv. 1904).

Schmiegelow. — Une curiosité rhinologique (*Archiv f. Laryngol.*, Band XV, Heft 2, janv. 1904).

Semon. — Impression sur l'efficacité de l'antitoxine du professeur Dunbar, pour la fièvre des foins (*Ann. of otol.*, n° 3, sept. 1903).

Stella. — La rhinite diphtéritique expérimentale (*Presse oto-laryngol. belge*, n° 11, nov. 1903).

Smith (Harmon). — Les injections sous-cutanées de paraffine pour la correction des déformations extérieures. Dangers et technique opératoire (*Ann. of. otol*, n° 3, sept. 1903).

Streit. — Rapport sur la clinique et la policlinique du professeur Gerber, de Kœnigsberg en 1902. Remarques concernant le naso-pharynx, le pharynx buccal et le larynx (*Zeits. f. Ohrenheilk.*, Band XLV, Heft 4, déc. 1903).

Suarez de Mendoza. — Pulvérisateur aseptique et pulvérisations exactement dosables (*Archiv de méd. et chir. spéciales*, n° 1, janv. 1904).

Tchlenor. — Un cas de coexistence simultanée probable de gomme syphilitique et tuberculeuse du nez (*Rousski Vratch.*, n° 47, 1903, p. 1683).

Thigpen. — Empyème du sinus frontal (*Journ. of the Amer med. Assoc.*, n° 21, 21 nov. 1903).

Urbantschitsch. — Un spéculum nasal (*Monats. f. Ohrenheilk.*, n° 12, déc. 1903).

Vacher. — Note sur l'élargissement de l'échancrure nasale pour aborder le sinus sphénoïdal (*Rev. hebdom. de laryngol.*, n° 1, 9 janv. 1904).

Weichhardt. — Études sur un sérum de la fièvre des foins et de l'éclampsie (*Wiener klin. therap. Wochens.*, n° 51, 20 déc. 1903).

Zarniko. — Les maladies du nez et du naso-pharynx, pour servir de guide aux médecins et étudiants (Berlin, S. Karger, 1903).

Zarniko. — Résection fenestrée pour une déviation de la cloison (*Archiv f. Laryngol.*, Band XV, Heft 2, janv. 1904).

Zwaardemaker. — De l'odorimétrie (*Archiv f. Ana. u. Physiol.*, Heft 2, S. 42, 1903, *in Internat. Centralbl. f. Laryngol*, n° 1, janv. 1904).

Zwaardemaker. — Olfactométrie de précision (*Archiv f. Laryngol.*, Band XV, Heft 2, janv. 1904).

Larynx et Trachée.

Adenot et **Cadet.** — Sur un symptôme exceptionnel et non encore signalé des fistules œsophago-trachéales (*Lyon méd.*, n° 52, 27 déc. 1903).

Ahrent. — Cas de dyspnée inspiratoire réflexe (*Archiv f. Laryngol.*, Band XV, Heft 2, janv. 1904).

Brat. — Cas de guérison d'une fracture du larynx (Niederland-Gesells. f. Hals Nasen, 9 et 10 mai 1903, *in Monats., f. Ohrenheilk.*, n° 12, déc. 1903).

Briggs. — Les premiers symptômes de la laryngite tuberculeuse, leur fréquence et leur traitement (*Journ. of the Amer. med. Assoc.*, n° 25, 19 dec. 1903).

Burchardt. — Remarques sur la contusion du larynx (*Archiv f. Ohrenheilk.*, Band XV, Heft 2, janv. 1904).

Bukofzer. — Hygiène de l'appareil vocal dans ses rapports avec l'ancienne et la nouvelle méthode de chant (*Archiv f. Laryngol.*, Band XV, Heft 2, janv. 1904).

Caboche et **Paisseau.** — Sarcome secondaire métastatique de la zone sous-glottique du larynx (*Ann. des mal. de l'oreille*, n° 12, déc. 1903).

Castelain. — Statistique portant sur 100 cas de tubages pour croup dans la clientèle privée (suite et fin) (*Echo méd. du Nord*, n° 48, 29 nov. 1903).

Castex. — Laryngotomies et laryngectomies (technique opératoire) (*Bull. de laryngol.*, n° 4, 30 déc. 1903).

Castex. — Polypes du larynx (*Bull. de laryngol*, n° 4, 30 déc. 1903).

Chiari. — Pince pour l'extirpation d'excroissances dures du larynx (*Archiv f. Laryngol.*, Band XV, Heft 2, janv. 1904).

Choronshitzky. — Dégénérescence particulière d'un papillome du larynx (*Archiv f. Laryngol.*, Band XV, Heft 2, janv. 1904).

Collinet. — Rétrécissement ancien du larynx (*Bull. de laryngol.*, n° 4, 30 déc. 1903).

Compte rendu de l'Association britannique de laryngologie, rhinologie et otologie, séance du 30 janv. (*Rev. hebdom. de laryngol.*, n° 3, 16 janv. 1904).

Decoly et **Romma.** — Le bégaiement; symptomatologie (*La Policlinique*, n° 2, 15 janv. 1904).

Dorendorf et **Schultz.** — De la direction centripète du nerf récurrent (*Archiv f. Laryngol.*, Band XV, Heft 2, janv. 1904).

Egidi. — Laryngopathies secondaires consécutives à une maladie infectieuse aiguë (*Bollet. delle mal. dell' orecchio*, n° 12, déc. 1903).

Fein. — Le diaphragme du larynx chez les nouveau-nés (Coblentz, 1904; Berlin).

Garel. — Cancer du larynx chez une jeune fille de dix-huit ans (*Ann. des mal. de l'oreille et du larynx*, n° 11, nov. 1903).

Gradenigo. — VII° Congrès de la Société ital. de laryngologie, otologie et rhinologie tenu à Rome les 29, 30 et 31 octobre 1903 (*Archiv. ital. di otol.*, n° 2, 3 janv. 1904).

Guisez. — De l'œsophagoscopie et de la trachéoscopie directes. En particulier de l'extraction des corps étrangers des bronches par les voies naturelles (*Presse méd.*, n° 103, 26 déc. 1903).

Henrici. — Efficacité de la trachéotomie dans la tuberculose du larynx, surtout chez les enfants et les nourrissons (*Archiv f. Ohrenheilk.*, Band XV, Heft 2, janv. 1904).

Koucherski. — Affection septique du larynx; érysipèle du larynx (*Prakticheski Vratch*, II, 1903, 583-585).

Labougle. — Mutisme hystérique par aphonie. Phénomènes associés d'astasie-abasie (*Gaz. hebdom. des sciences méd. de Bordeaux*, n° 50, 13 déc. 1903).

Lauffs. — Fermeture de la glotte sur le cadavre et sa signification (Thèse, Bonn, 1903).

Lermoyez et **Guisez.** — Histoire d'un clou et d'un noyau de pruneau enclavés dans les bronches (*Presse méd.*, n° 102, 23 déc. 1903).

Lloret. — Extirpation totale du larynx pratiquée à Valence (*La Clinica moderna*, oct. 1903, in *Archiv. lat. de rinol.*, n° 126, nov.-déc. 1903).

Macintyre. — La laryngologie en 1903 (*Jour. of laryngol.*, n° 1, janv. 1904).

Menzel. — Diagnostic du lymphangiome du larynx (*Archiv f. Laryngol.*, Band XV, Heft 2, janv. 1904).

Metzlar. — Sténose trachéale syphilitique (*Nederl. Tifdschr. v. Geneesk.*, III, 1903, in *Internat. Centralbl. f. Laryngol.*, n° 12, déc. 1903).

Michelland. — Spasme de la glotte chez des enfants et auto-intoxication (Thèse de Lille, 1903).

Neter. — De la pathogénie et du traitement des spasmes du larynx dans le tétanos et l'éclampsie (*Wiener klin. therap. Wochens.*, n° 3 17 janv. 1904).

Pienazek. — Cas spéciaux d'aspiration de corps étrangers; remarque sur leur extraction des voies respiratoires profondes (*Monats. f. Ohrenheilk.*, n° 12, déc. 1903).

Pierre. — Les polypes de l'œsophage ou du pharynx laryngé (*Archiv. internat. de laryngol.*, n° 1, janv.-fév. 1904).

Remouchamps. — La crépitation laryngée, signe de tuberculose pulmonaire (*Semaine méd.*, n° 48, 2 déc. 1903).

Schiffers. — Larynx d'enfant (*Ann. des mal. de l'oreille,* n° 12, déc. 1903).

Schoeller. — Sur un cas de deux laryngites croupales dans l'espace de cinq semaines (*Jahrbuch. f. Kinderheilk.*, Band LVIII, Heft 1, 1903, *in Internat. Centralbl. f. Laryngol.*, n° 1, janv. 1904).

Schüller. — Paralysie du larynx (*Wiener klin. Wochens.*, n° 38, 1903, *in Centralbl., f. inn. Med.*, n° 2, janv. 1904).

Semon. — Thyrotomie et laryngectomie dans le cancer du larynx (*Ann. des mal. de l'oreille,* n° 12, déc. 1903).

Sinnhuber. — Clinique et expériences sur les mouvements anormaux des cordes vocales dans les paralysies bilatérales (*Deuts. Archiv f. klin. med.*, Band LXXIX, Hefte 1 et 2, *in Deuts. med. Wochens.*, n° 4, 21 janv. 1904).

Sorgo. — Traitement de la tuberculose du larynx par les rayons de soleil réfléchis (*Wiener klin. Wochens.*, n° 1, janv. 1904, *in Münch. med. Wochens.*, n° 3, janv. 1904).

Steihnardt. — Diagnostic de la sténose diphtérique du larynx (*Wiener klin. Rundsc.*, n° 38, 1902, *in Internat. Centralbl. f. Laryngol.*, n° 1, janv. 1904).

Travaux de la Société de laryngologie de Berlin, Band XIII (Berlin, L. Schumacher, 1903).

Vedova (Della). — Une nouvelle intervention pour l'hygiène des voies respiratoires et de l'organisme des ouvriers employés à l'industrie textile (*Archiv. ital. di otol.*, vol. XIV, 1903).

Veillard. — Laryngite aiguë ulcéreuse, présence dans l'exsudat du bacille fusiforme de Vincent (*Archiv. internat. de laryngol.*, n° 1, janv.-fév. 1904).

Waddington. — Progrès de la laryngologie (*Med. Age*, n° 22, 25 nov. 1903).

Zimmermann. — Mauvais résultats de l'emploi du diapason sur la fonction de l'organe de transmission du son (*Zeits. f. Ohrenheilk.*, Band XLV, Heft 4, déc. 1903).

Zünd-Burguet. — Étude physiologique et pratique sur les troubles externes et mécaniques de la parole (*Archiv. internat. de laryngol.*, n° 1, janv.-fév. 1904).

Oreilles.

Alexander. — Établissement d'une fistule cervicale cutanée dans le cas de pyohémie otogène (*Archiv. internat. de laryngol.*, n° 1, janv.-fév. 1904).

Alt. — Maladies du nerf acoustique consécutives à l'abus d'alcool et de nicotine (*Wiener med. Wochens.*, n° 5, 1903, *in Forts. der Med.*, n° 1, janv. 1904).

Bar. — Otite externe hémorragique (*Rev. hebdom. de laryngol.*, n° 4, 23 janv. 1904).

Barajas. — Conception clinique et anatomo-pathologique du cholestéatome de l'oreille (XIVe Congrès internat. de méd., *in Archiv. lat. de rinol.*, n° 126, nov.-déc. 1903).

Baratoux. — Traitement de l'otite moyenne aiguë (*La Pratique med.*, n° 11, nov. 1903).

Barck. — Relation de mes premiers cent cas d'opération mastoïdienne (*The Laryngoscope*, vol. XIII, n° 11, nov. 1903).

Barth. — Manifestations de l'hystérie traumatique sur l'organe de l'ouïe (*Archiv. of otol.*, n° 6, déc. 1903).

Bloch. — La narcose scopolaminique en oto-chirurgie (*Presse otolaryngol. belge*, n° 12, déc. 1903).

Botella. — Clinique des maladies des oreilles, du nez et du larynx à l'hôpital de Madrid (*Bolet. de laringol.*, n° 18, nov.-déc. 1903).

Botey. — Trois cas de trépanation du labyrinthe (*Ann. des mal. de l'oreille*, n° 12, déc. 1903).

Botey (Ricardo). — Un cas de trépanation du labyrinthe avec opération de Chabut, pour suppuration et nécrose sans syndrome labyrinthique. Mort (*Archiv. lat. de rinol.*, n° 126, nov.-déc. 1903).

Braislin. — Tératome de l'oreille (*Brooklyn med. Journ.*, juillet 1903).

Braunstein. — Téléphone et audition (*Archiv. internat. de laryngol.*, n° 1, janv.-fév. 1904).

Braunstein. — Rapport sur les travaux de la section d'otologie du XIVe Congrès international de médecine de Madrid, en avril 1903 (*Archiv f. Ohrenheilk.*, Band LX, Hefte 1 et 2, nov. 1903).

Broca. — La mastoïdite aiguë des nourrissons (*Bull. méd.*, n° 3, janv. 1904).

Bruch. — Mastoïdite d'origine scolaire (*Bull. méd.*, n° 4, janv. 1904).

Castaneda. — Cellulite du groupe supéro-antérieur du temporal (XIVe Congrès internat. de méd., *in Archiv. lat. rinol.*, n° 126, nov.- déc. 1903).

Castex. — Surdi-mutité par ostéomyélite (*Bull. de laryngol.*, n° 4, 30 déc. 1903).

Castex. — L'oreille et les accidents de travail (*Ann. d'hygiène publique et de méd. légale*, t. L, n° 1, 1903).

Chavasse et **Mahu.** — La ponction lombaire dans les complications endocraniennes des otites (*La Pratique méd.*, n° 10, oct. et nov. 1903, n° 11, et *Ann. des mal. de l'oreille*, n° 11, nov. 1903).

Cobb. — Jusqu'où le spécialiste en oto-rhinologie pourra-t-il aller dans le traitement de ses malades (*Journ. of the Amer. med. Assoc.*, 19 déc. 1903).

Compaired. — Les injections de paraffine en oto-rhino-laryngologie (*El Siglo méd.*, n° 2612, 3 janv. 1904).

Compte rendu de la Société allemande d'otologie, séances des 29 et 30 mai 1903 (*Rev. hebdom. de laryngol.*, n° 2, 9 janv. 1904).

Compte rendu de la Société autrichienne d'otologie, séance des 23 et 25 mai 1903 (*Rev. hebdom. de laryngol.*, n° 1, 2 janv. 1904).

Compte rendu de la société otologique du Royaume-Uni, séance du 2 mars 1903 (*Rev. hebdom. de laryngol.*, n° 51, 10 déc. 1903).

Compte rendu de la Société française d'otologie et de laryngologie, séance du 20 oct. (*Rev. hebdom. de laryngol.*, n° 48, 28 nov. 1903).

Cruig. — Relation de cinq cas de mastoïdite (*Yale med. Journ.*, mai 1903).

Delobel. — Iconographie topographique de l'oreille chez le nouveau-né (*Archiv. internat. de laryngol.*, n° 1, janv.-fév. 1904).

Dench (Ed. Br.). — Un cas d'otite moyenne aiguë avec thrombose sinusienne. Mastoïdectomie; exci-ion de la jugulaire interne; méningite séreu-e; craniotomie exploratrice. Mort, autopsie (*Ann. of otol., etc.*, vol. XII, nº 3, 1903).

Depangher. — Instrument appliqué à l'extirpation des végétations adénoïdes (*Wiener klin. Rundschau*, nº 47, *in Wiener med. Wochens.*, 1903, nº 12).

Double (Le). — Deux points d'anatomo-pathologie du conduit auditif osseux (*Presse oto-laryngol. belge*, nº 11, nov. 1903).

Drehbusch. — Méthode d'examen des durs d'oreille et des sourds (Berlin, Dierig et Siemens, 1903).

Ellet. — Bactériologie de l'oreille moyenne (*Journ. of Eye, Ear and Throat disease*, juill.-août 1903).

Faulder White. — Traitement de l'otorrhée chronique (*Practitioner*, nº 6, déc. 1903).

Ferreri (Gherardo). — Rapports du sympathique avec certaines lésions auriculaires (*Archiv. internat. de laryngol.*, nº 1, janv.-fév. 1904).

Gerber. — Nécrose du labyrinthe (*Archiv f. Ohrenheilk.*, Band LX, Hefte 1 et 2, nov. 1903).

Geronzi. — Sur la substitution d'un tampon de gaze au protecteur de Stacke dans l'ouverture méthodique des cavités de l'oreille moyenne (*Archiv. ital. di otol.*, nº 2, 3 janv. 1904).

Gomperz. — Nouveaux tympans artificiels (Wien, Moritz Perles, édit. 1902).

Gradenigo. — Pathologie et thérapeutique des maladies de l'oreille et des premières voies aériennes (*Archiv. ital. di laryngol.*, nº 1, janv. 1904).

Gradle. — De l'efficacité du traitement de l'otite purulente aiguë par un drainage antiseptique (*Journ. of the Amer. med. Assoc.*, nº 1, janv. 1904).

Grant et **Chichele Nourse.** — L'otologie en 1903 (*Journ. of laryngol.*, nº 1, janv. 1904).

Grunert. — Des résultats acquis pendant ces dix dernières années dans le domaine des maladies de l'oreille moyenne (*Archiv f. Ohrenheilk.*, Band LX, Hefte 3 et 4, janv. 1904).

Grunert. — Résultat des recherches pathologiques et anatomiques sur les maladies de l'oreille moyenne dans le dernier siècle et applications thérapeutiques (*Archiv f. Ohrenheilk.*, Band LX, Hefte 1 et 2, nov. 1903).

Guye. — Paracentèse du tympan (Niederland. Gesell. f. Hals Nasen., 9 et 10 mai 1903, *in Monats. f. Ohrenheilk.*, nº 12, déc. 1903).

Habermann. — Pathologie de l'otite scléreuse (*Archiv f. Ohrenheilk.*, Band LX, Hefte 1 et 2, nov. 1903).

Hammerschlag. — Surdi-mutité héréditaire (*Zeits. f. Ohrenheilk.*, Band XLV, Heft 4, déc. 1903).

Hammond. — Quelques expériences récentes sur les suppurations chroniques de l'oreille (*Journ. of the Amer. med. Assoc.*, nº 1, janv. 1904).

Hankius (Sydney). — Note sur un cas d'abcès cérébelleux d'origine ique (*Austral. med. Journ.*, 20 juin 1903).

Hartmann. — Clinique sur les tumeurs du nerf acoustique (*Zeits. f. ilk.*, 1902, *in Archiv f. Ohrenheilk.*, Band LX, Hefte 1 et 2, nov. 1903).

Haug. — Brûlure du conduit auditif et du tympan par des injections ides trop fortes (*Arztl. Sachoerst. Zeit.*, 20, 1903, *in Deuts. med. Zeits.*, 5, janv. 1904).

Hovseyer. — Nouveau procédé de diagnostic de la surdi-mutité simulée (*Rousski Vratch*, n° 49, 1903).

Heiman fils. — Note relative aux tympans artificiels (*Presse otolaryngol. belge*, n° 11, nov. 1903).

Heine. — Traitement opératoire de la thrombose du sinus transversal d'origine otique (*Archiv f. klin. Chir.*, Band LXX, Heft 3, *in Archiv f. Ohrenheilk.*, Band LX, Hefte 3 et 4, janv. 1904).

Heine. — Opérations de l'oreille. Les opérations de l'oreille moyenne et leurs complications intra-craniennes (Berlin, S. Karger, 1903 et 1904).

Heine. — Traitement de l'otite moyenne aiguë (*Deuts. med. Wochens.*, n° 48, 26 nov. 1903).

Held. — Observations sur la structure du labyrinthe des vertébrés. Étude de l'organe de Corti et des autres parties du labyrinthe chez les mammifères (Leipzig, B. G. Teubner, 1902).

Hinsberg. — Des irritations du labyrinthe (Wiesbaden, J. Bergmann, 1901).

Hölscher. — Quatre cas de mort consécutive à des otorrhées (*Zeits. f. Ohrenheilk.*, Band XLV, Heft 4, déc. 1903).

Irvin (**Frank**). — L'examen fonctionnel des oreilles (*Post Graduate*, mai 1903).

Jacques. — Deux cas d'abcès cérébelleux otique (*Rev. hebdom. de laryngol.*, n° 49, 5 déc. 1903).

Jurgens. — Trois cas de lésion de l'oreille par l'action de l'acide acétique (*Monats. f. Ohrenheilk.*, n° 12, déc. 1903).

Karth. — La surdi-mutité au XIXe siècle dans les principaux états de l'Europe. Coup d'œil sur son développement (Breslau, W. G. Korn, 1902).

Keipper. — De l'état actuel du traitement des mastoïdites (*The Laryngoscope*, vol. XIII, n° 12, déc. 1903).

King. — Abcès périsinusien du sinus latéral avec métastases dans le foie et l'articulation sterno-claviculaire (*Journ. of the Amer. med. Assoc.*, n° 1, janv. 1904).

Kobrak. — Pathologie de la pyohémie otogène (*Archiv f. Ohrenheilk.*, Band LX, Hefte 1 et 2, nov. 1903).

Körner. — Herpès du pavillon de l'oreille avec paralysie du nerf acoustique et du nerf facial (*Münch. med. Wochens.*, n° 1, 5 janv. 1904).

Kosteljanetz. — Des rapports entre les maladies des oreilles et les affections du nez et du naso-pharynx (*Prakticheski Vratch*, n° 33, 1903).

Kretschmann. — Signification des douleurs d'oreilles (*Sammlung Zwang. Abhand. aus dem Gebiete der Nasen-Ohren-Mund und Halskrankheiten*, Band VII, Heft 4, Halle, G. Marhold, 1904, *in Archiv f. Ohrenheilk.*, Band LX, Hefte 1 et 2, nov. 1903).

Kroiss. — Méthode pour l'éducation de l'oreille (Wiesbaden, J. F. Bergmann, 1903).

Kühling et **Brohmer.** — Résultats obtenus jusqu'à présent par les essais d'exercice de l'ouïe (Wiesbaden, J. F. Bergmann, 1903).

Lannois. — Otites varicelleuses (*Rev. hebdom. de laryngol.*, n° 4, 23 janv. 1904).

Lannois et **Corneloup.** — Abcès sous-dure-mérien aigu ouvert spontanément au niveau de l'occipital (*Rev. hebdom. de laryngol.*, n° 51, 10 déc. 1903).

Laubi. — Méthode et résultats de l'examen des oreilles de 22,894 écoliers des écoles primaires de Zurich (*Corresp. bl. f. Schweizer Aerzte*, n° 13, 1903, *in Monats. f. Ohrenheilk.*, n° 11, nov. 1903).

Leonard. — Tuberculose de l'oreille moyenne (*The med. News*, juillet 1903).

Lodge. — Un cas de thrombose du sinus caverneux (*Ann. of otol., etc.*, vol. XII, n° 3, sept. 1903).

Loopuyt. — Opération heureuse d'un abcès du cervelet d'origine otique (Niederland. Gesell. f. Ha's Nasen., 9 et 10, mai 1903, *in Monats. f. Ohrenheilk.*, n° 12, déc. 1903).

Luc. — Des abcès extra-duraux périsinusiens d'origine otique, l'un accompagné de thrombose fibrineuse non septique du sinus latéral; guérison; l'autre compliqué d'abcès latent de la presque totalité du lobe sphéno-temporal; mort; réflexions (*Rev. hebdom. de laryngol.*, n° 50, déc. 1903).

Lucae. — Rapport entre l'audition du son et de la parole (Soc. allem. d'otol., Congrès à Wiesbaden en mai 1903, *in Archiv f. Ohrenheilk.*, Band LX, Hefte 3 et 4, janv. 1904).

Lumineau. — De la ponction lombaire dans le traitement des troubles auditifs (*Médecine orientale*, n° 2, 25 janv. 1904).

Maas. — De la surdi-mutité (*Wurz. f. Abhandl. a. d. Gesamgebiete der prakt. Med.*, Band III, Heft 11, *in Centralbl. f. innere Med.*, n° 1, 9 janv. 1904).

Mancioli. — Le tabac. Lésions de l'oreille, du nez et de la gorge chez les ouvriers de la manufacture de Rome (*Bollett. delle malatt. dell' orecchio*, n° 1, janv. 1904).

Marage. — Mesure et développement de l'audition chez les sourds (*Archiv. internat. de laryngol.*, n° 1; janv.-fév. 1904).

Mathewson. — Surdité avec raucité extrême de la voix dues à la pression d'un corps étranger dans le conduit auditif externe (*Canada med. Record*, mars 1903).

Mather. — Otorrhée (*Cincinn. Lancet clin.*, juin 1903).

Miller. — Quelques remarques sur l'importance de l'otorrhée (*Virginia med. Semi-Monthly*, n° 17, 11 déc. 1903).

Molinié. — Labyrinthite suppurée et abcès cérébelleux (*Rev. hebdom. de laryngol.*, n° 1, 2 janv. 1904).

Mongardi. — L'électrothérapie dans l'otite scléreuse (*Archiv. ital. di otol.*, n° 2, 3 janv. 1904).

Moure. — Contribution à l'étude de la chirurgie du labyrinthe (*Gaz. hebdom. de Bordeaux*, n° 51, 20 déc. 1903).

Mouret. — Des cavités pneumatiques annexées à l'oreille; cellules pétreuses (*Rev. hebdom. de laryngol.*, n° 4, 23 janv. 1904).

Müller. — Pansement sec des otites moyennes aiguës suppurées (*Deuts. Militärärztl. Zeits.*, n° 9, 1903, *in Archiv f. Ohrenheilk.*, Band LX, Hefte 1 et 2, nov. 1903).

Nagel et **Samoyloff.** — Quelques recherches sur l'action des vibrations sonores sur l'oreille moyenne (*Archiv f. Physiol.*, 1898, S. 505, *in Archiv. f. Ohrenheilk.*, Band LX, Hefte 1 et 2, nov. 1903).

Nuvoli. — Fonction acoustique des canaux semi-circulaires (*Archiv. ital. di otol.*, n° 2, 3 janv. 1904).

Onodi. — Étude sur la constitution du pavillon de l'oreille (*Archiv Ohrenheilk.*, Band XV, Heft 2, janv. 1904).

Onodi. — Rapport de la pyramide du rocher avec le nerf optique (*Archiv f. Ohrenheilk.*, Band XV, Heft 2, janv. 1904).

Orgebin. — Contribution à l'étude des traumatismes auriculaires par balles de révolver (Thèse de Bordeaux, 1903).

Panse. — Technique du curetage du golfe de la jugulaire (*Archiv f. Ohrenheilk.*, Band LX, Hefte 1 et 2, nov. 1903).

Politzer. — Sur les lésions anatomiques du processus adhésif dans l'oreille moyenne et son diagnostic (*Rev. de especial med.*, n° 110, janv. 1904).

Politzer. — Danger de la fermeture prématurée d'une plaie consécutive à l'ouverture opératoire de la mastoïde (*Wiener med. Wochens.*, 30 nov. 1903, *in Archiv f. Ohrenheilk.*, Band LX, Hefte 1 et 2, nov. 1903).

Porfidia. — Nouvelles recherches histologiques et expérimentales sur l'organe de Jacobson chez les mammifères (*Bollett. delle malatt. dell' orecchio*, n° 1, janv. 1904).

Randall (Al.). — Thrombose septique du sinus due à une infection de l'oreille (*Amer. Med.*, juill. 1903).

Rapports de la Société hongroise des médecins des oreilles et du larynx, 1903, n°s 3 et 4 (Hugo Zwillinger, Budapest, VI, Andrassif-ut, 18).

Reick. — Le pronostic des suppurations chroniques de l'oreille (*Md med. Journ.*, avril 1903).

Rohrer. — Cyanose et gangrène de l'oreille externe (*Archiv. of otol.*, n° 6, déc. 1903).

Rozier. — Labyrinthite grippale (*Ann. des mal. de l'oreille*, n° 12, déc. 1903).

Scheibe. — Sur la cause et le moyen de prévenir la nécrose de l'os au cours de l'otite purulente chronique (*Archiv. of otol.*, n° 6, déc. 1903).

Schulze. — Recherches sur la carie des osselets de l'oreille (*Archiv f. Ohrenheilk.*, Band LX, Hefte 3 et 4, janv. 1904).

Segura. — Oblitération artificielle de la trompe d'Eustache pour éviter les infections de la caisse d'origine naso-pharyngienne (*Archiv. lat. de rinol.*, n° 126, nov.-déc. 1903, et *Bolet. de laringol.*, n° 18, nov.-déc. 1903).

Shambaugh. — Distribution des vaisseaux sanguins dans le labyrinthe (*Journ. of the Amer. med. Assoc.*, n° 2, 9 janv. 1904).

Snow. — De la valeur réelle du drainage et de la glace dès le début des mastoïdites (*Journ. of the Amer. med. Assoc.*, n° 1, janv. 1904).

Stefanowski. — Deux cas d'atrésie complète du conduit auditif externe guéris par opération (*Voenno med. Journ.*, n° 6, 1903).

Suckstorff. — Sur la pathologie et le traitement de l'otite purulente chronique (*Archiv. of otol.*, n° 6, déc. 1903).

Sugar. — Prurit de l'oreille externe (*Wiener klin. Rundschau*, 1902, n° 50, *in Archiv f. Ohrenheilk.*, Band LX, Hefte 3 et 4, janv. 1904).

Sydenham. — Épilepsie simulant une mastoïdite et un abcès du cerveau (British med. Assoc., *in Birminghan med. Rev.*, janv. 1904).

Takabatake. — Septicémie et phlébite du sinus d'origine otique (*Zeits. f. Ohrenheilk.*, Band XLV, Heft 4, déc. 1903).

Tatsusaburo Sarai. — Périchondrite pyocianique du pavillon de l'oreille après opération (*Zeits. f. Ohrenheilk.*, Band XLV, Heft 4, déc. 1903).

Treitel. — Otorrhées et assurances sur la vie (*Deuts. med. Zeit.*, n° 102, 21 déc. 1903).

Treitel. — Un cas d'urémie accompagné de surdité (*Monats. f. Ohrenheilk.*, nº 11, nov. 1903).

Urbantschitsch. — 1º Lésion de la corde du tympan à la suite d'un tubage de l'oreille moyenne; 2º Emphysème du tympan; 3º Myringite chronique avec fissure du tympan (*Wiener klin. Wochens.*, nº 45, 1903, *in Archiv. f. Ohrenheilk.*, Band LX, Hefte 3 et 4, janv. 1904).

Urbantschitsch. — Le thigénol dans les maladies de l'oreille (*Monats. f. Ohrenheilk.*, nº 11, nov. 1903).

Vacher. — Une installation électrique pour oto-rhino-laryngologie (*Ann. des mal. de l'oreille*, nº 12, déc. 1903).

Vali. — De la valeur des exercices de l'ouïe chez les sourds-muets (*Monats. f. Ohrenheilk.*, nº 11, nov. 1903).

Wingrave (Wyatt). — Examen microscopique de l'écoulement portant sur cent cas de suppuration de l'oreille, avec analyse des résultats visant spécialement la présence de tubercules et de bacilles acido-résistants (*Ann. of otol.*, nº 3, sept. 1903).

Worth. — Otite moyenne aiguë. De la nécessité d'un diagnostic et d'un traitement dès le début (*Journ. of the Amer. med. Assoc.*, nº 1, 2 janv. 1904).

Croup et Diphtérie.

Bitot. — Pseudo-tétanos diphtérique (Bordeaux, Delmas, éd., 1903).

Busch. — Thérapeutique des paralysies post-diphtériques (*Wiener med. Presse*, nº 50, *in Münch. med. Wochens.*, nº 2, janv. 1904).

Curtius. — Inoculation préventive dans la diphtérie (*Zeits. f. Med. Zeamte*, 23, 1903, *in Deuts. med. Zeit.*, nº 5, 18 janv. 1904).

Eeman. — Prophylaxie de la diphtérie : ce qu'elle est, ce qu'elle devrait être (*Presse oto-laryngol. belge*, nº 11, nov. 1903).

Marfan. — Diagnostic et traitement du croup. Symptômes et formes cliniques du croup (*Bull. méd.*, nº 96, 9 déc., et nº 98, 16 déc. 1903).

Marsh. — Un cas de complication de l'antitoxine diphtérique (*Amer. Journ. of the med. sciences*, nº 381, déc. 1903).

Montefusco. — Observations sur 203 cas de croup (*Archiv ital. di laringol.*, nº 1, janv. 1904).

Oberwinter. — Des exanthèmes résultant d'injections de sérum antidiphtérique (*Deuts. med. Wochens.*, nºs 51 et 52, déc. 1903).

Patterson. — La diphtérie et son traitement (*New Orleans med. and surg. Journ.*, nº 6, déc. 1903.

Schabad. — Diphtérie et bacille diphtérique dans la scarlatine (*Archiv. f. Kinderheilk.*, Band XXXIV, Hefte 3 et 4, 1902, *in Internat. Centralbl. f. Laryngol.*, nº 12, déc. 1903).

Voinier. — La diphtérie et le bacille de la diphtérie dans la fièvre scarlatine (*Prakt. Vratch*, 1903).

Varia.

Dubar. — Traitement du goitre simple par les injections intra-glandulaires d'huile iodée (*Progrès méd.*, nº 4, 23 janv. 1904).

Fischer. — Corps étrangers dans un œsophage normal, et leur enlèvement (Thèse de Marburg, d'avril à novembre 1903).

Foucher. — Les injections interstitielles de paraffine pour la correction de certaines difformités (*Union méd. du Canada*, n° 12, déc. 1903).

Gomperz. — Nouveaux tympans artificiels (Wien, Moritz Perles, édit., 1902).

Haike. — A la mémoire de Ferdinand Trautmann (*Archiv f. Ohrenheilk*, Band LX, Hefte 3 et 4, janv. 1904).

Hartmann. — Sur quelques faits d'œsophagoscopie (*Archiv. internat. de laryngol.*, n° 1, janv.-févr. 1904).

Leclerc. — Tumeur maligne de la glande parotide (*Lyon méd.*, n° 49, 6 déc. 1903, et n° 50, 13 déc. 1903).

Lépine. — Sérum antithyroïdien (*Lyon méd.*, n° 48, 29 nov. 1903).

Lewinson. — De la dilatation de l'œsophage (*Berlin. klin. Wochens.*, 1902, n°s 46, 47, *in Forts. der Med.*, Band XXI, 1903).

Mancioli. — Le goitre à Monte-Celio (province de Rome). Contribution à l'étude de l'étiologie du goitre (*Archiv ital. di otol.*, n° 2, 3 janv. 1904).

Meignen (Le). — Physiologie de l'appareil thyroïdien (*Gaz. méd. de Nantes*, n° 3, 16 janv. 1904).

Ourmanoff. — Des fibromes du corps thyroïde (Thèse de Lyon, 1902-1903).

Roth. — Thyroïdite aiguë suppurée (*Amer. Journ. of the med. sciences*, n° 1, janv. 1904).

Sakata. — Des vaisseaux lymphatiques de l'œsophage et de ses glandes lymphatiques (*Grenzgeb. der Med. und. Chir.*, Band XI, Heft 5, *in Internat Centralbl. f. Laryngol.*, n° 12, déc. 1903).

Sarolea. — Perforation de l'œsophage (*Scalpel*, déc. 1903, *in Deuts. med. Zeit.*, n° 97, 3 nov. 1903).

Schiffers. — Kyste branchial (*Ann. des mal. de l'oreille*, n° 12, déc. 1903).

Schilling. — Les maladies de l'œsophage (*Klin. therap. Wochens.*, n° 48, 29 nov. 1903).

Starck. — De la dilatation de l'œsophage (Munich, Seitz et Schauer, 1903).

Strauss. — Diverticule de l'œsophage et sténose hypertrophique du pylore, à la suite d'un empoisonnement par l'acide muriatique (*Berlin. klin. Wochens.*, n° 2, 1904, *in Münch. med. Wochens.*, n° 3, 19 janv. 1904).

Zuppinger. — Diagnostic d'une perforation non traumatique de l'œsophage chez l'enfant (*Jahrbuch f. Kinderheilk.*, Band XVII, 1903, *in Internat. Centralbl. f. Laryngol.*, n° 1, janv. 1904).

Le Gérant : R. Chaigneau.

Bordeaux. — Imprimerie G. Gounouilhou, rue Guirande, 11.

INDEX BIBLIOGRAPHIQUE

DE

La REVUE du Dr E. J. MOURE

2 avril 1904.

Bouche et Pharynx buccal.

Belden. — Moyens d'arrêter les hémorragies de la cavité buccale (*Journ. of the Amer. med. Assoc.*, n° 7, 13 fév. 1904).

Berger. — Fonction des glandes salivaires chez les nouveau-nés (Thèse de Saint-Pétersbourg, 1900).

Berini. — Du phlegmon péri-amygdalien. Importance du pôle supérieur de l'amygdale. Le traitement par la discission (*Rev. de med. y cir.*, n° 12, 25 déc. 1903).

Blair. — Un cas de stomatite membraneuse associée à un érythème exsudatif polymorphe (Med. Soc. of the State of New York, *in Med. Record*, 6 fév. 1904).

Broca. — Valeur de la palatoplastie en un temps (*Rev. franç. de méd.*, n° 8, 22 fév. 1904).

Castro. — Ulcérations de la langue (*El Siglo med.*, 31 janv. 1904).

Chauveau. — Angine phlegmoneuse, angine rhumatismale, gangrène du pharynx, muguet, dans les cliniques de Trousseau (*Archiv. internat. de laryngol.*, n° 2, mars-avril 1904).

Chauveau. — Perforation congénitale des piliers antérieurs (*Archiv. internat. de laryngol.*, n° 2, mars-avril 1904).

Chompret. — Dent incluse prise pour une tumeur syphilitique (Soc. franç. de dermatol., *in Bull. méd.*, n° 13, 17 fév. 1904).

Chompret. — Trois cas de stomatite aphteuse (Soc. franç. de dermatol., *in Bull. méd.*, n° 13, 17 fév. 1904).

Chylarz. — Cas d'hypertrophie de la langue dans l'ostéo-hypertrophie pneumique (*Wiener klin. Rundschau*, 1903, n° 9, *in Monats. f. Ohrenheilk.*, n° 2, fév. 1904).

Cordes. — Pince palatine (*Monats. f. Ohrenheilk.*, n° 2, fév. 1904).

Crouzon. — Paralysie unilatérale du voile du palais chez un tuberculeux (*Rev. franç. de méd. et de chir.*, n° 12, 21 mars 1904).

Danlos. — Ulcérations de la langue (Soc. franç. de dermatol., *in Bull. med.*, n° 13, 17 fév. 1904).

Darier et **Roussy.** — Chancre mou de la lèvre inférieure (Soc. franc. de dermatol., *in Bull. méd.*, n° 13, 17 fév. 1904).

ıvis. — Un cas d'angine de Ludwig (*Amer. Journ. of the med. ces*, n° 2, fév. 1904).

elfosse. — Grenouillette sublinguale commune chez un enfant de ans (*Journ. des sciences méd. de Lille*, n° 9, 27 fév. 1904).

evaux. — Alimentation par la voie nasale dans un cas de glossoatite intense (*Bull. méd.*, n° 18, 5 mars 1904).

Guilbaud. — Un cas d'angine de Ludwig (Soc. méd. des hôpit., 11 fév. 1904, *in Gaz. méd. de Nantes*, n° 12, 19 mars 1904).

Hammar. — Évolution des deux premières fentes branchiales chez l'homme; embryologie et morphologie des amygdales palatines (*Anat. Anzeiger*, Band XXIII, n° 9-10; *in Internat. Centralbl. f. Laryngol.*, n° 2, fév. 1904).

Hussenet. — Accidents transitoires d'aphasie motrice, consécutifs à l'évolution de la dent de sagesse (*Union méd. du Nord-Est*, n° 4, fév. 1904).

Johnston (Richard). — Lymphome du pharynx (*Journ. of Eye, Ear and Throat Diseases*, sept.-oct., 1903).

Jordan. — Traitement abortif de l'amygdalite (*Orvosi Hetilap.*, 1903, *in Monats. f. Ohrenheilk.*, n° 1, janv. 1904).

Köster. — Travail sur la paralysie faciale, la physiologie du goût, la salivation, les larmes (*Deuts. Archiv f. klin. Med.*, Band LXXII, *in Internat. Centralbl. f. Laryngol.*, n° 3, mars 1904).

Lemere (Henri). — Opérations sur les amygdales. Technique et indications (*Western. med. Rev.*, 16 nov. 1903).

Marshall. — Constitution des glandes salivaires et du pancréas (*Archiv f. Anat.*, Heft 2 à 4, 1903, *in Internat. Centralbl. f. Laryngol.*, n° 3, mars 1904).

Montalbetti. — Note sur l'emploi de l'ouranine (*La Parole*, n° 4, oct. 1903).

Nicolaus. — Cas de macroglossie (*Weiner med. Presse*, 1903, n° 7, *in Monats. f. Ohrenheilk.*, n° 2, fév. 1904).

Pallasse. — Plaie du pharynx (Soc. des sciences méd., *in Lyon méd.*, n° 12, 20 mars 1904).

Pertat. — Hygiène de la bouche chez les enfants (*Guide méd.*, n° 1, 15 mars 1904).

Poirier. — Le traitement du cancer de la langue (Soc. de chir., 9 mars 1904, *in Semaine méd.*, n° 11, 16 mars 1904).

Poncet. — Trismus ou constriction actynomycosique des mâchoires (*Gaz. des hôpit.*, n° 25, mars 1904).

Reimann. — Recherches sur les amygdales palatines (Thèse de Greifswald, janv. 1904).

Rethi. — Les nerfs sécréteurs du voile du palais (*Wiener med. Presse*, n° 3, 1904, *in Münch. med. Wochens.*, n° 7, 16 fév. 1904).

Ricard. — Traitement du cancer de la langue (Soc. de chir., 16 mars 1904, *in Semaine méd.*, n° 12, 23 mars 1904).

Rodier et **Capdepont.** — Le mal perforant buccal devant la Société de stomatologie (*Rev. franç. de méd.*, n° 8, 22 fév. 1904).

Scripture. — Quelques perfectionnements apportés à la construction des palais artificiels (*La Parole*, n° 4, oct. 1903).

Smith (Harmon). — Hémorragie grave consécutive aux amygdalotomies. Causes et guérisons (*The Laryngoscope*, n° 2, fév. 1904).

Stanley Boyd. — Sur une série de cas du cancer de la bouche (*Practitioner*, n° 3, mars 1904).

Tchlenov. — Un cas de chancre de la gencive supérieure (*Vr chebnaja Gaz.*, 30 août 1903).

Texier. — Des abcès rétro-pharyngiens chez le nourrisson (su (*Gaz. méd. de Nantes*, n° 7, 13 fév., et n° 8, 20 fév. 1904, et *Rev. hebdo de laryngol.*, n° 7, 13 fév. 1904).

Varguas (Rodriguez). — Nouvel abaisse-langue pour l'examen larynx (*Bolet. de laringol.*, n° 9, janv.-fév. 1904).

Vincent. — Recherches sur l'étiologie de la stomatite ulcéro-membraneuse primitive (*Archiv. internat. de laryngol.*, n° 2, mars-avril 1904).

Williams. — Épithélioma de la langue, excision et traitement par les rayons X (*Med. Record*, 12 mars 1904).

Woodbury. — Un cas d'angine et de dysphagie démontrant la valeur du traitement spécifique comme moyen de diagnostic avec l'épithélioma (*Journ. of the Amer. med. Assoc.*, n° 5, 30 janv. 1904 .

Nez, Pharynx nasal et Cavités accessoires.

Arslan. — Chirurgie des tumeurs adénoïdes (*Bolett. delle malatt. dell' orecchio*, n° 3, mars 1904).

Beck. — Un cas de rhinoplastie (*Acad. of med.*, n° 7, 5 fév. 1904, et *Med. Record*, 12 mars 1904).

Beck. — Un nouveau procédé de rhinoplastie (New York Acad. of med., *in Med. Record*, 2 fév. 1904).

Bentzen. — Un cas d'atrésie congénitale des choanes (*Ugeskrift for Laeger*, n° 20, 1903, *in Internat. Centralbl. f. Laryngol.*, n° 3, mars 1904).

Biehl. — Empyème de l'antre d'Highmore (*Wiener klin. Wochens.*, n° 31, 1902, *in Internat. Centralbl. f. Laryngol.*, n° 2, fév. 1904).

Blondiau. — Coup de revolver. Pénétration du projectile dans la boîte cranienne à travers le sinus frontal. Opération. Guérison (*Presse oto-laryngol. belge*, n° 1, janv. 1904).

Brindel. — Épithélioma du maxillaire supérieur (Soc. de méd. de Bordeaux, *in Journ. de méd. de Bordeaux*, n° 9, 28 févr. 1904, et *Gaz. hebdom. des sciences méd.*, n° 12, 20 mars 1904).

Brunon. — Chancre syphilitique du cornet inférieur chez un enfant de sept ans (*Rev. hebdom. de laryngol.*, n° 12, 19 mars 1904).

Burk. — Élargissement de la partie osseuse du nez par les polypes muqueux (*Beitr. z. klin. Chir.*, Band XXXIX, Heft 1, *in Centralbl. f. d. Gesamte Therapie*, Heft 2, fév. 1904).

Carrière. — Végétations adénoïdes. Albuminurie (*Nord méd.*, n° 226, mars 1904).

Chauveau. — Homologie et mode de développement des cornets du nez chez les vertébrés amniotes (*Archiv. internat. de laryngol.*, n° 2, mars-avril 1904).

Christophe. — La voie naso-maxillaire dans l'ablation des tumeurs du naso-pharynx (Thèse de Paris, 23 déc. 1903).

Collet. — La salpingoscopie (*Ann. des mal. de l'oreille*, n° 1, janv. 1904).

Collier (Mayo). — Obstructions nasales permanentes ou intermittentes (*Journ. of laryngol.*, n° 3, mars 1904).

Combe. — De l'influence des parfums et des odeurs sur les névropathes et les hystériques (Thèse de Bordeaux, 1903).

Connell. — Sarcome du nez (*Glasgow med. Journ.*, nov. 1903).

Cordes. — Adénocarcinome du nez (*Berlin. klin. Wochens.*, n° 8, *in Internat. Centralbl. f. Laryngol.*, n° 3, mars 1904).

pierris. — Traitement local des rhino-pharyngites dans les stations ales (*Presse oto-laryngol. belge*, n° 2, fév. 1904).

nisio. — La radiation dans le traitement de l'ozène (*Recueil de ires sur la laryngologie*, Turin, imp. Roux et Viarengo, 1904).

wnie (Walker). — Démonstration de l'emploi de la paraffine dans ection de déformations nasales (*Glasgow med. Journ.*, fév. 1903).

Escat. — Sept cas de sinusite maxillaire traités et guéris par la méthode de Claoué (*Rev. hebdom. de laryngol.*, n° 6, 6 fév. 1904).

Eversbusch. — Les maladies des yeux dans leurs rapports avec le nez et les fosses nasales (Leipzig, W. Engelman, 1903).

Faré. — Des kystes paradentaires et de leur traitement (*Ann. méd.-chir. du Centre*, n° 6, fév. 1904).

Felix. — Les microorganismes des fosses nasales à l'état normal (*Wiener med. Presse*, n°s 14-15, 1903, *in Monats. f. Ohrenheilk.*, n° 2, fév. 1904).

Félix. — Les perforations de la cloison nasale en dehors de la syphilis (*Semaine méd.*, n° 6, 10 fév. 1904).

Fliess. — Traitement de l'ozène par des injections de paraffine (*Berlin. klin. Wochens.*, n° 10, 1904, *in Münch. med. Wochens.*, n° 11, 15 mars 1904).

Forns. — Un cas très instructif d'épistaxis (*Rev. des especial. med.*, n° 114, 20 mars 1904).

Francis. — L'asthme en relation avec le nez, avec notes sur 402 cas (London, Adlard and son, 1903).

Friedjung. — Diagnostic et thérapeutique de la sténose des voies respiratoires supérieures (*Archiv f. Kinderheilk.*, Band XXXV, 1903, *in Internat. Centralbl. f. Laryngol.*, n° 2, fév. 1904).

Fuchsig. — Étiologie et pathologie des abcès de la cloison nasale (*Wiener klin. Wochens.*, n° 13, 1903, *in Monats. f. Ohrenheilk.*, n° 1, janv. 1904).

Gellé. — Double chancre syphilitique occupant la fosse nasale et la conjonctive (*Archiv. internat. de laryngol.*, n° 2, mars-avril 1904).

Glatzel. — Considérations sur le passage de l'air dans les fosses nasales (*Monats. f. Ohrenheilk.*, n° 1, janv. 1904).

Golesceano. — Manifestation tertiaire précoce limitée autour du sinus frontal gauche; interversion de l'évolution clinique de la spécificité (*Archiv. internat. de laryngol.*, n° 2, mars-avril 1904).

Gordon King. — Traitement des maladies des sinus accessoires (*New Orleans med. and surg. Journ.*, fév. 1904).

Graeffner. — Dent ayant poussé vers les fosses nasales dans un cas de syphilis héréditaire (*Münch. med. Wochens.*, n° 4, 26 janv. 1904).

Grimmer. — Traitement des déformations nasales (*The Maritime med. News*, sept. 1903).

Grossard. — Bégaiement et végétations adénoïdes (*Archiv. internat. de laryngol.*, n° 2, mars-avril 1904).

Grosskoyf. — L'ozène. Monographie et étude (*Vorträge aus dem gebiete d. Otol. u. Pharyngo-Rhinol.*, V. 5, Iéna, G. Fischer, *in Internat. Centralbl. f. Laryngol.*, n° 2, fév. 1904).

Gruening. — Cellulite de l'orbite. Empyème des cellules ethmoïdales et des sinus frontaux. Abcès du lobe frontal. Infection pneumococcique. Mort (*Med. Record*, n° 6, 6 fév. 1904).

Guizez. — 1° Mucocèle ethmoïdale à forme et à développement to fait insolites; 2° sinusite maxillaire due à une ectopie dentaire (*Ann. mal. de l'oreille*, n° 2, fév. 1904).

Habs. — Cas de rhinoplastie totale avec un lambeau pris sur le (*Münch. med. Wochens.*, n° 10, 8 mars 1904).

Harland. — Végétations adénoïdes comme cause d'hypertrophie amygdales et d'autres états morbides (*Therapeutic Gaz.*, sept. 1903).

Hecht. — Ulcère tuberculeux uniqne du maxillaire supérieur (Soc. de laryngo-otol. de Munich, 20e séance, oct. 1903, *in Monats. f. Ohrenheilk.*, n° 2, fév. 1904).

Helsmoortel. — Injections interstitielles de paraffine dans le traitement de l'ozène (*Ann. de la Soc. méd.-chir. d'Anvers*, nov.-déc. 1903).

Heymann et **Matzuschita.** — Étiologie de la fièvre des foins (*Zeits. f. Hygiene und Infect. Krank.*, Band XXXVIII, *in Centralbl. f. inn. Med.*, n° 9, mars 1904).

Hocheim. — Cas d'atrésie choanale double congénitale (Thèse de Greifswald, 1903, *in Internat. Centralbl. f. Laryngol.*, n° 3, mars 1904).

Imhofer. — Anesthésie locale des voies respiratoires supérieures (*Prager med. Wochens.*, n° 4, 28 janv., et n° 5, 4 fév. 1904).

Johnston (R.). — Infection de l'antre d'Highmore avec le microcoque tétragène (*Journ. of Eye, Ear and Throat Diseases*, sept.-oct. 1903).

Johnston (Richard). — Trois cas de rhinite fibrineuse dans la même famille (*Journ. of Eye, Ear and Throat Diseases*, sept.-oct. 1903).

Joncheray. — Deux cas d'abcès du nez (*Rev. hebdom. de laryngol.*, n° 5, 30 janv. 1904).

Kaiser. — Méthode et succès du traitement par la lumière bleue (*Wiener klin. Rundschau*, 1903, n° 17, *in Monats. f. Ohrenheilk.*, n° 1, janv. 1904).

Leavell. — L'anesthésie pour l'adénotomie (*Amer. Pract. News*, n° 141, 1er fév. 1904).

Lénart et **Donogany.** — Chancre primitif du nez (*Orvosi Hetilap.*, 1903, n° 21, *Monats. f. Ohrenheilk.*, n° 1, [illegible] 1904).

Lermoyez. — De la guérison spo[illegible] d[illegible]upyème vrai du sinus maxillaire (*Ann. des mal. de l'oreille*, n° 1, j[illegible]04).

Levy. — Etiologie et traitement des suppurations du sinus maxillaire (*Gaz. des hôpit.*, n° 27, 5 mars 1904).

Levy. — Changements de forme du nez à la suite de polypes de la muqueuse (Thèse de Kœnigsberg, 1903).

Logan. — Les tumeurs adénoïdes, spécialement chez les adultes (*The Laryngoscope*, vol. XIII, n° 11, nov. 1903).

Luc. — Présentation de malades opérés de sinusite frontale chronique par la méthode de Killian, et de malades opérés d'évidement pétro-mastoïdien pour otorrhée rebelle avec lambeau de Siebenmann (*Rev. hebdom. de laryngol.*, n° 5, 30 janv. 1904).

Manhenke. — Un cas de pyohémie consécutive à l'opération sur un polype du naso-pharynx (*Münch. med. Wochens.*, n° 7, 16 fév. 1904).

Manning Fish. — Sinusite frontale (*New Orleans med. and surg. Journ.*, fév. 1904).

Mc Intosh. — Obstruction congénitale du nez (*The Maritime med. News*, sept. 1903).

Miloslavski. — Les sinus frontaux. Etude anatomo-topographique et craniologique (Saint-Pétersbourg, Rikker, 1904).

oeller. — Quelques remarques sur l'emploi de l'adrénaline dans la rgie nasale (*Ann. des mal. de l'oreille*, n° 1, janv. 1904).

oure. — Le coryza atrophique est-il une maladie autonome? (*All. ner med. Zeits.*, n° 11, 15 mars 1904).

pitz. — De la dysménorrhée nasale (*Berlin. klin. Wochens.*, 14 sept.).

Payr-Graz. — Nouvelles méthodes de traitement des contractions du naso-pharynx (*Archiv f. klin. Chir.*, Band LXXII, Heft 2, 1904, *in Münch. med. Wochens.*, n° 6, 9 fév. 1904).

Reinhard. — Coexistence dans le nez de corps étrangers et de végétations adénoïdes (Vereinig. Westdeut. Hals- und Ohren-Aerzte, 9me séance, 26 juill. 1903, à Cologne, *in Monats. f. Ohrenheilk.*, n° 1, janv. 1904).

Rethi. — Réflexes de nez (*Monats. f. Ohrenheilk.*, n° 1, janv. 1904).

Rethi. — Cure radicale d'un empyème tenace des fosses nasales (*Wiener med. Wochens.*, n° 52, 1901, et n° 12, 1903).

Rethi. — Traitement de l'éternuement nerveux (*Wiener med. Wochens.*, n° 23, 1903, *in Monats. f. Ohrenheilk.*, n° 1, janv. 1904).

Robertson. — Céphalée produite par l'inflammation des sinus accessoires du nez (*Journ. of the Amer. med. Assoc.*, n° 10, 5 mars 1904).

Rosenthal. — Recherches sur la gymnastique respiratoire (*Ann. des mal. de l'oreille*, n° 1, janv. 1904).

Roth. — Exsudation résultant de l'inflammation de l'antre d'Highmore (*Wiener med. Presse*, n° 3, 1904, *in Münch. med. Wochens.*, n° 7, 16 fév. 1904).

Roy. — Un cas de tumeur tuberculeuse primitive des fosses nasales (*Union méd. du Canada*, n° 2, fév. 1904).

Royet. — Danger des aspirations des liquides par le nez (*Lyon méd.*, n° 4, 24 janv. 1904).

Ruault. — Un nouveau modèle de polypotome nasal. Description et technique opératoire (*Ann. des mal. de l'oreille*, n° 2, fév. 1904).

Sargnon. — Sinusite fronto-maxillaire gauche chronique; perforation alvéolaire; résection de la tête du cornet moyen gauche et de nombreux polypes du canal naso-frontal; guérison fonctionnelle avec opacité permanente du sinus maxillaire (*Archiv. internat. de laryngol.*, n° 2, mars-avril 1904).

Scheppegrell. — La diphtérie nasale (*Journ. of Amer. med. Assoc.*, n° 7, 13 fév. 1904).

Schmidt. — Les maladies des voies respiratoires supérieures (Berlin, Julius Springer, 1903).

Stricky. — Fibrome naso-pharyngien (*The Laryngoscope*, vol. XIII, n° 11, nov. 1903).

Suarez de Mendoza. — De la nécessité d'une intervention radicale et opportune sur les végétations adénoïdes et des funestes conséquences de cette affection abandonnée à elle-même (suite) (*Archiv. de méd. et de chir. spéc.*, n° 2, fév., et n° 3, mars 1904).

Sunt. — Ozène unilatéral (*Nederl. Tijdschr. v. Geneesk.*, II, p. 773, 1903, *in Internat. Centralbl. f. Laryngol.*, n° 2, fév. 1904).

Syme. — Quelques conséquences générales des affections du nez et du naso-pharynx (*British med. Journ.*, 19 mars 1904).

Tilley. — Quelques observations sur la suppuration du sinus maxillaire, avec remarques sur le diagnostic et le traitement (*Journ. of laryngol.*, n° 2, fév. 1904, *et The Laryngoscope*, n° 2, fév. 1904).

Toubert. — Quelques réflexions sur le mode de guérison des sinusites frontales chroniques après la cure radicale (*Archiv. internat. de laryngol.*, n° 2, mars-avril 1904).

Traitement de l'ozène par les injections de paraffine sous la muqueu des cornets (*Semaine méd.*, n° 8, 24 fév. 1904).

Turner (Logan). — Infection septique générale d'origine nas (*Edinburgh med. Journ.*, mars 1903).

Turner (Logan). — Contribution à la pathologie des « kystes osseux » des sinus accessoires du nez (*Edinburgh med. Journ.*, oct., nov., déc. 1903 et janv. 1904).

Volintzer. — Des procédés pour atteindre l'espace rhino-pharyngien par la rhinotomie et par la résection. Nouveau procédé pour atteindre la cavité naso-pharyngienne (*Chirourguia*, déc. 1903).

Zuckerkandl. — Cartilage dans l'amygdale pharyngienne (*Monats f. Ohrenheilk.*, n° 2, fév. 1904).

Larynx et Trachée.

Arslan. — Traitement chirurgical des épithéliomes du larynx par la voie naturelle. Deux nouveaux cas opérés avec succès (*Ann. des mal. de l'oreille*, n° 2, fév. 1904).

Bec (de) et **Real.** — A propos de la laryngotomie (*Ann. des mal. de l'oreille*, n° 1, janv. 1904).

Belen. — Les consonnnes; leur rôle dans la formation de la voix parlée ou chantée; leur influence sur l'émission vocale (*Archiv. internat. de laryngol.*, n° 2, mars-avril 1904).

Botella. — Quelques réflexions sur la première extirpation du larynx faite à Valence par le Dr Abelardo Lloret (*Bolet. de laringol.*, n° 19, janv.-fév. 1904).

Botella et **Donoso Cortès.** — Rhino-pharyngo-laryngite œdémateuse suraiguë (*Rev. de especial. med.*, n° 112, 20 fév. 1904).

Brindel. — Paralysie de la corde vocale droite et de la moitié droite du voile du palais d'origine centrale (Soc. de méd. de Bordeaux, *Journ. de méd. de Bordeaux*, n° 6, 7 fév. 1904).

Broeckaert. — Deux cas de paralysie récurrentielle avec examen histologique (*Presse oto-laryngol. belge*, n° 2, fév. 1904).

Brown (P.). — Un cas de sténose tuberculeuse du larynx traitée par la trachéotomie (*Canad. Journ. of med. and surg.*, août 1903).

Bruns. — Tumeurs goitreuses dans le larynx (*Beiträge zur klin. Chir.*, Band XLI, Heft 1, 1903, *in Münch. med. Wochens.*, n° 10, 8 mars 1904).

Chauveau. — Hémorragies pharyngo-laryngées chez les hépatiques (*Archiv. internat. de laryngol.*, n° 2, mars-avril 1904).

Compte rendu de la Société de laryngologie de Londres, 5 fév. 1904).

Compte rendu de la Société de laryngologie de Londres, séance du 6 nov. 1903 (*Rev. hebdom. de laryngol.*, n° 12, 19 mars 1904).

Compte rendu de la Société de laryngologie de Londres (*Journ. of laryngol.*, n° 2, fév. 1904).

Compte rendu de la Société américaine de laryngologie, rhinologie et otologie, avril et mai 1903 (publié par la Société, New-York, 1903).

Dabney. — Laryngite catarrhale; ulcération tertiaire de l'épiglotte (*Med. Age*, n° 2, 25 janv. 1904).

Decroly et **Rouma.** — Symptomatologie du bégaiement (*La Policlinique*, n° 6, 15 mars 1904).

D[illegible]guy et **Detot.** — L'œdème laryngé sus-glottique infectieux et suffo-[illegible]a pathologie) (*Rev. franç. de méd. et de chir.*, n° 12, 21 mars 1904).

[illegible]u. — Spasmes laryngés et pseudo-phobie au cours du coryza [illegible]rophique (*Ann. méd. chir. du Centre*, n° 8, 21 fév. 1904).

[illegible]rand et **Garel.** — Corps étranger du larynx; aiguille extraite par [illegible]omie verticale (*Archiv. internat. de laryngol.*, n° 2, mars-avril

Fein. — Deux cas de kératose circonscrite du larynx (Soc. de laryngol. de Vienne, 1er mai 1903, *in Monats. f. Ohrenheilk.*, n° 2, fév. 1904).

Fein. — Deux cas de diaphragme du larynx chez des nouveau-nés (*Wiener klin. Rundschau*, n° 52, *in Münch. med. Wochens.*, n° 4, 26 janv. 1904).

Ferreri. — Tumeurs symétriques des cordes vocales (*La Parole*, n° 4, oct. 1903).

Gaudier. — Volumineuse tumeur du pharynx laryngé; ablation par la voie transhyoïdienne (*Rev. hebdom. de laryngol.*, n° 10, 5 mars 1904).

Gillmor. — Problème mécanique de l'intubation (*Med. Herald*, déc. 1903).

Gleason. — Trachéotomies rapides (*Med. Bull.*, n° 1, janv. 1904).

Görbersdorf. — Traitement de la tuberculose du larynx par Menthorol (*Zeits. f. Tuberculose und Heihtattenwesen*, Band V, Heft 3, 1904, *in Münch. med. Wochens.*, n° 5, 2 fév. 1904).

Johnston. — Lymphome du larynx (*Journ. of Eye, Ear and Throat Diseases.*, sept.-oct. 1903).

Jones. — Rapport sur deux cas de trachéotomie (*Virgin. med. Semi-Monthly*, vol. VIII, n° 19, janv. 1904).

Kahler. — Traitement de la sténose cicatricielle du larynx (*Wiener klin. Rundschau*, 1903, nos 20 et 21, *in Monats. f. Ohrenheilk.*, n° 2, fév. 1904).

Klauber. — Mort à la suite d'hémorragies consécutives à la trachéotomie (*Prager med. Wochens.*, n° 6, 11 fév. 1904).

Labarrière. — Polype des cordes vocales (*Rev. hebdom. de laryngol.*, n° 9, 27 fév. 1904).

Lermoyez. — Syphilome sous-glottique (*Ann. des mal. de l'oreille*, n° 2, fév. 1904).

Liaras. — De la conduite à tenir dans les cas de corps étrangers animés du larynx chez l'homme (*Rev. hebdom. de laryngol.*, n° 11, 12 mars 1904).

Loeb. — Guérison immédiate des manifestations hystériques du larynx (*Journ. of the Amer. med. Assoc.*, n° 3, 16 janv. 1904).

Lublinski. — Angine compliquée de thyroïdite aiguë (*Berlin. klin. Wochens.*, 1903, n° 41, *in Centralbl. f. inn. Med.*, n° 9, mars 1904).

Massier. — Note sur un cas de cancer du larynx traité par les rayons de Rœntgen (*Rev. hebdom. de laryngol.*, n° 10, 5 mars 1904).

Mendel. — L'injection trachéale simplifiée (*Archiv. gén. de méd.*, t. II, n° 46, 1903).

Menzel. — Contribution à l'étude de l'affection du larynx et des altérations non encore décrites de la muqueuse des cavités accessoires du nez dans la leucémie (*Zeits. f. klin. Med.*, t. LI, Hefte 3 et 4).

Moure. — Traitement chirurgical du cancer du larynx (*Journ. de méd. de Bordeaux*, nos 8 et 9, 21 et 28 fév. 1904).

Nehab. — Nouveau miroir laryngien (Vereinigung Westdeut. Hals- und Ohren-Aerzte, 9e séance, 26 juill. 1903, à Cologne, *in Monats. f. Ohrenheilk.*, n° 1, janv. 1904).

Nemai. — Expériences sur le cancer du larynx (*Orvosi Hetilap.*, 1[illegible] n° 15, *in Monats. f. Ohrenheilk.*, n° 1, janv. 1904).

Neufeld. — Tumeur tuberculeuse du larynx (*Berlin. klin. Woche* 2 fév. 1903, *in Monats. f. Ohrenheilk.*, n° 1, janv. 1904).

Neumayer. — Deux cas de sténose de la trachée (Soc. de laryngo-o de Munich, 20e séance, oct. 1903, *in Monats. f. Ohrenheilk.*, n° 2, fév. 19[illegible]

Ohls (H. G.). — Un cas de tumeur laryngo-pharyngée intéressante (*The Laryngoscope*, vol. XIV, n° 1, janv. 1904).

Okakura. — Quelques observations sur les sons japonais (*La Parole*, n° 4., oct. 1903).

Panconcelli-Calzia. — Contribution à l'étude des articulations constructives de l'italien littéraire (*La Parole*, n° 4, oct. 1903).

Picot. — Sur un cas de laryngo-typhus (*Gaz. hebdom. des sciences méd. de Bordeaux*, n° 9, 28 fév. 1904).

Raccke. — Aphasie dans les crises d'épilepsie (*Münch. med. Wochens.*, n° 6, 9 fév. 1904).

Réal. — De la laryngectomie totale dans le cancer du larynx (Thèse de Paris, 21 janv. 1904).

Revol. — Un cas de paralysie récurrentielle bilatérale par ectasie aortique (*Ann. des mal. de l'oreille*, n° 2, fév. 1904).

Ricard et **Meunier.** — Corps étranger des bronches (Soc. de chir., séance du 16 fév., *Bull. méd.*, n° 14, 20 fév. 1904, et *Gaz. des hôpit.*, n° 23, 25 fév. 1904).

Richards. — Corps étrangers du larynx et de la trachée (*Internat. med. Mag.*, juill. 1903).

Sacleux. — Introduction à l'étude des langues bantoues (*La Parole*, n° 4, oct. 1903).

Schäfer. — Cancer du larynx traité par la laryngotomie (Soc. de laryngol. de Munich, 18e séance, 20 avril 1903, *in Monats. f. Ohrenheilk.*, n° 1, janv. 1904).

Tapia. — Hémiparalysie laryngée (Acad. med.-chir. española, *in Rev. de especial.*, n° 112, 20 fév. 1904).

Taute. — Hémorragies mortelles dans la trachéotomie (*Beiträge zur klin. Chir.*, Band XLI, Heft 1, 1903, *in Münch. med. Wochens.*, n° 10, 8 mars 1904).

Tsakyroglous. — Deux cas de sangsues dans la trachée (*Monats. f. Ohrenheilk.*, n° 2, fév. 1904).

Villard. — Un cas de diphtérie laryngée apyrétique (*Gaz. méd. de Nantes*, n° 7, 13 fév. 1904).

Viollet. — Efficacité du traitement de la laryngite tuberculeuse. Emploi de médicaments nouveaux : anesthésine, adrénaline, bleu de méthylène (*Gaz. des hôpit.*, n° 23, 25 fév. 1904).

Viollet. — Efficacité du traitement de la laryngite tuberculeuse (*Gaz. des hôpit.*, n° 25, mars 1904).

Wreden. — Technique de la laryngectomie pour cancer avec l'anesthésie locale (*Rousski Vratch*, n° 10, 1904).

Zünd-Burguet. — Étude physiologique et pratique sur les troubles externes et mécaniques de la parole (*Archiv. internat. de laryngol.*, n° 2, mars-avril 1904).

Zuppinger. — Laryngite aphteuse (*Wiener klin. Wochens.*, n° 5, 1904, *in Münch. med. Wochens.*, n° 7, 16 fév. 1904).

Oreilles.

.chscharnmow. — Travail sur l'affaiblissement de l'ouïe chez les llards (*Therap. Monats.*, Heft 1, 1904, *in Fortschritte der Med.*, , 1er fév. 1904).

lexander. — Séance de la Section des maladies de l'oreille du XVe Congrès des naturalistes et médecins à Cassel, sept. 1903, *in hiv f. Ohrenheilk.*, Band LXI, Hefte 1 et 2, fév. 1904).

Alt. — Corps étrangers dans l'oreille moyenne (*Wiener klin. Rundschau*, n° 52, *in Münch. med. Wochens.*, n° 4, 26 janv. 1904).

Archipov. — Contribution à l'étude de la thrombose du sinus transverse avec ligature de la jugulaire interne (*Med. Obozrenié*, n° 1, 1904).

Babinski. — Sur le traitement des affections de l'oreille et en particulier du vertige auriculaire par rachicentèse (*Ann. des mal. de l'oreille*, n° 2, fév. 1904).

Bar. — Notes de voyage relatives aux cliniques oto-laryngologiques du Nord de l'Europe (Danemark, États scandinaves, Russie) (*Rev. hebdom. de laryngol.*, n° 8, 20 fév. 1904).

Barajas. — Étude sur le cholestéatome de l'oreille moyenne (*Journ. of ophthalmol., otol., laryngol.*, n° 1, janv. 1904).

Barbillion. — De l'infection septique d'origine otique chez les nourrissons (*Archiv. internat. de laryngol.*, n° 2, mars-avril 1904).

Bardes. — Suppurations de l'oreille (*Med. Record*, n° 10, 5 mars 1904).

Billington. — Abcès cérébral consécutif à une otorrhée (Midland med. Soc., fév. 1904, *in British med. Journ.*, 13 fév. 1904).

Botchvowski. — Un cas d'otite moyenne aiguë heureusement influencée par un érysipèle (*Vratchebnaja Gaz.*, 20 sept. 1903).

Bouyer fils. — Surdité hystérique (Soc. de méd. de Bordeaux, *Gaz. hebdom. des sciences méd.*, n° 10, 6 mars 1904).

Braislin. — Tératome de l'oreille (*Brooklyn med. Journ.*, juill. 1903).

Brooks. — La cataphorèse dans les suppurations de l'oreille moyenne (*Journ. of ophthalmol., otol., laryngol.*, n° 1, janv. 1904).

Brunschvig. — Extracteur du marteau (*Ann. des mal. de l'oreille*, n° 1, janv. 1904).

Bukofzer. — Influence du rétrécissement des fosses nasales sur la hauteur du son émis (*Archiv f. Ohrenheilk.*, Band LXI, Hefte 1 et 2, fév. 1904).

Cheval. — Leçon d'ouverture de la clinique oto-laryngologique de l'hôpital Saint-Pierre (*Presse oto-laryngol. belge*, n° 1, janv. 1904).

Choronshitzky. — Blessure transversale de l'oreille externe par une arme à feu (*Monats. f. Ohrenheilk.*, n° 1, janv. 1904).

Cisneros. — Mastoïdite de Bezold chez un diabétique. Attico-antrectomie, décortication de l'apophyse (guérison) (*Bolet. de laringol.*, n° 19, janv.-fév. 1904).

Come Ferran. — Séquestre de la paroi interne du plancher de la caisse (*Rev. hebdom. de laryngol.*, n° 9, 27 fév. 1904).

Compte rendu de la Société néerlandaise d'oto-rhinologie, séances des 9 et 10 mai 1903 (*Rev. hebdom. de laryngol.*, n° 5, 30 janv. 1904).

Compte rendu de la Société danoise d'oto-laryngologie, séance du 25 mars 1903 (*Rev. hebdom. de laryngol.*, n° 7, 13 fév. 1904).

Compte rendu de la Société autrichienne d'otologie, séance du 23 juin 1903 (*Rev. hebdom. de laryngol.*, n° 11, 13 mars 1904).

Compte rendu de la Société française d'otologie, t. XIX (Paris, Maloine, édit., place de l'Ecole-de-Médecine, 1903).

Compte rendu de la Société hongroise des médecins des oreilles et du larynx, n° 5, 1903, Hugo Zwillinger, Budapest VI Andrassy ut 18).

Compte rendu de l'Association oto-laryngologique de l'Ouest allemand, séance du 26 juillet 1903 (*Rev. hebdom. de laryngol.*, n° 1 5 mars 1904).

Compte rendu de la Société oto-laryngologique de Munich, séan du 20 avril 1903, *Rev. hebdom. de laryngol.*, n° 10, 5 mars 1904).

Compte rendu de la Société d'otologie des États-Unis (*Journ. of laryngol.*, n° 2, fév. 1904).

Connell. — La signification du phénomène douleur dans l'oreille (*Glasgow med. Journ.*, mars 1903).

Courtade. — L'otologie dans Hippocrate (suite) (*Archiv. internat. de laryngol.*, n° 2, mars-avril 1904).

Criado Rodrigo. — Étude sur l'otite moyenne chronique sèche (Thèse de Madrid, 9 nov. 1903).

Delobel. — Iconographie topographique de l'oreille chez le nouveau-né (*Archiv. internat. de laryngol.*, n° 2, mars-avril 1904).

Elterich. — Inflammation de l'oreille moyenne dans les maladies des enfants (*Pennsylv. med. Journ.*, n° 5, fév. 1904).

Eschweiler. — Développement de l'appareil de résonance du son, principalement du muscle tenseur du tympan (*Archiv f. Mikroskop. Anat. u. Entwickl.*, 1903, Band LXIII, *in Archiv f. Ohrenheilk.*, Band LXI, Hefte 1 et 2, 1904).

Eschweiler. — Expériences de cure radicale de l'empyème chronique des sinus d'après Killian (*Zeits. f. Ohrenheilk.*, Band XLVI, Hefte 1 et 2, fév. 1904).

Faraci. — Pince à cran d'arrêt pour opérations variées sur l'oreille moyenne (*Bolett. delle malatt. dell' orecchio*, n° 2, fév. 1904).

Friedrich. — Observations anatomiques sur l'inflammation du labyrinthe (*Münch. med. Wochens.*, n° 5, 2 fév. 1904).

Gassot. — De la surdi-mutité consécutive à la méningite (Thèse de Paris, n° 5, 28 oct. 1903).

Grossmann. — Phlébite tuberculeuse du sinus (*Archiv f. Ohrenheilk.*, Band LXI, Hefte 1 et 2, fév. 1904).

Grunert. — Quelques résultats pathologiques et anatomiques dans les recherches concernant les maladies de l'oreille moyenne dans les dix dernières années (*Münch. med. Wochens.*, n° 5, 2 fév. 1904).

Grunert. — Quelques résultats des recherches pathologiques et anatomiques du domaine de l'oreille moyenne (*Münch. med. Wochens.*, n° 4, 26 janv. 1904).

Halasz. — Corps étrangers chassés de l'oreille au moyen d'injections d'eau oxygénée (*Archiv f. Ohrenheilk.*, Band LXI, Hefte 1 et 2, fév. 1904).

Hartmann. — Travail sur l'état actuel et les progrès dans le domaine des maladies de l'oreille et du nez dans le 3e trimestre de l'année 1903 (*Zeits. f. Ohrenheilk.*, Band XLVI, Hefte 1 et 2, fév. 1904).

Haug. — Otite moyenne chronique purulente, thrombose du sinus, abcès descendant presque jusqu'à la clavicule (Soc. de laryngo-otol. de Munich, 20e séance, oct. 1903, *in Monats. f. Ohrenheilk.*, n° 2, fév. 1904).

Haug. — Contusion du pavillon de l'oreille (*Aerztl. Sachverst Zeitung*, 24, 1903, *in Deuts. med. Zeit.*, n° 10, 4 fév. 1903).

Heiman (fils). — Deux cas de cholestéatome de l'oreille moyenne guéris par le traitement endo-auriculaire (*Presse oto-laryngol. belge*, n° 1, janvier 1904).

— **ine.** — Aphasie amnésique et hémiopie consécutive à un abcès du r droit et de l'oreille interne (Verhandl. d. deutschen otol. Gesellsch., éance à Wiesbaden, mai 1902, *in Archiv f. Ohrenheilk.*, Band LXI, 1 et 2, 1904).

ine. — Traitement de l'otite moyenne aiguë (Soc. d'otol. de n, séance du 9 juin 1903, *in Zeits. f. Ohrenheilk.*, Band XLVI, et 2, fév. 1904).

Henri et **Stodel**. — Influence du cerveau sur les troubles consécutifs aux besoins du labyrinthe (Soc. de biol., séance du 20 fév., *in Progrès méd.*, n° 10, 5 mars 1904).

Hoffmann. — Observations sur le travail du Dr Schulze : des dangers de la ligature de la jugulaire et de l'obstruction du sinus dans la thrombose du sinus d'origine otique (*Archiv f. Ohrenheilk.*, Band LXI, Hefte 1 et 2, fév. 1904).

Hölscher. — Les maladies des méninges d'origine otique (Carl Marhold, Halle a/S., 1904).

Iwanoff. — Quelques modifications topographiques de la pyramide dépendant de la forme du crâne (*Archiv f. Ohrenheilk.*, Band LXI, Hefte 1 et 2, fév. 1904).

Kirkland. — Cas de cholestéatome de la mastoïde dans lequel la cavité osseuse a été remplie de paraffine (*Australasian med. Gaz.*, 20 mai 1903).

Klug. — Recherches sur un alabyrinthique (*Ann. et mal. de l'oreille*, n° 1, janv. 1904).

Koller. — Otite scarlatineuse, exfoliation d'une partie du labyrinthe, cure radicale (*Med. Record*, n° 5, 30 janv. 1904).

Johnston. — Large tumeur dermoïde de la mastoïde (*Journ. of Eye, Ear, etc.*, n° 6, nov.-déc. 1903).

Lannois. — Otite varicelleuse (*All. Wiener med. Zeitung*, n° 10, 8 mars 1904).

La paracentèse du tympan est-elle indiquée dans tous les cas d'otite moyenne aiguë? (*Sem. méd.*, n° 7, 17 fév. 1904).

Laurens. — Indications et technique de la trépanation de l'apophyse mastoïde (*Archiv. internat. de laryngol.*, n° 2, mars-avril 1904).

Leutert. — Difficultés pour remédier aux lésions produites par l'extraction malheureuse de corps étrangers du conduit auditif externe (*Archiv f. Ohrenheilk.*, Band LXI, Hefte 1 et 2, fév. 1904).

Lewis (Park). — Traitement moderne de l'inflammation de l'oreille moyenne et stucture (*Buffalo med. Journ.*, n° 8, mars 1904).

Lombard. — Thrombo-phlébite suppurée d'origine auriculaire sans thrombo-phlébite suppurée des sinus péripétreux et sans réchauffement apparent de l'otite (*Ann. des mal. de l'oreille*, n° 2, fév. 1904).

Luc. — Un cas de thrombo-phlébite suppurée du sinus latéral d'origine otique enrayée par l'ouverture et le nettoyage du vaisseau infecté, précédés de la ligature de la veine jugulaire. Mort, six semaines plus tard, à la suite d'accidents nouveaux, dus, suivant toute apparence, à la formation secondaire d'un abcès cérébelleux. Réflexions (*Ann. des mal. de l'oreille*, n° 2, fév. 1904).

Mancioli. — Le tabac. Lésions de l'oreille, du nez et de la gorge à la manufacture de Rome (suite et fin) (*Bolett. delle malatt. dell' orecchio*, n° 2, fév. 1904, et *Archiv. internat. de laryngol.*, n° 2, mars-avril 1904).

Masson. — Des tumeurs malignes du pavillon de l'oreille (Thèse de Paris, n° 53, 26 nov. 1903).

Mc Dowell. — Importance de l'otologie dans la pratique génér (*Journ. of ophthalmol., otol., laryngol.*, n° 1, janv. 1904).

Milligan. — Suppuration du labyrinthe (Otol. Soc. of the Uni Kingdom, *in British med. Journ.*, 13 fév. 1904, et *Journ. of laryng.* n° 3, mars 1904).

Milly (de). — Un cas de triade d'Utchinson (*Rev. hebdom. de laryngol.*, n° 5, 30 janv. 1904).

O'Connell. — L'otite moyenne dans la fièvre typhoïde (*Kinsgton med. Quart.*, juill. 1903).

Okouneff. — Les mouvements involontaires de la tête comme expression d'une affection isolée d'un des canaux semi-circulaires chez l'homme (*Archiv. internat. de laryngol.*, n° 2, mars-avril 1904).

Ostmann. — Études cliniques sur l'analyse des lésions de l'ouïe (*Archiv f. Ohrenheilk.*, Band LXI, Hefte 1 et 2, fév. 1904).

Pomeroy. — Mastoïdite (*Med. Record*, n° 11, 12 mars 1904).

Preysing. — Otite moyenne chez les nouveau-nés (Wiesbaden, Bergmann, 1904, *in Archiv f. Ohrenheilk.*, Band LXI, Hefte 1 et 2, fév. 1904).

Randall (A.). — Thrombose septique du sinus due à une infection auriculaire (*Medicine*, juill. 1903).

Rebbelinof. — Un cas de tuberculose de l'oreille moyenne, primitive et isolée (*Zeits. f. Ohrenheilk.*, Band XLVI, Hefte 1 et 2, fév. 1904).

Reik. — Le pronostic des otorrhées chroniques (*Maryland med. Journ.*, avril 1903).

Riedel. — Travail sur le diagnostic de l'abcès au cerveau d'origine nasale et otique (Thèse de Göttingen, sept. à déc. 1903).

Riou-Kerangal. — De la pyolabyrinthite (Thèse de Bordeaux, 1904).

Rohrer. — Ébranlement du labyrinthe par le shock électrique (*Journ. ophthalmol., otol., laryngol.*, n° 1, janv. 1904).

Royet. — Des soudures de la trompe d'Eustache à la paroi postérieure du pharynx, causes des otites sclérosantes progressives et de symptômes de vertige (*Archiv. internat. de laryngol.*, n° 2, mars-avril 1904).

Schmiegelow. — Rapports entre les maladies du nez et de l'œil (Extr. de *Archiv f. Laryngol.*, Band XV, Heft 2, 1903).

Schulze. — Cas de diagnostics erronés dans la chirurgie de l'oreille (*Archiv f. Ohrenheilk.*, Band LXI, Hefte 1 et 2, fév. 1904).

Segura. — Sur un cas de double mastoïdite de Bezold. Opération. Guérison (*Ann. des mal. de l'oreille*, n° 2, fév. 1904).

Siebenmann. — Travaux sur la connaissance des anomalies du labyrinthe dans la surdi-mutité congénitale (Verhandl. der Naturforsch. Gesells. in Basel, Band XV, *in Archiv f. Ohrenheilk.*, Band LXI, Hefte 1 et 2, 1904).

Simonin. — Radiographie et corps étranger de l'oreille (*Rev. hebdom. de laryngol.*, n° 12, mars 1904).

Smyth. — Des rapports des affections de l'oreille avec le nez et la gorge (*The Laryngoscope*, vol. XIV, n° 1, janv. 1904).

Stenger. — Valeur diagnostique des symptômes otitiques dans les lésions de la tête (*Berliner klin. Wochens.*, 2 fév. 1903, *in Monats. f. Ohrenheilk.*, n° 1, janv. 1904).

Tatsusaburo. — Herpès du pavillon de l'oreille avec névrite du nerf facial (*Zeits. f. Ohrenheilk.*, Band XLVI, Hefte 1 et 2, fév. 1904).

Tatsusaburo. — Cas de synesthésie de l'oreille et de l'œil (*Zeits. f. Ohrenheilk.*, Band XLVI, Hefte 1 et 2, fév. 1904).

Tatsusaburo Sarai. — Recherches sur la position des arcades du labyrinthe, et les déplacements de liquide dans les arcades occasionnés par les mouvements de la tête (*Zeits. f. Ohrenheilk.*, Band XLVI, Hefte 1 et 2, fév. 1904).

Urbantschitsch. — Des phénomènes d'irradiations et réflexes d'origine auriculaire (*Wiener med. Presse*, 10 et 17 mai 1903).

Urbantschitsch. — Étiologie des formations épithéliales perlées sur la membrane du tympan (*Archiv f. Ohrenheilk.*, Band LXI, Hefte 1 et 2, fév. 1904).

Vacher. — Mastoïdite de Bezold compliquée d'érysipèle de la face (*Presse oto-laryngol. belge*, n° 1, janv. 1904).

Valentin. — Crampe du muscle tenseur du tympan et illusions qui en résultent pour l'audition (*Zeits. f. Ohrenheilk.*, Band XLVI, Hefte 1 et 2, fév. 1904).

Veis. — Prophylaxie de l'otite moyenne aiguë (*Monats. f. Ohrenheilk.*, n° 2, fév. 1904).

Viollet. — Lupus et épithélioma chez le vieillard : observation intéressant le diagnostic de ces deux affections (*Rev. hebdom. de laryngol.*, n° 9, 27 fév. 1904).

Voss. — Otites moyennes suppurées chroniques (Vienne et Berlin, Urban et Schwarzenberg, 1904, *in Archiv f. Ohrenheilk.*, Band LXI, Hefte 1 et 2, 1904).

Warnecke. — L'air chaud dans le traitement des maladies de l'oreille et du nez (*Berlin. klin. Wochens.*, 14 sept. 1903).

Warnecke. — Un cas de pyohémie otitique à forme grave paraissant indépendante de toute complication endocranienne (*Archiv. de méd. et de pharm. milit.*, n° 12, déc. 1903).

Williams (Cornelius). — Le traitement médical et chirurgical des suppurations de l'oreille moyenne (*Saint Paul med. Journ.*, sept. 1903).

Wittmaack. — Sillons médullaires, enveloppes de la moelle et ganglions nerveux dans leurs rapports avec l'ouïe (*Archiv f. Ohrenheilk.*, Band LXI, Hefte 1 et 2, fév. 1904).

Wittmaack. — Névrite toxique de l'oreille et ses rapports avec les ganglions correspondants (*Zeits. f. Ohrenheilk.*, Band XLVI, Hefte 1 et 2, fév. 1904).

Zuckerkandl. — La trompe chez le *Myrmecophaga jubata* (*Monats. f. Ohrenheilk.*, n° 1, janv. 1904).

Croup et Diphtérie.

Babonneix. — Les paralysies diphtériques et la théorie de la méningite (*Rev. franç. de méd. et de chir.*, n° 9, fév. 1904).

Belcham Keyes. — Un cas de diphtérie à soixante-seize ans (*Journ. of the Amer. med. Assoc.*, n° 5, 30 janv. 1904).

Boyd. — Sérum antidiphtérique (*Amer. Pract. News*, n° 140, 15 janv. 1904).

Brase. — Traitement du croup dans la pratique courante (*Der Pract. Arzt.*, 10, 1903, *in Internat. Centralbl. f. Laryngol.*, n° 3, mars 1904).

Brecelj. — Symptôme complexe pseudo-diphtérique chez un nouveau-né (*Jahrb. f. Kinderheilk.*, Band LIX, Heft 1, *in Münch. med. Wochens.*, n° 10, 8 mars 1904).

Camescasse. — Diphtérie, sérothérapie préventive, une expérience (*Journ. de méd. et de chir. pratiques*, 25 fév. 1904).

Hecker. — Cautérisations locales dans la diphtérie (*Therap. Mona.* 1, 1904, *in Deuts. med. Zeits.*, n° 15, 22 fév. 1904).

Leuret. — Emphysème sous-cutané spontané du cou chez un enf de quatre ans (Soc. de méd. et de chir. de Bordeaux, séance du 22 ja 1904, *in Gaz. hebdom. des sciences méd. de Bordeaux*, n° 8, 21 1 1904).

Mac Quaire. — Antitoxines dans la diphtérie (*Dublin Journ. of med. sciences,* n° 387, 1er mars 1904).

Marfan. — Traitement du croup. Traitement médical; moment de l'intervention chirurgicale (*Rev. franç. de méd.*, n° 8, 22 fév. 1904).

Mitchell. — La diphtérie (*Med. Bull.*, n° 2, fév. 1904).

Ritter et **Stefskal.** — Recherche critique expérimentale sur un cas de mort occasionnée par l'action des toxines diphtériques sur le cœur (*Zeits. f. klin. Med.*, Band C, *in Centralbl. f. inn. Med.*, n° 9, mars 1904).

Sabrazès. — Nouvelles recherches sur les paralysies diphtériques (*Gaz. hebdom. de Bordeaux,* n° 11, 13 mars 1904).

Sippel. — Rapport sur 100 intubations dans la sténose diphtérique du larynx (*Med. Corresp. Blatt. d. Wurttemb. Aerztl. Landesverein,* 4, 5, 1903, *in Internat. Centralbl. f. Laryngol.*, n° 3, mars 1904).

Weiss. — Réaction de l'iode dans le sang, dans la diphtérie (*Jahrb. f. Kinderheilk.*, Band LVIII, *in Centralbl. f. inn. Med.*, n° 9, mars 1904).

Wiesner. — Travail sur le diagnostic différentiel dans la diphtérie (*Casopis lekaru ceskych,* 1903, p. 1170, *in Centralbl. f. inn. Med.*, n° 9, mars 1904).

Zuppinger. — Valeur des injections préventives contre la diphtérie (*Wiener klin. Wochens.*, n° 2, 1904, *in Münch. med. Wochens.*, n° 4, 26 janv. 1904).

Varia.

Box et **Panchet.** — Cancer de l'œsophage (*Gaz. méd. de Picardie,* n° 1, janv. 1904).

Eicken. — Sarcome de l'œsophage (*Deuts. Zeits. f. Chir.*, Band LXV, 1902, *in Internat. Centralbl. f. Laryngol.*, n° 2, fév. 1904).

Eneko. — De l'éducation des sourds-muets (Saint-Pétersbourg, Rikker, 1903).

Exner. — Traitement du carcinome de l'œsophage par les rayons de radium (*Wiener klin. Wochens.*, n° 4, 1904, *in Münch. med. Wochens.*, n° 6, 9 fév. 1904).

Freund. — Prothèse d'une partie de l'œsophage après extraction partielle du larynx et résection du pharynx (*Archiv f. klin. Chir.*, Band LXXII, Heft 2, *in Münch. med. Wochens.*, n° 6, 9 fév. 1904).

Giuseppe. — Quatre cas de corps étranger (monnaies) de l'œsophage chez des enfants (Acad. de méd. de Florence, *in La Sperimentale,* fasc. 1, anno LVIII, 1904).

Jambon. — Épithélioma de la parotide (Soc. des sciences méd. de Lyon, séance du 23 déc. 1903, *in Lyon méd.*, n° 6, 7 fév. 1904).

Jouty. — Les glandes parathyroïdes (Thèse de Lyon, 1903).

Kelling. — Élargissement de l'œsophage sans sténose du cardia (*Archiv f. Verdammgs-Krank.*, X, 5, s. a., *in Deuts. med. Zeit.*, n° 22, 17 mars, et *Munch. med. Wochens.*, n° 4, 26 janv. 1904).

lagüe. — De la tuberculose de l'œsophage (Thèse de Bordeaux,

œuf. — Contribution à l'étude des branchiomes épithéliaux de la cervicale (Thèse de Bordeaux, 1903).

taur. — Fistule congénitale du cou (Vereinigung Westdeuts. Halsnren-Aerzte, 9e séance, 26 juill. 1903, à Cologne, *in Monats. f. Ohren-* n° 1, janv. 1904).

Mercier. — Cancer de l'œsophage (*Union méd. du Canada*, n° 1, janv. 1904).

Mikulicz. — Physiologie de l'œsophage et du cardia (*Mitteil. aus den Grenzgebieten*, Band XII, Heft 5, 1904, *in Münch. med. Wochens.*, n° 11, 15 mars 1904).

Mongardi. — Trois nouveaux anesthésiques pour la narcose générale dans les opérations de courte durée (*Archiv. internat. de laryngol.*, n° 2, mars-avril 1904).

Peumayer. — Corps étranger dans l'œsophage (Soc. de laryngol., Munich, 18e séance, 20 avril 1903, *in Monats. f. Ohrenheilk.*, n° 1, janv. 1904).

Plitek. — Compression sténosante de l'œsophage par un anévrysme de l'aorte descendante (*Archiv f. Verdammgs Krank.*, IX, 6, *in Centralbl. f. d. gesam. Ther.*, Heft 3, mars 1904).

Ruckert. — Glande du cardia de l'œsophage (*Virchow's Archiv*, Band CLXXV, Heft 1, *in Münch. med. Wochens.*, n° 4, 26 janv. 1904).

Sanz. — Un cas inusité d'affection thyroïdienne (*El Siglo med.*, 31 janv. et 7 fév. 1904).

Saundby. — Remarque sur l'extension du carcinome de l'œsophage avec complications nerveuses inusitées (*British med. Journ.*, 12 mars 1904).

Schiele. — Sonde en permanence dans l'estomac par suite de contracture de l'œsophage (*Münch. med. Wochens.*, n° 6, 9 fév. 1903).

Schkarine. — De l'asthme thymique chez les enfants (Saint-Petersbourg, Rikker, 1903).

Schridde. — Un sarcome globo-cellulaire de la glande parotide (*Ziegl's Beiträge zur pathol. Anat.*, XXXIV, 1, 1903, *in Internat. Centralbl. f. Laryngol.*, n° 2, fév. 1904).

Starck. — Diagnostic par œsophagoscopie (*Münch. med. Wochens.*, n° 6, 9 fév. 1904).

Steiner. — Cas de mouvement de la sonde produit par les mouvements de la respiration dans un carcinome de l'œsophage (*Münch. med. Wochens.*, n° 6, fév. 1904).

Thomas. — Sur l'occlusion congénitale de l'œsophage (*Birmingham med. Rev.*, fév. 1904).

Villar. — Traitement chirurgical de la paralysie faciale par l'anastomose du spinal et du facial (Soc. de méd. de Bordeaux, 15 janv. 1903, *in Gaz. hebdom. des sciences méd.*, n° 6, 7 fév. 1904).

Weiss et **Guilloz.** — Tolérance remarquable de l'œsophage pour un corps étranger (Soc. de méd. de Nancy, séance du 25 nov. 1903, *in Rev. méd. de l'Est*, n° 3, 1er fév. 1904).

Wölfler. — Cas de corps étranger dans l'œsophage (*Prager med. Wochens.*, n° 4, 28 janv. 1904).

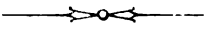

Le Gérant : R. Chaigneau.

Bordeaux. — Imprimerie G. Gounouilhou, rue Guiraude, 11.

INDEX BIBLIOGRAPHIQUE

DE

La REVUE du Dr E. J. MOURE

11 juin 1904.

Bouche et Pharynx buccal.

Bentzen. — Étiologie de l'amygdale pharyngienne (*Archiv f. Laryngol.*, Band XIV, Heft 2, mai 1904).

Beyer. — Rôle de la bouche et des glandes salivaires dans la fièvre jaune (*New Orleans med. and surg. Journ.*, mai 1904).

Blair. — Un cas de stomatite membraneuse périodique associée à un érythème polymorphe exsudatif (Hebia) (*Med. Record*, n° 19, 7 mai 1904).

Brouardel. — Arrachement total de la langue pratiqué par une femme sur elle-même. Guérison. Conservation de la parole (Soc. de méd. légale, avril 1904, *in Progrès méd.*, n° 16, avril 1904).

Buser. — Le rapprochement des amygdales palatines et la forme en V du palais dépendent-ils de la respiration buccale et de la pression des joues? (*Archiv f. Laryngol.*, Band XV, Heft 3, 1904).

Cerf. — Quatre types de fissure du voile du palais (*Rev. hebdom. de laryngol.*, n° 13, 26 mars 1904).

Chauveau. — Papillomes de la région foliacée de la base de la langue sans phénomènes névralgiformes (*Archiv. internat. de laryngol.*, t. XVII, n° 3, mai 1904).

Chauveau. — Abcès péri-amygdalien indolent (*Archiv. internat. de laryngol.*, t. XVII, n° 3, mai 1904).

Chauveau *(suite).* — Angine phlegmoneuse, angine rhumatismale, gangrène du pharynx, muguet, dans les cliniques de Trousseau (*Archiv. internat. de laryngol.*, t. XVII, n° 3, mai 1904).

Cornay. — Des ulcérations vraies de l'amygdale palatine (Thèse de Paris, 1903).

Debains. — Contributions à l'étude des infections veineuses d'origine amygdalienne (Thèse de Paris, 1903).

Deile. — Lipome de l'amygdale palatine (*Archiv f. Laryngol.*, Band XIV, Heft 2, mai 1904).

Dieu. — Diagnostic et traitement des abcès périamygdaliens (*Ann. méd.-chir. du Centre*, n° 19, 1904).

Dupond. — Lupus du voile du palais (Soc. de méd. de Bordeaux, *in Gaz. hebdom. des sciences méd.*, n° 19, mai 1904).

Ebel. — Statistique des carcinomes de la lèvre inférieure (*Beiträge klin. Chir.*, t. XL).

Erhmann. — A propos de palatoplastie (Soc. de chir., 13 avril 1904. *Gaz. méd. de Paris*, n° 17, 23 avril 1904).

Feillard. — De l'argent colloïdal et de son emploi dans le traitement des angines avec adénopathie (Thèse de Paris, 1903).

Floderns. — Processus de la tuberculose dans l'amygdale pharyngienne (*Hygiea*, mars 1902, *in Internat. Centralbl. f. Laryngol.*, n° 5, mai 1904).

Frizac. — L'amygdalite chronique et les traitements de choix (Thèse de Paris, 1903).

Gähtgens. — Tumeurs oro-pharyngiennes et traitement chirurgical (Thèse de Königsberg, juillet 1903, *in Münch. med. Wochens.*, n° 19, mai 1904).

Golesceano. — Critique sur les gargarismes ; valeur pratique des grandes irrigations ; description d'un appareil servant aux irrigations et inhalations des cavités bucco-pharyngo-laryngées (*Archiv. internat. de laryngol.*, t. XVII, n° 3, mai 1904).

Granjux. — Suicide par auto-section linguale (Soc. de méd. légale, séance du 9 mai, *in Bull. méd.*, n° 37, 11 mai 1904).

Gross. — Angine ulcéro-membraneuse (*Deuts. Archiv f. klein. Med.*, t. LXXIX, Hefte 3 et 4).

Henrici. — Amputation des amygdales palatines hypertrophiées à l'aide de l'anse froide (*Münch. med. Wochens.*, n° 14, 5 avril 1904).

Humphrey. — Angine de Ludwig (*Amer. Pract. News*, n° 144, 15 mars 1904).

Ittel. — Cas de lympho-sarcome du pharynx (Thèse de Leipzig, mars 1904, *in Münch. med. Wochens.*, n° 16, 19 avril 1904).

Jarecky. — Hémorragie après l'amygdalotomie. Considérations générales (*Med. Record*, n° 18, 30 avril 1904).

Litwinowicz. — Amygdalotome pour l'amygdale linguale (*Monats. f. Ohrenheilk.*, n° 3, mars 1904).

Loosz. — Abcès rétro-pharyngien (Thèse de Strasbourg, mars 1904, *in Münch. med. Wochens.*, n° 16, avril 1904).

Meyer. — De l'emploi du salicylate de soude dans le traitement des angines (*Rev. méd. de l'Est*, n° 9, 1er mai 1904).

Miodowski. — Histologie de l'amygdale (*Archiv f. Laryngol.*, Band XV, Heft 3, 1904).

Montigny (de). — Étude clinique sur l'angine de Vincent (Thèse de Paris, 1903).

Oppenheim. — Psoriasis vulgaire de la muqueuse buccale (*Monats. f. Prakt. Dermat.*, 37, 11, *in Deuts. med. Zest.*, n° 32, 21 avril 1904).

Ostenfeld. — Mesure de la bouche ou mesure de l'anus (*Zeits. f. Tuberk. und Heilstättenwesen*, Band V, Heft 5, 1904, *in Münch. med. Wochens.*, n° 19, 10 mai 1904).

Poirier. — Les lymphatiques et l'épithélioma de la langue (*Archiv. internat. de laryngol.*, t. XVII, n° 3, mai 1904).

Ramirez Santalo. — Abcès rétro-pharyngien d'origine articulaire (*Bolet. de laringol.*, n° 20, mars-avril 1904).

Rethi. — Travaux sur l'innervation des amygdales palatines (In physiol. der K. K. Univers. in Wien., 1903).

Reverdin. — Un cas de gueule-de-loup avec bec-de-lièvre double (Soc. de chir. de Paris, 13 avril 1904, *in Gaz. méd. de Paris*, n° 17, 23 avr 1904, et *Presse méd.*, n° 31, avril 1904).

Ricard. — Abcès latéro-pharyngien consécutif à un furoncle de la nuque (*Journ. des mal. cutanées et syphil.*, n° 11, nov. 1903).

Rolland. — Anatomie de la bouche et des dents (Paris, Masson, édit., 1904).

Sebileau. — Traitement du cancer de la langue (Soc. de chir, 23 mars 1904, *Semaine méd.*, n° 13, 20 mars 1904).

Stufler. — Recherches sur la fosse criblée du palais (*Archiv. ital. di otol.*, n° 3, 1904).

Sunehiko (Ito). — De la tuberculose amygdalo-palatine et intestinale (*Berlin. klin. Wochens.*, n° 2, 11 janv. 1904).

Talbot. — Le canal de Panama et l'hygiène de la bouche (*Journ. of the Amer. med. Assoc.*, n° 18, 30 avril 1904).

Treitel. — Nécrose syphilitique de la mâchoire (*Archiv f. Laryngol.*, Band XIV, Heft 2, mai 1904).

Trétrôp. — Du rôle des amygdales dans les infections (*Presse otolaryngol. belge*, n° 4, avril 1904).

Vargas. — Nouvel abaisse-langue pour l'examen du larynx (*Archiv lat. de rinol.*, n° 126, janv.-fév. 1904).

Vincent. — La névralgie occipitale dans les angines vulgaires (*Presse méd.*, n° 35, 30 avril 1904, et *Semaine méd.*, n° 17, avril 1904).

Wallenfang. — Maladies symétriques des glandes buccales et lacrymales (*Virchow's Archiv*, Band CLXXVI, Heft 1, *in Münch. med. Wochens.*, n° 18, 3 mai 1904).

Wassermann. — Un diaphragme congénital pharyngo-palatin (*Archiv f. Laryngol.*, Band XV, Heft 3, 1904).

Ziegner. — Des instruments nécessaires au traitement de l'abcès amygdalien (*Münch. med. Wochens.*, n° 19, 10 mai 1904).

Nez, Pharynx nasal et Cavités accessoires.

Alexander. — La respiration nasale et l'entraînement (Extr. de *Zeits. f. diätet. u. physik. Therap.*, 1904-1905, Band VIII).

Ardenne. — Sinusite ethmoïdo-fronto-maxillaire et syphilis (*Gaz. hebdom. des sciences méd. de Bordeaux*, n° 17, 24 avril 1904).

Aris y Garcia. — Sur les complications des sinusites frontales et maxillaires (*Rev. de med. y cir.*, n° 4, avril 1904).

Aubaret. — La cure radicale des dacryocystites d'origine nasale (*Gaz. hebdom. des sciences méd. de Bordeaux*, n° 16, avril 1904).

Berini. — Adénoïdites aiguës (*Rev. de med. y cir.*, n° 3, mars 1904).

Bogrov. — La rhinophymie et son traitement (Soc. de dermatol. de Moscou, séance du 20 fév. 1904, *in Rousski Vratch*, n° 12, 1904).

Botey. — Un cas d'acné hypertrophique (*Gaz. med. catalana*, mai 1903, *in Bolet. di laringol.*, n° 20, mars-avril 1904).

'ach. — Rhinosclérome post-traumatique (*Wiener med. Wochens.*, 1903).

ɜsgen. — Principales maladies infantiles des fosses nasales, des pharyngiens et des oreilles (Carl Marhold, Halle a./S., 1904).

unel. — Prothèse nasale à la paraffine avec une nouvelle indication ⁻eutique (*Rev. hebdom. de laryngol.*, n° 16, 16 avril 1904).

Brunner. — Tumeurs rétro-pharyngées (*Beiträge z. klin. Chir.*, t. XL).

Burchardt. — Modification de l'opération de Kuhnt dans la sinusite chronique (*Archiv f. Laryngol.*, Band XV, Heft 3, 1904).

Charles. — Tumeurs du naso-pharynx extraites par la voie bucco-pharyngée (*Bull. de laryngol.*, t. VII, 30 mars 1904).

Chauveau. — Nos notions sur l'appareil olfactif au cours de ces dernières années. Embryologie. Anatomie comparée. Structure chez l'adulte et relations avec les centres nerveux (*Archiv. internat. de laryngol.*, t. XVII, n° 3, mai 1904).

Citelli. — Régénération de la muqueuse nasale chez l'homme (*Archiv f. Laryngol.*, Band XIV, Heft 2, mai 1904).

Claoué. — Traitement des suppurations chroniques du sinus maxillaire par la résection large de la partie inférieure de la paroi nasale du sinus. Résultats (*Ann. des mal. de l'oreille*, n° 3, mars 1904).

Coakley. — Nouveau procédé pour pénétrer dans le sinus sphénoïdal dans un but diagnostique (*The Laryngoscope*, avril 1904).

Coffin. — Maladies des sinus accessoires du nez chez l'enfant (New York Acad. of med., fév. 1904, *in Med. Record*, 9 avril 1904).

Coffin (Lewis). — Les relations entre les affections des voies respiratoires supérieures et les maladies de l'estomac (*The Laryngoscope*, avril 1904).

Combes. — Influence des odeurs et des parfums chez les névropathes (*Quinz. thérapeut.*, 25 mars 1904).

Courtade. — De l'hydrothérapie nasale (*Archiv. internat. de laryngol.*, t. XVII, n° 3, mai 1904).

Cousteau. — Procédé simple pour l'ablation des queues de cornet (*Ann. des mal. de l'oreille*, n° 4, avril 1904).

Deile. — Application d'*Aspergillus fumigatus* dans les deux fosses nasales dans des cas d'ozène (*Zeits. f. Ohrenheilk.*, Band XLVI, Heft 4, Paris, mai 1904).

Delacour. — Le syndrome adénoïdien. Ozène, végétations adénoïdes, appendicite chronique (Maloine, édit., 25, place de l'École-de-Médecine, 1904).

Dunbar. — La fièvre des foins et le sérum contre l'éclampsie. Weichardt, Observations concernant ce précédent article (*Wiener klin. therap. Wochens.*, n° 14, 3 avril 1904, et n° 20, 15 mai 1904).

Dunn. — Réflexions sur les conséquences de l'abandon des végétations adénoïdes (*Virg. med. Semi-Monthly*, vol. IX, n° 1, 8 avril 1904).

Falta. — Une anomalie du conduit naso-lacrymal (*Monats. f. Ohrenheilk.*, n° 3, mars 1904).

Fernandès et **Van Swieten**. — A propos de neuf cas de sinusite frontale (*Presse oto-laryngol. belge*, n° 3, mars 1904).

Finck. — Nouvelle méthode de traitement de la fièvre des foins (*Rev. hebdom. de laryngol.*, nos 18 et 19, 1904).

Fischer. — Complications des végétations adénoïdes, et symptôm de maladies consécutives (*Mgeskrift for Laeger*, 17/1903, *in Deuts. m Zeit.*, n° 29, 11 avril 1904).

Fittig. — Du traitement du rhinosclérome par les rayons de Röntg (*Beiträge zur klin. Chir.*, Band XXXIX, anal. *in Journ. russe des m cutan. et vénér.*, avril 1904).

Freer. — Rhinite chronique, variétés et traitement (*Physician and Surg.*, n° 2, fév. 1904).

Freudenthal. — Tuberculose pulmonaire et maladies du nez et de la gorge (*Beiträge zur Klin. der Tuberkulose*, 1903, Band II, Heft 1, *in Münch. med. Wochens.*, n° 20, 17 mai 1904).

Gastou. — Le coryza syphilitique, son rôle pathogénique et meurtrier dans la syphilis infantile (Congrès périod. de gynécol., d'obstét. et de pédiat., Rouen, avril 1904, *in Bull. méd.*, n° 36, 7 mai 1904).

Gatteschi. — Quelques cas d'abcès du sinus maxillaire traités chirurgicalement par la méthode de Caldwell-Luc avec la pince de Gavello (*Ann. di laringol.*, n°s 3-4, 1903).

Gayet. — Rhinoplastie par la méthode italienne (Soc. des sciences méd. de Lyon, 24 fév. 1904, *in Lyon méd.*, n° 13, 27 mars 1904).

Gellé. — Cranio-hydrorrhée d'origine traumatique (*Archiv. internat. de laryngol.*, t. XVII, n° 3, mai 1904).

Gerber. — Rapport sur la clinique et policlinique du professeur Gerber à Königsberg en 1902 : 1° introduction et statistique ; 2° maladies de l'oreille, du nez et dépendances ; 3° maladies du naso-pharynx, des amygdales et du larynx (Bergmann, Wiesbaden, 1903).

Goerke. — Exemples de dégénérescence de la muqueuse nasale en épithelium pavimenteux (*Archiv f. Laryngol.*, Band XV, Heft 3, 1904).

Gronbeck. — Quelques remarques sur l'opération des végétations adénoïdes (*Mgeskrift for Läger*, 21 mars 1902, *in Internat. Centralbl. f. Laryngol.*, n° 5, mai 1904).

Grazzi. — Sur les végétations adénoïdes en général et en particulier sur leurs rapports avec les maladies de l'oreille (*Clin. moderna*, anno X, n°s 4, 5, 6, 7).

Guérin. — L'empyème vrai du sinus maxillaire ; diagnostic différentiel avec la sinusite maxillaire chronique par la mesure de la capacité du sinus (signe de Mahu) et par la diaphanoscopie (Thèse de Paris, 1903).

Hansen et **Pluder.** — Cas de véritable cloisonnement du sinus frontal (*Archiv f. Laryngol.*, Band XIV, mai 1904).

Hellat. — Du traitement des affections syphilitiques du nez et de leurs conséquences (*Journ. russe des mal. cutan. et syphilit.*, avril 1904, p. 444-448).

Henter. — Du tableau clinique de l'hyperplasie de l'amygdale pharyngée chez les enfants (Soc. de Pédiatrie de Saint-Pétersbourg, séance du 11 fév. 1904, *in Rousski Vratch*, n° 11, 1904).

Hirschmann. — Endoscopie du nez et des fosses nasales (*Archiv f. Laryngol.*, Band XIV, Heft 2, mai 1904).

Holländer. — Rhinoplastie après le lupus (*Berl. klin. Wochens.*, n° 4, 1902, *in Internat. Centralbl. f. Laryngol.*, n° 4, avril et n° 5, mai 1904).

Jackson (Chevalier). — Fibrome du naso-pharynx. Trachéotomie. Ligature de la carotide externe. Extirpation (*The Laryngoscope*, avril 1904).

acquet. — Traitement du coryza chronique par l'hypochloruration *n. des mal. de l'oreille*, n° 3, mars 1904).

ly. — Contribution à l'étude séméiologique et thérapeutique des vocystites d'origine nasale (Thèse de Bordeaux, 1904).

seph. — Quelques rétrécissements du nez (*Berlin. klin. Wochens.*, 1902, *in Internat. Centralbl. f. Laryngol.*, n° 4, avril 1904).

Kikuchi. — Structure histologique des cloisons nasales; leur formation (*Archiv f. Laryngol.*, Band XIV, Heft 2, mai 1904).

Klinednist. — Sarcome du sinus maxillaire et de l'orbite avec extirpation de l'antre et de l'orbite (*Pennsylv. med. Journ.*, avril 1904).

König. — Prothèse des déformations nasales (*Berlin. klin. Wochens.*, n° 7, 1902, *in Internat. Centralbl. f. Laryngol.*, n° 4, avril 1904).

Killian. — Les fosses nasales dans leurs rapports avec les organes voisins (Iéna, G. Fisher, 1903).

Kuttner. — Les névroses nasales réflexes et les réflexes nasaux normaux (Hirschwald, Berlin, 1904).

Lenart. — Chancre primitif des fosses nasales (*Archiv f. Laryngol.*, Band XV, Heft 3, 1904).

Lermoyez. — Tumeurs nasales à Penghawar (*Ann. des mal. de l'oreille*, n° 4, avril 1904).

Levy. — Déformations du nez à la suite de polypes muqueux (Thèse de Königsberg, août 1903).

Lewis Ziegler. — Ulcération de la cornée consécutive à l'infection nasale (*Amer. med.*, 5 avril 1904, *in Med. Record.*, n° 16, 16 avril 1904).

Luebbert et **Prausnitz**. — Traitement de la fièvre des foins par le sérum (*Berlin. klin. Wochens.*, n°s 11 et 12, 1904, *in Münch. med. Wochens.*, n°s 12 et 13, 22 et 29 mars 1904).

Mahu. — Traitement d'épithéliomas ulcérés des voies aériennes supérieures par des badigeonnages d'adrénaline (*Ann. des mal. de l'oreille*, n° 3, mars 1904).

Makuen (Hudson). — Un cas d'aprosexie nasale associée à du bégaiement et à un empyème du sinus maxillaire (*The Laryngoscope*, avril 1904).

Martin. — Traitement des fractures du nez (Soc. de chir. de Lyon, *in Lyon méd.*, n° 17, 24 avril 1904).

Martinet. — Les épistaxis des hypertendus (*Presse méd.*, n° 28, 6 avril 1904).

McKee. — La diphtérie nasale, importance des épistaxis pour le diagnostic (*Therapeut. Gaz.*, 15 mars 1904, *in Monthly Cyclop.*, avril 1904).

Méniére. — Essai critique sur la position de Rose à propos des opérations dans le nez, l'arrière-nez et la gorge (*Ann. des mal. de l'oreille*, n° 4, avril 1904).

Mertins. — Empyème du sinus frontal et abcès extra-dural du lobe frontal (*Amer. Journ. of the med. sciences*, n° 4, avril 1904).

Mibelli. — De la dégénérescence des éléments cellulaires dans la rhinosclérome (*Monats. f. prakt. Dermat.*, Band XXXVII, Heft 9).

Mignon. — Nouvelles observations sur l'emploi du diapason dans l'exploration des cavités osseuses de la face et du crâne (*Ann. des mal. de l'oreille*, n° 3, mars 1904).

Mongardi. — Expériences sur l'infection nasale, auriculaire et pharyngienne (*Archiv. ital. di otol.*, n° 3, 1904).

Nobl. — Lupus érythémateux du nez et des joues (*Wien. klin. Wochen.*, n° 46, 1903, *in Internat. Centralbl. f. Laryngol.*, n° 5, mai 1904).

Parmentier. — Le sinus sphénoïdal et son inflammation (*Progrès méd. belge*, n° 7, 1er avril 1904).

Pasini. — De l'existence de cils chez le bacille du rhinosclérome et du phénomène d'agglutination chez ce dernier (*Monasts. f. prakt. Dermatol.*, Band XXXV, Heft 5).

Payr. — Technique de la rhinoplastie (*Duets. Zeits. f. Chir.*, Band LX, Hefte 1 et 2, 1901, *in Internat. Centralbl. f. Laryngol.*, n° 5, mai 1904).

Percepied. — La respiration nasale physiologique ou pathologique (*Rev. méd. du Mont-Dore*, n° 2, mai 1904).

Pineiro. — Pathogénie et traitement de l'ozène (*Rev. de especial med.* n° 116, 20 avril 1904).

Pont et **Leclerc.** — Ostéo-périostite du maxillaire supérieur consécutive à la chute tardive des molaires temporaires (*Lyon méd.*, n° 14, 3 avril 1904).

Pugnat. — Le traitement de l'epistaxis (*Journ. de méd. et de chir. prat.*, 25 mars 1904).

Quervain (le). — Rhinoplastie partielle latérale (*Centralbl. f. Chir.* 11, 1902, *in Internat. Centralbl. f. Laryngol.*, n° 5, mai 1904).

Ramirez Santalo. — Fracture des parois du sinus frontal (*Bolett. di laringol.*, n° 20, mars-avril 1904).

Roepke. — Contribution à la pathologie et au traitement des maladies des cavités accessoires du nez. (*Archiv of otol.*, n° 2, 1904).

Rona. — Nouveau cas de rhinosclérome avec métastases des ganglions lymphatiques (*Archiv f. Derm. und Syph.*, Band LVIII, Hefte 1 et 2).

Rosa (La). — Un cas de syphilome primitif des fosses nasales (*Gaz. degli osped.*, 17 avril 1904, *in Bollett. delle mal. dell' orecchio*, n° 5, mai 1904).

Rugani. — Sur la distribution du tissu élastique dans la muqueuse nasale et les cavités accessoires (*Monitore zoolog. ital.*, anno XV, n° 2, Florence).

Saltykow. — Tumeurs des voies aériennes dites amyloïdes (*Archiv f. Laryngol.*, Band XIV, Heft 2, mai 1904).

Samoïlenko. — Céphalocèle naso-frontale (*Beiträge z. klin. Chir.*, t. XL).

Schuhmann. — Cas de septicopyohémie embolique consécutive à un empyème de l'antre d'Highmore (Thèse de Münich, mars 1904, *in Münch. med. Wochens.*, n° 16, 19 avril 1904).

Schurmans. — Contribution à la cure radicale des végétations adénoïdes (*Méd. et Hyg.*, n° 3, mars 1904).

Siebenmann. — Affaissement du nez dans les opérations sur les deux sinus (*Archiv f. Laryngol.*, Band XV, Heft 3, 1904).

Somers. — Traitement par le sérum de la fièvre des foins (*Médecine*, mars 1904, et *Saint-Louis, méd. and surg. Journ.*, n° 5, mai 1904).

Sota y Lastra. — Eczéma naso-labial (*Arch. internat. de laryngol.* II, n° 3, mai 1904).

ein. — Brèves observations sur la technique des injections de paraf- *Centralbl. f. Chir.*, n° 11, 1904).

lla (de). — La cure radicale de la sinusite fronto-ethmoïdale chro- (*La Presse oto-laryngol. belge*, n° 4, avril 1904).

nger. — Tumeur maligne du naso-pharynx (*Archiv f. Ohrenheilk.*, LXI, Hefte 3 et 4, mai 1904).

Suarez de Mendoza. — De la nécessité d'une intervention radicale et opportune dans les végétations adenoïdes, etc., *(Suite)*. (*Archiv. de chir. spéc.*, n° 4, avril, et n° 5, mai 1904).

Trautmann. — Diagnostic différentiel entre les dermatoses et la syphilis dans les maladies des muqueuses de la bouche et des voies aeriennes supérieures (Wiesbaden, Bergmann, 1903).

Unna. — Éléphantiasis du nez (*Deuts. Med. Zeit.*, n° 25, 28 mars 1904).

Unna. — Le diagnostic différentiel entre la membrane hyaline et bacillaire dans le rhinosclérome (*Monats. f. Prakt. Dermat.*, Band XXXVI, Heft 2).

Vaquier. — De la trépanation large du sinus maxillaire par la voie du méat inférieur appliquée au traitement de la sinusite maxillaire chronique (Thèse de Paris, 1903).

Waltz. — Rhinoplastie à l'aide du bras (*Arichv f. Klin. Chir.* Band LVIV, Hefte 1 et 2, *in Internat. Centralbl. f. laryngol.*, n° 4, avril 1904).

Weil. — Résections sous-muqueuses de la cloison nasale (*Archiv f. Laryngol.*, Band XV, Heft 3, 1904).

Whitehead. — Un cas mortel de nécrose du sphénoïde et des cellules ethmoïdales postérieures; phlébite du sinus caverneux; pyohémie (*Journ. of laryngol.*, n° 4, avril 1904).

Wiener. — Redressement de l'ensellure congénitale du nez par l'introduction d'une plaque de celluloïd (*Méd. Record*, n° 16, 16 avril 1904).

Zwaardemaker. — Particularité jusqu'à présent restée inconnue de l'organe de l'olfaction (*Archiv f. Anat. und Physiol.* Hefte 1 et 2, fév. 1904).

Larynx et Trachée.

Alexander (Ar.). — Un cas de paralysie récurrentielle au cours d'une sténose mitrale (*Berlin. klin. Wochens.*, n° 6, 8 fév. 1904).

Arslan. — Sur la laryngo-sténose aiguë secondaire aux maladies infectieuses (*Archiv. ital. di otol.*, n° 3, 1904).

Belen. — Les consonnes: leur rôle dans la formation de la voix parlée ou chantée, leur influence sur l'émission vocale (*Archiv. internat. de laryngol.*, t. XVII, n° 3, mai 1904).

Biernacki. — Le tubage dans la diphtérie laryngée (*British med. Journ.*, 14 mai 1904).

Blädt. — Les artères du larynx chez l'homme (*Thèse de Königsberg*, juillet 1903).

Botella. — Étude sur les différents traitements employés pour la guérison du cancer du larynx et leurs résultats (*Bolet. de laringol.*, n° 20, mars-avril 1904).

Botey. — La laryngoscopie, la trachéoscopie, la bronchoscopie l'œsophagoscopie directe pour l'extraction des corps étrangers (*Arch lat. de rinol.*, n° 126, janv.-fév. 1904).

Brouardel. — La mort par inhibition laryngée (Soc. de méd. légale Séance du 9 mai, *in Bull. méd.*, n° 37, 11 mai 1904).

Brown. — Étiologie des troubles de la parole (*Med. Age*, n° 25 mars 1904).

Bulling. — Inhalations contre la tuberculose du larynx et des poumons avec le propiophénate de soude (*Münch. med. Wochens.*, n° 16, 26 avril 1904).

Citelli. — Un cas curieux de voix de soprano chez un jeune homme bien conformé (*Archiv. ital. di otol.*, n° 3, avril 1904).

Compte rendu de la Société de laryngologie de Londres, 6 nov. et 4 déc. 1903 (*Rev. hebdom. de laryngol.*, n° 21, 21 mai 1904 et janv. 1904. *Journ. of. laryngol.*, n° 4, avril 1904).

Compte rendu de la Société de laryngo-otologie de Münich, 21e séance du 16 nov. 1903 (*Monats. f. Ohrenheilk.*, n° 3, mars 1904).

Cordes. — Nouvelle curette pour le larynx (*Archiv f. Laryngol.*, Band XV, Heft 3, 1904).

Coussieu. — Corps étranger du larynx enlevé par les voies naturelles (*Ann. des mal. de l'oreille*, n° 3, mars 1904).

Demay de Certant. — Laryngite morbilleuse. Tirage intense ayant duré quatorze jours. Traitement médical. Guérison (*Gaz. hebdom. des sciences méd. de Bordeaux*, n° 19, mai 1904).

Eicken. — Valeur clinique des méthodes de recherches dans les voies aériennes et œsophagiennes (*Archiv f. Laryngol.*, Band XV, Heft 3, 1904).

Escat. — De l'emploi de l'adrénaline dans les anesthésies difficiles du larynx (*Archiv. internat. de laryngol.*, t. XVII, n° 3, mai 1904).

Félix. — L'emploi de l'adrénaline dans les affections du larynx, du nez et de l'oreille (*Ann. des mal. de l'oreille*, n° 3, mars 1904).

Ferreri. — Thérapeutique des sténoses laryngo-trachéales chroniques (*Archiv. internat. de laryngol.*, n° 3, t. XVII, mai 1904).

Fischer. — Les conditions du passage de l'air avant et après le tubage du larynx (*Archiv. of. pediatrics* et *Med. Record*, n° 14, 2 avril, 1904).

Fletcher Ingals. — Extraction d'une épingle du poumon par les voies naturelles, avec le bronchoscope et la tige forceps (*Journ. of the Amer. med. Assoc.*, n° 18, 30 avril 1904).

Frese. — Différences entre la tuberculose du larynx et celle des poumons (*Münch. med. Wochens.*, n° 13, 29 mars 1904).

Gallaher (Thomas). — Œdème aigu du larynx comme complication d'un accès de rhumatisme articulaire (*The Laryngoscope*, avril 1904).

Garel. — Une épingle dans les bronches (*Lyon méd.*, n° 17, 24 avril 1904).

Germain. — Laryngectomie pour cancer du larynx (*Journ. of the Amer. med. Assoc.*, n° 15, 9 avril 1904).

Gluck. — Situation actuelle de la chirurgie du larynx, pharynx œsophage et trachée (*Monast. f. Ohrenheilk.*, n° 3, mars 1904).

Goldskesen. — Tuberculose du larynx au moment de la naissance (*Archiv f. Laryngol.*, Band XIV, Heft 2, mai 1904).

Gradenigo. — Cas de luxation chronique des cartilages aryténoïdes (*Archiv. f. Laryngol.* Band XIV, Heft 2, mai 1904).

Hammar. — Embryologie du cou (*Upsala Läkare-föreningens Förhandlingar.*, sept. 1902, p. 528, *in Internat. Centralbl., f. Laryngol.*, n° 5, 1903).

Heymann. — Manuel de laryngol. et de rhinol. (Alfred Holder, Vienne, 1900).

Hopman. — Complément aux observations du Dr Burchardt sur les tumeurs du larynx (*Archiv f. Laryngol.*, Band XV, Heft 3, 1904).

Joal. — Nodules vocaux et insuffisance respiratoire (*Rev. hebdom. de laryngol.*, n° 17, 1904).

Koschier. — Traitement opératoire du carcinome du larynx (*Wiener klin. Wochens.*, n° 18, 1904, *in Münch. med. Wochens.*, n° 20, 17 mai 1904).

Krogius. — Tumeur de la trachée (*Finska läkaresälsk handlingar*, p. 503, 1902, *in Internat. Centralbl. f. Laryngol.*, n° 4, avril 1904).

Marx. — Perforation d'un diverticule de l'œsophage par un corps étranger (*Münch. med. Wochens.*, n° 19, 10 mai 1904).

Masini. — Quelques cas cliniques (laryngologie, rhinologie, otologie) (*Ann. di laringol.*, n° 3, 4 déc. 1903).

Mc-Kinney. — Nouveau rapport sur l'emploi de la médication intra-trachéale dans le traitement des catarrhes des voies respiratoires (*Memphis med. monthly*, n° 1, janv. 1004).

Mellrich. — Tumeur amyloïde du larynx et de la trachée (*Archiv f. Laryngol.*, Band XIV, Heft 2, mai 1.04).

Möller et **Fischer.** — Puissance du muscle crico-thyroïdien et thyro-aryténoïdien interne (*Hospitals tidende*, oct. 1903, *in Internat. Centralbl. f. Laryngol.*, n° 5, mai 1904).

Moure. — Traité élémentaire et pratique des maladies de la gorge, du pharynx et du larynx (O. Doin, édit., 8, place de l'Odéon, Paris, 1904).

Onodi. — Observation sur le travail de MM. Schulsz et Dorendorf sur la direction centripète du récurrent (*Archiv f. Laryngol.*, Band XV, Heft 3, 1904).

Rothmann. — Aphasie aiguë passagère. (*Berlin. klin. Wochens.*, n° 16 et 17, 1903, *in Internat. Centralbl. f. Laryngol.*, n° 5, mai 1904).

Shellenberg. — Cancer du larynx et du sein (*Med. Times*, mars 1904).

Semon. — Thyrotomie et laryngectomie dans le cancer du larynx (*Ann. des mal. de l'oreille*, n° 3, mars 1904).

Tapia. — Deux cas de trachéotomie (Acad. med.-chir. española, mars 1904, *in Rev. de especial med.*, n° 115, 5 avril 1904).

Tichonovitch. — Des affections des voies respiratoires supérieures dans la lèpre (à suivre) (*Journ. russe des mal. cut. et vénér.*, avril 1904).

Wesley Carter. — Sténose de la trachée avec observation d'un cas mortel (*Med. Record*, vol. LXV, n° 14, 2 avril 1904).

Zünd Burguet. — Étude physiologique et pratique sur les troubles mécaniques de la parole (suite) (*Archiv. internat. de laryngol.*, t. 17, n° 3, mai 1904. Réponse à M. Zünd Burguet par H. Marichelle. Réplique de M. Zünd Burguet).

Oreilles.

Alexander. — Études des déformations de l'organe de l'ouïe, en ticulier du labyrinthe (*Zeits. f. Ohrenheilk.*, Band XLVI, Heft 3, 1904)

Alexander. — Pathologie et anatomie pathologique de la surdité c génitale (*Archiv f. Ohrenheilk.*, Band LXI, Hefte 3 et 4, mai 1904).

Bar. — Notes de voyage relatives aux cliniques oto-laryngologiques nord de l'Europe (Danemark, États scandinaves, Russie) (*Bull. de ryngol.*, t. VII, 30 mars 1904).

Bartels. — Rapports entre la névralgie du trijumeau et l'érosion récidivante de la muqueuse de l'oreille (*Münch. med. Wochens.*, nº 17, 26 avri 1904).

Bellin. — Étude sur l'anatomie des cellules mastoïdiennes et leurs suppurations (*Ann. des mal. de l'oreille*, nº 4, avril 1904).

Billington. — Abcès cérébral. Complication d'otite moyenne. Opération. Guérison (*British méd. Journ.*, 9 avril 1904).

Blau. — Études expérimentales sur les troubles de l'ouïe produits par l'empoisonnement au salicylate de soude (*Archiv f. Ohrenheilk.*, Band LXI, Hefte 3 et 4, mai 1904).

Blau (L.). — Des travaux récents dans l'otiatrie (*Schmidt's Jahrbücher der gesammten Med.*, février, t. CCLXXXI, Heft 2).

Blecher. — Cholestéatome du temporal (*Deuts. Zeits. f. Chir.*, t. LXX).

Böhm. — Lésion du tympan par une cause indirecte (*Monats. f. Ohrenheilk.*, nº 3, mars 1904).

Bouyer fils. — Sur un cas de syndrome labyrinthique hystérique (*Rev. hebdom. de laryngol.*, nº 22, 29 mai 1904).

Breuer. — Études sur l'organe vestibulaire (Karl Gerold's Sohn, Vienne, 1903).

Briggs. — Mastoïdite avec notions spéciales pour le traitement chirurgical (*Virg. med. Semi-Monthly*, I, vol. IX, 8 avril 1904).

Brunslow. — Cas de pli antérieur survenant sur le tympan (*Zeits. f. Ohrenheilk.*, Band XLVI, Heft 3, 1904).

Caboche. — Abcès cérébelleux. Thrombose pariétale du sinus latéral. Opération. Guérison (*Ann. des mal. de l'oreille*, nº 3, mars 1904).

Castex et **Lajaunie.** — Études sur l'audition (*Bull. de laryngol.*, t. VII, 30 mars 1904).

Clary. — La position de Rose en oto-rhino-laryngologie (Thèse de Paris, 1903).

Compaired. — Types cliniques du cholestéatome de l'oreille (*El Siglo med.*, 24 avril 1904).

Compte rendu de la réunion des médecins de l'Allemagne occidentale pour le cou et les oreilles, 12e séance, 25 oct. 1903 (*Monats. f. Ohrenheilk.*, nº 3, mars 1904).

Compte rendu de la Société française d'otologie et de laryngologie, 1904 (*Rev. hebdom. de laryngol.*, nº 22, 28 mai 1904).

Compte rendu de la Société française d'otologie, de laryngologie et de rhinologie. Traitement des otites moyennes aiguës, laryngites chroniques non spécifiques (Paris, Maloine, édit., place de l'École-de-Médecine, 1904).

Compte rendu de la Société autrichienne d'otologie, séances des 23 novembre et 14 décembre 1903 (*Rev. hebdom. de laryngol.*, nº 19, mai 1904).

Compte rendu de la Réunion des naturalistes et médecins allemands (Section d'otologie), 22 et 23 sept. 1903 (*Rev. hebdom. de laryngol.*, nº 16, avril 1904).

Compte rendu de la Société britannique médicale, juillet 1903 (*Rev. hebdom. de laryngol.*, nº 18, 30 avril 1904).

Compte rendu de la Société berlinoise d'otologie (*Rev. hebdom. de laryngol.*, nº 16, 16 avril 1904).

Compte rendu de la Société oto-laryngologique de Munich, 19 octobre 1903 (*Rev. hebdom. de laryngol.*, n° 17, 23 avril 1904).

Compte rendu de la Société danoise d'oto-laryngologie, 26e séance le 28 octobre 1903, et 27e le 25 novembre 1903 (*Monats. f. Ohrenheilk.*, n° 3, mars 1904).

Cornet. — Recueil de faits : 1° syndrome de Ménière post-traumatique ; 2° deux complications rares de l'extraction de bouchons de cerumen (*Bull. de laryngol.*, t. VII, 30 mars 1904).

Curt. — Cas de bruits objectifs de l'oreille (*Zeits. f. Ohrenheilk.*, Band XLVI, Heft 4, mai 1904).

Dabney. — Rupture de la membrane du tympan (*Med. Age*, n° 8, 25 avril 1904).

Didsbury. — Mastoïdite dans le cours d'une otorrhée réchauffée; temporisation malgré quelques indications opératoires; guérison (*Archiv. internat. de laryngol.*, t. XVII, n° 3, mai 1904).

Ellsworth. — Quelques observations sur l'anatomie du temporal (*Journ. of laryngol.*, n° 4, avril 1904).

Faraci. — Sur l'influence des perfectionnements des moyens physico-mécaniques sur les progrès de l'oto-rhino-laryngologie (*Archiv. ital. di otol.*, n° 3, 1904).

Gärtner. — Le tonomètre (*Münch. med. Wochens.*, n° 12, 22 mars, et n° 13, 29 mars 1904).

Gassot. — Contribution à l'étude de la surdi-mudité consécutive à la méningite (Thèse de Paris, 1903).

Gaudier. — Furoncles du conduit auditif (*Écho méd. du Nord*, n° 12, mars 1904).

Hachenberg. — Guérison d'une thrombose du sinus consécutive à une otorrhée (Thèse de Giessen, mai et avril 1904).

Hacke. — Rapport sur les travaux de la Société d'otologie de Berlin (*Archiv f. Ohrenheilk.*, Band LXI, Hefte 3 et 4, mai 1904).

Hartmann. — Rapports sur les travaux et progrès concernant les maladies de l'oreille, du nez et analogues, dans le 4e trimestre de l'année 1903 (*Zeits. f. Ohrenheilk.*, Band XLVI, Heft 3, 1904).

Haug. — Une tumeur sanguine de l'oreille peut-elle avoir son origine dans une lésion du crâne? (*Arztl. Sochverst.-Zeit.*, avril, 1904, *in Deuts. med. Zeit.*, n° 35, 2 mai 1904).

Haug et **Thanisch.** — Rapport annuel de la policlinique universitaire pour les oreilles à Münich (*Archiv f. Ohrenheilk.*, Band LXI, Hefte 3 et 4, mai 1904).

Heitler. — Modifications du pouls sous l'influence de l'ouïe, de l'odorat et du goût (*Centralbl. f. inn. Med.*, n° 16, 23 avril 1904).

Jankelewitch. — De la fréquence de la surdité chez les enfants (*Ann. méd.-chir. du Centre*, n° 14, avril 1904).

Körner. — Coup d'œil d'ensemble sur les inflammations aiguës des cavités du tympan (*Zeits. f. Ohrenheilk.*, Band XLVI, Heft 4, mai 1904).

Lafite-Dupont. — Le peroxyde de zinc dans les pansements d'évi ments pétro-mastoïdiens (*Gaz. hebdom. de Bordeaux*, n° 20, 15 mai 19

Lamacq-Dormoy. — Séméiologie des ganglions mastoïdiens préauriculaires (*Gaz. hebdom. des sciences méd. de Bordeaux*, n° 3 avril 1904).

Lange. — Un cas de carcinome cylindrique primitif de l'oreille moyenne (*Zeits. f. Ohrenheilk.*, Band XLVI, Heft 3, 1904).

Lavrand. — De l'occlusion après l'évidement pétro-mastoïdien (*Journ. des sciences méd. de Lille*, n° 15, 9 avril 1904).

Lermoyez, Lubet-Barbon et **Moure.** — Rapport sur le traitement des otites moyennes aiguës (*Rev. hebdom. de laryngol.*, n° 20, 14 mai 1904).

Lucchesi. — Sur un cas rare d'anomalie dans le trajet du sinus latéral, avec absence de l'antre mastoïdien, dans un cas d'otite moyenne purulente subaiguë due à l'influenza, avec complication mastoïdienne (*Bollett. delle malatt. dell' orecchio*, mai 1904).

Manasse. — Contribution à l'étude anatomo-pathologique de l'oreille interne et du nerf auditif (*Archiv. of otol.*, n° 2, 1904).

Marage. — Contribution à l'étude de l'audition (*Archiv. internat. de laryngol.*, t. XVII, n° 3, mai 1904).

Marage. — Comment on peut modifier la voix des sourds muets (Acad. de méd., 26 avril 1904, *in Bull. méd.*, n° 33, avril 1904).

Ménière. — Clinique otologique de l'Institution nationale des sourds-muets (*Bull. de laryngol.-otol.-rhinol.*, t. VII, 30 mars 1904).

Ménière. — Coup de poing sur l'oreille gauche ayant produit la rupture du tympan (*Archiv. internat. de laryngol.*, t. XVII, n° 3, mai 1904).

Mercier-Bellevue. — Thrombo-phlébite suppurée des sinus caverneux d'origine otique sans thrombo-phlébite du sinus latéral (*Rev. hebdom. de laryngol.*, n° 16, 16 avril 1904).

Mink. — Appareil pour assourdir le son dans l'examen de l'ouïe (*Presse oto-laryngol. belge*, n° 3, mars 1904).

Moure. — Sur quelques cas de cellules mastoïdiennes aberrantes (*Rev. hebdom. de laryngol.*, n° 13, 26 mars 1904).

Onodi. — Étude sur les cavités de la base du crâne (*Archiv f. Laryngol.*, Band XIV, Heft 2, mai 1904).

Onodi. — Influence du nerf optique sur le sinus temporal et en particulier sur la partie interne de la pyramide (*Archiv f. Laryngol.*, Band XIV, Heft 2, mai 1904).

Panse. — Gliome du nerf acoustique (*Archiv f. Ohrenheilk.*, Band LXI, Hefte 3 et 4, mai 1904).

Piffl. — Lésions des artères cérébrales d'origine otique (*Prager med. Wochens.*, n° 13, 31 mars 1904).

Poli. — Lésions de l'oreille moyenne et végétations adénoïdes (*Bollett. delle malatt. dell' orecchio*, n° 4, avril 1904).

Politzer. — Greffe intra-auriculaire de lambeaux de Thiersch après le curetage opératoire de la cavité de l'oreille moyenne (*Wiener klin. Wochens.*, n° 12, *in Münch. med. Wochens.*, n° 14, 5 avril 1904).

Politzer. — Procédé d'occlusion précoce de la plaie après la trépanation de l'apophyse mastoïde (*Wiener med. Wochens.*, n° 30, 1903).

reysing. — L'otite moyenne des nouveau-nés (Wiesbaden, J. F. mann, 1904).

ugnat. — Les bourdonnements d'oreille chez les neurasthéniques . *hebdom. de laryngol.*, n° 21, 21 mai 1904).

uandt. — Fracture du conduit auditif osseux par une pression sur la oire (Thèse de Halle, 1904).

Rabère. — Pavillon de l'oreille rudimentaire (Soc. d'anat. de Bordeaux, 11 avril 1904 (*in Gaz. hebdom. des sciences méd.*, n° 16, avril 1904).

Ramirez Santalo. — Otite externe et corps étranger du conduit (*Bolett. di laringol.*, n° 20, mars-avril 1904).

Richter. — Nouvel instrument de massage pour l'oreille moyenne (*Wiener klin. therap. Wochens.*, n° 20, 15 mai 1904).

Riemann. — Durs d'oreille, sourds et sourds-muets (Leipzig, Th. Grieben, 1903).

Rivière et **Thevenot**. — Actinomycose de l'oreille (*Rev. de chir.*, janv. 1904).

Rozier. — Otite chronique : évidement; paralysie faciale consécutive au curetage de la cavité sous-pyramidale; carie du canal semi-circulaire externe (*Ann. des mal. de l'oreille*, n° 3, mars 1904).

Santoro. — Traumatisme de l'oreille gauche, compliqué d'atrésie du conduit. Guérison (*Archiv. ital. di otol.*, n° 3, 1904).

Schulte. — Anévrysme de la carotide dans l'oreille moyenne (*Monats. f. Ohrenheilk.*, n° 3, mars 1904).

Schulze. — Une forme rare d'abcès profond d'origine otique (*Archiv f. Ohrenheilk.*, Band LXI, Hefte 3 et 4, mai 1904).

Sheen. — Cas de pyohémie du sinus latéral (*British med. Journ.*, 9 avril 1904).

Smith (**Mac Cuen**). — Rapports des maladies de l'oreille et des abcès métastatiques du foie et des autres organes (*Archiv. of otol.*, n° 2, vol. XXXIII, 1904).

Stein. — Ostéo-myélite des osselets dans l'otite sèche (*Archiv f. Ohrenheilk.*, Band LXI, Hefte 3 et 4, mai 1904).

Stevani. — Considérations sur le pavillon de l'oreille (*Archiv. ital. di otol.*, n° 3, 1904).

Struyken. — Appréciation de l'acuité auditive au micromillimètre (*Zeits. f. Ohrenheilk.*, Band XLVI, Heft 4, mai 1904).

Suñe y Molist. — Un cas de gangrène aiguë de l'oreille et de la région périauriculaire. Septicémie. Mort (*Archiv. lat. de rinol.*, n° 126, janv.-fév. 1904).

Takabatake. — Paralysies et troubles de la parole dans les inflammations otogènes du cerveau et des méninges (*Zeits. f. Ohrenheilk.*, Band XLVI, Heft 3, 1904).

Thibarne. — L'adénite mastoïdienne aiguë (Thèse de Paris, 1903).

Uchermann. — Douleurs de tête d'origine otique (*Zeits. f. Ohrenheilk.*, Band XLVI, Heft 4, mai 1904).

Viollet. — Lupus de l'oreille simulant l'épithélioma chez le vieillard (*Bull. de la Soc. anat. de Paris*, janv. 1903, *in Ann. des mal. de l'oreille*, n° 3, mars 1904).

Weitzel. — Occlusion congénitale de l'orifice externe du conduit auditif (*Ann. des mal. de l'oreille*, n° 4, avril 1904).

Zwaardemaker et **Quix**. — De la sensibilité de l'oreille hum. pour les tons élevés (*Archiv f. Anat. und Physiol.*, fév. 1904).

Zimmermann. — But et moyens de l'examen fonctionnel de l'ore (*Klin. Vortr. aus dem Geb. der Otol. u. Pharyngo-Rhinol.*, Band Heft 8, 1902).

Croup et Diphtérie.

Almkvist. — Action de la diphtérie et du bacille pseudo-diphtérique sur la réaction spécifique préservatrice de Pfeiffer (*Hygiea*, n° 1, 1904, *in Münch. med. Wochens.*, n° 16, 19 avril 1904).

Ballin. — Présence de bacilles diphtériques dans la toux chronique des enfants (*Jahrb. f. Kinderheilk.*, Band LVIII, Heft 2, 1903, *in Internat. Centralbl. f. Laryngol.*, n° 4, avril 1904).

Baudouin. — Strepto-diphtérie hypertoxique et sérum de Marmoreck (*Ann. med.-chir. du Centre*, n° 16, avril 1904).

Ernberg. — Relations entre la diphtérie et l'angine phlegmoneuse (*Hygiea*, p. 219. sept. 1902, *in Internat. Centralbl. f. Laryngol.*, n° 4, avril 1904).

Faber. — Influence de la sérothérapie sur la mortalité d'origine diphtérique (*Hospitalstidende*, n° 2, 1904, *in Münch. med. Wochens.*, n° 16, 19 avril 1904).

Geirsoold. — Injections préventives contre la diphtérie (*Norsk Magaz. f. Lägeoidenskaben*, n° 1, 1904, *in Münch. med. Wochens.*, n° 16, 19 avril 1904, et *Deuts. med. Zeit.*, n° 26, 31 mars 1904).

Haibe. — Quelques notes sur la diphtérie (*Presse méd. belge*, n° 13, 27 mars 1904).

Henius. — Rapport sur l'épidémie de diphtérie de Francfort en avril et mai 1903 (*Berlin. klin. Wochens.*, n° 11, 1904, *in Münch. med. Wochens.*, n° 12, 22 mars 1904).

Jones. — Antitoxines diphtériques (*Virg. med. Semi-Monthly*, 25 mars 1904).

Labbé et **Demarque.** — L'impétigo et l'ecthyma à bacilles diphtériques (*Rev. franç. de méd. et de chir.*, n° 15, 11 avril 1904).

Massei. — La diphtérie nasale (*Archiv. ital. di laringol.*, n° 2, avril 1904).

Masüger. — Cas remarquable de diphtérie (*Korr. Bl. f. Schweiz. Aerzte*, avril 1904, *in Deuts. med. Zeit.*, n° 34, 28 avril 1904).

Poos. — Rapport sur la statistique de la diphtérie (Thèse de Göltingen, 1904).

Villa. — Sur l'état du système nerveux dans l'infection diphtérique (*Ann. di laringol.*, n°s 3 et 4, déc. 1903).

Varia.

Arces (d'). — Exploration de l'œsophage à l'aide des rayons X (Thèse 1903, *in Bull. de laryngol.*, t. VII, 30 mars 1904).

Bagary. — Contribution à l'étude du cancer thyroïdien, fréquence et pronostic (Thèse de Lyon, nov. 1903).

Balacescu et **Con.** — Œsophagotomie externe cervicale pour un étranger de l'œsophage (*Rev. de chir. de Bucharest, in Med. orient.*, 10 mars 1904).

ella. — Monnaie enclavée dans l'œsophage (*El Siglo med.*, 1 1904).

vo. — Étude sur l'œsophagotomie externe (*Rev. escolar. de med.* déc. 1903, *in Bolet. di laringol.*, n° 20, mars-avril 1904).

Brennan-Dyball. — Un cas mortel de parotidite secondaire (*British med. Journ.*, 30 avril 1904).

Broeckaert. — Traitement de la névralgie trifaciale par l'arrachement des nerfs (*Presse oto-laryngol. belge*, n° 4, avril 1904).

Bryant. — Corps étranger de l'œsophage (Soc. des praticiens de New-York, 4 mars, *in Med. Record*, n° 18, 30 avril 1904).

Bunts. — Parotidite compliquant une appendicite (*Amer. Journ. of the med. sciences*, n° 5, mai 1904).

Campo. — Sténose de l'œsophage (*Rev. de especial. med.*, n° 115, 5 avril 1904).

Chauffard. — L'œsophagisme (*Journ. des Prat.*, n° 14, 2 avril 1904).

Dénommé. — De la position du malade dans les opérations sur la tête et sur le cou (Thèse de Paris, 1903).

Exner. — Traitement du carcinome de l'œsophage par les rayons du radium (*Wiener klin. Wochens.*, n° 4, 1904, *in Centralbl. f. die gesamm. Ther.*, Heft 4, avril 1904).

Goris. — Note sur une série de quarante-deux extirpations de goitre (*Presse oto-laryngol. belge*, n° 3, 1904).

Hartmann. — Quelques cas d'œsophagoscopie (*Deuts. Zeits. f. Chir.*, Band LXXI, Hefte 5 et 6, *in Münch. med. Wochens.*, n° 14, 5 avril 1904).

Keen. — Énorme tumeur mixte de la parotide ayant envahi la région claviculaire et pesant sept livres; opération; guérison (*Journ. of the Amer. med. Assoc.*, n° 18, 30 avril 1904).

Mayo. — Le traitement chirurgical du goitre (*Journ. of the Amer. med. Assoc.*, n° 17, 23 avril 1904).

Miller. — Abcès localisés à la partie supérieure du diverticule de l'œsophage (Thèse de Münich, mars 1904, *in Münch. med. Wochens.*, n° 16, 10 avril 1904).

Mongardi. — Trois nouveaux anesthésiques pour la narcose générale dans les opérations de courte durée (*Ann. di laringol.*, n° 3, 4 déc. 1903).

Moure. — Œsophagoscopie et corps étranger de l'œsophage (*Gaz. heddom. de Bordeaux*, n° 13, 27 mars 1904).

Princeteau. — Kyste congénital du cou (Soc. d'anat. de Bordeaux, 1er avril 1904, in *Journ. de médecine de Bordeaux*, n° 16, avril, 1904).

Rosenbaum. — Extraction de corps étrangers de l'œsophage, 1890-1902 (Thèse de Breslau, 1903).

Sheldon. — Technique des opérations sur la glande thyroïde (*Med. Record*, 9 avril 1904).

Streit. — Cas de sclérome en Allemagne (*Archiv f. Laryngol.*, Band XIV, Heft 2, mai 1904).

Surmont et **Drucbert**. — Cancer de l'œsophage (*Echo méd. du Nord*, n° 9, 28 fév. 1904).

Thirion. — Parotidite suppurée staphylococcique compliquant une pneumonie chez un vieillard (*Journ. des sciences méd. de Lille*, n° 15, 9 avril 1904).

Le Gérant : R. CHAIGNEAU.

Bordeaux. — Imprimerie G. GOUNOUILHOU, rue Guirande, 11.

41B
438+